This is a digital copy of a book that was preserved for generations on library shelves before it was carefully scanned by Google as part of a project to make the world's books discoverable online.

It has survived long enough for the copyright to expire and the book to enter the public domain. A public domain book is one that was never subject to copyright or whose legal copyright term has expired. Whether a book is in the public domain may vary country to country. Public domain books are our gateways to the past, representing a wealth of history, culture and knowledge that's often difficult to discover.

Marks, notations and other marginalia present in the original volume will appear in this file - a reminder of this book's long journey from the publisher to a library and finally to you.

Usage guidelines

Google is proud to partner with libraries to digitize public domain materials and make them widely accessible. Public domain books belong to the public and we are merely their custodians. Nevertheless, this work is expensive, so in order to keep providing this resource, we have taken steps to prevent abuse by commercial parties, including placing technical restrictions on automated querying.

We also ask that you:

+ *Make non-commercial use of the files* We designed Google Book Search for use by individuals, and we request that you use these files for personal, non-commercial purposes.

+ *Refrain from automated querying* Do not send automated queries of any sort to Google's system: If you are conducting research on machine translation, optical character recognition or other areas where access to a large amount of text is helpful, please contact us. We encourage the use of public domain materials for these purposes and may be able to help.

+ *Maintain attribution* The Google "watermark" you see on each file is essential for informing people about this project and helping them find additional materials through Google Book Search. Please do not remove it.

+ *Keep it legal* Whatever your use, remember that you are responsible for ensuring that what you are doing is legal. Do not assume that just because we believe a book is in the public domain for users in the United States, that the work is also in the public domain for users in other countries. Whether a book is still in copyright varies from country to country, and we can't offer guidance on whether any specific use of any specific book is allowed. Please do not assume that a book's appearance in Google Book Search means it can be used in any manner anywhere in the world. Copyright infringement liability can be quite severe.

About Google Book Search

Google's mission is to organize the world's information and to make it universally accessible and useful. Google Book Search helps readers discover the world's books while helping authors and publishers reach new audiences. You can search through the full text of this book on the web at `http://books.google.com/`

Über dieses Buch

Dies ist ein digitales Exemplar eines Buches, das seit Generationen in den Regalen der Bibliotheken aufbewahrt wurde, bevor es von Google im Rahmen eines Projekts, mit dem die Bücher dieser Welt online verfügbar gemacht werden sollen, sorgfältig gescannt wurde.

Das Buch hat das Urheberrecht überdauert und kann nun öffentlich zugänglich gemacht werden. Ein öffentlich zugängliches Buch ist ein Buch, das niemals Urheberrechten unterlag oder bei dem die Schutzfrist des Urheberrechts abgelaufen ist. Ob ein Buch öffentlich zugänglich ist, kann von Land zu Land unterschiedlich sein. Öffentlich zugängliche Bücher sind unser Tor zur Vergangenheit und stellen ein geschichtliches, kulturelles und wissenschaftliches Vermögen dar, das häufig nur schwierig zu entdecken ist.

Gebrauchsspuren, Anmerkungen und andere Randbemerkungen, die im Originalband enthalten sind, finden sich auch in dieser Datei – eine Erinnerung an die lange Reise, die das Buch vom Verleger zu einer Bibliothek und weiter zu Ihnen hinter sich gebracht hat.

Nutzungsrichtlinien

Google ist stolz, mit Bibliotheken in partnerschaftlicher Zusammenarbeit öffentlich zugängliches Material zu digitalisieren und einer breiten Masse zugänglich zu machen. Öffentlich zugängliche Bücher gehören der Öffentlichkeit, und wir sind nur ihre Hüter. Nichtsdestotrotz ist diese Arbeit kostspielig. Um diese Ressource weiterhin zur Verfügung stellen zu können, haben wir Schritte unternommen, um den Missbrauch durch kommerzielle Parteien zu verhindern. Dazu gehören technische Einschränkungen für automatisierte Abfragen.

Wir bitten Sie um Einhaltung folgender Richtlinien:

+ *Nutzung der Dateien zu nichtkommerziellen Zwecken* Wir haben Google Buchsuche für Endanwender konzipiert und möchten, dass Sie diese Dateien nur für persönliche, nichtkommerzielle Zwecke verwenden.

+ *Keine automatisierten Abfragen* Senden Sie keine automatisierten Abfragen irgendwelcher Art an das Google-System. Wenn Sie Recherchen über maschinelle Übersetzung, optische Zeichenerkennung oder andere Bereiche durchführen, in denen der Zugang zu Text in großen Mengen nützlich ist, wenden Sie sich bitte an uns. Wir fördern die Nutzung des öffentlich zugänglichen Materials für diese Zwecke und können Ihnen unter Umständen helfen.

+ *Beibehaltung von Google-Markenelementen* Das "Wasserzeichen" von Google, das Sie in jeder Datei finden, ist wichtig zur Information über dieses Projekt und hilft den Anwendern weiteres Material über Google Buchsuche zu finden. Bitte entfernen Sie das Wasserzeichen nicht.

+ *Bewegen Sie sich innerhalb der Legalität* Unabhängig von Ihrem Verwendungszweck müssen Sie sich Ihrer Verantwortung bewusst sein, sicherzustellen, dass Ihre Nutzung legal ist. Gehen Sie nicht davon aus, dass ein Buch, das nach unserem Dafürhalten für Nutzer in den USA öffentlich zugänglich ist, auch für Nutzer in anderen Ländern öffentlich zugänglich ist. Ob ein Buch noch dem Urheberrecht unterliegt, ist von Land zu Land verschieden. Wir können keine Beratung leisten, ob eine bestimmte Nutzung eines bestimmten Buches gesetzlich zulässig ist. Gehen Sie nicht davon aus, dass das Erscheinen eines Buchs in Google Buchsuche bedeutet, dass es in jeder Form und überall auf der Welt verwendet werden kann. Eine Urheberrechtsverletzung kann schwerwiegende Folgen haben.

Über Google Buchsuche

Das Ziel von Google besteht darin, die weltweiten Informationen zu organisieren und allgemein nutzbar und zugänglich zu machen. Google Buchsuche hilft Lesern dabei, die Bücher dieser Welt zu entdecken, und unterstützt Autoren und Verleger dabei, neue Zielgruppen zu erreichen. Den gesamten Buchtext können Sie im Internet unter `http://books.google.com` durchsuchen.

No.....

BOSTON
MEDICAL LIBRARY
ASSOCIATION,
19 BOYLSTON PLACE.

DEUTSCHE ZEITSCHRIFT

FÜR

CHIRURGIE.

HERAUSGEGEBEN

VON

Prof. v. BARDELEBEN in Berlin, Dr. v. BECK in Freiburg i. Br., Prof. v. BERGMANN in Berlin, Prof. BRAUNE in Leipzig, Prof. PAUL BRUNS in Tübingen, Prof. F. BUSCH in Berlin, Prof. DOUTRELEPONT in Bonn, Dr. G. FISCHER in Hannover, Prof. HEINEKE in Erlangen, Prof. HELFERICH in Greifswald, Dr. G. HEYFELDER in St. Petersburg, Prof. KOCHER in Bern, Prof. KÖNIG in Göttingen, Prof. KRÖNLEIN in Zürich, Prof. KÜSTER in Marburg, Dr. C. LAUENSTEIN in Hamburg, Prof. LÜCKE in Strassburg, Dr. NEUDÖRFER in Wien, Dr. PASSAVANT in Frankfurt a. M., Prof. RIEDEL in Jena, Prof. E. ROSE in Berlin, Dr. SCHEDE in Hamburg, Prof. SCHÖNBORN in Würzburg, Prof. SOCIN in Basel, Prof. THIERSCH in Leipzig, Prof. TRENDELENBURG in Bonn.

SEP 16 1892
LIBRARY ASS'N

REDIGIRT

VON

Prof. Dr. A. LÜCKE und Prof. Dr. E. ROSE
in Strassburg. in Berlin.

Dreiunddreissigster Band.

Mit 30 Abbildungen im Text.

LEIPZIG,
VERLAG VON F. C. W. VOGEL.
1892.

CATALOGUED
SEP 16 1892
E. H. B.

Inhalt des dreiunddreissigsten Bandes.

Erstes Heft

ausgegeben am 24. December 1891.

Seite

I. Ueber Katheter aus vulkanisirtem Kautschuk, zum Theil nach einem in der freien Vereinigung der Chirurgen Berlins am 13. Juli 1891 gehaltenen Vortrage von Dr. Paul Gueterbock, Königl. Medicinalrath und Privatdocent 1

II. Aus der chirurgischen Privatklinik des Hrn. Medicinalrath Dr. Gueterbock zu Berlin.
Beitrag zur Lehre von den Fremdkörpern in der Blase. Von Dr. Gerhard Ruben, z. Z. Assistenzarzt der Klinik 7

III. Untersuchung der feineren Vorgänge bei der Heilung von Sehnenwunden, besonders nach der Tenotomie der Achillessehne. Von Otto Busse, z. Z. Assistenzarzt der chirurg. Poliklinik zu Greifswald 30

IV. Exstirpation einer Halsrippe wegen Drucks auf den Plexus brachialis. Von Dr. Georg Fischer in Hannover 52

V. Ein experimenteller Beitrag zur Frage des localen Meteorismus bei Darmocclusion. Von Bronislaw Kader (Dorpat) 57

VI. Besprechung.
Hankel, Dr. Ernst, Handbuch der Inhalationsanästhetica (Chloroform, Aether, Stickstoffoxydul, Aethylbromid) mit Berücksichtigung der strafrechtlichen Verantwortlichkeit bei Anwendung derselben (Dr. Curt Hagen) 125

Zweites und drittes (Doppel-) Heft

ausgegeben am 31. März 1892.

VII. Zur Semiotik und Therapie mesenterialer Cysten. Von A. Frentzel, approb. Arzt in Strassburg 129

VIII. Aus der chirurgischen Klinik zu Göttingen.
Die Lageverhältnisse des Cöcum und ihre Beziehung zur Entstehung von äusseren Cöcalbrüchen. Von Dr. Hildebrand, Privatdocent 182

IX. Ein experimenteller Beitrag zur Frage des localen Meteorismus bei Darmocclusion (Fortsetzung). Von Bronislaw Kader (Dorpat) . 214

X. Mittheilungen aus der v. Bardeleben'schen Klinik. Von Stabsarzt Dr. A. Köhler in Berlin 273

XI. Aus der chirurgischen Abtheilung in Bethanien.
Ueber den Croupschnitt bei Säuglingen. Von Dr. Curt Hagen, IV. Assistenzarzt der Abtheilung 291

XII. Zur Frage der Schussverletzung des Magen-Darmtractus. Von Dr. med. Paul Klemm, Assistenzarzt der chirurgischen Abtheilung des Stadtkrankenhauses zu Riga 293

XIII. Aus der chirurg. Privatheilanstalt von Dr. E. Staffel, Chemnitz i. S.
Ein Fall von rechtsseitigem Stirnhöhlenosteom. Mitgetheilt von Dr. P. Nakel, prakt. Arzt, z. Z. in Liebenthal in Schlesien . . 308

XIV. Besprechungen.
1. Schüller, Prof. Dr. Max, Eine neue Behandlungsmethode der Tuberculose, besonders der chirurgischen Tuberculose (Dr. Curt Hagen) 315
2. Schuchardt, Dr. Karl, Die Gelenkwassersucht (Dr. M. Raede) 317
3. Bresgen, Dr. M., Wann ist die Anwendung des elektrischen Brenners in der Nase von Nutzen? — Derselbe, Ueber die Verwendung von Anilinfarbstoffen bei Nasen-, Hals- und Ohrenleiden (Dr. M. Raede) 318

XIV. Besprechungen. Seite
4. Eberth, Prof. Dr. J. C., Die Tuberculose, ihre Verbreitung und Verhütung (Dr. M. Raede) 319

Viertes und fünftes (Doppel-) Heft

ausgegeben am 1. Juli 1892.

XV. Ueber Resection des Blinddarmes bei carcinomatöser und narbiger Stenose. Von Dr. Wladyslaw Matlakowski, ord. Arzt am Kindlein-Jesu-Hospital zu Warschau 321
XVI. Aus der I. chirurgischen Klinik des Prof. Josef Kovács in Budapest. Einige interessante Fälle von Geschwülsten. Von Dr. Josef Prochnov, emerit. klin. Assistent 383
XVII. Zur Frage der operativen Fixation des Leistenhodens im Grunde des Scrotums. Von Dr. Carl Lauenstein, Oberarzt des Seemannskrankenhauses und dirig. Arzt der chirurg. Abtheilung des Diakonissenhauses Bethesda in Hamburg 398
XVIII. Die Tuberculose des Schultergelenkes. Besprochen auf Grund des Beobachtungsmaterials der chirurgischen Klinik zu Göttingen. Von Wilhelm Victor König, Assistenzarzt an der medicinischen Poliklinik zu Göttingen 403
XIX. Beitrag zur Statistik des Mammacarcinoms. Von G. Dietrich aus Altennach im Ober-Elsass 471
XX. Besprechung.
Festschrift zum fünfundzwanzigjährigen Doctor- und Docentenjubiläum von Theodor Kocher am 18. Juli 1891 (Dr. Curt Hagen) 517
Berichtigungen 520

Sechstes Heft

ausgegeben am 4. August 1892.

XXI. Aus der chirurgischen Abtheilung des Hrn. Geh. San.-Rath Dr. Hagedorn im städtischen Krankenhause zu Magdeburg-Altstadt.
572 Tracheotomien bei Diphtherie. Von Dr. Rudolph Habs, Assistenzarzt 521
XXII. Ueber Verletzungen grosser Venenstämme und die bei denselben zur Anwendung kommenden Methoden des seitlichen Verschlusses. Von Stabsarzt Dr. Niebergall in Marburg 540
XXIII. Zwei Fälle von spontaner Luxation des Hüftgelenkes nach acutem Gelenkrheumatismus. Von Dr. G. Ruch 594
XXIV. Ein Fall von symmetrischem Auftreten von Bindegewebsgeschwülsten. Von Dr. Jentzsch 612
XXV. Besprechungen.
1. Ayräpää, Martin, Docent der Zahnheilkunde an der Universität Helsingfors, Die orthopäd. Behandlung der Sattelnase (Lücke) 617
2. Zuckerkandl, Prof. Dr. E., Anatomie der Mundhöhle, mit besonderer Berücksichtigung der Zähne (Dr. Curt Hagen) . 617
3. Sanitätsbericht über die königl. preuss. Armee, das XII. (königl. sächs.) und das XIII. (königl. württemberg.) Armeecorps für das Berichtsjahr vom 1. April 1888 bis 31. März 1889 (Dr. Curt Hagen) 621
4. Wilhelm Roser, Ein Beitrag zur Geschichte der Chirurgie von Karl Roser (Edm. Rose) 623
5. Noble Smith, Spasmodic wry-neck and other spasmodic movements of the head, face and neck (Dr. G. Meyer) . . . 624
Programm zur 65. Versammlung der Gesellschaft deutscher Naturforscher und Aerzte in Nürnberg 625



Photogr. Aufnahme v. J. C. Schaarwächter, Berlin

Photogravure u. Kupferdruck H. Fiffarth & Co. Berlin.

DEM MITBEGRÜNDER UNSERER ZEITSCHRIFT

HERRN GEHEIMEN OBER-MED.-RATH UND GENERALARZT I. KL.

Prof. Dr. von BARDELEBEN

DIREKTOR DER CHIRURG. KLINIK IN DER CHARITÉ

BEEHREN SICH

BEI DER FEIER SEINES 50JÄHRIGEN DOCTORJUBILÄUMS

IHRE HERZLICHEN GLÜCKWÜNSCHE

DARZUBRINGEN

DIE REDAKTION UND DIE VERLAGSHANDLUNG DER
DEUTSCHEN ZEITSCHRIFT FÜR CHIRURGIE.

BOSTON MEDICAL
SEP 16 1892
LIBRARY ASS'N.

I.

Ueber Katheter aus vulkanisirtem Kautschuk

(zum Theil nach einem in der freien Vereinigung der Chirurgen Berlins am 13. Juli 1891 gehaltenen Vortrage)

von

Dr. Paul Gueterbock,
Königl. Medicinalrath und Privatdocent.

Zerbrechen eines Katheters aus vulkanisirtem Kautschuk habe ich ausser in dem in der nächstfolgenden Arbeit von Dr. Ruben auf S. 13 dieses Heftes zu berichtenden Fall noch einmal in meiner Praxis gesehen. Es betraf dieses einen 80jährigen erblindeten, seit Jahren auf die künstliche Entleerung der Blase angewiesenen Patienten, und war die vesicale Hälfte des Instrumentes im hinteren Theil der Harnröhre und in der Blasenmündung stecken geblieben. Die Extraction des circa 6 Zoll langen Stückes gelang ohne Narkose relativ leicht nach mehrstündigem Verweilen des Fremdkörpers in den Harnwegen mit einer gewöhnlichen Urethralzange, und trug Patient keine weiteren Nachtheile davon. Nichtsdestoweniger wird man zugeben, dass Angesichts meiner eigenen beiden Beobachtungen sowie eines analogen Fürstenheim'schen Falles aus dem vorigen Jahre[1]) dem Gebrauch der Katheter aus vulkanisirtem Kautschuk ein gewisser Grad von Gefahr nicht abzusprechen ist. Die Aufgabe der nachstehenden Erörterungen wird es sein, zu untersuchen, worauf diese Gefahr der betreffenden Instrumente beruht.

Die bisherigen einschlägigen Arbeiten haben sich in der weit überwiegenden Mehrzahl nur mit der Haltbarkeit der sogenannten Gummikatheter, d. h. der gewöhnlichen elastischen Instrumente, mehr ausnahmsweise auch der metallenen Katheter beschäftigt.[2]) Von den

1) Berliner klin. Wochenschrift 1891. Nr. 46.

2) s. unten bei Ruben S. 9 ff.

eigentlichen Vorgängern der Instrumente aus vulkanisirtem Kautschuk, den Guttaperchakathetern, ist es in der neueren Fachliteratur dagegen völlig stille geworden. Ihrer von den dringendsten Empfehlungen begleiteten Einführung in die Praxis folgte ziemlich schnell ihr gänzliches Verschwinden aus derselben. Wer sich über diesen raschen Wechsel der Anschauungen, welcher sich auf Grund der allgemeinen Erkenntniss der ausserordentlichen Gefährlichkeit der Guttaperchakatheter Bahn brach, nachträglich unterrichten will, den verweise ich auf die beiden hierher gehörigen Mittheilungen meines Vaters in der „Deutschen Klinik". Die eine, 1850, Nr. 20 zeigt die aufsteigende Aera der Guttaperchakatheter, die andere, nur 2 Jahre später, 1852, Nr. 11 das rasche Ende derselben.

Ein derartiges Steigen und Fallen in der Gunst des medicinischen Publikums hat die nunmehr fast ein Menschenalter umfassende Geschichte der Instrumente aus vulkanisirtem Kautschuk nicht zu verzeichnen. Allerdings muss man sich nicht vorstellen, als ob ihre Einführung in die Praxis ohne jedes Bedenken oder Widerspruch erfolgt sei. Die betreffenden Einwände bezogen sich aber nicht auf die Haltbarkeit bezw. Zerbrechlichkeit der damaligen Instrumente, obschon letztere keineswegs die Vollkommenheit der heutigen Patentkatheter boten. Bekanntlich hatten die zuerst von Nélaton[1]) im Jahre 1863 empfohlenen Katheter ein graues, unansehnliches Aeussere, die Glätte ihrer Oberfläche liess Manches zu wünschen übrig, die Ränder der Augen waren von harter Beschaffenheit und zeigten oft eine geringe Sorgfalt der ganzen Arbeit. Die Ausstellungen, welche von maassgebender Seite der Nélaton'schen Empfehlung gegenüber gemacht wurden, betrafen aber nicht diese Uebelstände. Zunächst betonte Mercier[2]), dass die Nélaton'schen Katheter mit gewöhnlichem Oel nicht schlüpfrig gemacht werden könnten, weil dieses sie verdürbe, und rieth er, statt dessen Schmalz oder Eiweiss zu gebrauchen. Wichtiger waren die Einwendungen von Voillemier, welcher auf die Nachtheile der Nélaton'schen Katheter gegenüber anderen Instrumenten infolge ihrer zu kleinen Augen und zu engen Lichtung aufmerksam machte. Seine hierher gehörigen Erörterungen sind mit den sie erläuternden schematischen Abbildungen auch in sein Lehrbuch übergegangen[3]) und würden wahrscheinlich grösseren Eindruck

1) Usage des sondes en cautchouk vulcanisé. Revue de Thérap. méd.-chir. Sept. 1863.

2) Vgl. Canstatt's Jahresber. 1863, III. S. 267 in der Anmerkung.

3) Voillemier, Traité des maladies des voies urinaires. I. p. 66.

hinterlassen haben, wenn nicht gleichzeitig derselbe Chirurg auf die hervorragende Nützlichkeit der Nélaton'schen Katheter ausdrücklich hingewiesen hätte. Wir sehen daher letztere in ihrer ursprünglichen, unansehnlichen Form bei den mannigfachsten Verletzungen und Erkrankungen der Harnorgane verwerthet und namentlich als „sonde à demeure" bevorzugt. Trotzdem hörte man nichts von Unglücksfällen bei ihrer Verwendung. Die allmähliche Einführung erst der glatten, rothen Kautschuksonden, welche man immer noch mit dem Namen Nélaton's belegte, sowie später die der sogenannten Patentkatheter von Jacques geschah weniger ihrer grösseren Ungefährlichkeit wegen, sondern vielmehr deshalb, weil sie die oben berührten Uebelstände in viel geringerem Grade boten, vor Allem aber, weil sie eine grössere und vollkommenere Elasticität zeigten. Zu diesen guten Eigenschaften hat sich neuerdings auch die erheblich leichtere Möglichkeit einer gründlichen Desinfection und Sterilisation gesellt, ohne dass sie bei den mit letzterer verknüpften Manipulationen in ihrem Gefüge Schaden leiden.[1])

Bei dieser nach allen Richtungen sich geltend machenden Vortrefflichkeit der Instrumente aus vulkanisirtem Kautschuk musste die bereits citirte Mittheilung von Fürstenheim an die Berliner medicinische Gesellschaft vielfach überraschen. Wohl war das Brüchig- und Hartwerden der ersten grauen Nélaton'schen Katheter bekannt, dass dieses aber auch bei den jetzigen Instrumenten von verhängnissvoller Bedeutung sein könne, darauf war man nicht vorbereitet. Es war daher naheliegend, dass man für einen solchen mehr ausnahmsweisen Unglücksfall die mangelhafte Qualität einzelner Exemplare der betreffenden Kathetergattung verantwortlich zu machen suchte[2]), wie man Aehnliches anfangs auch bei dem Zerbrechen der Guttaperchakatheter gethan, und meine eigenen Untersuchungen erstreckten sich in erster Linie auf diesen Punkt. Aber schon eine oberflächliche Durchmusterung der zahlreichen älteren und neueren elastischen Instrumente, welche sich in meinem und ganz besonders in meines Vaters Besitz befinden, that das Irrige einer derartigen Voraussetzung dar. Ich traf nämlich mindestens ein halbes Dutzend Exemplare von hart und brüchig gewordenen, bezw. zerbrochenen Instrumenten aus vulkanisirtem Kautschuk der allerverschiedensten

1) Albarran, Recherches sur l'asepsie du cathétérisme. Ann. des mal. des org. gén.-urin. Janv. 1890. p. 33 sq.

2) Vgl. Wolf in der an die Demonstration Fürstenheim's sich anschliessenden Debatte. Berliner klin. Wochenschrift l. c.

Qualität, darunter 2 Patentkatheter von Jacques, 1 Flügelkatheter („double winged") nach Holt und mehrere „gewöhnliche Nélaton's". Alle diese Instrumente waren aus Quellen von untadelhaftem Ruf in Paris oder London direct bezogen und grösstentheils noch nicht gebraucht. Auch hatten sie im Uebrigen nicht gelitten, zumal da sie frei in einem Holzkasten lagernd aufbewahrt worden waren.

Die nähere Prüfung aller einschlägigen Verhältnisse, welche für das Verderben dieser Instrumente aus vulkanisirtem Kautschuk in Frage kommen konnten, zeigte inzwischen, dass zwar nicht ihre Qualität, aber die zufällig etwas grössere Dünne ihrer Wandungen von Bedeutung für ihre Brüchigkeit war. Sie theilen hiermit das Schicksal aller Gummifabrikate, welche, je dünnwandiger sie sind, desto leichter dem Einfluss trockener höherer Wärme unterliegen. Die Dünnheit der Wandungen ist für die leichte Entstehung der Brüchigkeit von solcher Wichtigkeit, dass man beispielsweise aus Athen berichtet, wie dort die zur Mastdarmtamponade beim hohen Steinschnitt bestimmten Ballons unter Einwirkung des trockenen griechischen Sommers brüchig werden, und statt ihrer ein mit stärkeren Wandungen versehener Uterus-Colpeurynter gebraucht werden muss.[1])

Ueber die feineren Vorgänge, welche sich bei dem Brüchigwerden der Katheter aus vulkanisirtem Kautschuk abspielen, ist bis jetzt wenig bekannt geworden. Nach meinen Erfahrungen sind dieselben nicht immer gleicher Art, und konnte ich hauptsächlich zwei Formen des Brüchigwerdens unterscheiden. Die eine, welche sich hauptsächlich bei den Patentinstrumenten vertreten findet, besteht darin, dass der ganze Katheter sich bei völlig unveränderter Oberfläche in ein starres, sehr sprödes Rohr verwandelt. Bei der anderen Form des Brüchigwerdens hat sich dagegen ein gewisser Grad von Elasticität und Biegsamkeit erhalten, welcher bei oberflächlicher Betrachtung den Glauben erweckt, dass es sich um ein unversehrtes Instrument handelt. Wenn man aber bei vorsichtig unternommenen Biegungsversuchen des Näheren zusieht, so erscheint das Gefüge des Instruments aus einer Reihe dünner, mehr oder weniger starrer Ringe zusammengesetzt. Der Katheter aus vulkanisirtem Kautschuk gleicht dann völlig dem gegliederten („vertebrated") Prostatakatheter von Squire, dessen hochgradige Gefährlichkeit seiner Zeit von dem bekannten

1) Charamis, Notes cliniques sur six tailles hypogastriques. Ann. des mal. des org. gén.-urin. 1888. p. 478.

amerikanischen Kriegschirurgen F. H. Hamilton gebührend hervorgehoben worden ist.[1]) Uebergänge zwischen diesen beiden Formen des Brüchigwerdens sind nach dem, was ich gesehen, nicht ganz selten, und zuweilen finden sich an einem und demselben Katheterexemplar an den verschiedenen Stellen beide Formen des Brüchigwerdens in ihren verschiedenen Abstufungen und Zwischenstadien neben einander vereint. Es ist mir aber nicht möglich, die näheren Bedingungen anzugeben, unter welchen, sei es die eine oder die andere Form des Brüchigwerdens, seien es deren Uebergänge an den einzelnen Kathetern zu Stande kommen. Ich möchte nur wiederholen, dass auch hier die Qualität des Instrumentes als solche nicht die Hauptsache zu sein scheint. Ein Urtheil über diese Dinge ist freilich dadurch sehr erschwert, dass die Herstellung der Katheter aus vulkanisirtem Kautschuk ebenso wie die der elastischen Instrumente überhaupt in allen wesentlichen Punkten Fabrikgeheimniss ist.

Ich brauche im Uebrigen nicht besonders zu bemerken, dass von den beiden Formen des Brüchigwerdens die zweite, welche bei Erhaltung einer gewissen Elasticität durch den Zerfall in eine Anzahl von Segmenten gebildet wird, für die Praxis die bei Weitem gefährlichere ist. Jedenfalls ist es sehr zu beklagen, dass wir direct gegen das Brüchigwerden nur wenig zu thun vermögen. So weit ich es auf Grund meiner Erfahrungen übersehen kann, wird man sich vielmehr hier auf prophylaktische Maassnahmen zu beschränken haben. Die anscheinend nächstliegendste dieser ist, dass man die Kautschukkatheter gleichwie die Drainageröhren aus Gummi nicht trocken, sondern in antiseptischen Flüssigkeiten aufbewahrt. Man muss dann aber darauf achten, ob nicht jene ebenso wie diese im Laufe der Zeiten an vollkommener Elasticität einbüssen und weicher, bezw. zerreisslicher werden. Besser ist es daher, dass man von einer solchen Aufbewahrungsmethode absieht und ein für allemal den Gebrauch etwas älterer Instrumente aus vulkanisirtem Kautschuk aufgiebt. Allerdings dürfte es einem beschäftigten Specialisten namentlich in der poliklinischen Praxis ebenso wie dem unbemittelten Theil des Publikums auf die Dauer unmöglich werden, die theuren Patentkatheter ausschliesslich zu verwenden. Statt dessen empfiehlt es sich, billige, aber keineswegs schlechte Sorten von Instrumenten zu benutzen, wie sie z. B. die bekannte Firma Vergne in Paris zum Preise von 50 Centimes pro Stück liefert. Dass daneben die gewöhnliche Prüfung der Instrumente

1) Squire, Advantages of the vertebrated catheter in prostatic retention. New-York med. Record. No. 1. 1874.

vor dem jedesmaligen Gebrauch durch Ziehen und durch Knotenschlingung nicht vergessen werden darf, versteht sich eigentlich von selbst. Wie die mit Kathetern aus vulkanisirtem Kautschuk vorgekommenen Unglücksfälle beweisen, scheint man aber, wie so oft im täglichen Leben, wenn es sich um menschliche Gesundheit und Wohlergehen handelt, auch hier das Selbstverständliche vergessen zu haben.

II.

Aus der chirurgischen Privatklinik
des Hrn. Medicinalrath Dr. Gueterbock zu Berlin.

Beitrag zur Lehre von den Fremdkörpern in der Blase.

Von

Dr. Gerhard Ruben,
z. Z. Assistenzarzt der Klinik.

Zur Entfernung der in die Harnblase gelangten Fremdkörper sind sehr mannigfaltige und verschiedenartige Methoden angewendet worden, doch ist es bisher nicht gelungen, ein für alle Fälle brauchbares und ausreichendes Verfahren zu finden. Es ist vielmehr nothwendig, in jedem einzelnen Falle sich über Lage und Beschaffenheit des Fremdkörpers sowie über die anatomischen und pathologischen Verhältnisse der Harnorgane Klarheit zu verschaffen, um die der Entfernung entgegenstehenden, oft sehr schwierigen Verhältnisse erfolgreich überwinden zu können.

Einen gewissen Anhaltepunkt für die Beschaffenheit der Fremdkörper geben schon die verschiedenen Wege, auf welchen dieselben in die Blase dringen. Es sind dreierlei Wege möglich:

1. durch die Harnwege;
2. durch eine Wunde in den Bedeckungen und den Wandungen der Blase;
3. durch eine pathologische Communication mit benachbarten Organen.

Was die beiden letzten Gruppen betrifft, so handelt es sich bei der zweiten, abgesehen von den seltenen Fällen, wo spitze Körper bei Verletzungen direct durch das dicke Mittelfleisch in die Blase gelangen, meist um Stich- oder namentlich Schusswunden, für welche Art der Blasenverletzung z. B. Bartels in seiner Abhandlung über die Traumen der Harnblase eine grosse Zahl von Fällen anführt. Bei der 3. Gruppe, d. h. bei den durch pathologische Communication mit benachbarten Organen in die Blase gelangten Fremdkörpern, handelt

es sich meist um solche, die vom Darm oder der Vagina aus nach Verlöthung und Perforation der Wandungen in die Blase eintreten.[1])

Die Rolle von Fremdkörpern spielen in solchen Fällen auch Theile des Organismus, z. B. Knochensplitter des Beckens und Schenkelhalses. Auch die seltenen Vorkommnisse des Eindringens von Parasiten in die Blase gehören hierher.

Die überwiegende Mehrzahl der Fremdkörper dringt indessen durch die Harnröhre in die Blase, und zwar entweder infolge von Manipulationen, welche zum Zweck der Untersuchung oder Behandlung von Leiden der Urogenitalorgane angestellt werden, oder infolge von Masturbation.

Wie häufig das absichtliche Einbringen der Fremdkörper in die Blase ist, geht schon aus der im Jahre 1856 von Dénucé zusammengestellten Statistik von Fremdkörpern in der Blase hervor, welche insgesammt 391 Fälle umfasst, von denen 258 absichtlich eingebrachte Fremdkörper betreffen.

Auch in der späteren Literatur finden wir diese Kategorie der Fremdkörper in der bei Weitem grössten Zahl der Fälle. Es handelt sich meist um Nadeln, Holzstücke, Bleistifte, Federhalter, Glasröhren, Kornähren u. s. w., ja selbst ein Medaillon und eine Uhrkette hat man auf diese Weise in der Blase, resp. Harnröhre gefunden.

Wenn auch nicht ganz so häufig, so doch von hervorragend praktischer Wichtigkeit ist indessen diejenige Gruppe von Fällen, bei denen es sich um in die Blase gelangte chirurgische Instrumente oder Theile von solchen handelt. Es sind Katheter, Bougies, Sonden, Steinbrecher, Aetzmittelträger u. s. w., welche zu therapeutischen Zwecken in die Harnröhre und Blase eingeführt und dann entweder infolge unzweckmässiger Manipulationen oder infolge schlechten Materials der Instrumente zerbrochen sind.

Diese Fälle verdienen deshalb eine besondere Beachtung, weil hier, im Gegensatz zu den früher angeführten Fällen, gewisse prophylaktische Maassnahmen zur Verhütung von unglücklichen Zufällen möglich sind: der Arzt ist hier im Stande, eine Controle über die Haltbarkeit und Zweckmässigkeit der angewendeten Instrumente auszuüben, denn wenn auch die betreffenden Instrumente, besonders Katheter, oft von den Patienten selbst oder von anderen Laien in Abwesenheit des Arztes eingeführt werden, so geschieht dieses doch in den meisten Fällen mit seinem Wissen und auf seine Veranlassung,

1) Köhler berichtet über einen derartigen in der Charité zu Berlin beobachteten Fall, in welchem ein spitzes Holzstück ins Rectum und von hier aus nach einiger Zeit in die Blase gedrungen war.

er hat also die Möglichkeit, wenigstens von Zeit zu Zeit die Güte der Instrumente zu erproben.

Von den Metallinstrumenten sind, worauf Knöller aufmerksam macht, die früher üblichen Bleikatheter und die neusilbernen am meisten dem Zerbrechen ausgesetzt. Knöller fand, dass die letzteren, selbst ohne gebraucht zu sein, nach einer Reihe von Jahren so ausserordentlich brüchig wurden, dass ihre Anwendung überhaupt ganz vermieden werden sollte.

Von den Metallinstrumenten sind es ferner hauptsächlich die in den Taschenbestecks befindlichen Katheter, welche zu derartigen Unfällen Veranlassung geben, indem die aufgeschraubte oder manchmal sogar nur einfach aufgesteckte Spitze des Katheters in der Blase zurückbleibt.[1])

Dass selbst die aus Stahl gefertigten Instrumente nicht immer gefahrlos sind, beweist ein von Kovács veröffentlichter Fall, wo der weibliche Schnabel eines guten, oft bewährten französischen Lithotriptors bei Einwirkung auf einen harten Stein abbrach.

Diese Beispiele zeigen zur Genüge, dass auch bei Metallinstrumenten, die doch in Bezug auf ihre Haltbarkeit noch die grösste Sicherheit bieten, stets vor der Benutzung eine sorgfältige Prüfung vorzunehmen ist, und dass sie ohne Weiteres zu verwerfen sind, wenn sie auch nur die mindesten Fehler zeigen.[2])

Ein viel gefährlicheres Material für Katheter als das Metall ist aber das Glas. Die sonst sehr viele guten Eigenschaften besitzenden Glaskatheter sind in der Hand des Arztes sicherlich nicht unzweckmässige Instrumente, zum Eigengebrauch für Patienten aber wegen ihrer leichten Zerbrechlichkeit nicht zu empfehlen.

Lihotzky warnt im Anschluss an die Mittheilung eines einschlägigen Falles deshalb dringend davor, den Patienten derartige Instrumente in

1) Einen solchen Fall theilt z. B. Huber mit: Der nicht genügend befestigte Schnabeltheil eines zusammenlegbaren Metallkatheters der Verbandtasche blieb nach dem Katheterismus in der Blase zurück und musste durch Sectio perinealis entfernt werden. — Bei einem anderen, von Kaufmann veröffentlichten Fall war ein weiblicher Taschenbesteckkatheter nicht per vias naturales, sondern von einer Punctionsöffnung am Bauch aus in die Blase eingeführt worden. Beim Herausziehen blieb das abschraubbare Ende desselben in der Blase zurück und wurde erst nach Erweiterung der Punctionsöffnung extrahirt.

2) Mit welchem unglaublichen Leichtsinn in dieser Beziehung besonders von Seiten der Patienten selbst verfahren wird, zeigt ein von Knöller veröffentlichter Fall, in welchem ein Mann, der sich seit 6 Jahren selbst katheterisirte, einen an der Stelle des Auges zur Hälfte eingebrochenen silbernen Katheter verwendete, den er zum Schutz der schadhaften Stelle mit Zwirnsfaden umwickelt hatte.

die Hand zu geben, denn wenn sie zerbrechen, können leicht bedeutende Verletzungen der Blasenwand durch die Kanten und Spitzen des Fragments sowie durch einzelne Glassplitterchen herbeigeführt werden.

Die weitaus grösste Zahl aber von allen Instrumenten, die man abgebrochen in der Blase gefunden hat, sind elastische Katheter und Bougies. Die Herstellung dieser jetzt so viel und mit so gutem Erfolge angewendeten Instrumente, welche aus einem aus Gummi, bezw. Harz durchtränkten Seiden- oder Leinengespinnst bestehen, ist eine sehr schwierige und die peinlichste Sorgfalt erfordernde, so dass es nur wenige zuverlässige Bezugsquellen für sie giebt. Ist doch heute noch[1]) der grösste Theil der civilisirten Welt auf die Erzeugnisse einiger wenigen französischen Fabriken angewiesen. Denn auch vor den englischen elastischen Instrumenten bleibt nach dem Urtheil von Thompson den französischen stets der Vorzug, dass sie bei gewöhnlicher Temperatur jede Biegung beibehalten, welche ihnen unter Einfluss der Wärme gegeben wird.

Die sehr mannigfaltigen Einzelheiten dieser Fabrikation sind heutzutage noch im Wesentlichen Fabrikgeheimniss, sie bilden eine Art von Hausindustrie, zu welcher keine complicirten Maschinen, wohl aber eine gewisse manuelle Geschicklichkeit und grosse Ausdauer erforderlich sind; denn mit Recht hat Démarquay betont, dass jede noch so leichte Abweichung von der mühsamen, zeitraubenden Herstellung elastischer Instrumente von den ungünstigsten Folgen begleitet sein muss.[2])

Man geht vielleicht nicht fehl, wenn man annimmt, dass auch in der Gegenwart das zu rasche Trocknen der Instrumente bei zu hoher Temperatur die Hauptursache einer zu geringen Haltbarkeit derselben ist, da hierdurch nicht nur die Gespinnstunterlage, sondern auch die Widerstandsfähigkeit des Firniss leidet. Dass aber ein auch nur ganz geringer Fehler des Firnissüberzuges von grosser Bedeutung ist, liegt auf der Hand, denn dadurch wird die directe Einwirkung des Urins auf die Gespinnstunterlage in hohem Grade begünstigt. Dieses wird natürlich um so leichter möglich sein, je länger das betreffende Instrument mit einem bereits ammoniakalischen Harn bei Körpertemperatur in Berührung gelassen wird.

Daneben kommen auch directe Verfälschungen des Lacküberzuges der Instrumente vor, und sind solche bereits darin zu suchen, dass man nicht eine ganz reine Gummiflüssigkeit wegen ihres zu hohen Preises verwendet. Eigentliche Falsifikate bestehen ferner darin, dass man dem Leinöl neben Bleiglätte gepulvertes Elfenbein zusetzt. Zu verwerfen ist ausserdem auch das übertrieben starke künstliche Poliren, wodurch die

1) Nach P. Gueterbock, Notizen über Katheterfabrikation in früherer und jetziger Zeit. Deutsche Zeitschrift für Chirurgie. Bd. XXX. S. 234.

2) Schon Dupuytren behauptete, dass das von ihm wiederholt gesehene Abbrechen von Katheterstücken in der Harnröhre die Folge ungleichmässiger und unzeitgemässer Anwendung einer zu hohen Wärme beim Trocknen sei. Hierdurch würde die Gespinnstgrundlage angebrannt und brüchig.

Instrumente an ihrer Oberfläche ein besonders glattes Aussehen erhalten sollen.

Es ist also auch hier wieder eine gewissenhafte Prüfung jedes Instruments vor jedesmaligem Gebrauch nicht dringend genug zu empfehlen. Dass man aber andererseits zu dieser Prüfung nicht unzweckmässige und übertriebene Manipulationen wählt, erscheint eigentlich selbstverständlich; trotzdem haben Patienten durch zu starkes Zerren und ähnliche Vornahmen die Haltbarkeit ihrer Instrumente in verhängnissvoller Weise beeinträchtigt.[1])

Was bisher von den sogenannten französischen und englischen Kathetern, die eine Gespinnstgrundlage haben, gesagt worden, trifft nicht minder zu für die aus vulkanisirtem Kautschuk hergestellten sogenannten Nélaton- oder Jacques-Patentkatheter.[2]) Während diese in gewisser Beziehung gegen chemische Einflüsse eine grössere Widerstandsfähigkeit besitzen, als die gewöhnlichen elastischen Katheter, so büssen sie doch wie letztere durch längere Aufbewahrung in trockener Luft bedeutend an Haltbarkeit ein; sie verlieren wie alle Gummiwaaren mit der Zeit ihre Elasticität und werden spröde und brüchig.

Es ist das eine Thatsache, die zwar schon bald nach Einführung dieser Instrumente durch Nélaton betont wurde, trotzdem aber noch nicht die gebührende Beachtung gefunden zu haben scheint. Der Grund hierfür ist vielleicht darin zu suchen, dass man den besseren, unter dem Namen der Patentkatheter jetzt allgemein gebräuchlichen Instrumenten ein grösseres Maass von Widerstandsfähigkeit auch gegen trockene Luft zuzutrauen geneigt ist.

Bei Gelegenheit der Vorzeigung eines aus der Blase extrahirten abgebrochenen Katheterstückes aus vulkanisirtem Kautschuk in der Berliner medicinischen Gesellschaft weist Fürstenheim auf die eben erwähnten Uebelstände hin und empfiehlt unter Anderem, Jacques-Patentkatheter nur mit sogenanntem Sammetauge zu benutzen, an welchen der über das Auge sanft gleitende Finger keine Spur einer scharfen Kante zu fühlen vermag.

---

1) Einen diesbezüglichen Fall theilt Rörig mit: Der betreffende Patient, der sich seit langer Zeit selbst katheterisirte, also eine grosse Uebung darin erlangt hatte, benutzte bei dem hier in Betracht kommenden Katheterismus einen noch wenig gebrauchten Mercierkatheter. Derselbe brach in der Blase ab, was Rörig darauf zurückführt, dass der Patient den Katheter vor der Einführung auf seine Haltbarkeit durch Zerren geprüft und dadurch wahrscheinlich, auch ohne dass der Lack aussen geborsten, das innere Gewebe zerrissen hatte.

2) s. P. Gueterbock, Ueber Katheter aus vulkanisirtem Kautschuk.

Bei derselben Gelegenheit macht auch Wolf darauf aufmerksam, dass man bei Prüfung solcher Katheter vor Allem auf die Oeffnung achten muss, da diese gewöhnlich bei schlechten Instrumenten eingerissen ist.

Auf ihre Elasticität prüft man solche Katheter wohl am besten durch mässiges Ziehen und durch Knüpfen eines leichten Knotens.

Da, wie schon erwähnt, auch die zur Aufbewahrung und Desinfection sowohl der gewöhnlichen elastischen als auch der Nélaton-Katheter verwendeten antiseptischen Flüssigkeiten von Einfluss auf die Haltbarkeit der Instrumente sind, so ist der Auswahl dieser besondere Aufmerksamkeit zuzuwenden. Es sind in verschiedenen Hospitälern die mannigfaltigsten darauf bezüglichen Versuche gemacht worden, ohne dass dieselben bisher zu einem endgültigen Resultat geführt haben, da den Vortheilen der verwendeten Flüssigkeiten meist ebenso viele Nachtheile gegenüber stehen. Es müssen natürlich möglichst solche Flüssigkeiten gewählt werden, welche die Substanz der Instrumente nicht angreifen. Carbolsäure und Sublimat sind daher hier minder zu empfehlen, als schwache Lösungen von Kalium hypermanganicum (0,01—0,02 Proc.) oder Borsäure (2—4 Proc.). Borsäure benutzt man ferner auch als Zusatz zu den zum Schlüpfrigmachen des Instruments üblichen Mitteln, und zwar ist nach Gueterbock namentlich ein 5—10 Proc. starkes Borvaselin oder Borlanolin entschieden dem von manchen Seiten angewendeten Carbolöl vorzuziehen, das die Oberfläche elastischer Instrumente sehr bald eigenthümlich spröde macht.

Auch das Aufkochen elastischer Katheter während längerer Zeit sowie halbstündiger Aufenthalt in einem Sterilisirungsofen, ferner Ausspritzen des Katheters mit starkem Alkohol und dann mit Sublimatlösung von 1 pro mille sind sichere Verfahren hinsichtlich der Antisepsis[1]), aber Elasticität und Geschmeidigkeit der Instrumente im Ganzen leiden ebenso, wie der Glanz und die Glätte der Oberfläche, namentlich wenn ein und dasselbe Instrument wiederholt diesen Proceduren unterliegt. Guyon hat, um derartige Nachtheile zu vermeiden, elastische Katheter und Bougies mit einem unzerstörbaren Gummiüberzug von der Firma Vergne in Paris herstellen lassen. Dieselben sind aber theuer und nicht Jedermann zugänglich.

War bisher nur immer die Rede davon, dass die in die Blase eingeführten Instrumente infolge unzweckmässiger Behandlung und schlechten Materials abbrechen und so zum Theil in diesem Organe zurückbleiben,

1) Vgl. Gueterbock, l. c.

so sind doch beiläufig auch diejenigen Fälle zu erwähnen, wo das Instrument nicht abbrach, sondern ganz und gar in die Blase hineinrutschte. Diese üblen Eingriffe stehen natürlich in keinem Zusammenhang mit der Beschaffenheit des Instrumentes, sind vielmehr meist auf eine allzu grosse Nachlässigkeit Seitens des Patienten zurückzuführen.[1])

Nach diesen die Aetiologie und Prophylaxis betreffenden Bemerkungen wenden wir uns nunmehr zur Diagnostik und Therapie der in die Blase gelangten Fremdkörper.

Einen in diesen beiden Beziehungen manches Bemerkenswerthe bietenden Fall hatte Verfasser in der Privatklinik des Herrn Medicinalrath Dr. Paul Gueterbock zu beobachten Gelegenheit.

Der 39 Jahre alte Patient, ein kleiner, aber wohlbeleibter und kräftiger Mann, hatte im April 1890 an einem acuten Gelenkrheumatismus gelitten. Er war von dieser Erkrankung noch nicht völlig wiederhergestellt, als sich am Abend des 14. April 1890 plötzlich eine Harnverhaltung einstellte. Patient, der schon früher einige Male an ähnlichen Zufällen gelitten hatte, versuchte zunächst seine Beschwerden durch warme Umschläge auf die Blasengegend zu heben. Da dieses jedoch nicht gelang, musste er ärztliche Hülfe in Anspruch nehmen. Es wurde zum Katheterismus geschritten, wobei man sich eines fast neuen, aber längere Zeit nicht benutzten Nélaton-Katheters bediente.

Die Einführung eines mittelstarken Instruments soll, wenn auch mit einigen Schwierigkeiten, so doch in kurzer Zeit gelungen sein. Beim Herausziehen des Instruments soll in der Pars prostatica ein geringer Widerstand bemerkbar gewesen sein; als dieser überwunden war, ging das Instrument schnell und leicht heraus. Es war jedoch die etwa 7 Cm. lange Spitze des Instruments in der Harnröhre abgebrochen. Das Fragment soll zunächst im vorderen Abschnitt der Harnröhre deutlich zu fühlen gewesen sein.

Es wurden infolge dessen mit verschiedenen Instrumenten Extractionsversuche gemacht, und es gelang auch, einige Stücke des in der Harnröhre sitzenden Katheterendes herauszuziehen. Der noch übrige Theil derselben konnte jedoch nicht gefasst werden, das Fragment soll vielmehr immer tiefer gerutscht sein, bis es schliesslich völlig in der Blase lag.

Am nächsten Tage wurde Patient in die Gueterbock'sche Klinik gebracht. Die hier sofort mittelst eines Kinderlithotriptors vorgenommene Untersuchung der Blase ergab unzweifelhaft das Vorhandensein eines Fremdkörpers in derselben.

Da die Einführung und das Hin- und Herbewegen der Instrumente in der durch die vorangegangenen Manipulationen sehr stark gereizten

---

1) Fillenbaum berichtet z. B. einen Fall, in welchem der Patient nach Einführung des Instruments, eines dünnen Nélaton-Katheters, eingeschlafen war. Beim Erwachen fand er das Instrument nicht mehr vor, es war in die Blase gerutscht.

Einen sehr ähnlichen Fall theilt Orlowsky mit: Es handelte sich um ein elastisches Bougie, nach dessen Einführung der Patient ebenfalls einschlief, und das inzwischen ganz in die Blase hineinglitt.

und blutenden Harnröhre dem Patienten heftige Schmerzen verursachten, wird Chloroformnarkose angewendet.

Es gelingt mit dem Lithotriptor, ein etwa 4 Cm. langes Stück des Fragments zu entfernen, die Spitze des Instruments fehlt indessen noch. Durch den wiederum eingeführten Lithotriptor lässt sich auch in der That noch ein Fremdkörper in der Blase nachweisen, doch gelingt dessen Entfernung trotz wiederholter Versuche nicht.

Durch die vorangegangenen und jetzigen Eingriffe hatten sich in der Blase verschiedene grössere und kleinere Blutgerinnsel angesammelt, welche die Handhabung des Lithotriptors sehr erschwerten. Es gelingt zwar, die Blase durch Borsäureausspülungen theilweise zu reinigen, die Fortdauer der Blutung und die schlechte Narkose lassen es aber rathsam erscheinen, von weiteren lithotriptischen Versuchen Abstand zu nehmen.

Um schnell zur Blase zu gelangen, wird die Sectio perinealis gemacht. Es gelingt indessen dem von der Dammwunde aus eingeführten Finger nicht, das Fragment zu finden.

Die Blase ist stark mit Blutcoagulis angefüllt, welche möglichst entfernt werden.

Es wird zunächst mit Rücksicht auf den Allgemeinzustand des Patienten von weiteren Versuchen Abstand genommen, und nach Einlegung eines elastischen Katheters von der Dammwunde aus wird diese mit Jodoformgaze tamponirt. Der Katheter functionirt während der ersten 24 Stunden gut.

Am 17. April aber klagt Patient Nachts über starke Schmerzen. Da Urin neben dem Katheter entleert wird, wird dieser entfernt und durch einen Nélaton-Katheter ersetzt. — Der Urin ist noch bluthaltig.

Am 18. April zeigt der Urin nur noch ganz geringe Spuren von Blut; am nächsten Tage ist er völlig klar.

Am 20. April wird der Versuch gemacht, den Patienten von der Dammwunde aus zu cystoskopiren, es gelingt dies jedoch nicht, da die Blase nur eine sehr geringe Menge von Flüssigkeit zu fassen vermag. Der Katheter wird nicht wieder eingelegt.

Während bisher die ganze Urinmenge durch die Dammwunde abfloss, werden schon am 22. April 500 Ccm. durch die Urethra entleert. Die Blase vermag ferner etwas mehr Flüssigkeit zu fassen, als vorher.

Die Heilung der Wunde nimmt ihren normalen Fortgang. Der Abfluss des Urin durch die Dammwunde wird in den folgenden Tagen immer spärlicher, so dass am 26. April fast die ganze Urinmenge durch die Urethra entleert wird und nur bei stärkerem Pressen einige Tropfen durch die Dammwunde dringen. — Es werden täglich Ausspülungen der Blase mit Borsäure vorgenommen.

Der frisch gelassene Urin zeigt eine leichte Trübung, bei längerem Stehen setzt sich eine mässige Menge eines weissen Sedimentes ab. Die Reaction ist, wie auch stets vorher, schwach sauer. Die mikroskopische Untersuchung des Sedimentes ergiebt reichliche Mengen von Eiterkörperchen und einige Blasenepithelien. Bei einer einige Tage später vorgenommenen Urinuntersuchung finden sich ausserdem noch vereinzelte Tripelphosphatkrystalle, obgleich auch jetzt der Urin in frischem Zustande sauer reagirt.

Am 4. Mai wird die sehr verkleinerte Dammwunde mit Ferrum candens behandelt. Patient entleert die sehr reichlichen Urinmengen ausschliesslich durch die Urethra. Nur Morgens bei sehr gefüllter Blase dringen ab und zu einige Tropfen durch die Dammwunde.

Am nächsten Tage verlässt Patient das Bett, am 7. Mai wird er noch einmal mit Ferrum candens behandelt.

Am 12. Mai wird die Exploration der Blase mittelst Steinsonde und Cystoskop versucht, kann aber nicht zu Ende geführt werden, da die trotz Narkose noch sehr empfindliche Blase sich stark contrahirt und sich auch durch Flüssigkeit nicht genügend ausdehnen lässt.

Am 22. Mai wird Patient mit kleiner, gut granulirender Wunde zur poliklinischen Behandlung entlassen.

Der frisch gelassene hellgelbe Urin reagirt schwach sauer und setzt beim Stehen ein mässig reichliches, hauptsächlich aus Eiterkörperchen bestehendes Sediment ab.

Die Dammwunde des Patienten war nach kurzer Zeit geheilt, aber es blieben Harnbeschwerden noch in geringem Grade bestehen.

Der Urin war stets mässig getrübt, aber sauer, setzte nach wie vor das aus Eiterkörperchen bestehende Sediment ab und zeigte mitunter eine Beimischung von Blut.

Die Urinbeschwerden des Patienten wurden local mit Blasenausspülungen behandelt, ausserdem wurde ihm Wildunger Wasser verordnet.

Etwa 5 Monate nach der Entlassung des Patienten kamen zu seinen alten Beschwerden neue hinzu: Er fühlte bei einigermaassen heftigen Bewegungen, besonders beim Fahren, plötzlich in der Blase auftretende Schmerzen sowie ein Kitzelgefühl in der Fossa navicularis. Mitunter hatte er auch die Empfindung, als ob sich der Urinentleerung ein Hinderniss in den Weg stellte.

Eine genaue Untersuchung der Blase konnte äusserer Gründe wegen erst Anfang Februar 1891 vorgenommen werden.

Am 7. Februar 1891 wurde der Patient in Narkose zunächst mit der Steinsonde untersucht, der Befund war jedoch ein völlig negativer. Nach sorgfältiger Ausspülung der Blase wurde alsdann das Nitze'sche Cystoskop Nr. 1 eingeführt, vermittelst dessen man deutlich einen länglichen, gelblichweissen Körper mit grobgekörnter Oberfläche sah. Derselbe hob sich sehr deutlich von der umgebenden, roth erscheinenden Blasenschleimhaut ab. Er lag auf dem Blasenboden, mit seiner Längsaxe beinahe parallel dem Querdurchmesser der Blase.

Eine 8 Tage später, am 15. Februar, abermals vorgenommene cystoskopische Untersuchung ergab genau denselben Befund, der Fremdkörper lag indessen mit seinem Längsdurchmesser jetzt genau quer in der Blase.

Patient wurde noch an demselben Tage behufs Entfernung des incrustirten Fremdkörpers in die Gueterbock'sche Klinik aufgenommen.

Am nächsten Tage wurde in Narkose eine neue cystoskopische Untersuchung vorgenommen, und im unmittelbaren Anschluss an diese, ohne dass die Blase vorher entleert worden, ein Lithotriptor eingeführt. Das Instrument berührte den Fremdkörper, konnte ihn aber nicht fassen. Wegen der schlechten Narkose, die Patient hatte, wurden die Versuche allerdings nicht lange ausgedehnt.

Während der nächsten 2 Tage zeigte der sauer reagirende Urin geringe Spuren von Blutbeimischung.

Am 19. Februar waren diese völlig verschwunden, und der Urin hatte dieselbe Beschaffenheit wie vor dem Eingriff. Die an diesem Tage ohne Narkose vorgenommene cystoskopische Untersuchung zeigte den Fremdkörper in querer Lage und in grösserer Nähe des Blasenhalses.

Am nächsten Tage, dem 20. Februar, wurde in Narkose der Versuch wiederholt, mittelst eines ungefensterten Thompson'schen Lithotriptors von mittlerer Stärke den Fremkörper zu entfernen. Diesmal wurde weder die Blase ausgespült, noch auch Flüssigkeit injicirt, der Patient wurde vielmehr nur veranlasst, vorher zu uriniren.

Es gelang diesmal sofort, den Fremdkörper zwischen die Löffel des Lithotriptors zu bekommen. Der Durchmesser war ausweislich des am Lithotriptor angebrachten Maassstabes 4 Linien (englisch).

Nachdem man sich durch Hin- und Herbewegen des Instruments überzeugt hatte, dass keine Blasenschleimhaut mitgefasst sei, konnte der Stein ohne grosse Kraftanstrengung zertrümmert werden. Die einzelnen Fragmente wurden dann wiederum mit dem Lithotriptor gefasst und weiter zerkleinert. Nachdem dies etwa 7—8 mal wiederholt worden, wurde das Instrument herausgezogen. In demselben fand sich ein an beiden Seiten offenes, mehrfach eingerissenes Katheterstück von etwa $^1/_2$ Cm. Länge. Ausserdem wurde eine Anzahl kleiner Steinconcremente mit herausbefördert. Die unmittelbar darauf angestellten Versuche, mittelst des Cloverschen Aspirators noch weitere Concremente zu entfernen, waren nahezu erfolglos. Ausser einigen ganz kleinen Steinkörnchen fand sich in dem im Uebrigen tadellos functionirenden Apparate nichts vor.

Die Sitzung ward damit beendigt. Patient hatte noch etwa 3 Stunden lang geringe Schmerzen, dieselben hörten aber schon des Abends ohne Anwendung von Narcoticis völlig auf.

Der erste nach der Sitzung gelassene Urin war ein wenig bluthaltig. Es fanden sich in demselben mehrere kleine Steinstückchen. Der am Abend gelassene, wiederum Steinconcremente enthaltende Urin zeigte keine Spuren von Blut mehr.

Urinmenge innerhalb 24 Stunden: 2000 Ccm., specifisches Gewicht 1008, Reaction sauer.

Auch während der nächsten Tage wurden mit dem Urin mehrfach Steinstückchen entleert. Patient fühlte sich völlig wohl und hatte keine Schmerzen.

Am Vormittag des 25. Februar traten plötzlich sehr heftige Schmerzen in der Harnröhre ein, welche auch nach subcutaner Injection von 0,02 Grm. Morphium nicht nachliessen. Patient hatte heftigen Harndrang, konnte aber nicht uriniren.

Es wurde infolge dessen ein Nélaton-Katheter eingeführt, der am Orificium urethrae internum auf einen geringen Widerstand stiess. Nachdem dieser überwunden und der Urin entleert war, hörten die Schmerzen sofort auf, und am Nachmittag konnte Patient wieder wie vorher spontan uriniren.

Am 27. Februar wurde wiederum eine lithotriptische Sitzung in Narkose

vorgenommen. Da auch diesmal der Aspirator nichts herausbeförderte, musste jedesmal, wenn ein Concrement gefasst war, der Lithotriptor mit demselben herausgezogen werden, nachdem durch seitliches Anschlagen an das Instrument alle hervorragenden scharfen Kanten und Spitzen entfernt waren. Es wurden auf diese Weise 6 Katheterstückchen bis zur Grösse von ½ Cm., ausserdem noch viele Gummikrümel und Steinconcremente herausgeholt. Das Erfassen der Concremente ging so leicht und schnell von Statten, dass die ganze Sitzung nur höchstens 15 Minuten dauerte, obgleich das Instrument 6—8 mal eingeführt wurde.

Während der nächsten Stunden hatte Patient geringe Schmerzen an der Eichel, welche wohl von einigen Schrunden am Orificium externum herrührten. Im Uebrigen fühlte er sich völlig wohl. Der Urin war etwas blutig gefärbt, es fand sich in ihm ein aus kleinen Steinstückchen bestehender Bodensatz.

Am nächsten Tage stellten sich Schmerzen in der Leistengegend ein. Der Urin zeigte dieselbe Beschaffenheit wie am Tage vorher.

Am 1. März hatten die Schmerzen aufgehört, der Urin war nicht mehr blutig gefärbt und enthielt nur noch ganz vereinzelte Steinstückchen.

Nachdem dann mehrere Tage der Urin völlig klar und von Bodensatz frei war, wurde am 5. März noch einmal eine Untersuchung in Narkose vorgenommen. Es waren mit dem Lithotriptor keine Fragmente mehr zu finden, und auch nach der Untersuchung blieb der gelassene Urin völlig klar.

Eine 2 Tage später, am 7. März, vorgenommene cystoskopische Untersuchung der Blase zeigte einzelne Erosionen und Hämorrhagien, sowie einen diffusen schneeartigen Belag der Schleimhaut. Stein- und Katheterfragmente konnten nicht entdeckt werden.

Am nächsten Tage wurde Patient aus der Klinik entlassen. Die nachträglich angestellte chemische Untersuchung der Steintrümmer ergab, dass dieselben aus phosphorsaurem Kalk, phosphorsaurer Ammoniakmagnesia und geringen Mengen von oxalsaurem Kalk bestanden. Das Gewicht der Concremente, soweit sie gesammelt werden konnten, betrug in getrocknetem Zustande 3 Grm.

Patient hat sich nach seiner Entlassung noch des Oefteren vorgestellt und seinen Urin zur Untersuchung gebracht, zuletzt erst wenige Tage vor Niederschrift dieses.

Auch eine cystoskopische Untersuchung ist vor noch nicht langer Zeit vorgenommen worden. Dieselbe zeigte eine vollkommen normale Blase.

Patient giebt an, dass er sich seit seiner Entlassung völlig gesund fühlt, nie wieder irgend welche Blasenbeschwerden gehabt hat und seiner Beschäftigung ungestörter und frischer denn je nachgehen kann. Selbst einige Excesse in Baccho, die er inzwischen begangen, haben an diesem Zustand nichts geändert.

Epikrise. Betrachten wir die einzelnen bemerkenswerthen Punkte, die der vorliegende Fall darbietet, so zeigt derselbe zunächst, dass auch (worauf schon vorher hingewiesen worden) ein scheinbar gutes und neues Instrument vor unglücklichen Zufällen nicht schützt,

und dass vulkanisirte Kautschukkatheter, die lange unbenutzt in trockenem Zustand aufbewahrt worden, nur mit allergrösster Vorsicht anzuwenden sind.

Das abgebrochene Katheterstück soll zunächst in der Harnröhre stecken geblieben und dort deutlich zu fühlen gewesen sein.

Vermuthlich war es dann bei den verschiedenen vor Aufnahme in die Klinik unternommenen Extractionsversuchen aus der Harnröhre in die Blase gestossen worden. — Auf diesen Umstand ist bei Extraction von Fremdkörpern aus der Harnröhre stets Bedacht zu nehmen, denn alle glatten Fremdkörper der Harnröhre haben die Neigung, nach rückwärts in die Blase zu entweichen.

Dieses ist wohl nicht, wie einzelne Autoren annehmen, durch eine „contractile", gewissermaassen antiperistaltische Bewegung der Urethralwand zu erklären, durch welche der Körper zurückgedrängt werden soll. Das Rückwärtsgleiten wird vielmehr wohl durch die Versuche, den Fremdkörper wieder zum Vorschein zu bringen, hervorgebracht. Bei dem Bestreben nämlich, den Fremdkörper nach vorn zu schieben, wird der Penis und mit ihm die Urethra über dem Fremdkörper nach vorn gezogen und letzterer dadurch immer weiter nach hinten gedrängt. — Es empfiehlt sich deshalb, den Penis möglichst wenig zu zerren und nur sicher und schnell fassende Instrumente zur Extraction anzuwenden.

Hueter empfiehlt speciell zur Extraction abgebrochener Stücke elastischer Katheter die Anwendung der amerikanischen Kugelzange. Man presst dann zweckmässig mit den Fingern der linken Hand die Urethra fest hinter, oder, wenn das nicht möglich, auf dem Fremdkörper zusammen, damit die Zange denselben bei misslungenen Versuchen nicht weiter nach hinten drängen kann.

Gelingt die intraurethrale Extraction des Fremdkörpers nicht, so muss an der Stelle, wo er zu fühlen ist, die Urethrotomia externa gemacht werden. Eine Contraindication gegen diese Operation dürfte kaum vorliegen, vorausgesetzt eben, dass die Extractionsversuche per urethram erfolglos waren. Die Möglichkeit nämlich, dass die Fremdkörper dann in die Blase gelangen, ist stets eine sehr naheliegende, und die durch die verhältnissmässig wenig eingreifende Urethrotomia externa verursachten Gefahren sind sicherlich viel geringer anzuschlagen, als die durch das Hineingelangen der Fremdkörper in die Blase bedingten.

Etwas anders in Bezug auf die Frage der blutigen Operation liegen die Verhältnisse, wenn (wie im vorliegenden Fall) die Fremdkörper bereits in die Blase gelangt sind, also ein weiteres Hineinrutschen nicht mehr möglich ist. Es lässt sich hier gegen die

Operation einwenden, dass man, wenn die ersten Versuche der Extractio per urethram vergeblich gewesen, ohne dem Patienten zu schaden, ruhig abwarten und die Versuche nach einigen Tagen wiederholen könne. Die Toleranz der Blase gegen die Fremdkörper ist nämlich oft lange Zeit hindurch eine erstaunlich grosse, besonders wenn die Körper nicht sehr voluminös und von glatter Oberfläche sind. Thatsächlich können derartige Fremdkörper sogar lange Zeit in der Blase verweilen, ohne Beschwerden zu verursachen.[1])

Andererseits sprechen aber auch viele Gesichtspunkte für die sofortige Ausführung einer blutigen Operation, denn das längere Verweilen eines Fremdkörpers in der Blase hat zur Folge, dass sich derselbe mit Kalksalzen incrustirt und unter Umständen zum Kern eines Blasensteins wird. Ferner sind auch Blasenentzündung, Blasengangrän, Abscess- und Fistelbildung die möglichen Folgen des Aufenthalts der Fremdkörper in der Blase. Schliesslich können dieselben an sich, besonders wenn sie lang und starr sind, von vornherein als starker Reiz wirken, indem sie heftige Contractionen der Blase und dadurch unerträgliche Schmerzen und beständigen Harndrang hervorrufen.

Im vorliegenden Fall gaben verschiedene Umstände den Ausschlag zu Gunsten des operativen Eingriffs: Es waren vor der Ueberführung des Patienten in die Klinik die mannigfachsten Extractionsversuche gemacht worden, welche, wie die Blutung bewies, die Schleimhaut der Harnröhre stark in Mitleidenschaft gezogen hatten. Patient befand sich ausserdem in einem sehr erschöpften Zustande, so dass es wünschenswerth erschien, in einer Sitzung das ganze Corpus alienum zu entfernen. Schliesslich legten auch die bei den ersten lithotriptischen Versuchen mitentfernten, ziemlich massigen Blutgerinnsel die Vermuthung nahe, dass die Innenfläche der Blase selbst nicht völlig intact geblieben sei.

Alle diese Verhältnisse liessen es gerathen erscheinen, von weiteren Eingriffen mit dem Lithotriptor abzusehen und zu einer blutigen Eröffnung der Blase zu schreiten. Dass dieselbe zu keinem Resultat führte, d. h. dass das noch fehlende Katheterstück nicht gefunden wurde, obgleich es mit dem Lithotriptor gefühlt werden konnte, ist

1) So theilt Letulle einen Fall mit, in welchem ein 8 Cm. langer Federhalter 3 Monate lang ohne nachtheilige Folgen und ohne die geringsten Beschwerden in der Blase getragen wurde.

Auch Steinitz berichtet über einen (von Ebstein citirten) Fall, wo ein abgebrochener Kautschukkatheter sogar 17 Jahre lang ohne erhebliche Beschwerden in der Blase liegen blieb.

wohl durch die Füllung der Blase mit Blutcoagulis zu erklären: Die weiche Masse, mit welcher die Blase angefüllt war, machte es unmöglich, den wenig resistenten Fremdkörper von seiner Umgebung zu unterscheiden, zumal auch ein allzu langes Abtasten der in solchem Zustand befindlichen Blase nicht ungefährlich erschien. Dazu kam noch die durch die schlechte Narkose gebotene Abkürzung der Operation, ein Umstand, der auch die späteren Eingriffe erheblich erschwerte.

Die Thatsache, dass im vorliegenden Fall die Sectio perinealis den gewünschten Erfolg nicht hatte, legt den Gedanken nahe, ob nicht die Sectio alta hier zweckmässiger gewesen wäre und zu einem besseren Resultat geführt hätte.

Die Entscheidung der Frage, unter welchen Bedingungen der einen oder der anderen dieser beiden Methoden der Vorzug zu geben sei, hat seit lange zu mannigfachen Discussionen Veranlassung gegeben, ohne dass eine endgültige Einigung darüber bisher erzielt worden wäre. Ja gerade in den letzten Jahren ist die Entscheidung besonders schwierig geworden, seitdem dass der schwerwiegendste Einwand gegen die Sectio alta, die Gefahr einer Verletzung des Peritoneum, durch das Verfahren von Petersen, die Einführung eines Colpeurynter in den Mastdarm, wenn nicht gerade vollständig beseitigt, so doch sehr abgeschwächt worden ist.

Was im Uebrigen die Vortheile der beiden Verfahren betrifft, so lässt sich für die Sectio alta anführen [1]), dass sie unter geringerer Blutung auszuführen ist, dass sie die Genitalfunctionen nicht gefährdet, dass sie einen besseren Zugang zum Blaseninneren gewährt, dass sie in kürzerer Zeit zur Heilung führt.

Dem gegenüber bietet die Sectio perinealis den Vortheil, dass sie niemals zu einer Verletzung des Peritoneum führt, dass die Wunde an der tiefsten Stelle liegt und so den Abfluss des Harns sichert, dass die Gefahr einer Harninfiltration geringer ist, und dass sie schliesslich in kürzerer Zeit auszuführen ist.

Hueter ist der Ansicht, dass bei Abwägung der beiderseitigen Vortheile die Wagschale zu Gunsten der Sectio perinealis sinkt, er will jedoch, wie auch die meisten Autoren, nicht den einseitigen principiellen Standpunkt vertreten wissen, sondern macht die Auswahl der Methode von der jedesmaligen Beurtheilung des einzelnen Falles abhängig.

Auch König hat auf dem Congress der Deutschen Gesellschaft für Chirurgie im Jahre 1886 die Ansicht ausgesprochen, dass die Sectio perinealis unter gewöhnlichen Verhältnissen weniger Gefahr bietet, als die Sectio alta. Insbesondere sieht er die Sectio perinealis als Normaloperation für die meisten Fälle von Fremdkörpern in der Blase an. Nur

1) Nach Hueter-Lossen, Grundriss der Chirurgie.

bei sehr grossen oder fixirten Fremdkörpern hält er den durch diese Operation geschaffenen Zugang zur Blase für unzulänglich.

Ferner zieht Maas die Sectio perinealis zur Entfernung von Fremdkörpern allen anderen Operationen vor, da sie leicht und ohne jede Verletzung wichtiger Theile auszuführen ist, und die Extraction der Fremdkörper durch die Wunde ohne Schwierigkeit gelingt.

Thompson hält diese Operation sogar für so wenig eingreifend, dass er sie behufs Diagnose schwieriger Fälle von Blasenkrankheiten empfiehlt. Aber auch in dieser Beziehung gehen die Meinungen auseinander: Die französischen Chirurgen, besonders Guyon, verwerfen die Sectio perinealis als Explorativoperation vollständig und befürworten in dringenden Fällen die Sectio alta. Ebenso hat in Deutschland vor noch nicht langer Zeit Trendelenburg seine Stimme für die Berechtigung der Sectio alta als Explorativoperation erhoben.

Im vorliegenden Fall wurde aus den soeben angeführten Gründen die Sectio perinealis vorgezogen, denn bei dem Zustand starker Reizung, in welchem sich die Blase befand, musste vor Allem auf einen unbehinderten Abfluss des Urins gesehen werden, da die Gefahr einer Harninfiltration sehr nahe lag. Namentlich liess der Zustand des hinteren Harnröhrenabschnittes eine directe Drainage desselben nöthig erscheinen. Man hätte nach dem Vorgange einzelner Chirurgen der Sectio perinealis in gleicher Sitzung die Sectio alta folgen lassen können, dieselbe hätte wohl zur Auffindung des fehlenden Katheterstücks geführt. Die Gefahren aber, die diese Operation gerade unter den hier vorliegenden Umständen mit sich bringen konnte, standen in keinem Verhältniss zu den durch sie geschaffenen Vortheilen.

Betrachten wir den weiteren Verlauf unseres Falles, so ist ferner bemerkenswerth, dass schon wenige Monate nach der Entlassung des Patienten aus der Klinik sich deutliche Symptome eines vorhandenen Blasensteins bemerkbar machten. Für diese schnelle Steinbildung um Fremdkörper finden sich mannigfache Beispiele in der Literatur.[1])

1) Rörig theilt einen Fall mit, in welchem sich um ein 4 Cm. langes Katheterstück innerhalb 9 Monaten ein Blasenstein gebildet hatte, welcher über ein Weinglas voll Trümmer sammeln liess. — Es kann sogar vorkommen, dass der eingeführte Fremdkörper verschwindet und die Steinbildung doch schnell zu Stande kommt, wie ein von Thiersch berichteter Fall zeigt, in welchem sich um eine in die Blase eingeführte Paraffinkerze nach Jahresfrist 3 Steine gebildet hatten, während weder in der Blase noch in den Steinen von dem Paraffin etwas zu finden war.

Einen weiteren, die Schnelligkeit der Steinbildung darthuenden Fall theilt Ebstein aus der Praxis von J. Carr Jackson mit: Ein 16jähriger Bursche, welcher sich einen fremden Körper in die Blase eingeführt hatte, verspürte schon nach 2 Monaten die ersten Steinerscheinungen, nach weiteren 8 Monaten wurde durch den Steinschnitt ein Phosphatconcrement entfernt, welches 45 Grm. wog und

Der zu der Steinbildung erforderliche Zeitraum hängt, worauf mehrere Autoren hinweisen, offenbar von dem Zustand der Blase und der Beschaffenheit des Urins ab und scheint bei pathologischen Verhältnissen weit kürzer bemessen zu sein.

Zur Bildung eines Steins ist unter allen Umständen ein secretorischer Process von gewisser Intensität mit seinen Folgeerscheinungen nothwendig. Beim Fehlen desselben tritt keine Steinbildung ein.

Es handelt sich bei den um Fremdkörper in der Blase sich entwickelnden Concretionen fast stets um solche, welche, ebenso wie in unserem Fall, zum grössten Theil aus phosphorsaurem Kalk und phosphorsaurer Ammoniakmagnesia bestehen, und die daher auch eine sehr geringe Consistenz haben.[1])

Die Form der Concremente ist, worauf Knöller besonders hinweist, oft abhängig von der Form der Fremdkörper: Kleine rundliche Körper, wie Fruchtkerne, Kugeln u. s. w., werden mit der Zeit vollständig von den Incrustationen eingeschlossen und bilden den centralen Kern eines rundlichen Steins. Bei starren, länglichen Körpern, wie Katheterfragmenten, beginnt die Incrustation meist in der Mitte des Fremdkörpers und setzt sich, an Umfang allmählich abnehmend, gegen die freien Enden hin fort, so dass ein spindelförmiges Concrement entsteht.

Ebenso verschieden wie die Form ist, was ebenfalls Knöller hervorhebt, auch die Grösse der Steine in den einzelnen Fällen, selbst bei gleicher Dauer des Verweilens der Fremdkörper. Ohne Zweifel spielt hierbei das Material der letzteren eine gewisse Rolle, da erfahrungsgemäss manche Substanzen eine grosse, andere eine geringere Disposition zur Incrustation zeigen. Beispielsweise pflegen sich vegetabilische Stoffe rasch zu incrustiren, ebenso unter den Metallen das Eisen, dagegen weniger leicht das Silber und Gold sowie namentlich auch das Glas.

Die Bedeutung dieser nachträglichen Steinbildung wird durch den vorliegenden Fall klar zur Anschauung gebracht: Während der Patient sich die ersten Monate nach seiner Entlassung subjectiv recht gut befand, und nur die Beschaffenheit des Urins auf pathologische Vorgänge in der Blase hinwies, traten mit der zunehmenden Ablagerung von

---

5,25 Cm. im längsten und 3,5 Cm. im kürzesten Durchmesser hatte. — Andererseits theilt aber derselbe Autor die schon oben (S. 19) erwähnte Beobachtung von Steinitz mit, wo ein abgebrochener Kautschukkatheter 17 Jahre in der Blase liegen blieb, ohne incrustirt zu werden und ohne Steinbildung zu erzeugen.

1) Die Bedingungen, unter denen diese Niederschläge sich bilden, hat Studensky bei Thieren zum Theil experimentell festzustellen versucht.

Harnsedimenten um den Fremdkörper auch dieselben Reizungserscheinungen auf, wie bei den eigentlichen Blasensteinen, und diese Steinbeschwerden waren es denn auch, die zu seiner Wiederaufnahme in die Klinik und zu neuen Eingriffen Veranlassung gaben.

Es wurde zunächst die Untersuchung mit der Steinsonde vorgenommen. Dieselbe führte indessen zu keinem Resultat, während das gleich darauf eingeführte Nitze'sche Cystoskop das incrustirte Katheterstück in voller Klarheit erkennen liess.

Es ist das eine Thatsache, auf welche in der Literatur schon mehrfach hingewiesen worden, dass es oft nicht gelingt, Fremdkörper mit der Sonde zu fühlen, während sie das eingeführte Cystoskop ohne Weiteres zur Anschauung bringt. Dieses ist besonders der Fall bei leichten Körpern, die in der vollen Blase schwimmen, und bei weichen Gegenständen, die bei der Berührung dasselbe Gefühl wie die Blasenschleimhaut geben. In solchen Fällen zeigt sich der grosse Werth, der dem Nitze'schen Cystoskop als diagnostischem Hülfsmittel zuzuerkennen ist: ohne dasselbe wäre in unserem Fall einerseits eine so unmittelbare und klare Diagnose, wie sie nach dem ersten Blick in das Instrment gestellt werden konnte, unmöglich gewesen, andererseits hätte auch die Zertrümmerung und Entfernung des Steins mit dem Lithotriptor nicht so schnell erfolgen können, wenn nicht das Cystoskop die genaueste Auskunft über Lage, Form und Grösse des incrustirten Fremdkörpers gegeben hätte.[1])

Selbst Burckhardt, der sich im Gegensatz zu einigen anderen neueren Forschern nicht auf einseitig endoskopischen Standpunkt stellt, sondern das Endoskop als ein diagnostisches Hülfsmittel betrachtet, das für die einzelnen hierher gehörigen Krankheiten einen sehr wechselnden Werth besitzt, ist der Ansicht, dass das Cystoskop sowohl die Diagnose der Beschaffenheit, als auch der Oertlichkeit eines Corpus alienum in der Blase völlig sichert.

Nicht immer hat allerdings die cystoskopische Untersuchung neben der grösseren Zuverlässigkeit auch den Vorzug grösserer Schonung voraus, denn sie erfordert für ihre Zwecke eine Ausdehnung des Organs durch Flüssigkeit, welche gewiss in Fällen von reizbarer Blase nicht gleichgültig ist.

1) Eine ähnliche Beobachtung theilt Kaufmann mit: Er konnte das abgebrochene Stück eines silbernen Katheters mit der Steinsonde nicht fühlen, während das Cystoskop es in schönster Weise zur Anschauung brachte.

Nicoladini berichtet sogar einen Fall, in welchem eine in die Blase gelangte Stecknadel ohne Schwierigkeit mit dem Cystoskop gefunden wurde, während die vorher ausgeführte und mit Ausdauer vorgenommene Sondenuntersuchung kein Resultat ergeben hatte.

Andererseits aber hebt Nitze mit Recht hervor, dass das Princip auch der schonendsten Sondirung stets darauf beruht, dass der Schnabel des Instruments möglichst mit einer jeden Stelle der Blasenwand in Berührung gebracht wird, während das Princip der Cystoskopie dahin lautet, dem, was man sehen will, gerade nicht zu nahe zu kommen.

Bei Fremdkörpern ist es ferner von der höchsten praktischen Bedeutung, nicht nur ihre Anwesenheit in der Blase mit Sicherheit zu constatiren, sondern auch genau zu wissen, welche Lage sie dort einnehmen. Es ist das besonders bei Gegenständen, die eine überwiegende Entwicklung nach einer Richtung zeigen, also z. B. bei Katheterstücken, von Wichtigkeit, denn nur wenn man über die Richtung der Längsaxe des betreffenden Körpers genau orientirt ist, kann man ihn mit dem Lithotriptor so fassen, dass entweder seine Extraction per urethram, oder, wenn er dazu zu gross, seine Zerkleinerung innerhalb der Blase möglich ist.

Was die Lage der Fremdkörper in der Blase betrifft, so hat Henriet auf Guyon's Veranlassung einige experimentelle Untersuchungen über diesen Punkt angestellt:

Entsprechend der physiologischen Ausdehnung und Zusammenziehung der Harnblase, die hauptsächlich auf Kosten des verticalen und tiefen Durchmessers erfolgt, während der transversale sich nur wenig verändert, zeigt sich auch bei der künstlichen Einführung von länglichen festen Körpern, dass diese bei sehr gefüllter Blase eine beliebige Lage annehmen können, bei leerer oder mässig gefüllter Blase aber stets mit ihrer Längsaxe im Querdurchmesser derselben liegen und sich dem Blasenhalse nähern. Dieses Gesetz hat aber nur Gültigkeit, wenn die Länge des Fremdkörpers den transversalen Durchmesser der Blase, d. h. 6—7 Cm., nicht übersteigt. Bei grösserer Länge nimmt er eine mehr oder weniger schräge, ja selbst verticale Lage ein.

Aus diesen Versuchen hat Guyon die praktische Folgerung gezogen, dass es nicht nur nichts nützt, sondern sogar schadet, wenn man bei Extractionsversuchen von Fremdkörpern reichliche Einspritzungen in die Blase macht, denn der Fremdkörper wird dadurch beweglicher und schwieriger zu ergreifen. Dazu kommt noch, dass er, wie erwähnt, in der leeren Blase dem Blasenhals näher rückt als in der gefüllten.

Auch in unserem Fall hat sich diese Beobachtung bestätigt: Bei dem ersten Versuch, mit dem Lithotriptor den durch das Cystoskop festgestellten incrustirten Fremdkörper zu fassen, war die Blase mit 150 Grm. Borsäure gefüllt. Es gelang in dieser Sitzung nicht, den Fremdkörper zu fassen. In der nächsten Sitzung wurde die Blase

völlig unberührt gelassen, d. h. nachdem der Kranke urinirt hatte, gar keine Flüssigkeit eingespritzt, und da gelang es beim ersten Versuch mit grösster Leichtigkeit, den Körper zwischen die Löffel des Lithotriptors zu bekommen.

Die Art und Weise, wie im vorliegenden Fall der incrustirte Fremdkörper, nachdem seine Beschaffenheit und Lage diagnosticirt war, aus der Blase entfernt wurde, giebt schliesslich noch zu einigen weiteren Bemerkungen Veranlassung:

Bei der Wahl eines geeigneten Verfahrens ist, was Knöller hervorhebt, die Beschaffenheit des Fremdkörpers vorzugsweise maassgebend: Die Extraction auf natürlichem Wege, d. h. per urethram, ist angezeigt, wenn der Umfang des Körpers das Kaliber der Harnröhre nicht übertrifft, oder wenn er sich innerhalb der Blase zerbrechen und zerkleinern lässt. Dieses Verfahren hat nach der Ansicht vieler Autoren seit der Einführung der Lithotripsie und der Vervollkommnung des Instrumentariums die meisten Erfolge aufzuweisen und hat daher die Entfernung der Fremdkörper mittelst Blasenschnitt bedeutend eingeschränkt.[1])

Die Zahl der Gegner der Lithotripsie hat sich noch erheblich vermindert, seitdem im Jahre 1878 durch Bigelow die sogenannte Litholapaxie eingeführt worden ist, ein Operationsverfahren, bei welchem der Stein in einer einzigen Sitzung vollständig zertrümmert und entfernt wird.

Ein bemerkenswerthes Urtheil über die Litholapaxie sprach v. Bergmann aus bei Gelegenheit einer Discussion, welche sich an einen von Fürstenheim in der Berliner medicinischen Gesellschaft vorgestellten Fall von Litholapaxie bei einem Tabiker anschloss:

Vergleicht man, so führt v. Bergmann aus, die Lithotripsie mit der Litholapaxie, so steht ja wohl fest, dass die Litholapaxie Vortheile vor jener hat, so vor Allem die sofortige und vollständige Entfernung der Concremente aus der Blase. Diese Entfernung macht, dass die schäd-

1) Zum Beweise dafür führt Knöller an, dass nach der Statistik von Denucé vor dem Jahre 1830 in 127 Fällen nur 27 mal die Extraction und 100 mal der Blasenschnitt ausgeführt wurde, während umgekehrt nach dem Jahre 1830 in 122 Fällen 101 mal die Extraction gelang und nur 21 mal der Blasenschnitt nothwendig wurde. — Auch Dittel spricht die Ansicht aus, dass, wenn nicht ganz besondere Umstände für den Schnitt, speciell für den hohen Steinschnitt sprechen, ein Operateur, der mit allen Verfahren vertraut ist, stets die Entfernung per urethram bewerkstelligen sollte. — Ebenso erklärt Kovács, dass er bei erwachsenen Kranken, deren Urethra einen Lithotriptor und Evacuationskatheter fassen kann, und deren Nieren nicht Symptome einer erheblichen Erkrankung zeigen, die Entfernung per urethram wählt.

lichen Einflüsse, die das Zurückbleiben von Concrementen des zertrümmerten Steines in der Blase noch ausüben kann, fortfallen. Daher dürfte die vollkommene Entleerung der Blase also dasjenige sein, was der Litholapaxie vor der Lithotripsie ihre Bedeutung giebt. Sonst müsste man meinen, dass sie Blase und Harnröhre mehr schädigt, da sie eine Operation ist, die länger dauert als die Lithotripsie und daher die Blase mehr insultirt als diese. Vor allen Dingen aber verletzt sie die Harnröhre durch die Einführung grosser und dicker Instrumente. Allein der Umstand, dass Alles entfernt werden kann, ist gegenüber diesen Nachtheilen hoch anzuschlagen.

Ergeben nun einerseits die in Bezug auf die Lithotripsie und Litholapaxie aufgestellten Statistiken glänzende Resultate gegenüber den anderen Methoden, so ist doch, worauf besonders Maas hinweist, dabei zu beachten, dass diese guten Resultate nur da erzielt worden sind, wo alle besonders schweren Fälle mit sehr grossen Steinen, Erkrankungen der Blase und Nieren u. s. w. nicht mit der Lithotripsie, sondern mit der Lithotomie behandelt wurden.

Dieser Umstand weist darauf hin, dass eben die Anwendbarkeit der Lithotripsie gewisse Einschränkungen erleidet, die keineswegs gering zu achten sind.

Ganz zu verwerfen sind jedenfalls lithotriptische Versuche bei scharfen und spitzen Körpern, sowie bei solchen, welche an der Blasenwand festsitzen, da dann die Blase leicht verletzt, ja selbst perforirt werden kann. Daher ist denn auch eine Anzahl von Fällen bekannt, in denen theils der tödtliche Ausgang im Gefolge solcher Verletzungen eintrat, theils nach langen vergeblichen lithotriptischen Versuchen die blutige Blasenöffnung hinzugefügt werden musste. In solchen Fällen ist natürlich von vornherein der Blasenschnitt angezeigt.

Da nun im vorliegenden Fall einerseits die Einwilligung des Patienten zu einer nochmaligen blutigen Operation ohne die allerzwingendsten Gründe nicht zu erlangen gewesen wäre, andererseits auch bei der fast normalen Beschaffenheit der Harnorgane und der geringen Härte des Steins alle Bedingungen erfüllt waren, die eine leichte und glückliche Entfernung des incrustirten Fremdkörpers durch die Lithotripsie wahrscheinlich machten, so wurde die letztere Methode gewählt.

Dass nicht, nach dem Vorgange von Bigelow, die Entfernung des Katheterstücks und des umgebenden Steins in einer Sitzung vollendet werden konnte, ist hauptsächlich auf zwei Umstände zurückzuführen, nämlich 1. auf die weiche Beschaffenheit des Steins und 2. auf die Unmöglichkeit der Aspiration der Fragmente.

Was den ersten Punkt betrifft, so weist schon Post darauf hin, dass die Bigelow'sche Litholapaxie gerade bei weichen Phosphatsteinen verhältnissmässig am wenigsten leistet. Er berichtet über einen Fall, in welchem sowohl die Auffindung, als auch die Entfernung des Steins trotz prolongirten Sitzungen und aspiratorischer Auspumpung wegen der mörtelartiger Consistenz desselben sehr schwer war und vier Sitzungen erforderte.[1]) Es ist dieser Umstand wohl darauf zurückzuführen, dass die sehr weichen Phosphatsteine durch die Einwirkung des Lithotriptors in eine grosse Zahl kleinster Concremente zerfallen, deren Entfernung in einer Sitzung nicht ausführbar ist, zumal wenn auch die Aspiration der Trümmer nicht gelingt.

Auf diesen zweiten Punkt, die Unzulänglichkeit der Aspiration, macht eine grössere Zahl von Autoren aufmerksam.[2])

Schäfer weist darauf hin, dass die Aspiration oft unterbrochen wird, indem ein gerade in das Auge des Evacuationskatheters hineinpassendes Trümmerchen dasselbe ventilartig verschliesst und jeden weiteren Steinabgang hindert.

In unserem Fall ist dieses Vorkommniss besonders leicht zu erklären, wenn man bedenkt, dass neben den Steintrümmern noch Reste des Kautschukkatheters vorhanden waren. Die Elasticität, die diese Kautschukstückchen doch immer noch besitzen, macht es unmöglich, dieselben mit dem Lithotriptor in so kleine Stücke zu zertheilen, dass sie ungehindert das Auge des Evacuationskatheters passiren können. Durch ihre unregelmässige Gestalt und ihre Kanten und Spitzen bleiben sie an dem Auge sitzen und verschliessen dasselbe.

Deshalb war es nöthig, die Steinfragmente und Katheterstückchen einzeln, nachdem sie mit dem Lithotriptor gefasst waren, herauszubefördern. Dass unter diesen Umständen, zumal auch die Narkose zu wünschen übrig liess, nicht in einer Sitzung alle Trümmer entfernt werden konnten, ist einleuchtend.

---

1) Eine ähnliche Beobachtung theilt auch Teevan mit.

2) Desnos theilt aus der Praxis von Guyon eine Beobachtung mit, bei welcher es sich um eine 75jährige Patientin handelt. Der Blasenschliessmuskel zeigte hier solche Reizbarkeit, dass er nach längerem Arbeiten mit dem Lithotriptor der Evacuation der Fragmente unübersteigliche Hindernisse in den Weg setzte. Guyon musste sich daher nicht nur zu wiederholten, wenngleich prolongirten, lithotriptischen Sitzungen verstehen, sondern auch die Entfernung der Fragmente jedesmal auf einen um mehrere Tage späteren Termin verschieben.

In einem anderen, von Marc mitgetheilten Fall war die Aspiration so wenig ergiebig, dass mehrere Sitzungen zur Entfernung der Trümmer nothwendig waren. Marc dehnt die Operation niemals lange aus, da er sich vielfach überzeugt hat, dass dadurch erhebliche Reizerscheinungen zu Stande kommen.

Trotzdem gelang es, den Patienten völlig wiederherzustellen, und scheint daher dieser Fall wohl geeignet, den schon so oft angegriffenen Ausspruch zu widerlegen, den v. Volkmann auf der Naturforscherversammlung zu Magdeburg gethan, dass die Lithotripsie und Litholapaxie Methoden seien, welche in unsere aseptische Zeit nicht mehr hineingehören.

Literatur.

Bartels, M., Die Traumen der Harnblase. Archiv für klin. Chirurgie. Bd. XXII.

Burckhardt, E., Endoskopische Befunde und endoskopische Therapie bei den Krankheiten der Harnröhre und Blase. Bruns' Beiträge zur klin. Chir. V. 1890.

Desnos, E., Remarques sur un cas de lithotritie à évacuations successives. Ann. des malad. des org. gén.-urin. Oct. 1885 (referirt in Virchow-Hirsch 1885).

Dittel, Verhältniss der Lithotripsie zur Litholapaxie. Wien. med. Wochenschr. 1881.

Derselbe, Ueber 50 weitere Steinoperationen. Ebenda 1888.

Ebstein, W., Die Natur und Behandlung der Harnsteine. Wiesbaden 1884.

Eisler, B., Zur Casuistik der Fremdkörper in der männlichen Harnröhre. Wiener med. Presse 1889.

v. Fillenbaum, Extraction eines Nélaton-Katheters aus der Harnblase. Deutsche Zeitschrift für Chirurgie. Bd. XX. 1884.

Derselbe, Mittheilungen aus der chirurgischen Abtheilung des Garnisonspitals in Lemberg: Fremdkörper in der Blase. Militärarzt. Wien 1881.

Fürstenheim, Vorzeigung eines aus der Blase extrahirten abgebrochenen Katheterstückes in der Berliner med. Gesellschaft. Berlin. klin. Wochenschr. 1890. Nr. 46.

Derselbe, Litholapaxie bei einem Tabiker. Ebenda 1885. Nr. 7.

Gueterbock, P., Notizen über Katheterfabrikation in früherer und jetziger Zeit. Deutsche Zeitschrift für Chirurgie. Bd. XXX. 1890.

Derselbe, Die chirurgischen Krankheiten der Harn- und männlichen Geschlechtsorgane. Wien und Leipzig 1891.

Gussenbauer, C., Ueber Harnblasensteinoperationen. Prager medic. Wochenschrift 1888.

Henriet, Étude expérimentale sur la position des corps étrangers de forme allongée dans la vessie. Ann. des malad. des org. gén.-urin. 1885 (referirt in Virchow-Hirsch 1885).

Heyse, O., Zur Casuistik der Blasensteine und Steinoperationen. Dissert. inaug. Berlin 1882.

Huber, Ueber Zufälle beim Katheterismus. Würtemberg. Corresp.-Bl. 1885. Nr. 39.

Hueter-Lossen, Grundriss der Chirurgie. Leipzig 1890.

Kaufmann, C., Cystoskopischer Nachweis eines Katheterstückes in der männlichen Harnblase. Correspondenzblatt für Schweizer Aerzte 1889.

Knöller, R., Beiträge zur Casuistik der Fremdkörper in der Harnblase. Mittheilungen aus der chirurgischen Klinik zu Tübingen 1884.

Köhler, R., Zur Casuistik der Fremdkörper in der Blase. Charité-Annalen. Bd. XIV. 1890.

König und Kramer, Ueber die Wahl der Voroperationen zur Entfernung der Blasensteine beim Mann. Verhandlungen der Deutschen Gesellschaft für Chirurgie. Bd. XV. 1886.

Kovács, J., Eine Steinextraction mit Hindernissen. Pester Presse 1888. Nr. 21.

Derselbe, Daten zur Indicationsstellung bei Steinoperationen und zur Ausführung der Statistik der Lithotomie und Lithotripsie. Archiv für klin. Chirurgie. Bd. XXXVI. 1887.

Lihotzky, Zur Casuistik der Fremdkörper in der Harnblase. Centralblatt f. Gynäkologie 1890. Nr. 25.

Maas, Ueber die Methoden, Fremdkörper aus der Blase zu entfernen. Sitzungsbericht der Würzburger physiologisch-medicinischen Gesellschaft 1885. Nr. 3.

Marc, W., 38 Fälle von Lithotripsieen. Berliner klin. Wochenschrift 1886. Nr. 14.

Nicoladini, C., Stecknadel in der männlichen Harnblase. Wiener med. Wochenschrift 1886.

Nitze, M., Lehrbuch der Kystoskopie. Wiesbaden 1889.

Orlowsky, 3 Fälle von hohem Steinschnitt. Deutsche Zeitschrift für Chirurgie. Bd. XXIII. 1885.

Posner, Ueber Steinkrankheit. Berliner klin. Wochenschrift 1887. Nr. 27.

Port, G., The beginning, middle and end of a stone in the urinary passages. Lancet 1880 (referirt in Virchow-Hirsch für 1880).

Rörig, Extraction von 5 abgebrochenen Katheterstücken aus der Blase. Therapeutische Monatshefte 1890. Nr. 8.

Schäfer, F., Ueber einen Fall merkwürdiger Analgesie der Harnwege. Deutsche med. Wochenschrift 1887.

Studensky, N. J., Zur Lehre von den Harnblasensteinen. Med. Centralblatt 1872.

Teevan, Stone in the bladder of a female child. Lancet 1880 (referirt in Virchow-Hirsch 1880).

Thiersch, J., Verhandlungen des VIII. Congresses der Deutschen Gesellschaft für Chirurgie.

III.

Untersuchung der feineren Vorgänge bei der Heilung von Sehnenwunden, besonders nach der Tenotomie der Achillessehne.

Von

Otto Busse,

z. Z. Assistenzarzt der chirurg. Poliklinik zu Greifswald.

(Gekrönte Preisschrift.)

Die erste Arbeit über die Tenotomie wurde nach Adams[1]) von Hunter (1767?) veröffentlicht. Nach diesem sind es vorzüglich einige deutsche Aerzte, die sich um die Ausbildung und Vervollkommnung dieser Operation verdient gemacht haben; Dembowski[2]) schreibt darüber:

„Die Tenotomie wurde schon im Jahre 1784 von Thilenius[3]), späterhin von Sartorius[4]), Michaelis[5]) und Delpech[6]) zur Beseitigung von Contracturen in Anwendung gezogen. Jedoch waren die Erfolge, welche man erzielte, keine sehr günstigen. Man verfuhr früher bei der Operation so, dass man entweder Haut und Sehne mit einem Schnitt durchtrennte (Thilenius), oder durch einen Längsschnitt die Haut spaltete und dann die Sehne quer durchschnitt (Sartorius), oder die Sehne nach Durchschneidung der Haut nur theilweise trennte (Michaelis), oder sie endlich subcutan durchschnitt, jedoch ohne Verschiebung der Haut über der Sehne und mit einer Ein- und Ausstichöffnung der Haut (Delpech). In allen diesen Fällen war die Wunde der Luft ausgesetzt. Eine meist beträchtliche Eiterung war die Folge davon; ausserdem wurden die Narben immer sehr dick und gestatteten deshalb eine nur geringe Dehnung. Den grossen Vortheil, welcher in der Abhaltung der Luft von der Wunde liegt, erkannte erst Stromeyer. Er führte die Tenotomie so aus, dass er nach Verschiebung der Haut über der Sehne mit einem langen, auf der

1) On the reparative process in human tendons after subcutaneous division for the cure of deformities. London 1860.

2) Ueber den physiologischen Heilungsprocess nach subcutaner Tenotomie der Achillessehne. Inaug.-Dissert. Königsberg 1869.

3) Arzt in der Umgegend von Frankfurt.

4) Arzt in Nassau.

5) 1812. 6) 1816.

Schneide concaven Tenotom die Sehne subcutan durchschnitt. Nach diesem Verfahren trat die Heilung meist sehr schnell, ohne Eiterung, ein, und es bildete sich eine dehnbare Narbe. Dieffenbach hat diese von Stromeyer angegebene Operationsmethode vorzugsweise geübt und verbreitet, und sie wird auch heutzutage angewandt. Seitdem nun aber die subcutane Tenotomie in die Praxis sich Eingang verschafft und man ihre nicht geringe Bedeutung, namentlich auf dem Gebiete der Orthopädie, erkannt hatte, fehlte es auch nicht an Forschern, die es sich angelegen sein liessen, meist auf experimentellem Wege den Heilungsvorgang nach der Subcutanealtenotomie kennen zu lernen. Mit letzterwähntem Gegenstande haben sich v. Ammon, Bouvier, Velpeau, Pirogoff und Körner vorzugsweise beschäftigt, deren Ansichten ich in möglichster Kürze mittheilen will. Andere ältere Anschauungen über den Heilungsvorgang nach subcutaner Tenotomie darf ich wohl übergehen, da dieselben meist immer einer oder der anderen Ansicht der obengenannten Forscher mehr oder weniger sich anschliessen."

Soweit Dembowski! Was er aus den Schriften dieser Letzteren mittheilt, will ich ganz kurz im Auszuge wiedergeben.

Nach v. Ammon[1]) geht das hauptsächlich aus dem oberen Sehnenende in die Wunde geflossene Blut eine besonders innige Verbindung mit den Enden ein. Aus diesen schwitzt unter dem Blute „Lymphe" aus, in der sich aus „organischer Verdichtung" derselben pyramiden- und fadenförmige weisse Gebilde entwickeln, die, von den Enden ausgehend, sich vereinigen. Die „elastische Masse" wächst, indem sich die „pulpösen Theile consolidiren", und man sieht dann an Stelle der lymphatischen halbdurchsichtigen Masse ein der Sehne sehr ähnliches Gewebe, „den tendinösen Stoff".

Bouvier[2]) modificirt die Operation in der Weise, dass er hinter der Sehne, zwischen dieser und der Haut, einsticht und dann mit dem Messer nach vorn, also gegen den Knochen, schneidet. Auf diese Weise vermeidet er fast jeglichen Bluterguss in die Wunde. Demgemäss beobachtet er einen anderen Heilungsverlauf als v. Ammon. Nach ihm wird:

1. die zwischen den Sehnenenden liegende Substanz von benachbartem Zellgewebe gebildet. Die Sehnenscheide wird in einen Kanal mit aneinanderliegenden Wänden verwandelt, der allmählich in einen fibrösen Strang übergeht.

2. Die Grundlage dieses wird nicht durch Erguss eines plastischen Stoffes gebildet.

3. Der organische Stoff in dem Verwachsungsprocess wird von der Substanz selber oder von den Flächen der Scheide geschaffen. Das Blut, welches nur einmal in der Scheide gefunden wurde, wird nicht organisirt.

Velpeau[3]) gewinnt seine Beobachtungen an Kranken, die eine Zerreissung der Achillessehne oder Kniescheibe erlitten hatten. Es soll sich ähnlich wie bei Knochenbrüchen ein knorpeliger Callusring bilden, durch

1) De physiol. tenotomiae. p. 17.

2) Médecine opératoire. Neue Ausgabe. Tom. V. p. 546.

3) Ibidem. p. 548.

den die Vereinigung zu Stande kommt. Eine Heilung per primam intentionem ohne Verlängerung oder Verwachsung der Sehne mit der Umgebung ist möglich. Der Erguss von Blut und plastischer Lymphe ist nur zufällig und keineswegs nöthig zur Verheilung. Die Hauptrolle dabei spielt die Sehnenscheide, die unter dem Zug der Sehne sich zu einem Kanal auszieht, welcher in der Mitte zusammengeschnürt erscheint. Infolge einer „Anschwellung des Zellstoffes" in den Sehnenenden verdicken sich diese.

Pirogoff[1]), der den Heilungsprocess nach der Tenotomie jedenfalls am eingehendsten und gründlichsten von den bisher genannten Autoren studirt hat, unterscheidet zwei verschiedene Heilungsvorgänge, je nachdem, ob ein Bluterguss erfolgt ist oder nicht. Bei der Heilung ohne Blutextravasat hat er im Wesentlichen die gleichen Beobachtungen gemacht wie Bouvier.

Auch er constatirt, dass die Sehnenscheide sich zwischen den auseinanderweichenden Enden zu einem sanduhrförmigen Strang auszieht, der meistens eine centrale Rinne behält und sich mit der Zeit immer mehr verlängert und verdünnt (bei 2 Hunden war er 6 Monate nach der Operation einen halben Fuss lang). Dem entsprechend bleibt die Function des Beins dauernd gestört. In der Nähe der stark verdickten Sehnenenden zeigt der Strang eine faserige Textur. Zwischen den Sehnenfasern findet sich ein plastischer Stoff, der in die Scheide hinein sich fortsetzt. Die Dicke und Härte des Stranges richtet sich nach der Menge des ergossenen Blutes; denn ganz ohne Bluterguss geht die Operation nie ab.

Wird die Scheide vollständig mit Blut gefüllt, so ist der Heilungsvorgang ein anderer. In diesem Falle werden 1. die beiden Enden wirklich durch neues Gewebe (Narbengewebe, nicht, wie Andere behaupten, Sehnengewebe) verbunden. 2. Das Interstitium bleibt klein, der neugebildete Verbindungsstrang hat die Dicke der alten Sehne. 3. Die Function der Extremität wird wiederhergestellt. Durch eine Anzahl sinnig erdachter Nebenversuche, indem er z. B. 24—48 Stunden nach der Operation Blut in die leere Scheide injicirt oder aber mit Blut gefüllte Fischblasen in die Bauchhöhle von Hunden einnäht, kommt er zu dem Schlusse, dass zur Bildung der neuen Substanz mehr das Blut als die benachbarten Gewebe dient, indem es zugleich das Material zur neuen Substanz abgäbe und „als sanfter Reiz" zur Erregung der plastischen Thätigkeit der Nachbarschaft wirke. Von dieser wieder thäte die Sehnenscheide mehr als die Stümpfe zum Zustandekommen des neuen Gewebes; denn bei der Heilung mit Bluterguss, wo ja allein wirklich neues Gewebe gebildet werde, sei die Sehnenscheide sehr verdickt, weniger die Enden der Sehne, während bei der Heilung ohne Extravasat das Umgekehrte der Fall sei.

Körner[2]) dagegen kommt auf Grund seiner Versuche zu dem Resultat, dass die Sehnenscheide zur Bildung der neuen Substanz nicht erforderlich sei. Er beobachtete nämlich, dass die Heilung, wenn er aus

1) Ueber die Durchschneidung der Achillessehne als operativ-orthopädisches Heilmittel. Dorpat 1840.

2) Physiologische Streitfragen über den Heilungsprocess nach der Subcutanealtenotomie. Walther's und Ammon's Journal 1, 2.

der Sehnenscheide Stücken exstirpirte, genau wie sonst verlief, nur dass das Narbengewebe auf diese Weise mehr mit den Nachbartheilen verwächst und durch diese Adhäsion die Function der Extremität gestört werde.

Wir übergehen die für unsere Zwecke weniger wichtigen Arbeiten anderer Autoren[1]), um hier sofort den Inhalt der Aufsätze von Boner, Billroth und Adams folgen zu lassen.

Boner[2]) zählt, ohne überhaupt auf die einschlägige Literatur einzugehen, nur die eigenen Beobachtungen auf. Auch er unterscheidet die schon bei Pirogoff getrennt behandelten Arten der Heilung. Aus seiner Beschreibung der Heilung ohne Extravasat, die sich im Wesentlichen mit der von Pirogoff deckt, hebe ich nur hervor, dass darnach ein plastischer Erguss aus den Sehnenenden und der Scheide die Wände der letzteren sowohl unter sich, als auch mit den Stümpfen verwachsen lässt und so einen dünnen Srang herstellt.

Erfolgt ein Bluterguss, der das Interstitium bauchig auftreibt, so findet eine Organisation des geronnenen Blutes von der Peripherie nach dem Centrum hin statt, indem die Farbe des Blutes schwindet und in demselben mehr und mehr runde Zellen auftreten, die allmählich Stern- und Spindelzellenform annehmen. Die Intercellularsubstanz zeigt nach und nach deutliche Längsstreifung, die dem resistenter werdenden Gerinnsel das Aussehen von Sehnen verleiht.

Billroth[3]), dessen Arbeit mehr von der Eiterbildung in den Sehnen handelt, constatirt, dass die Sehnenenden durch interstitielle Zellenbildung unter sich und mit dem benachbarten Bindegewebe verwachsen. Nach seiner Ansicht kommt die Heilung nach offener Durchschneidung schneller zu Stande, als nach subcutaner, denn 1. giebt das subcutane Blutextravasat oft ein Hinderniss für die Heilung, und 2. besteht wenigstens bei Kaninchensehnen auch bei offenen Wunden keine Neigung zur Eiterbildung. Aus der nun folgenden Beschreibung von dem Eiterungsprocess in der Sehne sei nur hervorgehoben, dass nach Billroth das lockere Zellgewebe zwischen den Sehnenbündeln der Sitz der zuerst spärlich auftretenden Zellvermehrung ist, und dass diese dann nachher so stark wird, dass von dem Sehnenfasergewebe nichts mehr zu erkennen ist.

Bei Weitem eingehender als die Untersuchungen der letzten beiden sind die von Adams[4]), die sich nicht allein auf Thierversuche beschränken, sondern auch an Präparaten von Menschen angestellt wurden, welche in dem Zeitraum von 4 Tagen bis 3 Jahre nach Aus-

---

1) Der Vollständigkeit halber seien hier die Namen der betreffenden Autoren erwähnt. Es sind dies: Mayo, Duval, Little, Guérin, Phillips, Tamplin, Paget, Gerstäcker, Thierfelder (1852).

2) Regeneration der Sehne. Virchow's Archiv. Bd. 7. 1854. S. 162.

3) Traumatische Entzündungen in den Sehnen, der Cutis und der Hornhaut. Beiträge zur pathologischen Histologie. Berlin 1858.

4) On the reparative process in human tendons after subcutaneous division for the cure of deformities. London 1860.

führung der Tenotomie gestorben waren. Die Resultate, zu denen Adams kommt, und die denen von Pirogoff zum Theil direct entgegengesetzt sind, sind folgende:

1. Sehnen sind einer vollständigen Reproduction fähig; in wenigen Monaten zeigt das neue Gewebe die Structur der alten Sehne. Unter dem Mikroskop sind beide nur schwer von einander zu unterscheiden; makroskopisch ist dies leichter, da dem neugebildeten Stück stets der Atlasglanz der Sehne fehlt.

2. Bei subcutan durchschnittenen Sehnen bildet sich, die getrennten Enden zu vereinigen, in 2—3 Wochen neues Gewebe, das den Umfang und die Stärke der alten Sehne hat, dessen Länge bei Kindern $^1/_2$—1″, bei Erwachsenen 1—2″ beträgt. Bei einem 9jährigen Mädchen, das $1^1/_2$ Jahr vorher tenotomirt war, betrug die Länge des Zwischenstücks $2^1/_4$″.

3. Der Bildungsvorgang steht in Bezug auf Vollkommenheit in directem Verhältniss zu der Abwesenheit von Blutextravasat und entzündlicher Exsudation. Die Rolle der Sehnenscheide besteht darin,

a) eine Verbindung der getrennten Sehnenenden zu unterhalten;
b) die Matrix zur Ablagerung des „kernhaltigen Blastems" zu liefern;
c) dem neuentwickelten Gewebe Bestimmung und Form zu geben.

Bluterguss und Entzündung sind für den Wiederersatz mehr hindernd als fördernd; im Allgemeinen besteht nur an den Enden der durchschnittenen Sehne ein geringer Bluterguss. Der grössere Theil des Extravasats wird resorbirt; das zurückbleibende festere Gerinnsel findet man nachher in dem neuen Gewebe eingeschlossen. Zwischengewebe bildet sich aus einem eigens zu diesem Zwecke abgesonderten „kernhaltigen Blastem" (Name von Paget), in dem kernhaltige Zellen fibrös-zelliges Gewebe bilden. Die Sehnenscheide fand Adams im Gegensatz zu Paget nur wenig verletzt, nie ganz durchtrennt. Anfangs zeigt sich vermehrter Gefässreichthum in der Sehnenscheide, dann erfolgt eine Infiltration eines Blastems in die Maschen und Zwischenräume zwischen die fibrös-zelligen Elemente der Scheide. Das Blastem nimmt an Masse zu und zeigt Mengen kleiner Kerne und weniger grösserer ein- oder mehrkerniger Zellen. Zugleich findet Bildung von Capillaren und eine Veränderung der Zellformen in Spindelzellen statt. Diese zeigen auf Essigsäurezusatz lineare Streifung, vielleicht der Anfang der späteren Fibrillen.

4. Die Vollkommenheit der Regeneration wird zuweilen durch fehlerhafte Nachbehandlung gehindert; dann erhält man entweder eine langgezogene dünne Zwischensubstanz, oder die Sehnen in derben, röhrenförmigen Scheiden verwachsen mit den Wänden dieser und nicht unter sich.

5. Unnöthig ist es, nach der Tenotomie die Sehnenenden anfangs möglichst genähert zu fixiren und dann erst durch allmähliche Dehnung secundär von einander zu entfernen.

6. Die neue Sehne zieht sich nicht, etwa wie eine Hautnarbe, zusammen, wird auch nicht resorbirt, so dass dann schliesslich eine „lineare Narbe" entstünde. Die Contractur wird bei der Tenotomie durch Verlängerung der Sehne und nicht durch spätere Längenzunahme des Muskels gehoben.

7. Darnach ist der Zweck der Tenotomie, die Immobilisation der durch zu kurzen Muskel fixirten Gelenke zu beseitigen. Gesunde, d. h. nicht völlig degenerirte und verfettete Muskeln nehmen nach der Tenotomie an Umfang und Stärke sehr zu.

8. Recidiviren die Contracturen, so ist das auf eine weitere Atrophie des schon vorher theilweise degenerirten Muskels, nicht aber auf Schrumpfung des neugebildeten Sehnenstückes zurückzuführen. Adams fand in 3 solchen Fällen deutlich das vorhandene Sehnenzwischenstück, was gegen die „lineare Narbe" spricht.

9. Die Vollkommenheit des Wiederersatzes durch Neubildung von Sehnengewebe wird nur beeinträchtigt durch die Verwachsung der tieferen Flächen der Sehne mit dem fibrös-zelligen Gewebe der Nachbarschaft; hierdurch wird zwar die Bewegung etwas beschränkt, jedoch das freie Spiel der Sehne keineswegs völlig aufgehoben. Die Verwachsung mit der Nachbarschaft ist aber der Grund, dass bei recidivirenden Contracturen eine Wiederholung der Tenotomie keinen rechten Erfolg mehr hat, da ja nun nach der Durchschneidung die Sehnenenden an einem ausgiebigen Auseinanderweichen durch die Adhäsionen gehindert werden. Also muss, da Wiederholungen der Tenotomie erfolglos sind, auf die Nachbehandlung nach der ersten Operation die allergrösste Sorgfalt verwandt werden.

Diesen Resultaten von Adams widersprechen in vielen Punkten die ebenfalls auf Grund sehr sorgfältiger Untersuchungen gewonnenen Ansichten und Angaben von Dembowski[1]), der den Heilungsvorgang nach ungefähr 50 Tenotomien an Kaninchen beobachtet hat.

Seine Angaben stimmen fast vollständig mit denen Pirogoff's überein, nur ist seine Erklärung der Vorgänge entsprechend der inzwischen von Cohnheim aufgestellten Lehre von der Thätigkeit der Leukocyten eine andere. Auch Dembowski unterscheidet zwischen den beiden schon mehrfach erwähnten Arten des Heilungsprocesses. Um zu beweisen, dass die „farblosen Protoplasmen" im Extravasate wirklich ausgewanderte Leukocyten seien, injicirt er 24 bis 48 Stunden nach der Operation Berlinerblau oder eine Lösung von Zinnoberfarbe in die Jugularvene des betreffenden Thieres. Wird nun das Thier einige Tage darauf getödtet, so findet er den Farbstoff in den runden, aber auch in den sternförmigen und spindelförmigen Zellen des Extravasates. Hierdurch glaubt er sicher bewiesen zu haben, dass das neue Gewebe nur von den weissen Blutkörperchen gebildet wird.

Um die von Pirogoff ausgesprochene Behauptung zu beweisen, dass das Blut als „sanfter Reiz" auf die Umgebung wirke und so die Zellenvermehrung zu Stande bringe, spritzt er eine reizend wir-

1) Ueber den physiologischen Heilungsproces nach subcutaner Tenotomie der Achillessehne. Inaug.-Dissert. Königsberg 1869.

kende Flüssigkeit, eine Lösung von Argent. nitric., in die leere Scheide. Er findet dann einige Tage später dieselben Veränderungen in den Wandungen jener, wie sie auch bei der Heilung mit Extravasat vor sich gehen, und hält durch diesen Versuch den Beweis für obige Behauptung erbracht. Die Resultate seiner Untersuchung fasst er selbst in folgenden Sätzen zusammen.

„1. Die Bildung der Narbe, welche das Interstitium zwischen den Sehnenenden ausfüllt, geht von der Sehnenscheide und daneben auch von dem intertendinösen Bindegewebe aus, indem aus den Gefässen dieser Gewebe farblose Blutkörperchen auswandern, welche mit grosser Wahrscheinlichkeit als die Grundlage der neuen Substanz zu betrachten sind.

„2. Es sind zwei Arten des Verwachsungsprocesses zu unterscheiden, je nachdem Blutextravasat in der Scheide vorhanden ist oder nicht.

a) Im ersteren Fall geht eine Zellenwucherung sowohl von der Sehnenscheide, als auch von dem intertendinösen Gewebe der Sehnenstümpfe aus. Das Interstitium zwischen den Sehnenenden bleibt gering; die Function des Gliedes wird fast gar nicht beeinträchtigt.

b) Im zweiten Fall bleibt die Sehnenscheide leer; es tritt nur eine Umnarbung der Sehnenenden ein durch ein Gewebe, welches seine Matrix in dem intertendinösen Gewebe und in der unmittelbar der Sehne aufliegenden Hülle hat. Das Interstitium wird sehr beträchtlich; die Function des Gliedes sehr beeinträchtigt.

„3. Die Anwesenheit des Blutextravasats in der Sehnenscheide ist insofern von Wichtigkeit, als es eine Entzündung hervorruft, die ihrerseits den Austritt farbloser Blutkörperchen bedingt. Das Blutextravasat wird allmählich resorbirt. Ein Material zur Bildung einer neuen Substanz wird durch dasselbe nicht gegeben; für letzteres spricht der Umstand, dass in dem Blutextravasat zinnoberhaltige Zellen gefunden wurden, welche jedenfalls als in dasselbe eingewanderte zu betrachten waren, da die Injection von Zinnober erst 24, resp. 48 Stunden nach der Tenotomie gemacht worden war.

„4. Es findet eine Organisation des Blutgerinnsels statt, und zwar geht diese in ähnlicher Weise vor sich wie die Organisation des Gefässthrombus.

„5. Die Heilung einer subcutan durchschnittenen Achillessehne kann nie per primam intentionem erfolgen, da die Retraction des oberen Stückes immer eine so beträchtliche ist, dass selbst bei stärkster Streckung des Fusses eine genaue Berührung der Wundflächen der Sehne niemals erzielt werden kann."

Zu derselben Zeit wie Dembowski veröffentlichte Bizzozero[1]) seine auf Grund von 8 Versuchen gemachten Erfahrungen über den Heilungsprocess in der Sehne. Fussend auf früheren Untersuchungen über die Entwicklung des Bindegewebes, will er durch

1) Sul process di cicatrizzazione dei tendini tagliati. Ann. univers. 203. p. 105 bis 106. Gennajo. Schmidt's Jahrb. Bd. 140 (1868). S. 13—14.

seine jetzigen Versuche feststellen, ob die neuen Zellen aus dem extravasirten Blute oder dem Bindegewebe stammen, und ob an der Neubildung speciell das peritendinöse oder das intertendinöse Gewebe mehr betheiligt sei.

Er kommt zu folgenden Resultaten:

„1. Der Zwischenraum wird durch Scheidengewebe ausgefüllt.

2. Die Zellen in dem Zwischenraum stammen aus dem umgebenden Bindegewebe, nur wenige aus dem intertendinösen Bindegewebe.

3. Die contractilen Zellen befinden sich alsbald in einer amorphen Grundsubstanz, die Mucinreaction giebt.

4. Im extravasirten Blute ist niemals eine Vermehrung der weissen Blutkörperchen zu bemerken, deshalb die Mitbetheiligung des extravasirten Blutes nur gering anzuschlagen.

5. Die Sehnenenden betheiligen sich nicht; die Vermehrung und Vergrösserung der Spindelzellen ist nur der Anfang einer durch den Schnitt hervorgerufenen parenchymatösen Entzündung.

6. Die contractilen Zellen im Interstitium haben verschiedene Zwecke; ein Theil wird spindelförmig, tritt in Bündeln zusammen, die unter Verlust des Protoplasma Blutgefässe bilden; ein anderer Theil nimmt das spindelförmige körnige Aussehen gewöhnlicher Bindegewebszellen an.

7. Gleichzeitig wird die bisher homogene Grundsubstanz faserig; die Fasern ordnen sich parallel zu einander, als auch in die Richtung der Fasern der alten Sehne.

8. Indem die Bündel unter Schwund der Zellenzahl zunehmen, sind bald Bündel zweiter und dritter Ordnung erkennbar. Auch die Blutgefässe schwinden, so dass schliesslich ein feines, weisses, festes Narbengewebe übrig bleibt, das makroskopisch nur den Glanz und die zierliche Querstreifung der alten Sehne vermissen lässt. Mikroskopisch unterscheidet sich das neue Gewebe nur dadurch, dass mehr Zellen darin als in der normalen Sehne vorhanden und die Fasern weniger dicht gedrängt und regelmässig geordnet sind."

Die nun folgenden Jahre bringen eine äusserst reichhaltige Literatur über die pathologische Anatomie der Sehne, über deren histologischen Aufbau zuerst Ranvier[1]) gründliche Untersuchungen angestellt hatte. Seine Angaben wurden der Grund weiterer eingehender Forschungen für Boll[2]), Bruce[3]), Spina[4]), Grünhagen[5]), Flemming[6]) und Ponfick[7]), die Ranvier's Angaben in einigen Punkten modificirten und richtig stellten.

1) Arch. de physiol. II. p. 274, 471 u. 1478.
2) Archiv für mikroskop. Anatomie. 1871. VII.
3) Quaterl. Journal of microscop. science. XII. p. 130.
4) Wiener med. Jahrbücher 1873. S. 384.
5) Archiv für mikroskop. Anatomie. 1873.
6) Virchow's Archiv. 1872. Bd. 75.
7) Centralblatt für med. Wissenschaften. 1872. Nr. 8.

Gueterbock[1]), der an einigen Incisionen die Heilung der Sehne studirte, fand, dass die Verheilung der klaffenden Sehnenwunden nur durch die umgebende Scheide, ohne jede Betheiligung der Sehnenkörperchen, bewirkt werde. Niemals könne von einer Heilung per primam intentionem die Rede sein, wenngleich dieselbe auch meistens ohne Eiterung verliefe.

Sehr bemerkenswerth sind ferner die Untersuchungen von Beltzow[2]), die auf diesem Gebiete die neuesten sind. Folgende Fragen sind es hauptsächlich, die er durch seine Untersuchungen klar stellen will:

„1. Woher stammen die Sehnenfibrillen? direct aus den Zellen oder aus der vorher angelegten Grundsubstanz?

2. Betheiligen sich bei der Regeneration der Sehne auch die Sehnenzellen?

3. Betheiligen sich bei der Regeneration auch die alten Sehnenfibrillen? Verwachsen sie etwa mit einander oder mit den neugebildeten Sehnenfibrillen?

4. Ist das neugebildete Gewebe bei einer Sehnenoperation völlig gleich dem typischen Sehnengewebe, oder trägt es den Charakter eines Narbengewebes?"

Zum Zwecke der Beantwortung dieser Fragen beobachtete Beltzow vom 2. Tage bis 5 Monate nach der Operation den Heilungsverlauf an Frosch- und Kaninchensehnen, die er theils längs, theils quer incidirt, theils ganz durchtrennt hatte. Ausserdem untersuchte er, um die Entwicklung der Sehne und die Faserbildung in derselben zu studiren, die Sehnen von verschieden alten Embryonen und jungen Thieren.

Er kennt schon die Karyokinese und bildet sich mit ihrer Hülfe sein Urtheil.

Zur völligen Regeneration gehört nach seiner Ansicht, dass das umgebende Gewebe

1. in seinem histologischen Bau genau das Aussehen des normalen Gewebes zeige;
2. auch die physikalischen Eigenschaften desselben besitze, d. h. seine ursprüngliche Länge behalte und nicht schrumpfe.

Seine von den vorher genannten Forschern fast völlig abweichenden Resultate sind folgende:

„1. Das Sehnengewebe reagirt bei kalt- wie bei warmblütigen Thieren nach Incision und Discision so stark, dass bei einem nicht bedeutenden Auseinanderweichen der Enden die Verwachsung auf Kosten der wuchernden Sehnenzellen allein ohne sichtbare Betheiligung von Gefässen zu Stande kommen kann; bei einem bedeutenden Auseinanderweichen der Enden

---

1) Ueber die feineren Vorgänge bei der Heilung per primam intentionem an der Sehne. Virchow's Archiv. 1872. Bd. 56.

2) Untersuchung über Entwicklung und Regeneration der Sehnen. Archiv für mikroskop. Anatomie. 1883. Bd. XXII.

gesellt sich noch eine lebhafte Reaction von Seiten des umliegenden Zellgewebes hinzu, und es bildet sich Granulationsgewebe.

2. Die Reactionsthätigkeit des Sehnengewebes findet ihren Ausdruck in einer bedeutenden Zellvermehrung, die auf dem Wege der Karyokinese zu Stande kommt.

3. Die Karyokinese findet auch bei Reizzuständen in den fixen Hornhautzellen und unter physiologischen Verhältnissen in den Sehnen der Embryonen von Säugethieren (Schweinen, Kaninchen und Rindern) statt.

4. Die alten Sehnenfasern nehmen an der Verwachsung keinen Antheil.

5. Die Fasern des Ersatzgewebes entstehen aller Wahrscheinlichkeit nach aus den Zellen und wachsen zwischen die alten Sehnenfasern hinein.

6. Obgleich das Ersatzgewebe histologisch mit dem normalen Sehnengewebe fast völlig identisch ist, besitzt es jedoch die physiologischen Eigenschaften des Narbengewebes; folglich findet

7. eine Regeneration des Sehnengewebes im engeren Sinne des Wortes nicht statt."

Diese Arbeit Beltzow's ist, wie gesagt, die jüngste, die von der Heilung von Sehnenwunden handelt, jünger auch als die nun folgenden, ganz kurz zu berichtenden Aufsätze über Entzündung in den Sehnen.

Gueterbock[1]) und Feltz[2]) constatiren, dass die Sehnenkörperchen sich durch Proliferation an dem vermittelst eines durchgezogenen Fadens hervorgerufenen Entzündungsprocess betheiligen, doch ist nach Gueterbock die Ausdehnung des Entzündungsherdes in dem intertendinösen Bindegewebe bedeutend grösser als in der Sehne selbst; theilweise wird auch ein Zerfall der Sehnenkörperchen beobachtet.

Diese Degeneration ist nach Spina[3]) und Ginsburg[4]) immer vorhanden. Sie leitet den Process ein, und erst nach Ausbildung der Degenerationszone beginnen die nächstgelegenen Sehnenzellen zu proliferiren und Zellen in dieselbe zu senden. Die unter ungünstigen Verhältnissen auftretenden Eiterkörperchen stammen nach Gueterbock und Ginsburg nur aus dem Bindegewebe, nach Feltz und Spina auch aus der Sehne selbst. Letzterer will auch beobachtet haben, dass die Sehnenzellen, nachdem sie das Stadium der Schwellung durchgemacht haben, statt Eiterkörperchen rothe Blutkörperchen bilden können.

Aus dem Angeführten sehen wir also, dass die Beobachtungen und Ansichten der verschiedenen Forscher, von einigen Nebendingen abgesehen, hauptsächlich in folgenden 4 Punkten von einander abweichen:

---

1) Untersuchung über Sehnenentzündung. Wiener med. Jahrbücher 1871.

2) Journal de l'Anat. et Physiol. norm. et path. de l'homme et des animaux. 1878. p. 404—413.

3) Untersuchung über die Veränderung von Zellen in entzündeten Sehnen. Wiener med. Jahrbücher 1876 u. 1877.

4) Ueber das Verhalten der Sehnenzellen bei der Entzündung. Virchow's Arch. 1882. Bd. 88.

1. Einfluss des Blutextravasats auf den Heilungsverlauf.
2. Ob eine Heilung von Sehnenenden „per primam intentionem" möglich ist.
3. Ob die Sehne einer völligen Regeneration fähig ist.
4. Durch welche Gewebe die Heilung zu Stande gebracht wird.

Zur Erläuterung dieser Fragen ist Folgendes hinzuzufügen:

1. Hinsichtlich des ersten Punktes steht zu entscheiden, ob das Blutextravasat und Entzündung den Heilungsvorgang hindert (Adams) oder aber ihn fördert und besonders für die schliessliche Gestalt des neugebildeten Gewebes und die Function des Gliedes von Bedeutung und wünschenswerth ist.

2. In der zweiten Frage handelt es sich darum, ob in der Sehne durch unmittelbare Berührung der Wundflächen die Heilung in ähnlicher Weise zu Stande kommen kann, wie etwa bei durch Naht geschlossenen Hautwunden, dies „Heilung per primam intentionem" (Velpeau), oder ob immer ein grösseres Stück Zwischengewebe neu gebildet werden muss, wie etwa bei klaffenden Defecten oberflächlicher Wunden (Gueterbock, Dembowski).

3. Drittens bleibt festzustellen, ob das neugebildete Gewebe thatsächlich wieder Sehnengewebe darstellt (Adams), oder ob es nur Narbengewebe ist.

4. In Rücksicht auf den letzten Punkt ist zu bemerken, dass hier vier verschiedene Behauptungen und Ansichten geäussert worden sind. So behauptet

a) Gueterbock, dass das inter- und peritendinöse Bindegewebe ganz allein das neue Gewebe schafft;
b) Bouvier, Velpeau, Pirogoff, Dembowski und Bizzozero, dass das Bindegewebe eine grössere Rolle spielt als das eigentliche Sehnengewebe;
c) v. Ammon, Körner und Beltzow, dass die Sehnenkörperchen das Meiste zum Zustandekommen des neuen Gewebes beitragen;
d) Körner und Beltzow, dass bei kleineren Verletzungen oder unter besonderen Umständen die Sehnenkörperchen die Heilung ganz allein, ohne jede Betheiligung des Bindegewebes, zu Wege bringen.

In Beantwortung der Frage, ob die Sehnenkörperchen sich activ durch Proliferation betheiligen, kann streng genommen nur Beltzow's Angabe in Betracht gezogen werden. Denn die Untersuchungen aller übrigen Forscher wurden in der Zeit vor Flemming's Entdeckung von der indirecten Kerntheilung ausgeführt. Aber erst durch diese

sind wir in den Stand gesetzt, mit Sicherheit nachzuweisen, ob die Zellvermehrung in einem Gewebe auf einer Proliferation der fixen Gewebszellen selbst oder etwa auf einer Einwanderung fremder Elemente beruht, wie man das in den ersten Jahren nach Cohnheim's Entdeckung von der Auswanderung der Leukocyten allgemein annahm.

Im Ganzen habe ich 24 Versuche an der Achillessehne von Kaninchen, und zwar in der verschiedensten Weise, angestellt. Bei der Mehrzahl derselben habe ich die subcutane Tenotomie mit dem geknöpften Tenotom vorgenommen, bei anderen die Haut neben der Sehne durch einen etwa 2 Cm. grossen Längsschnitt gespalten und dann die sorgfältig frei präparirte Sehne von hinten durch einen Schnitt gegen den Knochen hin durchtrennt. In 5 anderen Fällen wurde die auf dieselbe Weise frei präparirte Sehne ganz oberflächlich angeschnitten. 5 mal wurden nach der typischen Tenotomie die Sehnenenden durch Nähte vereinigt. Nach der Operation wurde die Hautwunde, wenn die Verletzung grösser war, durch Naht geschlossen und mit Jodoformgaze und Watte bedeckt, das Bein dann in flectirter Stellung mit einer Mullbinde umwickelt.

In einzelnen Fällen, besonders jedes Mal nach der Sehnennaht, wurde ein Pappholschienenverband angelegt, der das Fussgelenk in gestreckter Stellung fixirte. Die Hautwunde war gewöhnlich nach 7 Tagen geschlossen; 2 mal trat eine leichte Eiterung ein.

Im Folgenden soll nun zunächst angegeben werden, was ich makroskopisch bei dem Heilungsverlauf wahrgenommen habe, und dann eine genaue Beschreibung des mikroskopischen Befundes in den verschiedenen Stadien der Heilung folgen.

Nach einer ganz flachen Incision weichen die durchschnittenen Sehnenbündel beträchtlich aus einander. Der dadurch entstehende keilförmige Spalt wird theils durch das sehr spärlich aus der Sehne hervorsickernde Blut, theils durch einen sich hineindrängenden Zipfel der Sehnenscheide ausgefüllt.

Nach wenigen Tagen findet man die Gefässe der letzteren in der Nachbarschaft der Wunde stark injicirt, das lose Bindegewebe verdickt und den Spalt mit weichem Granulationsgewebe erfüllt; dieses steht in directem Zusammenhang mit der Sehnenscheide. Allmählich geht diese starke Schwellung wieder zurück; aber noch 7½ Wochen nach der Operation war die Incisionsstelle durch die Scheide als kleine Verdickung leicht und deutlich herauszufühlen.

Bei der Tenotomie weichen die Sehnenenden sofort nach der Durchschneidung 2—3 Cm., je nach der Grösse des Thieres, aus einander. Die wenig verletzte Scheide bildet, indem sich ihre Wände

an einander legen, einen dünnen, kanalartigen Strang, dessen Dicke sich je nach der Quantität des vergossenen Blutes richtet. Noch nach 4 Tagen ist das Lumen in dem Strange vorhanden. Die Wände nehmen an Dicke zu und verwachsen sowohl unter einander, wie auch mit den Sehnenenden. Hierdurch wird eine allmählich fester werdende Verbindung zwischen diesen hergestellt. Nach 8 Tagen schon war von einem Kanal in dem sanduhrförmigen Zwischenstück nichts mehr zu entdecken. Auf dem Durchschnitt bemerkte man in dem grauen Granulationsgewebe hie und da kleine Blutgerinnsel.

Die Sehnenenden zeigen eine ganz geringe kolbige Anschwellung, bedeutender ist die Verdickung des Scheidengewebes an den Enden.

Mit der Zeit verliert der Strang seine Einschnürung und zeigt in seiner Länge ziemlich gleichmässige Stärke, ist aber nach 3 Monaten noch bedeutend dünner als die alte Sehne. In dieser Zeit ist auf dem Durchschnitt schon mit blossem Auge ein der eigentlichen Sehne entsprechendes Mittelstück und ein dieses umgebender Mantel von weicherem Bindegewebe zu erkennen, das also der Sehnenscheide gleichzusetzen wäre. Noch nach 3 Monaten ist infolge der grösseren Dicke der alten Sehne der Uebergang dieser in das Zwischengewebe durch die Haut hindurchzufühlen.

Beim Herausschneiden des Präparats sieht der neugebildete Strang mitsammt dem umgebenden Bindegewebe grau aus gegen die von der Scheide umgebene Sehne. Auf dem Durchschnitt lässt jener den Atlasglanz und das reine Weiss des normalen Sehnengewebes vermissen.

Eine Schrumpfung des Zwischenstückes konnte nicht constatirt werden, denn dasselbe mass (nach 3 Monaten) $2^1/_2$ Cm.

Auch ein Unterschied des Heilungsverlaufs und des resultirenden Gewebes infolge des Fehlens oder Vorhandenseins eines grösseren Extravasats war nicht zu bemerken. Bei demselben Thier hatte ich bei der Tenotomie am linken Bein infolge der Verletzung einer Vene eine ziemlich bedeutende Blutung, am rechten dagegen verlief dieselbe Operation so gut wie ohne jeglichen Blutverlust; trotzdem waren nach 3 Monaten die neugebildeten Stücke in beiden Fällen an Länge und Dicke völlig gleich und unterschieden sich in nichts von einander.

Auch eine Functionsstörung des rechten Beins war nicht vorhanden. Das Thier konnte vielmehr beide Hinterbeine gleich gut gebrauchen, lief sehr gut, konnte sich auf die Hinterfüsse erheben, kurz liess durch nichts erkennen, dass es auf den hinteren Extremitäten tenotomirt war. Mit diesen Beobachtungen stimmte auch der Befund der anderen Präparate überein, die in dem Zeitraum von

2—7 Wochen nach der Operation gewonnen wurden. In diesem Punkte muss ich mich also Adams anschliessen, der den günstigen Einfluss des Blutextravasats für die Erhaltung der Function des tenotomirten Gliedes verneint (vgl. S. 40, 1).

Auch ich fand, dass die Function des Gliedes nach der Tenotomie ohne Bluterguss ebenso gut erhalten bleibt wie bei der mit Bluterguss verbundenen Durchschneidung der Sehnen, und dass ferner nach beiden Arten der Operation die neugebildeten Stücke sich schliesslich nach Länge und Dicke und in ihrem mikroskopischen Aussehen völlig gleichen.

Ferner geht aus Obigem hervor, dass sowohl bei Incisionen, wie bei Discisionen der Sehne, wenn man dieselbe sich selbst überlässt, die Wundflächen bei der Heilung niemals unmittelbar an einander liegen, sondern dass immer entsprechend der Grösse der Verletzung ein grösseres oder kleineres Zwischenstück neu gebildet wird. Von dem, was Velpeau, Gueterbock und Dembowski „Heilung per primam intentionem" nennen, kann also in der That nicht die Rede sein.

Um nun die Wundflächen der Sehne in möglichst dauerndem Contact zu erhalten, führte ich 5 mal nach der Durchschneidung die Sehnennaht aus. In keinem einzigen Falle habe ich aber eine völlige unmittelbare Vereinigung erzielt. Denn obwohl ich einmal sogar 3 Nähte durch die doch immerhin sehr dünne Achillessehne des Kaninchens gelegt hatte, und obwohl durch einen Pappholschienenverband das operirte Bein in gestreckter Stellung immobilisirt war, blieben die Enden doch niemals in dauerndem Contact. Vielmehr bewirkte der Zug des Muskels jedes Mal allmählich ein durch den eigenthümlichen Bau der Sehne sehr erleichtertes, mehr oder minder weites Durchschneiden des Seidenfadens. Der Abstand der beiden Sehnenenden wechselte zwischen 1½—5 Mm. Bei einem Präparat, das 3 Tage nach der Operation herausgenommen wurde, betrug derselbe 1½ Mm. Auffällig war, dass hier der Zwischenraum nur in der Tiefe auf der gegen den Knochen hin gelegenen Seite der Sehne ausgefüllt war, während sich die oberflächlich gelegenen Hälften der Wundflächen ohne Vereinigung gegenüberstanden. Auf dieser Seite der Sehne war nämlich die Sehnenscheide zum Zweck der Ausführung der Naht abpräparirt worden.

Wenngleich also auch durch die Naht eine ganz unmittelbare Vereinigung und Verwachsung der Sehnenenden bei Thieren nicht bewirkt wird, so kann sie doch dort, wo es sich darum handelt, eine bedeutende Verlängerung der Sehne zu verhüten, von ausserordentlichem Nutzen sein. Denn die Längenzunahme der genähten Sehne

ist verschwindend klein gegen die bedeutende Verlängerung nach einer Durchschneidung der Sehne ohne nachherige Vereinigung.

Wir wollen nicht unterlassen, an dieser Stelle darauf hinzuweisen, dass in Bezug auf den letzten Punkt allerdings ein bedeutender Unterschied zwischen den Folgen der Sehnennaht bei einem frei im Stall herumspringenden Thier und beim Menschen bestehen kann. Es scheint nicht unmöglich, dass beim Menschen, bei dem die durch Naht vereinigten Sehnen und ihre Muskeln ausser durch Schienen auch durch Ruhe des ganzen Körpers (Bettruhe u. s. w.) vor jeder Spannung und Anstrengung gehütet werden, wohl einmal das secundäre Durchschneiden der Nähte ausbleiben kann.

Für die mikroskopische Untersuchung, die in dem hiesigen pathologischen Institut unter Leitung von Herrn Prof. Grawitz ausgeführt wurde, wurden die Präparate theils nach Beltzow's[1]) Rath mit „Müller'scher Flüssigkeit", theils mit „Flemming'scher Lösung" in der üblichen Weise hergerichtet. Gefärbt wurden die Schnitte mit „Ehrlich's saurem Hämatoxilin" oder „Saffranin".

Die Untersuchung der verschiedenen Präparate ergab Folgendes:

2 Tage nach der Operation: Vor den Schnitträndern der Sehne breitet sich theilweise ein Stück der Sehnenscheide aus, zum Theil aber reicht das Blutgerinnsel direct an die Sehne heran und dringt in die Spalten der etwas aufgefaserten Sehnenbündel ein. Auch das lockere Bindegewebe enthält in seinen Gewebsmaschen ziemlich reichliches Blutextravasat. In diesem sind zahlreiche Rundzellen, die zum grossen Theil offenbar eingewandert sind. In dem die Sehne umgebenden und durchsetzenden Bindegewebe besteht eine starke Vermehrung der Zellen, auch neugebildete Gefässe sind zu bemerken.

Die in dem Sehnengewebe verlaufenden Capillaren und deren Bindegewebe lassen bei stärkster Vergrösserung (Oelimmersion) eine deutliche Grössenzunahme der Zellkerne erkennen, so dass man mit grosser Sicherheit auf eine Proliferation dieser Gefässzellen schliessen kann. In der Nähe der Capillaren sieht man zahlreiche Leukocyten, die sich durch intensivere Färbung ihrer Kerne auszeichnen. Diese findet man auch in der ganzen Sehne mehr oder minder zahlreich in den Lücken und Spalten der Sehnenfasern. Dagegen zeigen die Sehnenkörperchen selbst fast gar keine Veränderung. Die bei Weitem überwiegende Mehrzahl hat an Grösse und Gestalt das gewöhnliche schlanke Aussehen der normalen Sehnenkörperchen. Nur an einzelnen Sehnenkernen ist eine Spaltung in mehrere Fragmente zu erkennen, die intensiver gefärbt sind und offenbar Zerfallproducte darstellen. Meist liegen den so veränderten Zellen Leukocyten dicht an. In ganz vereinzelten Fällen werden Sehnenkörperchen angetroffen, die eine mehr ovale, geschwollene Form haben und sich unzweifelhaft im Wachsthum befinden. Auch diesen liegen Leukocyten an. Die

1) s. o. Archiv für mikroskop. Anatomie. Bd. XXII. S. 715.

starke Vermehrung der Zellen in dem lockeren Bindegewebe ist durch die ganze Sehne erkennbar, sie erstreckt sich sogar bis in das den zugehörigen Muskel durchsetzende Bindegewebe fort.

4 Tage nach der Operation: In dem die Sehne umgebenden und durchsetzenden Bindegewebe sind die Zellen sehr vermehrt. Auch in der Sehne ist die Zahl derselben viel grösser als am 2. Tage, besonders in der Nähe der Blutgefässe. Diese sind in grosser Zahl neugebildet und verlaufen meist in der Längsrichtung der Sehne gegen den Schnittrand hin. In der Nähe desselben sind sie zahlreicher als in einiger Entfernung davon. Vor dem Schnittrand und zum Theil zwischen den Spalten der etwas von einander losgerissenen Fasern findet sich Blutgerinnsel, das sehr viel runde Zellen enthält. Kleinere circumscripte Hämorrhagien erscheinen schon abgeblasst. In unmittelbarer Nähe des Schnittrandes fehlen die schlanken Sehnenkörperchen; hier sind nur runde und ovale Kerne in der Umgebung der Gefässe erkennbar. An Stellen, wo der Abstand zweier benachbarter Gefässe etwas grösser ist, fällt die ausserordentliche Zellenarmuth in dem Zwischenraum auf. Vor dem Schnittrand befindet sich ein eigenthümlich, glasartig, wie Fibrin oder Mucin aussehendes Maschenwerk, das auch das Blutgerinnsel zum Theil durchsetzt. Das Interstitium, soweit es nicht von dem Gerinnsel und granulirendem Scheidengewebe eingenommen ist, enthält in homogener Grundsubstanz zahlreiche runde Zellkerne. Die Gefässe in der Scheide sind erweitert und prall mit Blut gefüllt. Von hier verlaufen zahlreiche Capillaren und auch schon einige grössere neugebildete Gefässe gegen das Interstitium hin. Sehr auffällig trat die Gefässneubildung in der Sehne in der Nähe des Muskels hervor, von dem sie als parallele längsverlaufende Stränge die Sehne durchsetzten.

8 Tage nach der Operation: In der Sehne sind viele längsverlaufende Blutgefässe, bedeutend mehr als am 4. Tage; alle nehmen die Richtung gegen die Incisionsstelle, resp. gegen den Schnittrand bei der Tenotomie und communiciren in dem Granulationsgewebe. Dieses setzt sich in die Spalten zwischen den Sehnenfasern fort, zum Theil finden sich noch die Ueberreste von Gerinnsel darin. Das intertendinöse Bindegewebe ist stark vermehrt; in der Sehne selbst finden sich viel mehr Zellen als am 4. Tage. In unmittelbarer Nähe der Wundränder ist die Zellanhäufung und Gefässbildung so stark, dass darüber das Gefüge der Sehne fast verloren geht. Bei Sehnen, an denen nur eine Incision gemacht wurde, ist diese starke Reaction nur in den durchtrennten Bündeln zu bemerken, während die tiefer gelegenen Schichten nicht so starke Veränderungen zeigen. In dem den Spalt ausfüllenden Granulationsgewebe lassen die Zellen, die schon theilweise eine etwas ovale Form zeigen, die ersten noch undeutlichen Anfänge zur Längsordnung erkennen. In der Nähe der Incisionsstelle finden sich ganz eigenthümlich geschlängelte, glasähnlich aussehende Fasern, die wahrscheinlich als durch die Gewalt des Messers losgelöste, gequollene Sehnenfasern zu deuten sind.

Präparate tenotomirter Sehnen zeigen in diesen selbst die schon oben beschriebenen Veränderungen. Die zahlreichen längsverlaufenden Gefässe setzen sich in das Granulationsgewebe fort und communiciren hier. Unmittelbar vor dem Sehnenstumpf ordnen sich die Zellen in dem neugebil-

deten Gewebe zu Zügen, die als die Fortsetzung der stark vermehrten intertendinösen Bindegewebszüge erscheinen und sich vielfach kreuzen und schneiden. Erst in einiger Entfernung von dem Schnittrand gewinnt das Granulationsgewebe ein geordnetes regelmässiges Aussehen. Hier zeigen die Zellen, die vielfach ovale Gestalt angenommen haben und communiciren, eine deutliche Anordnung zu parallelen Längsreihen. Auch hier finden sich die oben beschriebenen gequollenen Sehnenfasern. Durch die ganze neugebildete Substanz hindurch hie und da verstreut liegen kleine Blutextravasate.

14 Tage nach der Operation: In der Sehne haben sich auf Kosten des Sehnengewebes so viel Blutgefässe und Zellen neu gebildet, dass das Gefüge der Sehne, besonders in der Nähe des Schnittrandes, an vielen Punkten ganz verloren gegangen ist.

Das junge Gewebe zeigt in seinem grösseren mittleren Abschnitt Längsordnung der meist ovalen und spindelförmigen Zellen. Eine Störung findet diese regelmässige Ordnung der Zellen zu Längsreihen nur in der Nähe des Sehnenstumpfes. Hier ziehen von der Sehnenscheide aus breite Bänder vor die Sehne. Zwischen diesen und dem Schnittrand liegt ein Haufen sehr dicht geordneter Zellen, der sich als Kreuzungspunkt der verschiedenen aus dem intertendinösen Gewebe kommenden Zellreihen darstellt. Die zwischen den Zellreihen liegende Intercellularsubstanz zeigt schon deutlich Längsfaserung. Die Zellen liegen nicht so dicht bei einander als in den Präparaten des 8. Tages. In dem neugebildeten Gewebe trifft man ganz vereinzelt kleine sehr abgeblasste Reste früherer Hämorrhagien.

18 Tage nach der Operation: Diese Präparate entstammen einem Versuche, bei dem die Sehnennaht ausgeführt wurde. Im Wesentlichen ist das Bild dasselbe wie das zuletzt beschriebene. Nur die Zellvermehrung in der Sehne, sowie die der Gefässe in der Sehne scheinen nicht mehr so gross zu sein. In dem neugebildeten Gewebe tritt die Streifung der Intercellularsubstanz deutlicher hervor. Die vorhandenen Zellen haben langgezogene spindelförmige Gestalt. Die Rundzellen sind nur in geringer Anzahl vorhanden. Auch die Gefässe sind zurückgebildet. Das durch den Seidenfaden veranlasste Loch enthält an seinem Rande Granulationsgewebe und gelbe, von dem Faden herrührende Fasern. Vom Schnittrande aus gerechnet hinter dem Loche befindet sich ein breiter Granulationsstreifen, welcher den durch das Durchschneiden des Fadens hervorgerufenen Defect ausfüllt. In der Umgebung des Loches ist die Zellanhäufung sehr stark. Besonders auffällig sind hier einige der Längsrichtung der Sehnenfasern folgende Streifen, in denen immer mehrere Zellen neben einander liegen.

Da die Veränderungen, die in der nächsten Zeit sowohl in der Sehne wie im neugebildeten Gewebe vor sich gehen, nur geringe sind, so geben wir hier gleich die Beschreibung des mikroskopischen Befundes, wie er $6^1/_2$ Woche nach der Tenotomie ist.

45 Tage nach der Operation: Das Sehnengewebe zeigt ein ungefähr normales Aussehen; nur hier und da sind noch einige Ueberreste der früher stark vermehrten Blutgefässe bemerkbar. Die Zellen sind noch etwas vermehrt und theilweise vergrössert.

Das neue Gewebe zeigt deutliche Längsfaserung, wie die Sehne, nur sind noch mehr Zellen und geringere Intercellularsubstanz darin. Die Zellen haben noch nicht ganz das langgestreckte schlanke Aussehen von Sehnenkörperchen, erscheinen vielmehr etwas bauchig.

Während im grössten Theile das neugebildete Gewebe regelmässigen, leicht welligen Längsverlauf der Fasern und Zellreihen zeigt, finden sich vor den Sehnenstümpfen die schon oben näher beschriebenen verschieden gerichteten Züge (s. o. Versuch nach 14 Tagen). Hierdurch bekommt in diesem Theile das Gewebe ein etwas unregelmässiges Aussehen.

3 Monate nach der Operation: a) Längsschnitt. Die Sehne scheint völlig normal. An dem Uebergang von Sehne und neuem Gewebe greift dieses zwischen die auseinandergedrängten Sehnenbündel.

Das neue Gewebe zeigt in seiner grösseren Ausdehnung völlig ähnliches Aussehen wie das Sehnengewebe, nämlich die Zellreihen in der parallel gestreiften Intercellularsubstanz. Erst bei genauerem Zusehen, und wenn man sich das normale Sehnengewebe daneben ansieht, bemerkt man die Unterschiede. Das neugebildete Gewebe enthält nämlich doch noch bedeutend mehr und dichter geordnete Zellen, diese sind auch nicht ganz so schlank und lang wie die Sehnenkörperchen. Die Gefässe sind in grösserer Zahl vorhanden und verlaufen nicht immer genau in der Längsrichtung der Sehne, sondern oft schräg und quer. Hierdurch entstehen besonders in der Nähe des Sehnenendes manche Unregelmässigkeiten in der Anordnung der Fasern und Zellreihen. Deutlich zu erkennen ist eine periphere aus lockerem Bindegewebe bestehende und eine centrale, aber von jener nicht scharf abgesetzte Zone, welche wir soeben als dem Sehnengewebe ähnlich beschrieben haben.

b) Querschnitt durch die neugebildete Substanz. Es besteht eine äussere Zone, welche die grösseren Blutgefässe und Nerven enthält, und eine centrale, die aber an ihren Rändern noch nicht überall streng von der peripheren geschieden ist, sondern vielmehr an einzelnen Stellen allmählich in dieselbe übergeht. Die äussere Ringzone zeigt das gewöhnliche Ansehen von lockerem Bindegewebe. Im Innern dagegen treffen wir ein Bild, das dem fast gleicht, wie es der Querschnitt durch eine Sehne bietet. Wir sehen, wie sich von der Peripherie her bindegewebige Septa nach innen ziehen und grössere Bündel umgreifen, die wieder durch andere von jenen ausgehende Septa in kleinere Bündel zerlegt werden. In diesen liegen, entsprechend den Sehnenkörperchen, anastomosirende sternförmige Zellen, die die primären Bündel der Sehnenfibrillen umschliessen. Verschieden von dem Sehnenquerschnitt ist, dass hier auch ausserhalb der bindegewebigen Septa Gefässquerschnitte angetroffen werden, während doch bei den Sehnen die Gefässe nur in dem intertendinösen Bindegewebe verlaufen. Die Gefässe sind ebenso wie die Zellen zahlreicher als wie in normalen Sehnen.

Ich kann an dieser Stelle nicht unterlassen, auf den principiellen Gegensatz hinzuweisen, der zwischen Beltzow's im Jahre 1883 veröffentlichten Beobachtungen und den meinigen besteht. Er will nämlich, trotzdem er seine Präparate mit „Müller'scher Flüssigkeit" be-

handelte, eine Menge Kerntheilungsfiguren in denselben gefunden haben. Nun ist es bekannt, dass schon Flemming wiederholt betont hat, dass jeder Untersucher, der mit „Müller'scher Flüssigkeit" härtet, von vornherein auf die Kerntheilungsfiguren verzichtet. Verschiedene andere Autoritäten auf diesem Gebiete haben dies des Oefteren bestätigt. Erst durch eine von Flemming angegebene specifische Behandlungsweise der Präparate ist es ermöglicht, mit den besten Systemen der Jetztzeit die karyokinetischen Figuren zur Ansicht zu bringen.

Ich habe nun meinerseits die nach Beltzow's Angabe angefertigten Präparate mit den besten jetzt gebräuchlichen Oelimmersionen wiederholt auf das Sorgfältigste durchsucht, doch habe ich niemals in einer Zelle eine Figur gefunden, die auch nur an eine Mitose erinnert hätte. Vielmehr zeigten die Kerne in allen Fällen eine gleichmässige diffuse Durchtränkung mit dem Farbstoff. Da ein Theil der gebräuchlichsten Lehrbücher ihre Notizen über Heilung und Regeneration der Sehnen gerade der Arbeit Beltzow's entlehnt haben, so halte ich es für meine Pflicht, darauf aufmerksam zu machen, dass Beltzow's Angaben in diesem Punkte unzuverlässig sind.

Ferner muss die Behauptung Beltzow's, bei kleineren Verletzungen der Sehne betheilige sich das diese umgebende Bindegewebe nicht am Heilungsprocess, entschieden zurückgewiesen werden; denn die Reaction darin ist in der That eine mächtige. Die Scheide zeigt in weitem Umkreis eine schon mit blossem Auge erkennbare deutliche Schwellung und Verdickung. Unter dem Mikroskop sieht man das ganze Gewebe dicht erfüllt mit Zellen, so dass schon mit schwachen Vergrösserungen die Reaction auf den ersten Blick wahrzunehmen ist.

Nach dieser Abschweifung komme ich zur Beschreibung eines mit „Flemming'scher Lösung" behandelten Präparats, das uns die Betheiligung der Sehnenkörperchen auf das Genaueste erkennen lässt.

5 Tage nach der Operation, Tenotomie und Sehnennaht. In einem Längsschnitt, der aus der Nähe des durch die Naht hervorgerufenen Loches genommen ist, lassen sich in Bezug auf Zellenreichthum verschiedene Zonen nachweisen.

a) In der unmittelbaren Umgebung des Lochkanals findet man gar keine Zellen und gefärbten Kerne.
b) In einigem Abstande davon giebt es eine Strecke, wo immer streifenweise Zellhaufen vorhanden sind.
c) Zwischen diesen Streifen befinden sich Felder von ungefähr normalem Aussehen.

a) Bei stärkster Vergrösserung (Zeiss, Apochromat, Oelimmersion $^1/_{12}$) erkennt man in der dem Lochkanal anliegenden Zone nur einzelne diffus

gefärbte Fragmente und schwarze Körnchen, die als Zerfallsproducte der Kerne und Zellen angesehen werden müssen. Die schwarzen Körnchen sind mit grosser Wahrscheinlichkeit durch Osmiumsäure geschwärzte Fettkügelchen.

b) In der zweiten Zone erkennt man bei Oelimmersion, dass die Zellstreifen dem Verlaufe von Gefässen entsprechen. In den Wandungen dieser befinden sich zahllose Mitosen. Die Zellen befinden sich in dem Zustande starker Proliferation. In der nächsten Umgebung dieser Gefässe findet man vereinzelte geschwollene Sehnenkörperchen, in denen eine Aufrollung der Chromatinsubstanz zu Fadenknollen erfolgt ist.

Verschiebt man nun das Präparat und entfernt sich von den Gefässen, so bekommt man schliesslich Partien der Sehne zu Gesicht (vgl. oben c), in denen die Sehnenkörperchen ganz unverändert sind und das schlanke Aussehen normaler Sehnenkörperchen besitzen. Nähert man sich wieder einem Gefässe, so trifft man Sehnenzellen in allen Stadien der Entwicklung bis zu jener höchsten oben beschriebenen Form, die sich in unmittelbarer Umgebung der Gefässe findet. Ausserdem werden überall verstreut zahlreiche Leukocyten gefunden, die oft den Sehnenzellen unmittelbar anliegen.

Der Umstand, dass die grössten, höchst entwickelten Zellen immer in der unmittelbaren Nähe der Gefässe liegen, und dass die Grösse derselben mit der Entfernung von den Gefässen abnimmt, lässt darauf schliessen, dass der vermehrte Saftstrom, der durch die neugebildeten Capillaren hervorgerufen wird, die Zellen in einen besseren Ernährungszustand versetzt und zur Proliferation veranlasst und befähigt. Dass die geschwollenen Sehnenzellen sich im Zustande erhöhter Ernährung befinden, geht auch aus den in allen vergrösserten Zellen gefundenen schwarzen Kügelchen hervor, die, wie wir oben gezeigt haben, für Fetttröpfchen zu halten sind.

An verschiedenen Stellen sieht man 4 Kerntheilungsfiguren in einer einzigen Zelle, die vermuthen lassen, dass die aus dem ursprünglichen Zellkern entstandenen Tochterkerne sich alsbald wieder getheilt haben, bevor die Zelle sich in die betreffenden Theile zerlegt hat.

Am Rande der Lochwunde findet sich junges Granulationsgewebe, d. h. Rundzellen verschiedener Grösse und neugebildete Gefässe in homogener Grundsubstanz.

Ein Querschnitt durch die Sehne, etwa 4 Mm. vom Schnittrande entfernt, zeigt uns eine sehr verdickte Sehnenscheide, die dicht mit Kernen angefüllt ist, während das eigentliche Sehnengewebe wenig verändert erscheint. Das intertendinöse Gewebe ist auf Kosten der Sehnenbündel vermehrt.

Wenn wir jetzt die verschiedenen makroskopischen und mikroskopischen Bilder combiniren, so stellt sich uns der Heilungsvorgang folgendermaassen dar:

Nach jeder Verletzung der Sehne, mag dieselbe nun Incision oder Discision sein, sehen wir zunächst in der Sehnenscheide und dem intertendinösen Bindegewebe eine starke Reaction eintreten. Hier

findet schon am 2. Tage die Bildung von Granulationsgewebe statt, das alsbald den Wundraum ausfüllt.

In der Sehne gehen in den ersten Tagen der Verletzung die in der Umgebung derselben gelegenen Sehnenkörperchen zu Grunde. Die übrigen verharren in ihrem gewöhnlichen Zustande, bis von den Gefässen der Scheide, des Zwischengewebes und des zugehörigen Muskels aus Gefässe in ihrer Nachbarschaft gebildet sind. Erst durch den infolge dieser massenhaften Gefässneubildung hervorgerufenen vermehrten Saftstrom in der Sehne gerathen die Sehnenkörperchen in einen Zustand gesteigerter Ernährung, wachsen und proliferiren. Doch ist zu bemerken, dass von dem Bindegewebe in der Zwischenzeit schon der bei Weitem grösste Theil der Zellen, die zur Verheilung des Defectes dienen, gebildet ist.

Das junge Gewebe in dem Interstitium zwischen den Wundrändern ordnet die ursprünglich vorhandenen regellosen Rundzellen allmählich zu Längsreihen, die zum grössten Theil parallel und in der Längsrichtung der Sehne verlaufen. Nach 1892 nach nehmen die Zellen eine ovale Gestalt an, communiciren und bilden eine faserige Intercellularsubstanz. Diese nimmt mit der Zeit an Masse zu, während die Zahl der Zellen in gleicher Weise geringer wird. Allmählich bekommt die Intercellularsubstanz ein welliges Aussehen, so dass das neugebildete Gewebe dem Sehnengewebe immer ähnlicher wird. Nur an den Sehnenenden erleidet der regelmässige, parallele Längsverlauf der Fasern eine Störung. Hier verflechten und durchkreuzen sich die verschiedenen Gewebszüge, die theils aus dem umgebenden Scheidengewebe, theils aus dem zwischen den auseinandergedrängten Sehnenbündeln gelegenen Bindegewebe kommen. Ob und welche Veränderungen in dem neuen Gewebe nach Ablauf von 3 Monaten vor sich gehen, dies festzustellen soll die Aufgabe weiterer Untersuchungen sein.

Fassen wir nun zum Schluss unserer Arbeit kurz die Resultate unserer Untersuchung zusammen:

1. Eine Förderung des Heilungsprocesses durch Blutextravasat findet nicht statt. Die Function des Gliedes bleibt auch nach der ohne bedeutenden Bluterguss vollzogenen Operation erhalten. Das Extravasat dient durch seine nöthig werdende Resorption nur zur Verzögerung des Heilungsverlaufs (vgl. S. 40, 1).

2. *Eine Verheilung der Art, dass sich die Schnittflächen später unmittelbar berühren, ist nicht möglich. Immer wird ein nicht unbedeutendes Zwischenstück gebildet* (vgl. S. 40, 2).

3. Durch die Sehnennaht kann die sonst nach Durchtrennung der

Sehne auftretende bedeutende Verlängerung derselben verhütet oder doch vermindert werden.

4. Das neugebildete Gewebe ist nach 3 Monaten dem Sehnengewebe noch nicht völlig gleich, stellt aber dieselbe Modification des Bindegewebes wie die Sehne dar. Es besteht nämlich aus parallel verlaufenden, zu Bündeln geordneten Fasern, zwischen denen die Zellen liegen. Mehrere dieser primären Bündel werden durch Septa lockeren Bindegewebes zu secundären und tertiären Bündeln zusammengefasst (vgl. S. 40, 3).

5. Den bei Weitem grössten Theil des neuen Gewebes bilden die Zellen des die Sehne umgebenden und durchsetzenden Bindegewebes und die der Gefässe (vgl. S. 40, 4).

6. Die Sehnenkörperchen reagiren auf Incision, wie Discision der Sehne nur in sehr geringem Maasse. Es findet nämlich anfangs ein Zerfall und Untergang der der Verletzung zunächst gelegenen Zellen, später dann eine untergeordnete active Betheiligung an dem Heilungsprocess von Seiten der erhaltenen Sehnenkörperchen statt. Erst nachdem von dem benachbarten Bindegewebe her in dem torpiden Sehnengewebe durch Neubildung von Gefässen ein erhöhter Saftstrom hergestellt ist, beginnen die in der Umgebung dieser Gefässe befindlichen Sehnenkörperchen zu proliferiren.

IV.

Exstirpation einer Halsrippe wegen Drucks auf den Plexus brachialis.

Von

Dr. Georg Fischer
in Hannover.

(Mit 2 Abbildungen.)

In nachfolgendem Falle veranlasste eine Halsrippe durch Druck auf den Plex. brachialis Schmerzen im Oberarm, Kribbeln und Taubsein der Finger, eine verminderte Druckkraft der Hand, und ausserdem Schmerzen im Nacken beim Strecken des Halses. Infolge dessen wurde die Halsrippe exstirpirt, worauf sich alle Beschwerden vollständig verloren.

Bislang haben die Störungen, welche durch eine Halsrippe direct hervorgerufen sind, einen chirurgischen Eingriff nicht nothwendig gemacht. Die Exstirpation einer Halsrippe ist, so viel ich weiss, erst einmal gemacht, als die Nerven des Plex. brachialis von einer Exostose an der Halsrippe, also nicht von dieser selbst, gezerrt und abgeplattet waren (Holmes Coote).

Ein 21jähriges Mädchen (A. P.) liess sich auf die chirurgische Abtheilung des Stadtkrankenhauses aufnehmen (15. Juli 1891), da seit 7 Wochen Schmerzen im Nacken, im linken Oberarm und Kribbeln in den Fingern bestanden. Erst seit dieser Zeit fühlte die Kranke eine harte Geschwulst in der linken Halsseite. Ausserdem will sie seit mehreren Jahren an Incontinentia urinae leiden, gegen welche bereits bei der Aufnahme eine Cur im Bade Wildungen in Aussicht genommen war.

Das Mädchen war normal gebaut, gut genährt, aber etwas chlorotisch. Am Halse war weder eine Geschwulst, Hervorwölbung, noch sonst etwas Abnormes zu sehen. Dagegen fühlte man in der linken Supraclaviculargegend unter der frei verschiebbaren Haut eine knochenharte Geschwulst. Dieselbe hatte eine glatte Oberfläche, war von länglicher Form, scheinbar kleinfingerdick und verlief schräg von oben innen nach unten aussen. Sie liess sich bis nahe an die Wirbelsäule verfolgen und verlor sich unter den Muskeln. Am deutlichsten fühlte man ihr unteres Ende, welches abgerundet war und daumenbreit oberhalb des Schlüsselbeins, etwa der Mitte desselben gegenüber, lag. Zwischen beiden war

in der Tiefe noch eine harte Masse, wahrscheinlich die 1. Rippe, obschon etwas undeutlich zu fühlen. Die Geschwulst war unbeweglich und auf Druck nicht schmerzhaft. Eine Pulsation war in ihrer Nähe weder sicht- noch fühlbar. Die Art. subclavia pulsirte wie gewöhnlich hinter dem Schlüsselbein, und nicht stärker als an der anderen Seite. Der Puls der Axillaris, Brachialis und Radialis war auf beiden Seiten gleich kräftig.

Die Kranke klagte beim Strecken des Halses über Schmerzen im Nacken, während die Drehung schmerzlos war. Ausserdem hatte sie Schmerzen im Oberarm und Kribbeln in der Hand, welches bei Druck in dem Zwischenraum zwischen Geschwulst und Schlüsselbein stärker wurde. In den Fingern bestand ein taubes Gefühl, so dass die Kranke nicht ordentlich stricken u. s. w. konnte. Die Druckkraft der Hand war sehr abgeschwächt. Der Arm konnte nach allen Richtungen, doch nur unter Schmerzen, bewegt werden.

Diagnose: Halsrippe, welche den Plexus brachialis drückt.

Exstirpation der Halsrippe. Es wurde auf dem Knochen in der Richtung von oben innen nach unten aussen ein 8 Cm. langer Hautschnitt geführt. Nach schichtweisem Vordringen wurden die Weichtheile mit dem Elevatorium vom Knochen abgehoben, während sehnige Muskelansätze, welche an der Halsrippe hafteten, mit dem Messer gelöst werden mussten. Schliesslich war die vordere Fläche der Halsrippe von der Wirbelsäule an bis zur 1. Brustrippe ohne Blutung blossgelegt. Es gelang, ihren mittleren Theil ringsum von allen Weichtheilen zu befreien, so dass man denselben in einer Länge von etwa 2 Cm. frei umgehen konnte. Ihr oberes Ende war mit dem Querfortsatz des 7. Halswirbels, das untere mit der 1. Brustrippe knöchern verwachsen. An beiden Enden wurde nun die Halsrippe abgemeisselt, und zwar von der Brustrippe mit horizontal nach innen gerichteten Schlägen. Letztere war dann mit ihrer Krümmung gut abzutasten. Während der Operation waren weder die Art. subclavia noch der Plexus brachialis zu Gesicht gekommen. Erst als nach Entfernung der breiten Wundhaken die Weichtheile sich selbst überlassen blieben, sah man im medialen Theile der Wunde die Subclavia dicht an der 1. Rippe stark pulsiren. — Ausspülung mit Sublimat, Naht, Drain, Moosverband.

Bei fieberlosem Verlauf heilte die Wunde per prim. int. Nach 8 Tagen hatten die Nackenschmerzen beim Strecken des Halses und das Kribbeln im Arm ganz aufgehört. Dagegen bestanden noch Schmerzen im Oberarm und ein taubes Gefühl in den Spitzen des 2. und 3. Fingers. In den beiden nächsten Wochen wurde auch über geringe Schmerzen oben auf der Schulter geklagt, welche sich unter Priessnitz'schen Umschlägen verloren. In der 3. Woche kam der elektrische Strom mit Erfolg zur Anwendung: der Druck der Hand wurde stärker, das taube Gefühl in den Fingerspitzen verschwand ganz, so dass das Stricken und sonstige Handarbeiten wieder gut von Statten gingen.

Die Kranke wurde 4 Wochen nach der Operation geheilt entlassen.

Die Halsrippe war 4 Cm. lang. Von der vorderen Fläche aus gesehen (Fig. 1) wurde der Knochen hinter dem oberen, quer abge-

meisselten Ende bedeutend schmaler, und es lagen auf beiden Seiten Rinnen, welche vorn durch einen stumpfen Kamm von einander getrennt waren. Dann wurde die vordere Fläche in Form einer Mandel wieder breiter, hatte eine glatte Oberfläche und endete abgerundet. Die mediale Rinne (Fig. 2; natürliche Grösse) lag am oberen Ende horizontal und drehte sich im weiteren Verlauf rechtwinkelig um ihre

Fig. 1.

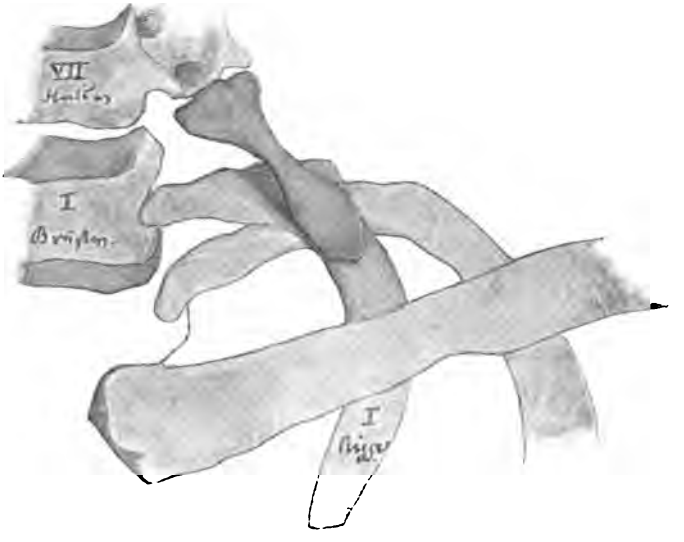

Längsaxe, so dass sie von der Mitte der Halsrippe an sagittal zu stehen kam. Sie wurde allmählich breiter und legte sich dicht an die 1. Brustrippe. Die laterale Rinne war weniger ausgeprägt. Das untere Ende der Halsrippe wurde wieder dünner, legte sich haken-

Fig. 2

förmig auf den Knochen der 1. Brustrippe und war mit demselben knöchern verwachsen gewesen. Bei der Operation war infolge der horizontalen Meisselschläge ein kleines Stück der 1. Rippe mit abgesprengt und an der Halsrippe hängen geblieben, wie Fig. 2 zeigt. — Da das obere und untere Ende unserer Halsrippe zufällig gerade so breit

waren, wie der Querfortsatz des 7. Halswirbels und die 1. Rippe an einem Skelet des Krankenhauses, infolge dessen sich die Halsrippe genau dem Skelet anpasste, so ist die Lage derselben in Fig. 1 veranschaulicht. Ihr mittlerer Theil lag, wie am lebenden Körper, hohl. Auch war am Skelet der Raum zwischen dem unteren Ende der aufgelegten Halsrippe und dem Schlüsselbein fast genau so breit wie bei der Kranken.

Für die Diagnose der Halsrippe fehlten in unserem Falle zwei Symptome, welche häufiger beobachtet werden. Man sah weder einen buckelartigen Vorsprung in der seitlichen Halsgegend, noch eine oberflächliche Pulsation der Art. subclavia. Dennoch konnte der fühlbare Knochen mit den oben beschriebenen Eigenschaften nichts Anderes als eine Halsrippe sein; ein Osteom der Wirbelsäule oder der 1. Brustrippe war ausser Frage. — Das Fehlen einer sichtbaren Pulsation der Art. subclavia 1 bis 2 Zoll über dem Schlüsselbein sprach nicht gegen die Diagnose einer Halsrippe, sondern wies nur darauf hin, dass die Subclavia nicht über die Halsrippe, sondern vor deren unterem Ende über die 1. Brustrippe verlief. Ihre Pulsation wurde ja auch hinter dem Schlüsselbein gefühlt und die Arterie bei der Operation nicht auf der Halsrippe gefunden. Bei der Länge des Knochens von 4 Cm. ist es überhaupt fraglich, ob die Subclavia ihren Lauf über denselben nehmen konnte, weil dazu, wie einige Autoren behaupten, die Halsrippe mindestens 5,6 Cm. lang sein muss.

Die Symptome, welche durch die Halsrippe hervorgerufen waren, bestanden nur in Druckerscheinungen auf den Plexus brachialis. Dieselben sind im Anfange der Arbeit zusammengestellt. Circulationsstörungen fehlten bei der Kranken, weil die Art. subclavia in normaler Weise über die 1. Rippe verlief. Uebrigens ist auch bei ihrem Verlauf über die Halsrippe die Circulation im Arm nur in wenigen Fällen gestört gewesen.

Es fragt sich, an welcher Stelle und wodurch ein Druck auf die Nerven ausgeübt ist. Bei der Operation war der Plexus nicht zu Gesicht gekommen. Derselbe hatte jedenfalls nicht auf der vorderen Fläche der Halsrippe, wo der Einschnitt gemacht war, gelegen; auch war hier ein Druck schmerzlos. Weiter unten muss der Plexus über die 1. Rippe gegangen sein, da ein zwischen Halsrippe und Schlüsselbein auf die 1. Rippe ausgeübter Druck das Gefühl des Kribbelns vermehrte. Gruber behauptet, dass die Rinne, welche an der oberen Fläche der Halsrippe angetroffen zu werden pflegt, vorzugsweise durch die Anlagerung der 4. und 5. Wurzel des Plexus brachialis, und nur in untergeordneter Weise durch die Subclavia hervorgebracht wird.

In unserem Falle war die mediale Rinne, welche sich im weiteren Verlauf drehte, sehr ausgeprägt; und bei der Operation fanden wir am medialen Rande der Halsrippe sehnige Muskelbündel sich fest inseriren. Ich halte es für wahrscheinlich, dass der Plexus brachialis in der medialen Halsrippenrinne, welche in ihrer Längsaxe rechtwinkelig gedreht war, gelegen hat und daselbst durch Muskelbündel des Scalenus anticus oder medius, welche sich an die Halsrippe und 1. Brustrippe ansetzten, comprimirt gewesen ist. Es ist an einer Leiche mit doppelseitigen Halsrippen nachgewiesen, dass der Scalenus ant. am inneren Rande, resp. vorderen Ende der Halsrippe inserirte, der Scalenus med. an der Halsrippe und zugleich an der 1. Rippe, und dass die Wurzeln des Plex. brachialis zwischen beiden Scaleni lagen (Turner). Eine Exostose, welche in dem oben erwähnten englischen Fall eine Zerrung auf die Nerven ausübte, war an unserer Halsrippe nicht vorhanden.

Ein Symptom, welches bisher nicht erwähnt ist, war der Schmerz im Nacken beim Strecken des Halses. Da beim Rückwärtsbiegen des 7. Halswirbels die mit seinem Querfortsatz verwachsene Halsrippe folgen muss, so wird es möglich sein, dass, nachdem der Stamm des 8. Cervicalnerven aus dem Foramen intervertebrale zwischen 7. Halswirbel und 1. Brustwirbel durchgetreten ist, der hintere Ast desselben, welcher sich um die Gelenke der Proc. obliqui nach hinten wendet, von der Halsrippe comprimirt wird. Die hinteren Aeste des 3. bis 8. Cervicalnerven gehen in die Muskeln und Haut des Nackens.

Im Jahre 1880 habe ich in der Deutschen Chirurgie [1]) Alles über Halsrippen zusammengestellt, was von chirurgischem Interesse war. Damals waren 13 Fälle bei Lebenden bekannt, von denen 4 mit einem Aneurysma der Art. subclavia verbunden waren. Seitdem scheint in chirurgischer Beziehung nichts Bemerkenswerthes hinzugekommen zu sein.

1) Lieferung 34, S. 24—26.

V.

Ein experimenteller Beitrag zur Frage des localen Meteorismus bei Darmocclusion.

Von

Bronisław Kader
(Dorpat).

EINLEITUNG.

In der diagnostischen Verwerthung des Meteorismus bei Darmocclusion ging die klinische Forschung der neueren und neuesten Zeit von der fast dogmatisch feststehenden und allgemein acceptirten Anschauung aus, dass der Meteorismus oberhalb des Hindernisses entstehe.

„Indem die Gase und übrigen Contenta oberhalb des Verschlusses sich ansammeln, entsteht Auftreibung der betreffenden Darmschlingen und des Abdomens, Meteorismus" (Leichtenstern [146])*). Diese Anschauung über Sitz und Ursache des Meteorismus galt für alle Formen von Darmocclusion, so dass „der Meteorismus um so bedeutender und allgemeiner ist, je tiefer im Darmkanal der Verschluss statt hat" (Leichtenstern, l. c.).

Die klinische Erfahrung lehrt, dass der diagnostische Werth des im obigen Sinne aufgefassten Meteorismus ein sehr geringer ist.

So sagt Peyrot [191]), dass ein Chirurg bei Darmocclusionen durch die Adspection des Abdomens kaum zu irgend welchen wichtigen Rückschlüssen kommen kann.

Treves [245]) kommt zu der Ueberzeugung, dass „in gewiss der grossen Majorität der Fälle die in Hinsicht" auf den Meteorismus „in Handbüchern und Monographien gegebenen Regeln nicht zutreffend sind".

Gleichzeitig erwähnen aber die eben citirten Autoren, dass sich der Meteorismus bisweilen auf einen bestimmten Darmabschnitt locali-

*) Alle Ziffern neben den Namen beziehen sich auf das Literaturverzeichniss am Ende der Arbeit.

sirt. Am besten ist ihnen der locale, äusserst hochgradige Meteorismus der um die Mesenterialaxe gedrehten Flexura sigmoidea bekannt.

Treves (l. c.) sagt sogar dabei, dass „bei der Unterscheidung des acuten Volvulus der Flexura sigmoidea von einer acuten Dünndarmincarceration die rapide Entwicklung eines hochgradigen Meteorismus bei der ersteren Affection von grosser Wichtigkeit ist".

Neben einer auf dieselben Principien gegründeten diagnostischen Angabe von Gruber[76]) kommen sowohl in einigen neueren und älteren Handbüchern der Chirurgie und inneren Medicin, wie namentlich einzelnen Abhandlungen und casuistischen Mittheilungen über Ileus Bemerkungen vor, dass bei Darmocclusionen bisweilen eine auf den Sitz der Occlusion deutende, circumscripte Resistenz im Abdomen zu fühlen war, welche in einzelnen Fällen auch die Therapie beeinflusste.

In diesen Angaben findet sich jedoch nichts über die Gesetzmässigkeit des Vorkommens der localen Aufblähung.

Und doch hat schon Förster[55]), im Jahre 1854, in seinem Handbuch der pathologischen Anatomie in Bezug auf „innere Incarceration" gesagt, dass „bei plötzlichen Strangulationen einer Darmschlinge durch einen Faden sehr rasch eine enorme Hyperämie eintritt; die dunkelroth gefärbte Darmschlinge wird durch Gasentwicklung im abgeschnürten Inhalt aufgetrieben, bald folgt Brand". Dasselbe gilt nach Förster für die Axendrehungen des Darms. Als eine andere, wesentlich von der eben erwähnten verschiedene Art der inneren Incarceration unterschied Förster (l. c.) diejenige, wo es zu keiner Compression der Gefässe kommt, wo „durch Anhäufung fester Kothmassen hinter der Strictur Erweiterung und Paralyse des Darms bewirkt werden".

Andere pathologische Anatomen — schon Meckel[164]), dann Rokitansky*), Froriep[63]), Gruber[76]) u. A., Küttner[139]), Gruber[73–78]), später Esau[52]) — haben bei Axendrehungen, Verschlingungen und Strangulationen durch ein Band verschiedener Theile des Darms den nur auf den abgeschnürten Darmabschnitt localisirten Meteorismus sehr genau beschrieben.

Einigen älteren Klinicisten, und zwar Chirurgen, war der „locale Meteorismus" bei Darmocclusion ebenfalls bekannt; so z. B. Abercrombie[2]). Emmert[48]) citirt in seinem Lehrbuch der Chirurgie in den Kapiteln, wo er die Axendrehungen und Verschlingungen der Gedärme bespricht**), Fälle von Abercrombie, Bougon u. A. mit

*) Citirt nach Schmidt's Jahrbüchern. Bd. XVIII.

**) Bd. II. S. 476–481.

genau beschriebenem, hauptsächlich auf den incarcerirten Darmtheil localisirten Meteorismus.

Pirogoff[193]) kennt sehr gut die, je nach der Art der Darmocclusion ungleichmässige meteoristische Auftreibung des Abdomens. Er sagt: „Es muss ja darauf geachtet werden, ob der ganze Leib gleichmässig ausgedehnt, oder ob nicht diese Ausdehnung mehr in einer Gegend desselben concentrirt ist. Dieses ist vielleicht das einzige diagnostische Zeichen, wodurch wir nicht allein alle verschiedenen Arten des Ileus von einander unterscheiden, sondern auch den Sitz des organischen Ileus entdecken können."*) — Aus seinen nächsten Worten folgt jedoch, dass Pirogoff den Meteorismus bei Darmocclusion als durch die Stauung des Inhalts oberhalb des Hindernisses geursacht auffasst. Und doch accentuirt er einige Seiten weiter**) bei Besprechung des Ileus durch Volvulus den, hauptsächlich auf den durch Volvulus miterfassten Darmtheil localisirten, sehr starken Meteorismus, indem er sagt: „Die Hülfe der Kunst ist auch in den Fällen, wo die Diagnose (auf Volvulus) gestellt werden könnte, kaum möglich, da es, um eine solche Drehung des Darms loszuwinden, nothwendig wäre, die ganze Bauchhöhle, wie bei der Section, aufzuschneiden, um für die Drehung einer so enorm ausgedehnten Darmpartie Raum zu bekommen."

Nach Oldekop[183]) fühlt man bei Volvulus namentlich im Anfange der Krankheit einen auf den durch Volvulus betroffenen Darmtheil deutenden Tumor.

Den Internisten jener Zeit scheint dagegen der „locale Meteorismus" bei Darmocclusion völlig unbekannt zu sein. Ich habe wenigstens bei solchen Beobachtern wie Bamberger[6]), Canstatt[31]), Henoch[95]), Fuchs[64]) und Siebert[229]) keine darauf deutende Notiz, dass ihnen der „locale Meteorismus" bekannt wäre, gefunden.

Die erwähnten Angaben der pathologischen Anatomen und Chirurgen haben jedoch so gut wie keinen Einfluss auf die klinische Lehre vom Meteorismus bei Darmocclusion gehabt.

Diese entwickelte sich, wie es scheint, vollständig unabhängig von den eben erwähnten Beobachtungen und fand schliesslich ihren letzten Ausdruck in den oben citirten und auf dem VIII. Congress für innere Medicin wiederholten Leichtenstern'schen Worten.

Nur König citirt in seinem Lehrbuch der Chirurgie Küttner's

*) Pirogoff, l. c. S. 144.
**) Pirogoff, l. c. S. 154.

Angaben über localen Meteorismus wörtlich, ohne jedoch dem letzteren eine allgemeinere Bedeutung zuzumessen.*)

Erst v. Wahl[254-255]), weiland Professor der Chirurgie zu Dorpat, hat, gestützt auf eigene Erfahrung, sowie die erwähnten Angaben von Küttner und die allgemein bekannte Thatsache, dass es bei den, sonst den inneren Darmocclusionen doch durchaus analogen, incarcerirten äusseren Hernien nur sehr selten zu grösserem Meteorismus kommt, die Behauptung ausgesprochen, dass bei gewissen Formen von Darmocclusion — bei Strangulation und Axendrehung — „doch vor allen Dingen die von dem Hinderniss betroffene Schlinge der Sitz des Meteorismus sein müsse, — dass eben diese Schlinge zunächst durch Behinderung ihrer Circulation und faulige Zersetzung ihres Inhalts eine rapide Gasauftreibung mit beträchtlicher Wandspannung und eine Fixation innerhalb der Bauchhöhle erleidet".

v. Wahl hat dabei die höchst wichtige Beobachtung gemacht, dass diese geblähte Darmschlinge ihre Contractionsfähigkeit völlig einbüsst. Er stellte den Satz auf, dass diese stärker geblähte, resistentere und unbeweglich im Abdomen fixirte Darmpartie sich „bei der Adspection durch Asymmetrien in der Form des Unterleibes, und bei sorgfältiger Palpation durch eine deutlich vermehrte Resistenz kenntlich machen" muss (v. Wahl[254])).

Diese v. Wahl'sche Anschauung über das Vorkommen und die klinische Bedeutung des „localen Meteorismus" bei Darmocclusionen wurde auf dem VIII. Congress für innere Medicin und XVIII. für Chirurgie durch Zoege v. Manteuffel[248—249]) vertreten, fand jedoch vielfachen Widerspruch.

Indem ich auf Grund des oben Gesagten das Vorkommen der Blähung einer auf diese oder jene Weise abgeschnürten Darmschlinge an und für sich als feststehende Thatsache zu betrachten berechtigt war, stellte ich mir auf v. Wahl's und Zoege v. Manteuffel's Veranlassung die Aufgabe, die Frage der Gesetzmässigkeit des Auftretens und der Entstehungsweise dieses „localen Meteorismus" durch Experimente an Thieren zu lösen.

Bevor ich zum experimentellen Theil meiner Arbeit übergehe, will ich hier beiläufig erwähnen, dass fast bei allen Hausthieren sämmtliche auch beim Menschen beobachteten Formen von Darmocclusion

*) Vgl. König, Lehrbuch der Chirurgie. V. Aufl. Bd. II. S. 271 u. ff., und Verhandlungen des XVIII. Chir.-Congr. I. S. 97.

vorkommen. Ueber das Verhalten des Meteorismus bei denselben fand ich in der diesbezüglichen Literatur nur sehr dürftige Angaben, aber auch hier scheint die Anschauung zu herrschen, dass der Meteorismus sich stets oberhalb des Hindernisses entwickelt (Friedberger[61]), Friedberger und Fröhner[60]), Hertwig[97])). Jedoch auf Grund der freundlichen mündlichen Mittheilung des Herrn E. Semmer, Professors der pathologischen Anatomie am hiesigen Veterinärinstitut, und der mir von ihm gütigst demonstrirten diesbezüglichen Präparate bin ich im Stande, mitzutheilen, dass es bei allen Hausthieren, namentlich Pferden, bei Axendrehungen und Verschlingungen zu einem Meteorismus kommt, der vorzugsweise auf den in Mitleidenschaft gezogenen, bald infolge der Circulationsstörung der Gangrän anheimfallenden Darmabschnitt localisirt ist.

Nicht unerwähnt möchte ich hier noch Folgendes lassen:

Von keineswegs geringer Bedeutung für die Erkenntniss der Aetiologie sowohl der Darmocclusion durch Axendrehungen, Verschlingungen, Invagination, vielleicht auch Ileus paralytic. beim Menschen, wie auch des Meteorismus, namentlich in seiner localen Form, scheint mir der Umstand zu sein, dass für die Entstehung der „Kolik"*) der Pferde Circulationsstörungen ein durchaus häufiges und wichtiges ätiologisches Moment bilden.

Fast alle Pferde — 90—94 Proc. — leiden an Aneurysma der vorderen**), viel seltener auch der hinteren**) Gekrösearterien und deren Verzweigungen. Dasselbe kommt zu Stande durch Eindringen vom Darm aus in die Arterienwand von Nematoden (Rhabditiden), welche sich im Wasser und Schlamm aus den mit dem Koth entleerten Eiern des Strongylus armatus, eines Blind- und Grimmdarmschmarotzers des Pferdes, entwickeln. Die Nematoden gelangen mit dem Trinkwasser in den Darmkanal, bohren sich in die Arterienwand hinein, machen hier mehrfache Häutungen durch und wandern

*) Kolik ist in der veterinärärztlichen Wissenschaft ein Sammelbegriff für eine Anzahl pathologisch-anatomisch und auch klinisch sehr verschiedener krankhafter Zustände des Magens und Darms, bei welchen ein intensiver Abdominalschmerz das gemeinsame „Hauptsymptom" (?) ist, und welche meist mit der Unterdrückung der peristaltischen Darmbewegungen verlaufen. Vor Allem gehören hierher sämmtliche Formen der Darmocclusion (Friedberger und Fröhner[60])).

**) Die Ausdrücke „vordere" und „hintere" beziehen sich hier auf das stehende Thier und sind gleichbedeutend mit „oben" und „unten" in Bezug auf den stehenden Menschen. Ich gebrauche überall weiter die Ausdrücke „oben" und „unten" in demselben Sinne wie beim Menschen; d. h. „oben" resp. „unten" sind bei mir identisch mit den veterinärärztlichen „vorne" resp. „hinten".

dann als ausgebildete Strongyl. armat. in den Darmkanal zurück (Bollinger[19]), Friedberger[60–61])).

Die Aneurysmata haben zur Folge Thrombosirungen und Embolien verschiedenster Zweige der genannten Arterien. Dieselben führen, „sofern sich nicht ein ausreichender collateraler Kreislauf ausbildet", zu folgenden Veränderungen:

„Zunächst wird sich in dem abgeschlossenen Gefässbezirk eine arterielle Anämie ausbilden, welcher infolge des aufgehobenen Blutdruckes eine venöse Rückstauung des Blutes mit seröser und blutiger Transsudation in die Darmwand und das Darmlumen folgt, die direct zur Lähmung des Darms führt. Die Darmlähmung aber bedingt ihrerseits Stagnation des Darminhalts mit abnormen Gährungen und starker Gasentwicklung, sie ist ferner die Ursache zu Axendrehungen und Invagination des Darms, indem sich die in lebhafter Bewegung befindlichen gesunden Darmabschnitte um das gelähmte, nur eine passive Rolle spielende Stück herumschlingen oder sich in dasselbe einstülpen." *)

Der Vollständigkeit wegen erwähne ich noch hier, dass diese Anschauung über die Bedeutung des Strongyl. armat. und des „Wurmaneurysma" für die Entstehung der erwähnten Formen von Darmocclusion bei Pferden, wenn auch von der Mehrzahl, so doch keineswegs von allen Forschern auf diesem Gebiet getheilt wird.

Experimenteller Theil.

Ich erzeugte bei Hunden, Katzen, Schweinen, Schafen, Kaninchen und Pferden verschiedene Formen von Darmocclusion und studirte dabei den Meteorismus in Bezug auf seine Entstehungsursachen, Localisation und Grösse.

Ich habe meine Experimente in 4 Gruppen geordnet.

Die

I. Gruppe

bilden Experimente, in welchen eine Darmschlinge zusammen mit ihrem Mesenterium strangulirt wurde.

Es wurden dadurch hier Verhältnisse geschaffen, in welchen eine Entleerung des Inhalts eines Darmabschnittes sowohl nach oben wie nach unten durch ein mechanisches Hinderniss aufgehoben und gleichzeitig in diesem Darmabschnitt eine Circulationsstörung erzeugt wurde.

*) Friedberger und Fröhner, l. c. Bd. I. S. 173.

Die eventuellen Veränderungen der strangulirten Schlinge wurden hier in Abhängigkeit gestellt von:

1. absoluter Stauung der Contenta;
2. gleichzeitiger Circulationsstörung in der strangulirten Schlinge.

Diese Gruppe entspricht allen den Formen von Darmocclusion, wo diese zwei Bedingungen gleichzeitig vorhanden sind — also Strangulationen einer Schlinge zusammen mit ihrem Mesenterium durch ein Band, Axendrehungen, Incarcerationen in verschiedene Löcher, Verschlingungen u. s. w.

In die

II. Gruppe

gehören Experimente, in welchen ein bestimmter Darmabschnitt an zwei verschieden weit von einander entfernten Stellen, ohne Schädigung seiner Mesenterialgefässe, also auch seiner Circulationsverhältnisse, vollständig stenosirt wurde.

Hier wurden sämmtliche Veränderungen in dem zwischen beiden Stenosen sich befindenden Darm in Abhängigkeit nur von der absoluten Stauung seiner Contenta gestellt.

Diese Gruppe von Experimenten repräsentirt alle die Formen von Darmocclusion, wo der Darm, ohne eine Beeinträchtigung seiner Circulationsverhältnisse, an einer oder auch mehreren Stellen durch irgend ein mechanisches Agens vollständig stenosirt ist, d. h. einfache Stenosirungen durch Bänder (ohne dass das Mesenterium, also die Circulationsverhältnisse in Mitleidenschaft gezogen sind). Stenosirungen durch Knickungen, Stricturirungen durch Neubildungen der Wandungen, Obturationen durch Kothmassen, fremde Körper u. s. w.

In der

III. Gruppe

habe ich, ohne irgendwie das Lumen des Darms zu beeinträchtigen, in einem Darmabschnitte Circulationsstörungen durch Unterbindung seiner Mesenterialgefässe erzeugt.

Diese Gruppe von Experimenten wird in praxi durch die äusserst seltenen Fälle von Thrombosirungen der Mesenterialgefässe, vorzugsweise der Venen, repräsentirt. Zweck der Experimente dieser Gruppe ist Nachweis des Einflusses reiner Circulationsstörung auf die Entstehung des Meteorismus in einem bestimmten Darmabschnitte.

Indem aber in dieser dritten Gruppe der Experimente die eventuellen Veränderungen des in Bezug auf seine Circulation geschädigten

Darms auch durch von oben kommenden Darminhalt beeinflusst werden konnten, habe ich in der

IV. Gruppe

in den untersten Ileumschlingen durch Unterbindung ihrer Mesenterialgefässe eine Circulationsstörung wie in Gruppe III zu Stande gebracht und durch Stenosirung der nächsten oberen Ileumschlinge jenen Einfluss der von oben kommenden Darmcontenta vermieden. Sämmtliche Veränderungen der in Bezug auf ihre Circulation geschädigten Schlinge wurden hiermit einzig und allein von der Art und Grösse der gesetzten Circulationsstörung abhängig.

Alles Genauere über die Technik befindet sich theils in den den einzelnen Gruppen der Experimente vorausgeschickten Vorbemerkungen, theils in den Protokollen der Experimente selbst. Hier möchte ich nur einiges für sämmtliche Experimente Gültige erwähnen: Alle Experimente unter reiner Chloral-Chloroformnarkose. Strengste Antisepsis*): Aether-Sublimat-Desinfection der ausgiebig rasirten und aufs Sorgfältigste mit Kali-Carbolseife abgewaschenen Bauchdecken. Bedeckung der Umgebung des Operationsfeldes mit sterilisirten Marli-Compressen. Naht-, Strangulations- und Stenosirungsmaterial und das Instrumentarium fast vor jeder Operation frisch in Sublimat (1 : 1000), resp. Carbolsäure ausgekocht. Desinfection der Hände, wie die der Bauchdecken. Strangulations- und Stenosirungsmaterial überall elastische Gummischnur, resp. Gummiband, 2—4 Mm. dick. Nahtmaterial: Seide. Schnitt stets in der Linea alba. Vorziehen der gewünschten Darmschlinge. Es wurde dabei versucht, zum Experiment einen Darmabschnitt zu benutzen, der auf einer möglichst grossen Strecke einen und denselben Umfang hatte; dies gelang auch, was den Dünndarm anbetrifft, durchweg. Der Umfang des Darms wurde durch Herumführen des Fadens um das Rohr von der einen Seite des Mesenterialansatzes bis an die entsprechende Stelle der anderen Seite gemessen. Sehr sorgfältige Naht der Bauchdecken. Photoxyllinverband.**) So-

*) Strengste Antisepsis erscheint unumgänglich nothwendig zur sicheren Vermeidung der das Bild störenden Peritonitis, und ist es mir in der That gelungen, Infection durch die Laparotomie zu vermeiden.

**) Photoxyllin, in die chirurgische Praxis von v. Wahl eingeführt (St. Petersburger med. Wochenschr. 1887. Nr. 20), hat sich mir als ein vorzügliches, sämmtlichen Anforderungen der Asepsis Rechnung tragendes Verbandmittel bewährt. Auf einer gehörig abgetrockneten, mit Aether sorgfältig abgewischten, lineär vereinigten Wunde hielt die mit Photoxyllinlösung getränkte und angeklebte sterilisirte Watte trotz alles Leckens der Hunde tagelang vorzüglich.

wohl nach jedesmaligem Schluss der Bauchdecken, wie vor der Eröffnung der Bauchhöhle vor der Autopsie Messen des Abdomens (Kreuzen des Messbandes stets in der Mitte der Wunde).*) Dauer der Operation 10—30 Minuten.

In Bezug auf den Darm der von mir gebrauchten Versuchsthiere möchte ich hier nur zwei Dinge hervorheben, und zwar: dass der Dünndarm der Katzen insofern von allen übrigen sich unterscheidet, als die Dicke seiner Wandungen meist grösser ist als sein Lumen, und dass die einzelnen Abschnitte des Dickdarms sämmtlicher Pflanzenfresser, namentlich der Pferde**), von höchst wechselndem Umfange sind (Franck[58]).

Infolge dieser Verschiedenheit des Umfanges einzelner Dickdarmabschnitte der Pflanzenfresser sind die Messungen am Dickdarm derselben von sehr problematischem Werth.

Um über die Dehnbarkeit des normalen Darms der von mir zu Experimenten gebrauchten Thiere wenigstens einigermaassen orientirt zu sein, habe ich 10—15 Cm. lange, dem lebenden Thier entnommene Schlingen verschiedener Darmabschnitte ad maximum aufgeblasen. Ich constatirte dabei, dass der Umfang des Darms verschiedener Thiere fast bis ums Zweifache sich vergrössern liess. Eine Ausnahme bot der Dünndarm der Katze: kein einziges Mal ist es mir gelungen, seinen Umfang bis aufs Zweifache durch Aufblasen zu vergrössern.

I. Gruppe.

Experimente, in welchen eine oder mehrere Darmschlingen zusammen mit ihrem Mesenterium strangulirt wurden.

Die Technik der Strangulation war folgende:

Die Fusspunkte des zu strangulirenden Darmabschnittes wurden zusammen mit dem dazwischen liegenden, das ganze Gefässsystem des betreffenden Darmabschnittes einfassenden Mesenterium en masse vermittelst einer elastischen Ligatur bis zur gewünschten Stärke der Strangulation unterbunden. Die strangulirende Schnur legte ich stets möglichst nahe der Wurzel des Mesenteriums, um grössere Theile desselben in Mitleidenschaft zu ziehen und dadurch die in dem betreffenden Darmabschnitt erzeugte Circulationsstörung in allen Theilen möglichst gleichmässig und ausgiebig zu gestalten. Ich bemerkte

*) Die Resultate dieser Messungen sind infolge technischer Schwierigkeiten sehr unzuverlässig. Es kann auf dieselben kein grosses Gewicht gelegt werden.

**) Bei von mir laparotomirten Pferden von 15—20—60—70 Cm.,

nämlich, dass, wenn ich einen Darmabschnitt in eine Ligatur fasste, Lähmung und Gangrän in dem Theile am frühesten auftrat, der zunächst der Ligatur lag. Ich glaube das darauf zurückführen zu können, dass an dieser Stelle die näher zum Darm liegenden, also auch feineren Gefässverzweigungen eher unter der Compression litten, als die mehr zur Mesenterialwurzel hin gefassten dickwandigeren Gefässe.

Strangulirt wurden bald kleinere, nur aus einer Schlinge, bald grössere, aus mehreren Schlingen bestehende Darmabschnitte.

Der der Strangulation unterworfene Darmabschnitt wird unbeachtet seiner Grösse weiter durchweg die „strangulirte Schlinge" genannt.

Um zu erfahren, ob nicht einzelne Darmabschnitte sich der Strangulation gegenüber ungleichartig verhielten, verlegte ich die Abschnürung in je einer Anzahl von Experimenten in verschiedene Darmtheile.

Behufs Beurtheilung der Bedeutung der Stauung der Darmcontenta in der strangulirten Schlinge für unter dem Einfluss der Strangulation eintretende Veränderungen in derselben wurde in einer Anzahl von Experimenten der Inhalt der zu strangulirenden Schlingen durch Streichen nach Möglichkeit in die benachbarten Darmabschnitte entleert, in einer weiteren Anzahl der Experimente dagegen durch dieselbe Manipulation der Inhalt der benachbarten Darmabschnitte womöglich in die zu strangulirende Schlinge befördert. In diesem Sinne sind sowohl in dieser, wie in allen übrigen Gruppen der Experimente meistens die Ausdrücke „leere", resp. „kothhaltige Schlinge" zu verstehen.

In Bezug auf die Stärke der Strangulation, d. h. den Grad der durch dieselbe in einer Schlinge erzeugten Circulationsstörungen wurden die Experimente dieser Gruppe in zwei Unterabtheilungen geschieden:

In der einen wurde die Strangulation nur so stark ausgeführt, dass sie die Blutzufuhr zur betreffenden Schlinge nur wenig hemmte, den Blutabfluss aber mehr oder weniger vollständig aufhob.

Um dieses zu erreichen, wurden die Enden der strangulirenden Schnur beim Knüpfen nur bis zu dem Moment angezogen, wo sich in dem der Strangulation unterliegenden Mesenterium eine deutliche Schwächung, niemals vollständiger Schwund der Pulsation der Arterien und Anfüllung der Venen kenntlich machte.

In der zweiten Unterabtheilung strangulirte ich eine Darmschlinge so stark, dass jeder Blutzu- und -abfluss aufgehoben

wurde, was sich ebenfalls am Verhalten der Gefässe des abgeschnürten Mesenteriums leicht controliren liess.

Die erste Art der Strangulation wird weiter kurzweg „schwache", die zweite „starke Strangulation" genannt.

Sowohl in Fällen der schwachen, wie namentlich in denen der starken Strangulation war die Compression des Darmrohrs stets genügend stark, um das Lumen desselben an beiden strangulirten Schenkeln aufzuheben und somit den Uebertritt des Darminhalts nach beiden Richtungen unmöglich zu machen.

Um die Vorgänge an der strangulirten Schlinge vom Augenblicke der Entstehung bis zum Endeffect der Strangulation näher kennen zu lernen, wurden die Befunde an derselben nach verschieden langer Dauer der Strangulation aufgenommen.

Sämmtliche Experimente dieser Gruppe sind nach den erwähnten Gesichtspunkten geordnet. Der leichteren Uebersicht wegen sind ihnen stets erläuternde kurze Bemerkungen vorausgeschickt.

A. Schwache Strangulation.

I.

Experimente, in welchen der Befund an der strangulirten Schlinge nach nicht länger als 12stündiger Dauer der Strangulation beim lebenden Thiere aufgenommen wurde.

Hunde.

Experiment 1. Grosser Hund.

Tag 1. Operation 10½ Uhr Morgens.

Strangulation einer 40 Cm. langen leeren Dünndarmschlinge.

Umfang der zuführenden Schlinge
= = strangulirten = } = 5 Cm.
= = abführenden =

Sofort nach der Strangulation nimmt die Schlinge einen rothbläulichen Farbenton an, der allmählich immer intensiver und dunkler wird. Nur in der nächsten Nähe der strangulirenden Schnur, auf einer Strecke von ½—¾ Cm., werden und bleiben die Wandungen auf beiden Seiten der Strangulation ganz blass, anämisch.

Ebenfalls wenige Secunden nach der Strangulation treten in allen Theilen der Schlinge gleichzeitig und in gleichen Abständen „perlschnurartige Contractionen" ein. Dieselben lassen schon in 3—4 Minuten nach.

Erst einige Minuten nach der Strangulation entstehen ebensolche Contractionen auch in den zunächst gelegenen Theilen der ab- und namentlich zuführenden Schlingen.

Umfang des Abdomens 52 Cm.

7 1/2 Uhr Abends. Tiefe Narkose.

Umfang des Abdomens 52—53 Cm.

In dem Abdomen lässt sich ein quer durch dasselbe verlaufender, 1 bis 1 1/2 Querfinger dicker, ziemlich prall sich anfühlender Wulst durchpalpiren. Derselbe ist ziemlich frei beweglich und nur bei sorgfältiger Palpation durchzufühlen. Seine Consistenz ist wesentlich verschieden von einem zweiten Wulst, welcher in der linken Seite des Beckens in der Längsrichtung verläuft, hartteigig sich anfühlt und ebenfalls etwa 1 1/2 Querfinger dick zu sein scheint. (Durch die Section als mit Koth gefülltes Rectum nachgewiesen.)

Befund in der Bauchhöhle. (Nach 9stündiger Dauer der Strangulation.)

In der Peritonealhöhle ziemlich grosse Mengen einer nur wenig trüben, mittelstark hämorrhagisch verfärbten Flüssigkeit.

Die in ihrer Lage dem durch die Bauchdecken gefühlten queren Wulst entsprechende strangulirte Schlinge, von locker adhärentem Netz überdeckt, ist gleichmässig stark meteoristisch aufgetrieben, dunkelroth-bläulich verfärbt. Ihr Serosaüberzug recht matt, unter demselben zahlreiche Ekchymosen und grössere Blutaustritte, die letzteren namentlich um die Insertionsstelle des Mesenteriums. Ihre Gefässe prall, mit sehr dunklem Blut gefüllt, zum Theil thrombosirt. In den Arterien des zugehörigen strangulirten Mesenteriums nirgends auch nur Spuren von Pulsation. Die strangulirende Schnur von zahlreichen feinen Bindegewebsfäden überbrückt.

Die strangulirte Schlinge fühlt sich prall-elastisch gespannt an. Sie contrahirt sich weder auf starkes noch auf schwaches Kneifen mit einer anatomischen Pincette. Es lässt sich durch manuellen Druck weder der Inhalt der strangulirten Schlinge in den zu- oder abführenden Darmtheil, noch umgekehrt hinüberstreichen.

Sämmtliche übrigen Schlingen bieten auf der Serosa ausser ganz leichter Ekchymosirung der zu- und abführenden Schlingen in der nächsten Umgebung der Strangulation in keiner Beziehung etwas Pathologisches.

Die zuführende Schlinge erscheint oberhalb der Strangulation auf einer Strecke von etwa 15—20 Cm., von der Strangulation gerechnet, mehr contrahirt, als in ihren mehr nach oben gelegenen Theilen. Sowohl sie, wie alle übrigen Darmschlingen reagiren auf das Kneifen mit der Pincette mit lebhaften Contractionen.

Umfang der zuführenden Schlinge 5—5 1/2 Cm.
= = **strangulirten** = **10 1/2** =
= = abführenden = 5—4 1/2 =

Sitz der Strangulation 12 Cm. oberhalb des Cöcums.

Die zuführende Schlinge wird etwa 8—10 Cm. oberhalb der Strangulation angeschnitten und durch diese Oeffnung vermittelst eines Glasrohrs in der Richtung zur Strangulation stark aufgeblasen.

Sie bläht sich, ohne ihren Inhalt in die letztere zu entleeren, bis zu einem Umfange von fast 7 Cm.

Die strangulirte Schlinge wird zusammen mit dem etwa 20—30 Cm. langen zuführenden und ebenso langen abführenden Darmtheil mit dicht an der Wirbelsäule abgetrenntem Mesenterium herausgeschnitten und ins Wasser gethan. Sie schwimmt. Unter Wasser angeschnitten, entleert sie Gase. Ihr übriger Inhalt besteht aus stark blutiger Kothflüssigkeit.

Ihre Wandungen sind stark verdickt, fühlen sich ziemlich derb an. — Die Schleimhaut stark hyperämisch, ekchymosirt, sammetartig glänzend, ödematös geschwellt, die Falten verstrichen. Entsprechend den beiden Strangfurchen, sind die Wandungen stark verdünnt, blass, anämisch, an der Schleimhautseite eine deutliche blasse Rinne. An derselben ist makroskopisch keine Schleimhaut zu erkennen. Die Rinne ist nach der kranken, wie namentlich nach der gesunden Seite hin durch wallartig aufgeworfene Schleimhaut begrenzt. An der gesunden ist der Wall höher, scharfrandig und an seinem oberen Theil mit einem stark ekchymosirten Saum versehen.

Die Schleimhaut der zu- und abführenden Schlingen bietet ausser einigen Ekchymosen und einer geringgradigen Hyperämie in dem der Strangulation am nächsten gelegenen Theile nichts Pathologisches.

Das Mesenterium im strangulirten Gebiet von derselben Farbe wie die strangulirte Schlinge, um die Gefässe herum stark verdickt. Seine Gefässe thrombosirt, fühlen sich wie dicke Wülste an, in ihrer Umgebung zahlreiche Blutaustritte. Diese Veränderungen setzen sich mit der Strangulationsfurche des Mesenteriums scharf gegen das Gesunde ab.

Experiment 2. Grosser Hund.

Tag I. Operation 11 Uhr Morgens.

Strangulation einer 45 Cm. langen leeren Dünndarmschlinge.

Umfang der zuführenden Schlinge
= = strangulirten = } = 4 1/2 Cm.
= = abführenden =

Die Schlinge wird sofort nach der Strangulation reponirt und bei auseinandergezogenen Wundrändern beobachtet.

Schon wenige Secunden nach der Strangulation ist sie von den übrigen Schlingen durch ihre mehr und mehr dunkelroth-bläulich werdende Farbe und Matterwerden des Serosaüberzuges deutlich zu unterscheiden. Ihre Gefässe füllen sich sehr rasch und treten immer deutlicher hervor, namentlich ist dies sehr gut am Mesenterium zu beobachten. Hier konnte man auch noch nach 15 Minuten die Venen von den Arterien durch Farbe und Puls gut unterscheiden. Bereits 5 Minuten nach der Strangulation verschwand die ursprünglich aufgetretene Contraction der strangulirten Schlinge fast vollständig. Circa 7—8 Minuten nach der Strangulation contrahirt sie sich auf den oben erwähnten Reiz schwächer als die übrigen Schlingen. Nach 15 Minuten traten die Contractionen noch bedeutend später und schwächer ein.

Ihr Umfang ist um diese Zeit fast 5 Cm.

Umfang der zuführenden, dazwischen ziemlich stark perlschnurartig contrahirten Schlinge 4—4 1/2 Cm.

Umfang der abführenden Schlinge 4 1/2—4 Cm.

10—12 Minuten nach der Strangulation konnte man in der Umgebung der Mesenterialgefässe und sehr bald darauf auch unter der Serosa der strangulirten Schlinge kleine Blutaustritte constatiren.

Etwa 17 Minuten nach der Strangulation Schluss der Bauchdecken.

Umfang des Abdomens 47 Cm.

6 Uhr Abends. (Dauer der Strangulation 7 Stunden.)

Tiefe Narkose.

Abdomenumfang 48 Cm.

Im Abdomen lässt sich ein querlaufender, etwa 1—1 1/2 Querfinger dicker, ziemlich praller Wulst durchpalpiren.

Nach Eröffnung des Abdomens erweist sich derselbe als die prall geblähte, dunkelroth-bläulich verfärbte, strangulirte Schlinge.

Befund in der Abdominalhöhle in jeder Beziehung genau derselbe wie im Experiment 1.

Die einzige Ausnahme bieten grössere, resp. kleinere Blutaustritte unter der Serosa an denjenigen Stellen der Darmwandungen, an welchen mit der Pincette gekniffen wurde.

Umfang der zuführenden Schlinge 4 1/2—5 Cm.
= = **strangulirten** = **3 3/4** =
= = abführenden = 4—4 1/2 =

Sitz der Strangulation circa 15 Cm. oberhalb des Cöcums.

Experiment 3. Mittelgrosser Hund.

Tag 1. Operation 12 Uhr Mittags.

Strangulation einer kothhaltigen, etwa 20—25 Cm. langen Schlinge des unteren Ileums.

Umfang der zuführenden Schlinge
= = strangulirten =
= = abführenden =
} = 4 Cm.

Die Schlinge wird reponirt und, wie im Experiment 2, 15 Minuten lang beobachtet.

Ihr Verhalten wie im Fall 2; nur unter der Serosa auch nach 15 Min. keine Blutaustritte.

Abdomenumfang 45 Cm.

9 Uhr Abends. (Dauer der Strangulation 9 Stunden.)

Tiefe Narkose.

Abdomenumfang 49 Cm.

Das Meso- und Epigastrium bieten der palpirenden Hand eine grössere pralle Resistenz. Epigastrium ist weich, tief eindrückbar. Nirgends ein Wulst, oder überhaupt prall-elastisch sich anfühlender wulstiger Körper zu fühlen.

Nach Eröffnung der Bauchhöhle erweist sich in der Strangulation ein 3- bis 4fach grösseres Darmstück, als ursprünglich strangulirt wurde.

Der in der Strangulation vorgefundene Darmabschnitt besteht aus mehreren Ileumschlingen. Sie sind stark gebläht, dunkelblauroth verfärbt, von ganz matter Oberfläche, quer durchs Abdomen, parallel unter einander im Epi- und Mesogastrium gelagert.

Im Uebrigen ist der Befund sowohl an der strangulirten Schlinge wie auch am ganzen übrigen Darmkanal genau derselbe wie im Fall 1 und 2, mit der Ausnahme, dass das Peritoneum parietale der unteren Bauchwand nur entsprechend den strangulirten vorgefundenen Schlingen röthlich injicirt und ein wenig getrübt erscheint.

Umfang der zuführenden Schlinge 4 Cm. (beim Aufblasen bis 6)
= = **strangulirten** = **9 1/2—10** Cm.
= = abführenden = 4—3 1/2 =

Die strangulirte Schlinge misst fast 90 Cm., die Strangulation befindet sich 22 Cm. oberhalb des Cöcums.

Experiment 4. Grosser Hund.

Tag 1. Operation 10 Uhr Morgens.

Strangulation einer etwa 30—35 Cm. langen kothhaltigen Dünndarmschlinge.

Umfang der zuführenden Schlinge
= = strangulirten = } = 5 Cm.
= = abführenden =

Die Schlinge wird sofort reponirt. Provisorischer Schluss der Bauchwunde. Nach 1 Stunde wird die Bauchhöhle wieder geöffnet. (Der Hund wurde die ganze Zeit auf dem Operationstisch in halber Narkose gehalten.)

Die strangulirte Schlinge zeichnet sich von den übrigen sehr scharf ab. Ihre Farbe ist dunkelroth-cyanotisch. Ihre Gefässe sowohl wie die des eingeklemmten Mesenteriums strotzend gefüllt. Die Arterien pulsiren im eingeklemmten Theil des Mesenteriums recht stark. In der Umgebung der Gefässe, wie am Mesenterium, so auch unter der Serosa der Schlinge selbst zahlreiche Blutaustritte. Die Schlinge fühlt sich ein wenig prall an. Ihr Umfang über 6 1/4 Cm. Sie reagirt auf Kneifen nur mit äusserst schwacher, nur etwa 1/5—1/4 ihrer Peripherie einnehmender Contraction. Die zuführenden und die abführenden Schlingen sind in jeder Beziehung durchaus normal. Ihr Umfang unter 5 Cm. Im Moment der Eröffnung der Bauchhöhle verhielten sie sich vollkommen ruhig, geriethen aber durch das Kneifen mit der Pincette in lebhafte und andauernde peristaltische Contractionen.

Um die eventuelle Verschiebung der strangulirenden Gummischnur zu verhüten, wird sie durch 2 Suturen an einer gefässlosen Stelle des Mesenteriums fixirt. Definitiver Schluss der Bauchdecken. — Umfang des Abdomens 58 Cm.

9 Uhr Abends. (Dauer der Strangulation 11 Stunden.)

Der Versuch, etwas im Abdomen ohne Narkose durchzupalpiren, misslingt infolge starker Spannung der Recti. Umfang des Abdomens — 58—59 Cm.

Tiefe Narkose.

Man fühlt sehr deutlich schräg durchs Abdomen verlaufenden, die linke Seite desselben einnehmenden, ziemlich resistenten, bogenförmigen, mit der Convexität nach aussen gerichteten Wulst.

Bei Eröffnung der Bauchhöhle erweist sich der letztere als die strangulirte Schlinge. Sie ist stark aufgetrieben, dunkelbraun-blau, von an einigen Stellen locker adhärentem Netz überdeckt. Stark prall gespannt. Die Spannung ist so gross, dass die beiden Schenkel der Schlinge an der Strangulationsstelle einen sehr stumpfen Winkel bilden.

Umfang der zuführenden Schlinge 6—6 1/2 Cm.
= = **strangulirten** = **fast 12** =
= = abführenden = 4 1/2—5 =

Strangulation 28 Cm. oberhalb des Cöcums.

Im Uebrigen derselbe Befund wie in Fällen 1, 2 und 3, nur die Schleimhaut der zuführenden Schlinge die letzten 15 Cm. über der Strangulation stärker hyperämisch und ekchymosirt. An der abführenden Schlinge Ekchymosirung der Schleimhaut ebenfalls schwächer, aber deutlich.

In den 3 folgenden Experimenten versuchte ich im Gegensatz zu den 4 ersten Experimenten eine möglichst hochgelegene Dünndarmschlinge zu stranguliren. Um dies zu erzielen, ging ich mit der Hand zum Magen und verfolgte von hier aus den Dünndarm bis zu einer der nächsten freigelegenen Schlingen, zog dann dieselbe vor die Wunde und verfuhr wie oben.

Experiment 5. Mittelgrosser Hund.

Tag 1. Operation 12 Uhr Mittags.

Strangulation einer vollkommen leeren, 42 Cm. langen Schlinge des Jejunum.

Umfang der zuführenden Schlinge } = 3 1/4 Cm.
= = strangulirten = }
= = abführenden = }

Sofortige Reposition der Schlinge.

Abdomenumfang 39 Cm.

7 Uhr Abends. (Dauer der Strangulation 7 Stunden.)

Tiefe Narkose.

Abdomenumfang nicht über 39 Cm.

Im Abdomen lässt sich nirgends eine mehr resistente Stelle durchpalpiren. Die Palpation des Epigastriums ist allerdings durch die an dieser Stelle sehr entwickelten Mm. recti wesentlich erschwert.

Sectionsbefund wie früher.

Die Strangulation circa 40 Cm. unterhalb des Pylorus.

Umfang der zuführenden Schlinge 3 1/2—3 3/4 Cm.
= = **strangulirten** = **bis 7 3/4** =
= = abführenden = bis 3 3/4 =

Experiment 6. Mittelgrosser Hund.

Tag 1. Operation 1 Uhr Mittags.

Strangulation einer leeren, 51 Cm. langen Schlinge des oberen Jejunum.

Umfang der zuführenden Schlinge
= = strangulirten = } = 4 Cm.
= = abführenden =

Die Schlinge wurde sofort nach der Strangulation in die Bauchhöhle reponirt und bei auseinandergezogenen Wundrändern fast 20 Min. lang beobachtet.

Dieselben Beobachtungen wie im Fall 3.

Abdomenumfang 40 Cm.

9 Uhr Abends. (Dauer der Strangulation 8 Stunden.)

Tiefe Narkose.

Am Abdomen dicht unter dem Rippenbogen, links von der Mittellinie, allerdings recht undeutlich, ein etwa gänseeigrosser, ziemlich prall sich anfühlender Körper palpabel. Er ist in der Richtung zur Mittellinie verschieblich und, sobald er unter die Recti gelangt, nicht mehr fühlbar. Bei Eröffnung der Bauchhöhle erweist sich derselbe als die Kuppe der stark geblähten, intensiv rothbläulich verfärbten strangulirten Schlinge.

Strangulation 26 Cm. unterhalb des Pylorus.

Umfang der zuführenden Schlinge fast 4¼ Cm.
= = **strangulirten** = **9** =

Umfang der abführenden Schlinge von der Strangulation an bis etwa 4 Cm. abwärts beinahe 6½ Cm.

Dieser Theil der abführenden Schlinge ist fast von derselben Farbe (ein wenig heller), wie die strangulirte Schlinge. Der Uebergang in den weiter nach unten gelegenen, völlig normal aussehenden Theil des Darms haarscharf. An der Uebergangsstelle keine Spur von irgend einer Andeutung an Strangulationsfurche.

Der Umfang der abführenden Schlinge unterhalb der Uebergangsstelle 4 Cm.

Die Wandungen des erweiterten Theils der abführenden Schlinge stark verdickt, derb. Ihre Schleimhaut ödematös geschwollen, von sammetartigem Aussehen, stark hyperämisch, Falten verstrichen. Ihr Inhalt schmutzige blutige Flüssigkeit. Die Schleimhaut der weiteren Theile des abführenden Darmabschnittes bedeutend mehr ekchymosirt, als die Schleimhaut der zuführenden Schlinge. In dem dem geblähten Theil der abführenden Schlinge zugehörigen Mesenterium ist eine grössere, von ihrer Einmündung in eine zweite, im strangulirten Gebiet sich befindende Vene von der Strangulation mitgefasst und in ihrem ganzen Verlauf auch ausserhalb der Strangulation thrombosirt. Mehrere andere kleinere Venen des betreffenden Mesenteriums ebenfalls thrombosirt. Das Mesenterium selbst verdickt, mit vielen Blutaustritten.

Der übrige Befund derselbe wie in den früher erwähnten Fällen.

Experiment 7. Kleine Hündin.

Tag 1. Operation 12 Uhr Mittags.

Strangulation einer kothhaltigen, 26 Cm. langen Schlinge des oberen Jejunum.

Umfang der zuführenden Schlinge
= = strangulirten = } = 3¾ Cm.
= = abführenden =

Provisorischer Schluss der Bauchhöhle. Nach 1¾ Stunden Wiedereröffnung derselben.

Der Befund sowohl an der strangulirten, wie an den übrigen Schlingen wie der beim Experiment 4, nur hat die strangulirte Schlinge ihre Contractionsfähigkeit vollkommen eingebüsst.

Umfang der zuführenden Schlinge 3½—3¾ Cm.
= = **strangulirten** = 5¼—5½ =
= = abführenden = 3½ =

Definitiver Schluss der Wunde.

Abdomenumfang 37 Cm.

9 Uhr Abends. (Dauer der Strangulation 9 Stunden.)

Tiefe Narkose.

Abdomenumfang 37—38 Cm.

Palpation ergiebt ein negatives Resultat.

Umfang der zuführenden Schlinge dicht oberhalb der strangulirten Schlinge 3¾ Cm., etwa 15 Cm. nach oben 4—4½ Cm.

Umfang der strangulirten Schlinge 8½ Cm.
= = abführenden = 3¾ =

Im Uebrigen der Befund in jeder Beziehung wie im Fall 1.

In den nächstfolgenden 4 Experimenten wurde der Dickdarm strangulirt. Derselbe ist bei den Hunden verhältnissmässig sehr kurz, durchschnittlich nur 1 Meter lang, und meist mit einem sehr kurzen Mesocolon versehen. Deswegen konnte ich nicht einen bestimmten Theil des Darmes, etwa Colon transvers. oder descend. (Hunde haben keine Flexura sigmoid.), stranguliren, sondern musste mich mit dem vor die Bauchwunde vorziehbaren Theil begnügen. Oft konnte ich überhaupt den Dickdarm wegen der Kürze des Mesenteriums nicht vor die Wunde bekommen und musste den Plan, denselben zu stranguliren, aufgeben.

Ich versuchte in diesen, sowie auch in allen übrigen den Dickdarm betreffenden Experimenten zum Zweck der Erleichterung des eventuellen palpatorischen Nachweises der strangulirten Schlinge stets möglichst viel vom Darm zu bekommen und musste auf die Strangulation einer Schlinge, deren Umfang gleich demjenigen der zu- und abführenden Schlingen wäre, völlig verzichten, denn das Colon ascendens ist meist von nicht unbeträchtlich kleinerem Umfange, als das Colon transvers. und descendens.

Experiment 8. Grosser Hund.

Tag 1. Operation 4½ Uhr Nachmittags.

Strangulation einer kothhaltigen, 42 Cm. langen Dickdarmschlinge.

Umfang des Dünndarms oberhalb des Cöcums 4 Cm.
= = zuführenden Theils des Dickdarms 5 1/2 =
= = strangulirten = = = 9—9 1/2 =
= = abführenden = = = 9 1/2 =
= = Abdomens . . . . . 56 =

1/2 Stunde nach der Strangulation sieht und fühlt man in der Inguinalgegend links von der Mittellinie eine kugelige, prall sich anfühlende Vorwölbung.

9 Uhr Abends. (Dauer der Strangulation 4 1/2 Stunden.)

Eine Untersuchung des Abdomens ohne Narkose ergiebt ein vollkommen negatives Resultat.

In tiefer Narkose sieht und fühlt man durch die Bauchdecken sehr deutlich einen hufeisenförmigen, mit der Convexität nach oben (zum Kopf hin) fast bis zum Rippenbogen vorragenden, 2—3 Querfinger dicken, prallelastischen, rundlichen Körper. Derselbe lässt sich seitlich etwas verschieben.

Bei Eröffnung der Bauchhöhle erweist sich derselbe als die vom Netz überdeckte strangulirte Schlinge. Sie ist sehr stark aufgebläht, intensiv dunkelroth, cyanotisch verfärbt, matt, fühlt sich sehr prall gespannt an. Ein paar ihrer Mesenterialarterien weisen eine ganz schwache Pulsation nach.

Sämmtliche Dünndarmschlingen und der zuführende Theil des Dickdarms bieten in keiner Beziehung etwas Abnormes dar und stechen durch ihre spiegelnde Oberfläche, grauweissliche Farbe und normalen Umfang sehr scharf gegen die strangulirte Schlinge ab. Die Serosa des abführenden Theils des Darms ist dagegen matt, von derselben, vielleicht nur wenig heller tingirten, rothbläulichen Farbe, wie die strangulirte Schlinge.

Umfang des zuführenden Dickdarmtheils . . . . . 5 Cm.
= = Dünndarms oberhalb des Cöcums . . . . . 4 =
= = **strangulirten Theils des Dickdarms 16 1/2—18** =
= = abführenden = = = 9 1/2—10 =

Der strangulirte und der abführende Theil des Dickdarms haben ihre Contractilität vollständig eingebüsst.

Die Wandungen der strangulirten Schlinge sehr stark verdickt, derb; ihre Schleimhaut hyperämisch geschwollen, von sammetartiger Oberfläche, Falten verstrichen.

Inhalt der Schlinge: Gase, dunkle, hämorrhagische, kothige Flüssigkeit und nur zum Theil verflüssigte, in oberen Schichten mit Blut durchtränkte Kothballen.

Die Wandungen des 10—12 Cm. langen abführenden Theils des Dickdarms bieten genau denselben Befund, wie die der strangulirten Schlinge. Sein Inhalt besteht aus einigen Centimetern einer dunklen hämorrhagischen Flüssigkeit.

Der zuführende, 10 Cm. lange Theil des Dickdarms bietet, ausser ein paar kleiner Ekchymosen, an seiner Schleimhaut in keiner Beziehung etwas Abnormes.

Das Mesocolon der strangulirten und der abführenden Schlingen zeigen genau dieselben Veränderungen, wie die strangulirten Mesenterien

im Fall 1, 2 u. s. w. In der Bauchhöhle grössere Mengen einer trüben hämorrhagischen Flüssigkeit.

Experiment 9. Grosser Hund.

Tag 1. Operation 12½ Uhr Mittags.

Strangulation einer 40 Cm. langen, kothhaltigen Dickdarmschlinge.

Umfang des zuführenden Darmtheils . .	6½ Cm.	
= = strangulirten =	10—10½	=
= = abführenden =	10½	=
= = Abdomens	60	=

Die strangulirte Schlinge wird sofort nach der Strangulation in die Bauchhöhle zurückgebracht und bei auseinandergezogenen Wundrändern fast 20 Minuten lang beobachtet. Dieselben Veränderungen wie in den strangulirten Dünndarmschlingen (vgl. Experiment 2, 3 und 4). Wenige Secunden nach der Strangulation sehr starke venöse Hyperämie der eingeklemmten Schlingen und des angehörigen Mesocolons. Auch hier sofort perlschnurartige, in einigen Minuten schwindende Contraction. Die Schlinge beginnt von da an unter immer mehr und mehr zunehmender venöser Hyperämie sich allmählich aufzublähen. Ihre Contractionsfähigkeit nach 17 Minuten noch erhalten, aber im Vergleich mit der des zuführenden Dickdarmtheils und des Dünndarms wesentlich verlangsamt. Nach etwa 20 Minuten provisorischer Schluss der Bauchdecken. **1 Stunde und 10 Minuten** nach dem Eingriff **Wiedereröffnung** der Bauchhöhle.

Die strangulirte Schlinge, welche im Moment des Verschlusses der Bauchwunde mit ihrer Convexität mehr nach links gekehrt war, hat sich jetzt nach rechts herübergeschlagen. Sie ist gebläht, intensiv rothbläulich verfärbt, ihre Gefässe strotzend gefüllt. Arterien pulsiren stark. Auf das Kneifen mit der Pincette reagirt sie nur mit trägen und spät eintretenden Contractionen. **Umfang der strangulirten Schlinge fast 12 Cm.** — Schluss der Bauchdecken.

11½ Uhr Abends. (Dauer der Strangulation 11 Stunden.)

Tiefe Narkose.

Palpatorischer Befund wie im Experiment 8.

Der palpirte, hufeisenförmige Körper erweist sich als die sehr stark geblähte, matte, dunkelrothblau verfärbte, prall sich anfühlende strangulirte Dickdarmschlinge.

Umfang des Dünndarms oberhalb des Cöcums	5½ Cm.
= = 14 Cm. langen zuführenden Dickdarmtheils . .	7½ =
(Umfang des letzteren, stark aufgeblasen, bis 11½ Cm.)	
Umfang des strangulirten Dickdarmtheils	20½ =
= = ca. 15 Cm. langen abführenden Dickdarmtheils	ca. 11 =

Der Befund sowohl an den strangulirten wie abführenden Schlingen wie im Experiment 8, nur der Inhalt der strangulirten Schlinge vollkommen flüssig. Der übrige Befund in der Bauchhöhle wie im Fall 8.

Die durch das Kneifen mit der Pincette gereizten Stellen des Dünndarms und des zuführenden Theils des Dickdarms sind blutunterlaufen.

Experiment 10. Sehr grosser Hund.

Tag 1. Operation 11 Uhr Vormittags.

Strangulation einer sehr stark kothhaltigen, fast 38 Cm. langen Dickdarmschlinge.

Umfang des Dünndarms oberhalb des Cöcums 5 Cm.
= = zuführenden Dickdarmtheils $5\frac{1}{2}$—$6\frac{1}{2}$ =
= = strangulirten = 10—11 =
= = abführenden = 11 =
= = Abdomens . . . . . 62 =

$10\frac{1}{2}$ Uhr Abends. (Dauer der Strangulation $11\frac{1}{2}$ Stunden.)

Palpatorischer Befund des Abdomens in tiefer Narkose wie im Experiment 8 und 9.

Umfang des Abdomens . . . . . 63 Cm.
= = Dünndarms oberhalb des Cöcums 5 =
= = zuführenden Dickdarmtheils $6\frac{3}{4}$—$7\frac{1}{4}$ =
= = **strangulirten** = **22—$23\frac{1}{2}$** =
= = abführenden = $12\frac{1}{4}$ =

Die strangulirende Schnur an einer Stelle fast vollständig von Bindegewebe umhüllt; an dieser Stelle ist auch das die ganze strangulirte Schlinge einhüllende Netz ziemlich fest adhärent.

Der Inhalt der strangulirten Schlinge fast vollständig verflüssigt.

Im übrigen Befund wie Experiment 8 und 9.

Experiment 11. Grosser Hund.

Tag 1. Operation 12 Uhr Mittags.

Strangulation einer ziemlich leeren, 41 Cm. langen Dickdarmschlinge.

Umfang des zuführenden Dickdarmtheils $5\frac{1}{2}$ Cm.
= = **strangulirten** = **$8\frac{1}{2}$—$9\frac{1}{2}$** =
= = abführenden = $9\frac{1}{2}$ =
= = Abdomens . . . . . 58 =

8 Uhr Abends. (Dauer der Strangulation 8 Stunden.)

Tiefe Narkose.

Umfang des Abdomens . . . . . 58—59 Cm.
= = zuführenden Dickdarmtheils bis $5\frac{3}{4}$ =
= = **strangulirten** = **$17\frac{1}{2}$—20** =
= = abführenden = $9\frac{1}{2}$—10 =

Im übrigen Befund wie in Fall 8, 9, 10.

Katzen.

Experiment 12. Katze.

Tag 1. Operation 6 Uhr Nachmittags.

Strangulation einer 36 Cm. langen Schlinge des unteren Ileum.

Umfang der zuführenden Schlinge
= = strangulirten = } = $3\frac{1}{2}$ Cm.
= = abführenden =

Sofort nach der Strangulation nimmt die Schlinge einen grauroth-bläulichen, allmählich dunkler werdenden Farbenton an. In der Nähe der strangulirenden Schnur nach beiden Richtungen von derselben stellte sich in der Darmwand, von dem Moment der Strangulation ab, eine ebenso breite und blasse Zone ein, wie in den Experimenten an Hunden.

Einige Secunden nach der Strangulation trat in der strangulirten Schlinge die ebenfalls bei Hunden beobachtete, nur hier stärker ausgesprochene, gleichmässige perlschnurartige Contraction ein.

12—14 Minuten nach dem Eingriff lassen sich an der strangulirten Schlinge ausser Zunahme der venösen Hyperämie (dunklere Färbung) keine weiteren Veränderungen constatiren. Die Darmmusculatur war nicht im Mindesten gelähmt, und die perlschnurartige Contraction hat eher zu- als abgenommen. Schluss der Bauchwunde.

Abdomenumfang 26 1/2 Cm.

1/2 12 Uhr Abends. (Dauer der Strangulation 6 Stunden.)

Palpatorische Untersuchung des Abdomens auch in der tiefen Narkose giebt ein vollständig negatives Resultat.

Umfang des Abdomens 26—27 Cm.

Befund in der Abdominalhöhle.

In der Bauchhöhle grössere Mengen einer wenig trüben, nur sehr wenig blutig tingirten gelblichen Flüssigkeit. Die strangulirte Schlinge von nicht besonders dunkler, rosaroth-bläulicher Verfärbung, sehr wenig gebläht, ihre Gefässe stark gefüllt, unter der Serosa der Schlingen und in der Umgebung der Mesenterialgefässe kleinere Blutaustritte.

Die Schlinge fühlt sich keineswegs gespannt an. Ihre Contractilität gegen die der übrigen vollständig normalen Darmschlingen nur wenig herabgesetzt.

Umfang der	zuführenden	Schlinge	3 1/2—4 Cm.
= =	**strangulirten**	=	**fast 5 1/2** =
= =	abführenden	=	4 =

Sitz der Strangulation 15 Cm. oberhalb des Cöcums.

Die Strangulation hebt nicht vollständig das Lumen des Darms auf. (Es lässt sich aus den zu- und abführenden Schlingen in die strangulirte und umgekehrt Luft eintreiben.)

Die Wandungen der strangulirten Schlingen kaum verdickt. Die Schleimhaut stark hyperämisch, ekchymosirt, mit deutlicher Faltenbildung. Die Oberfläche der Schleimhaut grauschmutzig belegt.

Inhalt der strangulirten Schlinge: Gase und hämorrhagische Flüssigkeit.

Die Strangulationsfurche bietet denselben Befund wie in den Experimenten mit Hunden. Nur ist der Grenzwall noch stärker ausgebildet. Inhalt der abführenden Schlinge ein wenig blutig tingirt. Die Schleimhaut der zu- und abführenden Schlingen bietet ausser einigen, in beiden Schlingen gleichmässig stark ausgesprochenen Ekchymosen nichts Abnormes dar.

Das strangulirt gewesene Mesenterium zeigt im Allgemeinen denselben Befund wie in den Experimenten an Hunden.

Experiment 13. Kater.

Tag 1. Operation ½5 Uhr Nachmittags.

Strangulation einer 38 Cm. langen Schlinge des unteren Ileum.

Umfang der zuführenden Schlinge
= = strangulirten =
= = abführenden =
= des Abdomens 27 Cm.

} = 4 Cm.

10 Uhr Abends. (Dauer der Strangulation 4½ Stunden.)

Befund in jeder Beziehung derselbe wie im Experiment 12, mit dem einzigen Unterschiede, dass die Strangulation in Bezug auf die Aufhebung einer Communication zwischen den strangulirten und den zu- und abführenden Schlingen eine vollständige ist.

Umfang der zuführenden Schlinge etwas über 4 Cm.
= = **strangulirten** = 5½ =
= = abführenden = 3¼—4 =

Sitz der Strangulation fast 40 Cm. oberhalb des Cöcums.

Experiment 14. Katze.

Tag 1. Operation 3½ Uhr Nachmittags.

Strangulation einer 42 Cm. langen Schlinge des unteren Ileum.

Umfang der zuführenden Schlinge
= = strangulirten =
= = abführenden =

} = 3¾ Cm.

An der Schlinge Veränderungen wie im Experiment 12. Provisorischer Verschluss der Wunde.

Nach 1¾ Stunden Wiedereröffnung der Bauchhöhle. Die strangulirte Schlinge intensiv grauroth-bläulich verfärbt, nur noch an wenigen Stellen ein wenig contrahirt, an den übrigen etwas gebläht. Ihre Gefässe, auch die kleinsten, strotzend gefüllt; in der Serosa ein Netz von Capillaren zu sehen. In der Umgebung von grösseren Gefässen Blutaustritte. Die Schlinge contrahirt sich auf den mechanischen Reiz noch ziemlich lebhaft. In den mehr geblähten Partien ist die Contractilität bereits sehr bedeutend herabgesetzt.

Die zu- und abführenden Schlingen sind stark perlschnurartig contrahirt, bieten sonst nichts Abnormes dar.

Umfang der zuführenden Schlingen 3½ Cm.
= = **strangulirten** = **3¾—4¼** =
= = abführenden = 3½—3¾ =
= des Abdomens . . . . . 30 =

11 Uhr Abends. (Dauer der Strangulation 7½ Stunden.)

Katze sehr schwach.

Bei der Palpation des Abdomens in der Narkose fühlt man im unteren Theil des Mesogastriums hauptsächlich rechts von der Mittellinie einen resistenten, wulstigen Körper.

Befund in der Bauchhöhle.

In der Peritonealhöhle geringe Mengen wenig trüber hämorrhagischer Flüssigkeit.

Die strangulirte Schlinge dunkelbläulich-roth verfärbt, stark gebläht. Unter der Serosa in der Nähe der Gefässe, namentlich in der nächsten Umgebung der Ansatzstelle des Mesenteriums, zahlreiche kleinere und grössere Blutaustritte. Die Schlinge fühlt sich prall gespannt an. Contrahirt sich auf mechanischen Reiz gar nicht.

Umfang der zuführenden Schlinge 4 Cm.
= = **strangulirten** = **fast 6** =
= = abführenden = 4 =

Sitz der Strangulation 10 Cm. oberhalb des Cöcums.

Die Wandungen der strangulirten Schlinge ein wenig verdickt.

Ihr Inhalt: Gase und blutige, kothige Flüssigkeit.

Schleimhaut geschwellt, hyperämisch und ekchymosirt, Falten verstrichen.

Die innere Oberfläche der Schlinge erscheint wie mit grau-weissgelblichem, sehr feinmaschigem Schleier überdeckt.

Die perlschnurartige Contraction der zu- und abführenden Schlinge hat nachgelassen.

Befund sonst wie in den früheren Experimenten.

Experiment 15. Katze.

Tag 1. Operation 1/2 6 Uhr Abends.

Strangulation einer dem unteren Ileum zugehörigen, 32 Cm. langen Schlinge.

Umfang der zuführenden Schlinge } = 4 Cm.
= = strangulirten = }
= = abführenden = }
= des Abdomens 31 Cm.

11 1/2 Uhr Abends. (Dauer der Strangulation 6 Stunden.)

Umfang des Abdomens 31 Cm.

Befund in der Bauchhöhle in jeder Beziehung wie im Experiment 14 (auch der palpatorische Nachweis der local gebläht Schlinge).

Die einzige Ausnahme: nicht vollständige Lähmung der Darmmusculatur der strangulirten Schlinge, die an einigen Stellen Spuren von Contraction aufweist.

Umfang der zuführenden Schlinge etwas über 4 Cm.
= = **strangulirten** = = = **6 1/2** =
= = abführenden = = = 3 3/4 =

Sitz der Strangulation etwas über 12 Cm. oberhalb des Cöcums.

Experiment 16. Katze.

Tag 1. Operation 1/2 2 Uhr Mittags.

Strangulation einer circa 30 Cm. langen Schlinge des oberen Jejunum.

Umfang der zuführenden Schlinge } = 4 Cm.
= = strangulirten = }
= = abführenden = }

Die strangulirte Schlinge wird sofort in die Bauchhöhle reponirt und dort bei auseinandergezogenen Wundrändern 15 Minuten lang beobachtet. Nach einem provisorischen Schluss der Bauchwunde, fast 2 Stunden nach dem Eingriff, wird die Bauchhöhle wieder eröffnet und die strangulirte Schlinge untersucht.

Sie verhielt sich in jeder Beziehung wie die entsprechende Ileumschlinge im Experiment 14.

Nach definitivem Schluss der Wunde wird um **9½ Uhr Abends** wieder ein genauer Befund aufgenommen. (Dauer der Strangulation 8 Stunden.)

Derselbe ist fast identisch mit demjenigen im Experiment 14.

Umfang der zuführenden Schlinge 4¼—4½ Cm.
= = **strangulirten** = **fast 7** =
= = abführenden = 4 =

Sitz der Strangulation 39 Cm. unterhalb des Pylorus.

Experiment 17. Katze.

Tag 1. Operation 11 Uhr Vormittags.

Strangulation einer fast 40 Cm. langen Schlinge des oberen Jejunum.

Umfang der zuführenden Schlinge
= = strangulirten = } = 3½ Cm.
= = abführenden =
= des Abdomens 30 Cm.

10 Uhr Abends. (Dauer der Strangulation 11 Stunden.)

Umfang des Abdomens bis 31 Cm.

Befund in der Bauchhöhle wie im Experiment 14, nur dass die strangulirte Schlinge an einigen Stellen dunkelaschgrau und an ein paar anderen ein wenig grünlich verfärbt ist.

Umfang der zuführenden Schlinge fast 4 Cm.
= = **strangulirten** = **6¾** =
= = abführenden = 3½ =

Sitz der Strangulation circa 45 Cm. unterhalb des Pylorus.

Experiment 18. Katze.

Tag 1. Operation ½2 Uhr Mittags.

Strangulation einer circa 18 Cm. langen, leer vorgefundenen Dickdarmschlinge. (Das vom Dickdarm der Hunde Gesagte gilt auch hier.)

Umfang der Dünndarmschlinge oberhalb des Cöcums 4 Cm.
= = zuführenden Dickdarmschlinge 5½ Cm.
= = strangulirten = 7 =
= = abführenden = 7 =
= des Abdomens . . . . . 32 =

9½ Uhr Abends. (Dauer der Strangulation 8 Stunden.)

Tiefe Narkose.

Die geblähte strangulirte Schlinge ist sehr deutlich durch die Bauchdecken zu palpiren.

Befund in der Bauchhöhle in jeder Beziehung wie im Experiment 14,

mit der einzigen Ausnahme, dass der abführende Theil des Dickdarms dieselben Veränderungen aufweist wie dasjenige beim Hund im Experiment 8 u. s. w.

Umfang des Dünndarms oberhalb des Cöcums 4 Cm.
= der zuführenden Dünndarmschlinge etwas über 5 1/2 Cm.
= = **strangulirten** = 11 3/4 Cm.
= = abführenden = 8 =

Experiment 19. Katze.

Tag I. Operation 11 Uhr Mittags.

Strangulation einer circa 20 Cm. langen, stark kothhaltigen Dickdarmschlinge.

Umfang der zuführenden Dickdarmschlinge 5 3/4 Cm.
= = strangulirten = 6 =
= = abführenden = 6 =
= des Abdomens . . . . . 25 =

9 Uhr Abends. (Dauer der Strangulation 10 Stunden.)

Befund in der Bauchhöhle in jeder Beziehung wie im Experiment 18.

Umfang der zuführenden Schlinge 6 Cm.
= = **strangulirten** = **fast 11 3/4** =
= = abführenden = 8 =

Kaninchen.

Experiment 20. Kaninchen.

Tag I. Operation 1/2 2 Uhr Mittags.

Strangulation einer 42 Cm. langen leeren Schlinge des unteren Ileum.

Umfang der zuführenden Schlinge
= = strangulirten = } = 3 3/4 Cm.
= = abführenden =
= des Abdomens 29 Cm.

9 1/2 Uhr Abends. (Dauer der Strangulation 8 Stunden.)

Tiefe Narkose.

Abdomenumfang bis 30 Cm.

Im Abdomen lässt sich ein quer verlaufender, 1—1 1/2 Querfinger dicker Wulst durchfühlen.

In der Bauchhöhle circa 100 Ccm. röthlich-gelblicher, ziemlich klarer Flüssigkeit.

Die strangulirte Schlinge ist stark gebläht, von dunkelroth-blauer, matter Farbe, mit zahlreichen Blutaustritten unter der Serosa, fühlt sich prall gespannt an, contrahirt sich auf das Kneifen mit der Pincette keineswegs. Sie sticht gegen die übrigen in keiner Beziehung irgendwie veränderten Darmschlingen sehr scharf ab. Ihre Lage entspricht dem gefühlten Wulst.

Umfang der zuführenden Schlinge fast 4 1/2 Cm.
= = **strangulirten** = 7 3/4 =
= = abführenden = 3 1/2 =

Die Strangulation sitzt 23 Cm. oberhalb der Einmündung des Dünndarms in den Dickdarm.

Wandungen der strangulirten Schlinge etwas verdickt, Schleimhaut geschwollen, von sammetartigem Aussehen. Der Strangulationsfurche entsprechend ist die Wand verdünnt; an der Schleimhautseite durch einen mit ekchymosirtem Rande versehenen Wall von der gesunden Schleimhaut abgegrenzt.

Inhalt der strangulirten Schlinge hämorrhagische Kothflüssigkeit und Gase.

In der Serosa wie auch der Mucosa der zuführenden und abführenden Schlinge, in der ersteren etwa bis auf 4—5 Cm., in der letzteren bis 8—10 Cm. von der Strangulationsstelle an, grössere und kleinere Ekchymosen.

Das strangulirt gewesene Mesenterium bietet denselben Befund wie dasjenige in allen früheren Experimenten.

Experiment 21. Kaninchen.

Tag 1. Operation 11 Uhr Vormittags.

Strangulation einer 30 Cm. langen kothhaltigen Schlinge des unteren Ileum.

Abdomenumfang 31 Cm.

Umfang der zuführenden Schlinge
= = strangulirten = } = 4 Cm.
= = abführenden =

7 Uhr Abends. (Dauer der Strangulation 8 Stunden.)

Tiefe Narkose.

Eine sorgfältige Palpation giebt einen negativen Befund.

Abdomenumfang 32 Cm.

Umfang der zuführenden Schlinge $4\frac{1}{2}$ Cm.
= = **strangulirten** = fast $7\frac{3}{4}$ =
= = abführenden = $3\frac{3}{4}$—4 =

Strangulation sitzt fast 20 Cm. über der Einmündungsstelle des Dünndarms in den Dickdarm.

Im Uebrigen der Befund sowohl an der strangulirten Schlinge, wie auch am ganzen übrigen Darm genau derselbe wie im Experiment 20, nur dass hier der Magen sehr stark ausgedehnt und die Ekchymosen an der zu- und abführenden Schlinge nicht so zahlreich sind.

Experiment 22. Kaninchen.

Tag 1. Operation 3 Uhr Nachmittags.

Strangulation einer 15 Cm. langen kothhaltigen Schlinge des oberen Jejunum.

Umfang der zuführenden Schlinge
= = strangulirten = } = 5 Cm.
= = abführenden =
= des Abdomens 34 Cm.

Schlinge reponirt und, wie früher, 15 Minuten lang beobachtet.

Zunehmende venöse Stase; nach 15 Minuten sind auch die peristal-

tischen Contractionen als Reaction auf einen mechanischen Reiz sehr deutlich verlangsamt.

10 Uhr Abends. (Dauer der Strangulation 7 Stunden.)

Narkose.

Während derselben erfolgte der Tod, bevor noch die Bauchhöhle eröffnet wird. Die Palpation des Abdomens ergiebt ziemlich unsichere Resultate. Das Epigastrium fühlt sich jedenfalls etwas resistenter an, als das Hypogastrium.

Umfang des Abdomens bis 36 Cm.

Der Befund in der Abdominalhöhle genau derselbe wie im Experiment 20 und 21. Der Magen durch flüssigen Inhalt vielleicht noch stärker als im Experiment 21 ausgedehnt.

Umfang der zuführenden Schlinge bis $5\frac{1}{2}$ Cm.
" " **strangulirten** " **fast** $9\frac{1}{4}$ "
" " abführenden " $4\frac{1}{2}$—5 "

Die Strangulation sitzt circa 22 Cm. unterhalb des Pylorus.

In jeder anderen Beziehung (Beschaffenheit der Wandung, Contractilität, Inhalt u. s. w.) entspricht der Befund an der strangulirten Schlinge genau dem im Experiment 20 und 21. — Zahlreiche Ekchymosen an der Serosa und Mucosa der zuführenden Schlinge. An der Serosa der abführenden Schlinge nur ein grösserer, dunkelblauer Blutaustritt dicht neben der strangulirenden Schnur, an der Mucosa ein correspondirender, etwas hellerer; weiter abwärts mehrere kleinere.

Schafe.

Experiment **23.** Grosses Schaf.

Tag 1. Operation 12 Uhr Mittags.

Strangulation einer ziemlich leeren, 37 Cm. langen Dünndarmschlinge.

Umfang der zuführenden Schlinge } = $4\frac{1}{4}$ Cm.
" " strangulirten " }
" " abführenden " }

Abdominalumfang 78 Cm.

8 Uhr Abends. (Dauer der Strangulation 8 Stunden.)

Tiefe Narkose.

Der palpatorische Befund fällt vollkommen negativ aus.

Abdomenumfang nicht über 78 Cm.

In der Bauchhöhle grössere Mengen einer blutig tingirten, nur wenig trüben Flüssigkeit.

Das Erste, was vor Allem in die Augen fällt, ist der enorm ausgedehnte Magen. Er nimmt fast die Hälfte der Abdominalhöhle ein.

In dem Convolut der normalen, glänzenden, grauweisslichen Darmschlingen fällt die strangulirte durch ihre Blähung und matte dunkelroth-bläuliche Verfärbung auf. Sie ist recht prall gespannt. Ihre Contractilität eingebüsst, ihre Wandungen ein wenig verdickt, Schleimhaut hyperämisch, gequollen, von sammetartigem Aussehen, Falten verstrichen. Inhalt der Schlinge: Gas und hämorrhagische Kothflüssigkeit.

Sowohl an der Serosa wie an der Mucosa 6—8 Cm. auf- und abwärts von der Strangulationsstelle nur wenige kleinere Ekchymosen.

Die Beschaffenheit der Strangulationsfurche am Darm und am Mesenterium, sowie die Beschaffenheit des strangulirten Mesenteriums dieselben wie in allen früheren Experimenten.

Umfang der zuführenden Schlinge $4\,^3/_4$—$4\,^1/_2$ Cm.
= = **strangulirten** = **9** =
= = abführenden = $3\,^1/_2$ =

Sitz der Strangulation circa 49 Cm. oberhalb der Einmündungsstelle des Dünndarms in den Dickdarm.

Experiment 24. Mittelgrosses Schaf.

Tag 1. Operation 11 Uhr Morgens.

Strangulation einer wenig kothhaltigen, 80 Cm. langen Dünndarmschlinge.

Umfang der zuführenden Schlinge } = 4 Cm.
= = strangulirten = } = 4 Cm.
= = abführenden = }

Abdomenumfang 72 Cm.

8 Uhr Abends. (Dauer der Strangulation 9 Stunden.)

Tiefe Narkose.

Palpation negativ. Abdomenumfang bis 73—74 Cm.

Befund in der Bauchhöhle derselbe wie im Experiment 23, nur dass der Magen noch stärker dilatirt erscheint.

Umfang der zuführenden Schlinge $4\,^1/_4$ Cm.
= = **strangulirten** = **ca. 9** $^1/_4$ =
= = abführenden = $3\,^1/_2$ =

Schweine.

Experiment 25. Grosses Schwein.

Tag 1. Operation 10 Uhr Vormittags.

Strangulation einer kothhaltigen, 50 Cm. langen Dünndarmschlinge.

Umfang der zuführenden Schlinge } = $4\,^1/_2$ Cm.
= = strangulirten = } = $4\,^1/_2$ Cm.
= = abführenden = }

Um **6 Uhr Abends** wird das Thier durch einen Schuss in den Kopf getödtet (Dauer der Strangulation 8 Stunden).

Die Palpation des Abdomens am Cadaver fällt vollkommen negativ aus. Abdominalumfang bis 98 Cm.

Der Befund in der Bauchhöhle im Ganzen durchaus analog demjenigen bei sämmtlichen früheren Experimenten.

In der Bauchhöhle eine wenig trübe, hämorrhagische Flüssigkeit.

Der Magen war stark ausgedehnt, ebenso der mit sehr viel Koth gefüllte Dickdarm. Der Dünndarm zeigt an verschiedenen Stellen verschiedenen Umfang, von $3\,^3/_4$ bis 7 Cm.

Die strangulirte Schlinge gebläht, matt, ekchymosirt,

von dunkelroth-bläulicher Farbe, ziemlich prall gespannt, contrahirt sich nicht beim Kneifen mit der Pincette.

Die übrigen Darmschlingen bieten durchaus normalen Befund dar, zeigen eine sehr lebhafte peristaltische Unruhe.

Umfang der zuführenden Schlinge 6¾ Cm.
= = **strangulirten** = **fast 10** =
= = abführenden = 5½ =

Strangulationssitz 25 Cm. oberhalb des Cöcums.

Die Wandungen der strangulirten Schlinge etwas verdickt, Schleimhaut sammetartig, bis zum Verstreichen der Falten gequollen, hyperämisch. Inhalt der Schlinge Gase und kothige hämorrhagische Flüssigkeit.

Das strangulirte Mesenterium verdickt, Gefässe thrombosirt, dem Verlauf des letzteren entsprechend zahlreiche Blutaustritte. Strangulationsfurche am Darm und Mesenterium blass, anämisch. Die Serosa und namentlich die Schleimhaut sowohl der zu- wie abführenden Schlingen auf einer Strecke von nur 3—6 Cm. von der Strangulationsmarke an leicht ekchymosirt.

Im Uebrigen normale Verhältnisse.

Experiment 26. Grosses Schwein.

Tag 1. Operation 4½ Uhr Nachmittags.

Strangulation einer 32 Cm. langen leeren Dünndarmschlinge.
Umfang der zuführ. Schlinge 6 Cm., etwa 15 Cm. weiter nach oben 8 Cm.
= = strang. = 6 =
= = abführ. = 6 =
= des Abdomens . . 98 =

10 Uhr Abends. (Dauer der Strangulation 5½ Stunden.)

Tödtung durch einen Schuss in den Kopf. Palpatorischer Befund negativ. Abdomenumfang circa 99 Cm.

Befund in der Bauchhöhle in jeder Beziehung wie im vorigen Experiment.

Umfang der zuführenden Schlinge 8 Cm.
= = 15 bis 20 Cm. nach oben ebenfalls 8 Cm.
= = **strangulirten Schlinge 11½** Cm.
= = abführenden = bis 7 =

Strangulation sitzt 41 Cm. oberhalb der Cöcalklappe.

Nach der Herausnahme der strangulirten Schlinge zusammen mit ihrem ganzen Mesenterium und ziemlich grossen Abschnitten der zu- und abführenden Schlingen wird die zuführende Schlinge durch einen Katheter aufgeblasen. Sie bläht sich bis zu einem Umfange von 10 Cm., gleichzeitig tritt Luft in die strangulirte Schlinge, die sich bis 13¾ Cm. dehnt und die Luft nicht weiter in die abführende Schlinge gelangen lässt.

Mit dem Nachlass des Einblasens tritt nur ein Theil der eingeblasenen Luft aus der strangulirten Schlinge in die zuführende zurück.

II.

In den nächstfolgenden Versuchen wurde der Befund an lebenden Thieren nach ein- und mehrtägiger Dauer der Strangulation auf-

genommen. In mehreren Fällen wurde die Autopsie wegen des drohenden Exitus letalis etwas früher vorgenommen (jedoch nicht früher als nach über 12stündiger Dauer der Strangulation).

Hunde.

Experiment 27. Grosser Hund.

Tag I. Operation 4 Uhr Nachmittags.

Strangulation einer kothhaltigen 24 Cm. langen Dünndarmschlinge.

Umfang der zuführenden Schlinge
= = strangulirten = } = 5 Cm.
= = abführenden =
= des Abdomens 62 Cm.

Tag II. 6 Uhr Abends. (Dauer der Strangulation 26 Stunden.)

Das Thier ist sehr schwach. Einige Tropfen Chloroform genügen, um eine tiefe Narkose hervorzubringen.

Abdomenumfang bis 63 Cm.

Die Palpation des Abdomens ergiebt im Mesogastrium einen ziemlich resistenten, abgerundet sich anfühlenden, nach beiden Seiten ein wenig verschiebbaren, etwas über gänseeigrossen, glatten Körper.

In der Abdominalhöhle grössere Mengen einer stark hämorrhagisch verfärbten, ziemlich trüben Flüssigkeit.

Das Peritoneum parietale an einigen Stellen der vorderen Bauchwand etwas getrübt und röthlich injicirt. Die strangulirte Schlinge, vom an einigen Stellen locker adhärenten Netz eingehüllt, mit mehreren Schlingen der Umgebung durch sehr leicht zerreissliche Adhäsionen verlöthet, ist stark gebläht, von dunkelbraun-blauer Farbe, mit zahlreichen kleineren und grösseren Blutaustritten unter der Serosa; fühlt sich prall gespannt an; contrahirt sich nicht auf das Kneifen mit der Pincette.

Ihre Lage entspricht dem durch die Bauchdecken gefühlten resistenten Körper.

Die Serosa der zu- und abführenden Schlingen in einer Ausdehnung von etwa 5—7 Cm., von der Strangulation an gerechnet, und die den erwähnten Adhäsionen mit der strangulirten Schlinge entsprechenden Stellen der Serosa der übrigen Schlingen sind ziemlich hyperämisch. Im Uebrigen zeigen sämmtliche Darmschlingen nichts Abnormes. Sie gerathen auf das Kneifen mit der Pincette in lebhafte Contractionen.

Umfang der zuführenden Schlinge von der Strangulation an bis fast 8 Cm. nach oben bis 7 Cm., von da an weiter nach oben $5\frac{1}{2}$—$6\frac{1}{2}$ Cm.

Umfang der **strangulirten Schlinge 13 Cm.**

= = abführenden = $5\frac{3}{4}$—$5\frac{1}{2}$ Cm.

Sitz der Strangulation 26 Cm. oberhalb des Cöcums.

Die Wandungen der strangulirten Schlinge sind stark verdickt, derb; ihre Schleimhaut wie in früheren Experimenten, nur dunkler verfärbt; ihr Inhalt besteht aus Gasen und schwarzbrauner, kothiger Flüssigkeit.

Die Schleimhaut der zu- und abführenden Schlingen auf einer Strecke von etwa 16—18 Cm. ein wenig ekchymosirt, sonst normal.

Das strangulirt gewesene Mesenterium ebenfalls stark verdickt, seine Gefässe thrombosirt; ihrem Verlauf entsprechend zahlreiche Blutaustritte.

Die Strangulationsfurche wie in allen übrigen Experimenten.

Der ausserhalb der Strangulation gelegene Theil dieses Mesenteriums und das Mesenterium der ab- und zuführenden Schlingen zeigen einige Ekchymosen. Einige kleinere Gefässe in dem Mesenterium der letzteren sind thrombosirt.

Im Uebrigen bietet das ganze, ausserhalb der Strangulation sich befindende Mesenterium durchaus nichts Abnormes.

Experiment 28. Mittelgrosse Hündin.

Tag I. Operation 6½ Uhr Nachmittags.

Strangulation einer ca. 30—40 Cm. langen kothhaltigen Dünndarmschlinge.

Umfang der zuführenden Schlinge } = 4 Cm.
= = strangulirten = }
= = abführenden = }
= des Abdomens 56 Cm.

Tag II. ½12 Uhr Mittags. (Dauer der Strangulation 17 Stunden.)

Der Hund ist moribund.

Der sofort aufgenommene Befund war folgender: Abdomen recht stark aufgetrieben. Umfang desselben fast 65 Cm.

Bauchdecken stark gespannt. Der untere Theil des Hypogastrium fühlt sich entschieden weicher als das übrige Abdomen an. In der Bauchhöhle grössere Mengen einer dunklen, hämorrhagischen Flüssigkeit.

Der grösste Theil des Abdomens wird durch mehrere quer durch dasselbe verlaufende, parallel unter einander gelagerte, sehr stark geblähte, matte, fast schwarzblaue, prall sich anfühlende Schlingen eingenommen.

Es erweist sich, dass in der Einklemmung nicht nur die ursprüngliche circa 30 Cm. lange Schlinge, sondern das ganze Convolut der erwähnten geblähten und verfärbt vorgefundenen Schlinge sich befindet.

Die Länge der jetzt eingeklemmt vorgefundenen Schlinge beträgt 192 Cm.

Die Strangulation befindet sich 37 Cm. oberhalb des Cöcums.

Umfang der zuführenden Schlinge 4¼—4½ Cm.
= = **strangulirten** = **bis 13** =
= = abführenden = 4½—3½ =

Der übrige Befund ist im Ganzen genau derselbe wie im Experiment 27 und weicht nur in folgenden Punkten ab.

Nirgends irgend welche Adhäsionen. Die Wandungen der strangulirt vorgefundenen Schlinge sind im Allgemeinen stark verdickt, nur entsprechend etwa dem dritten Viertel der Schlinge, von oben an gerechnet, sind sie in einer Ausdehnung von circa 45 Cm. dünner als im übrigen Theil derselben. Sie zeigen hier einige unter der Serosa sitzende Gasblasen.

Die Uebergangsstelle der strangulirten Schlinge in die zu-, resp. abführende Schlinge ist scharf markirt, aber die Strangulationsfurche

nur sehr schwach ausgebildet, an der Schleimhautseite fehlt der in allen früheren Experimenten stets vorgefundene scharfe Wall.

Im Mesenterium der ab- und zuführenden Schlingen sind die in der nächsten Nähe der strangulirenden Schnur gelegenen Gefässe thrombosirt. Entsprechend den letzteren sind die Wandungen der betreffenden Schlingen an der Mesenterialseite, etwa in einem Drittel ihres Umfangs und in einer Längsausdehnung von 1 1/2 Cm., dunkelrothblau verfärbt und verdickt.

Experiment 29. Kleiner Hund.

Tag I. Operation 4 1/2 Uhr Nachmittags.

Strangulation einer circa 20 Cm. langen leeren Schlinge des oberen Jejunum.

Umfang der zuführenden Schlinge
= = strangulirten = } = 3 3/4 Cm.
= = abführenden =
= des Abdomens 44 Cm.

Tag II. 10 Uhr Abends. (Dauer der Strangulation 28 1/2 Stunden.)

Der Hund ist moribund; er wird sofort untersucht.

Umfang des Abdomens 45—45 1/2 Cm.

Im Mesogastrium fühlt man einen ziemlich beweglichen, prallen, länglichen, im Ganzen aber schlecht abtastbaren Tumor.

Bei Eröffnung des Abdomens erweist es sich, dass die Strangulation einen viel grösseren Darmabschnitt betrifft, als ursprünglich strangulirt wurde.

Der Befund an der zuführenden und der strangulirten Schlinge sowie deren Mesenterien ist derselbe wie im Experiment 27, er weicht aber, was die abführende Schlinge und das zugehörige Mesenterium betrifft, sehr wesentlich ab.

Die abführende Schlinge ist nämlich in einer Länge von fast 3 1/2 Cm. von der Strangulation an gebläht, matt, dunkelroth-bläulich verfärbt.

Die Wandungen dieser Strecke verdickt; unter der Serosa zahlreiche Blutaustritte; die Schleimhaut hyperämisch, gequollen, sammetartig; Inhalt: blutige Flüssigkeit.

Das zugehörige Mesenterium ebenfalls verdickt, seine Gefässe thrombosirt, mit Blutaustritten in der Umgebung.

Der Uebergang dieses Theils der abführenden Schlingen in den weiter nach unten gelegenen, völlig normalen Darmtheil scharf, nur die Schleimhaut ist noch ziemlich weit nach unten ekchymosirt.

Der Uebergang am Mesenterium ist nicht so scharf markirt. Länge der strangulirt vorgefundenen Schlinge 60 Cm.

Umfang der zuführenden Schlinge fast 5 1/4 Cm., ca. 20 Cm. weiter nach oben 4 Cm.

Umfang der strangulirten = 12 1/2 =
= = abführend. = des verfärbten Theils 6 3/4 Cm.
= = = = = normalen = 3 3/4 =

Experiment 30. Mittelgrosse Hündin.

Tag I. Operation 8½ Uhr Abends.

Strangulation einer recht stark mit harten Kothballen gefüllten 36 Cm. langen Dickdarmschlinge.

Umfang der zuführenden Schlinge 5½ Cm.
= = strangulirten = 6½—7½ =
= = abführenden = 7½ =
= des Abdomens 48 Cm.

Tag II. 10 Uhr Abends.

Untersuchung des Abdomens ohne Narkose vollkommen negativ.

Tiefe Narkose.

Bei der Palpation des Abdomens fühlt man sehr deutlich einen hufeisenförmigen, mit der Convexität nach oben fast bis zum Rippenbogen reichenden, ein wenig verschiebbaren, 2—3 Querfinger breiten, prall resistenten Körper.

Tag III. 12 Uhr Mittags. (Dauer der Strangulation 39½ Stunden.)

Die Hündin ist moribund.

Palpation des Abdomens ergiebt genau denselben Befund wie gestern.

Umfang des Abdomens 51 Cm.

Bei Eröffnung der Bauchhöhle erweist sich, dass der gefühlte hufeisenförmige Körper die sehr stark geblähte, schwarzblau verfärbte, strangulirte Dickdarmschlinge ist. Sie ist vom Netz überdeckt und an einigen Stellen ganz locker mit demselben und einigen umgebenden Dünndarmschlingen verwachsen. Sie fühlt sich sehr prall gespannt an, ihre Contractilität hat sie eingebüsst.

Ausser einer sehr geringen röthlichen Injection und leichten Trübung der Serosa einiger in der nächsten Nachbarschaft der strangulirten gelegenen Dünndarmschlingen kein Zeichen einer Peritonitis.

Die strangulirende Gummischnur ist vom neugebildeten Bindegewebe, namentlich an der zuführenden Schlinge, fast vollständig eingehüllt. Hier hat, wie es sich bei späterer näherer Untersuchung erwiesen hat, die strangulirende Schnur bis zur Mitte der Darmwand eingeschnitten.

Umfang der zuführenden Schlinge 6¾ Cm.
= = strangulirten = bis 22 =
= = abführenden = 9 =

Strangulation sitzt 13 Cm. unterhalb des Cöcums. Der abführende Theil des Dickdarms zeigt genau denselben Befund wie im Experiment 8.

Im Uebrigen ist der Befund in jeder Beziehung wie im Fall 27.

Experiment 31. Kleiner Hund.

Tag I. Operation 4 Uhr Nachmittags.

Strangulation einer 36 Cm. langen, fast ganz leeren Dünndarmschlinge.

Die Strangulation wurde möglichst locker gemacht.

Nur an der sehr langsamen, aber beständigen Zunahme der Füllung der Venen des Mesenteriums und an dem allmählichen Dunklerwerden der Farbe der Schlinge liess sich die Circulationsstörung in dem strangulirten

Gebiet constatiren. In der Pulsation der Arterien dies- und jenseits der Strangulation liess sich kaum ein Unterschied finden.

Die strangulirende Schnur wird an einer gefässlosen Stelle des Mesenteriums vermittelst zweier seidener Suturen fixirt.

Umfang der zuführenden Schlinge
= = strangulirten = } = 4 Cm.
= = abführenden =
= des Abdomens 40 Cm.

Tag II. 10 Uhr Abends.

Untersuchung des Abdomens fällt auch in der Narkose bei sehr fetten und dicken Bauchdecken so gut wie negativ aus. Im Mesogastrium rechts von der Mittellinie scheint allerdings ein etwa gänseeigrosser, ziemlich resistenter, sehr leicht beweglicher und oft unter den Fingern verschwindender Tumor fühlbar zu sein.

Tag III. 9 Uhr Abends. Agonie. (Dauer der Strangulation 53 Stunden.)

Palpation des Abdomens ergiebt, dass in der Gegend, wo gestern die Resistenz sehr undeutlich zu fühlen war, jetzt ganz deutlich ein praller, faustgrosser Tumor fühlbar ist.

In der Bauchhöhle freies Gas.

Die stark aufgeblähte, schwarzblaue strangulirte Schlinge mit dem Netz und mehreren sie umgebenden anderen Schlingen durch leicht trennbare Adhäsionen verbunden. Sie fühlt sich sehr prall an, weist nirgends auch die kleinste Perforation auf.

Die strangulirende Gummischnur, vom neugebildeten Bindegewebe überbrückt, hat an beiden Schenkeln der strangulirten Schlinge in die Wandungen derselben ein wenig eingeschnitten.

Die zuführende Schlinge ist in einer Ausdehnung von 20—25 Cm. von der Strangulationsstelle gleichmässig gebläht, zeigt aber in jeder anderen Beziehung keine Abweichung vom Normalen.

Im Uebrigen der Befund wie im Experiment 27 u. s. w.

Umfang der zuführenden Schlinge 6½ Cm., 15 Cm. weiter nach oben 5 Cm.
= = strangulirten = 14 =
= = abführenden = 4 =

Katzen.

Experiment 32. Katze.

Tag I. Operation 6 Uhr Abends.

Strangulation einer circa 35 Cm. langen Schlinge des unteren Ileum.

Umfang der zuführenden Schlinge
= = strangulirten = } = 4 Cm.
= = abführenden =
= des Abdomens 30½ Cm.

Tag II. 12 Uhr Mittags. (Dauer der Strangulation 15 Stunden.)

Die Katze ist moribund. Bei der Palpation fühlte man sehr deutlich die aufgeblähte strangulirte Schlinge.

Umfang des Abdomens über 31 Cm.

In der Bauchhöhle grössere Menge einer ziemlich trüben, blutigen Flüssigkeit. Sonst der Befund wie in dem Experiment 14 und folg., nur dass die strangulirte Schlinge dunkler verfärbt und die Schleimhaut der zuführenden hyperämischer war. Die Wandungen der strangulirten Schlinge sind kaum dicker als im Experiment 14.

Umfang der zuführenden Schlinge $4\frac{1}{2}$ Cm.
= = **strangulirten** = $6\frac{3}{4}$ =
= = abführenden = $3\frac{3}{4}$ =

Sitz der Strangulation circa 45 Cm. oberhalb des Cöcums.

Experiment 33. Katze.

Tag I. Operation 2 Uhr Mittags.

Strangulation einer kothhaltigen 19 Cm. langen Schlinge des unteren Ileum.

Umfang der zuführenden Schlinge } = $3\frac{3}{4}$ Cm.
= = strangulirten = }
= = abführenden = }
= des Abdomens 31 Cm.

Tag II. 3 Uhr Nachmittags. (Dauer der Strangulation 25 Stunden.)

Abdomenumfang 32 Cm.

Befund in der Bauchhöhle wie im Experiment 32, mit der Ausnahme, dass einige Theile der strangulirten Schlinge dunkel aschgrau, an ein paar Stellen sogar ein wenig grau-grünlich verfärbt sind. Diese Stellen fühlen sich weicher an als die übrigen dunkelbläulich-rothen.

Umfang der zuführenden Schlinge fast $4\frac{1}{2}$ Cm.
= = **strangulirten** = $6\frac{1}{4}$ =
= = abführenden = $3\frac{1}{2}$ =

Sitz der Strangulation circa 14 Cm. oberhalb des Cöcums.

Experiment 34. Katze.

Tag I. Operation 1 Uhr Mittags.

Strangulation einer circa 30 Cm. langen Dünndarmschlinge.

Die Strangulation hob in diesem Experiment die sichtbare Pulsation der Arterien vollständig auf, verhinderte aber die Blutzufuhr nur in geringem Grade, denn sowohl die Farbe wie das übrige Verhalten der strangulirten Schlinge boten nach der Strangulation genau denselben Befund wie in dem Experiment 14 und den übrigen.

Umfang der zuführenden Schlinge } = $3\frac{1}{2}$ Cm.
= = strangulirten = }
= = abführenden = }
= des Abdomens 27 Cm.

9 Uhr Abends.

Bei der Palpation des Abdomens in der Narkose fühlt man sehr deutlich die geblähte strangulirte Schlinge.

Tag II. Operation $\frac{1}{2}$2 Uhr Mittags. (Dauer der Strangulation 25 Stunden.)

Die Katze ist moribund.

Bei der palpatorischen Untersuchung des Abdomens fühlt man nicht die gestern gut palpirte, resistente Schlinge.

Nach Eröffnung der Bauchhöhle erweist sich, dass die strangulirte, vom Netz eingehüllte Schlinge dunkelgrau-gelblich verfärbt und collabirt ist. Nirgends eine Perforation an derselben zu sehen. Sie fühlt sich welk und weich an, zeigt keine Spur von Contractilität.

Umfang der zuführenden Schlinge 4—3¾ Cm.
= = **strangulirten** = 4¼ =
= = abführenden = 3½ =

Sitz der Strangulation fast 10 Cm. über dem Cöcum.

Die Wandungen der strangulirten Schlinge ein wenig verdünnt, weich, aber nicht zerreisslich. Ihre Mucosa nekrotisch. Im Inhalt Spuren von Gas und einige Cubikcentimeter grauröthlicher Flüssigkeit.

Die übrigen Schlingen bieten ausser grösserer Hyperämie und leichten circumscripten Trübungen der Serosa im Ganzen denselben Befund wie im Experiment 33.

Experiment 35. Katze.

Tag I. Operation 4 Uhr Mittags.

Strangulation einer 48 Cm. langen Dünndarmschlinge (ebenso stark wie im Experiment 34).

Umfang der zuführenden Schlinge } = 4 Cm.
= = strangulirten = }
= = abführenden = }
= des Abdomens 26½ Cm.

10 Uhr Abends.

In der Narkose fühlt man sehr deutlich die geblähte strangulirte Schlinge.

Tag II. Operation ½12 Uhr Mittags. (Dauer der Strangulation 19½ Stdn.)

Die Katze wird moribund vorgefunden. Umfang des Abdomens circa 26 Cm. Palpation des Abdomens weist nirgends eine resistentere Stelle nach.

Befund in der Bauchhöhle in jeder Beziehung wie im Experiment 34.

Umfang der zuführenden Schlinge 4½ Cm.
= = **strangulirten** = **fast 4¾** =
= = abführenden = 3½ =

Sitz der Strangulation circa 30 Cm. unterhalb des Pylorus.

III.

In den nächstfolgenden Experimenten werden die durch die Strangulation hervorgerufenen Veränderungen am Darm erst nach dem Tode des Thieres untersucht.

Es geschah dieses, theils um die Veränderungen bis zum Ende zu studiren, theils weil die Thiere zu einer unerwarteten Zeit crepirten — schliesslich auch, um die postmortalen Veränderungen am Darm kennen zu lernen.

Ueber das Verhalten der Darmmusculatur konnte man sich oft noch längere Zeit nach dem Tode des Thieres orientiren, da die Contractilität derselben viel später als das übrige Leben erlischt. In einem Fall, bei einem Hunde, habe ich über 1½ Stunden nach dem

Tode noch schwache Contractionen der nicht strangulirten Dünndarmschlingen constatiren können.

Hunde.

Experiment 36. Grosser Hund.

Tag I. Operation 6 Uhr Abends.

Strangulation einer circa 40 Cm. langen kothhaltigen Dünndarmschlinge.

Umfang der zuführenden Schlinge } = 5 1/2 Cm.
= = strangulirten = }
= = abführenden = }
= des Abdomens 59 Cm.

10 Uhr Abends.

Die local aufgetriebene Schlinge ist in der Narkose deutlich fühlbar.

Tag II. Exitus letalis um 1/2 4 Uhr Nachmittags. (Dauer der Strangulation 21 1/2 Stunden.)

Section des noch ganz warmen Cadavers um 4 Uhr Nachmittags. Umfang des Abdomens circa 60 Cm.

Der palpatorische Befund der Bauchdecken genau wie Tag I.

Die strangulirte Schlinge dunkelblau verfärbt, sonst wie in den früheren Experimenten.

Umfang der zuführenden Schlinge 6 3/4 Cm.
= = **strangulirten** = **14 1/2** =
= = abführenden = 5 =

Sitz der Strangulation circa 80 Cm. oberhalb des Cöcums.

Im Uebrigen der Befund wie im Experiment 27 u. s. w.

Experiment 37. Mittelgrosser Hund.

Tag I. Operation 7 Uhr Abends.

Strangulation einer kothhaltigen, circa 30 Cm. langen Dünndarmschlinge.

Umfang der zuführenden Schlinge } = 4 1/4 Cm.
= = strangulirten = }
= = abführenden = }
= des Abdomens 52 Cm.

Tag II. Exitus letalis um 1/2 7 Uhr Abends. (Dauer der Strangulation 23 1/2 Stunden.)

Unmittelbar darauf Section.

In der Einklemmung eine Schlinge von circa 80 Cm. Länge.

Umfang der zuführenden Schlinge 5 1/2 Cm.
= = **strangulirten** = **über 10 1/2** =
= = abführenden = 4 =

Sitz der Strangulation 9 Cm. oberhalb des Cöcums. Die strangulirte Schlinge ist blauschwarz, fühlt sich prall gespannt an.

Die Strangulationsfurche und der Grenzwall an den zu- und abführenden Schlingen ebenso scharf wie im Experiment 1, 2 u. s. w. Auch der übrige Befund genau wie im Experiment 27, 36 u. s. w.

Experiment 38. Mittelgrosser Hund.

Tag I. Operation 6 Uhr Abends.

Strangulation einer vollständig leeren, 45—50 Cm. langen Dünndarmschlinge.

Umfang der zuführenden Schlinge
= = strangulirten = } = 4 Cm.
= = abführenden = }

Tag II. Exitus letalis gegen 8 Uhr Abends. (Dauer der Strangulation circa 26 Stunden.)

Section um 9 Uhr Abends.

Bei der vor der Eröffnung der Bauchhöhle vorgenommenen palpatorischen Untersuchung des Abdomens fühlt man im Mesogastrium einen nicht deutlich abgrenzbaren, nur wenig resistenten, hin und her verschiebbaren Tumor. Derselbe erweist sich als die strangulirte geblähte Schlinge.

In der Strangulation befinden sich circa 98 Cm. Darm, ungefähr also 2 mal so viel, wie ursprünglich strangulirt wurde.

Der Befund an der strangulirt vorgefundenen Schlinge weicht von den früheren nur in Folgendem ab:

Die Wandungen fühlen sich in der Mitte der strangulirten Schlinge dünner an, als am Anfang und Ende. Diese Verdünnung ist an einigen Stellen der Convexität der Schlinge besonders stark ausgesprochen. An diesen Stellen ist die Schlinge fast schwarzgrau verfärbt, fühlt sich im Gegensatz zu den übrigen derben Theilen weich, zerreisslich an. Sowohl die Strangulationsfurche wie auch der Uebergang der gesunden in die kranke Schleimhaut nicht sehr scharf markirt. Kein Grenzwall.

Die Serosa der meisten sowohl zu- wie abführenden Schlingen rosaröthlich verfärbt, im Allgemeinen spiegelnd, nur an einigen Stellen matt. Circa 3 Cm. unterhalb der Strangulation ist eine grössere Mesenterialvene thrombosirt. Das entsprechende etwa 1 Qcm. grosse Stück der Wandung der mesenterialen Seite der betreffenden Schlinge durchweg dunkelrothblau verfärbt, verdickt.

Umfang der zuführenden Schlinge fast 7 Cm.
= = **strangulirten** = **11 1/4** =
= = abführenden = 4 1/2 =

Sitz der Strangulation 9 Cm. oberhalb des Cöcums.

Experiment 39. Grosser Hund.

Tag I. Operation 4 1/2 Uhr Nachmittags.

Strangulation einer circa 25 Cm. langen leeren Dünndarmschlinge.

Umfang der zuführenden Schlinge
= = strangulirten = } = 4 Cm.
= = abführenden = }
= des Abdomens 55 Cm.

Tag II. Exitus letalis zwischen 12 und 1 Uhr Mittags. (Dauer der Strangulation circa 19 Stunden.)

Section um 5 Uhr Nachmittags. Palpation des Abdomens fällt negativ aus.

Abdomenumfang nicht über 56 Cm.

Befund in der Bauchhöhle wie früher, nur dass sowohl die ab- wie namentlich die zuführenden Schlingen abschnittsweise mehr gebläht, resp. mehr contrahirt erscheinen.

Umfang der zuführenden Schlinge $5\frac{3}{4}$—$3\frac{3}{4}$ Cm.
" " **strangulirten** " $9\frac{3}{4}$ "
" " abführenden " $3\frac{3}{4}$—$4\frac{1}{2}$ "

Sitz der Strangulation circa 35 Cm. oberhalb des Cöcums.

Experiment 40. Kleiner Hund.

Tag I. Operation 5 Uhr Nachmittags.

Strangulation einer leeren, 43 Cm. langen Dünndarmschlinge.

Umfang der zuführenden Schlinge } = $2\frac{1}{2}$ Cm.
" " strangulirten " }
" " abführenden " }

Tag II. Exitus letalis circa 5 Uhr Morgens. (Dauer der Strangulation 18 Stunden.)

Section um $8\frac{1}{2}$ Uhr Abends (circa $3\frac{1}{2}$ Stunden nach dem Tode).

Todtenstarre. Palpation des Abdomens führt zu keinen Resultaten.

Die strangulirte Schlinge dunkelblau, gebläht, fühlt sich aber nicht sehr gespannt an. Umfang der übrigen normalen Gedärme von wechselnder Grösse. Die mehr geblähten Schlingen wechseln mit den mehr contrahirt erscheinenden, sowohl an dem ab-, wie namentlich an dem zuführenden Darm.

Die Schleimhaut der zuführenden Schlinge so gut wie gar nicht ekchymosirt; die der abführenden dagegen recht stark. Einige Gefässe des Mesenteriums der letzteren thrombosirt.

Umfang der zuführ. Schlinge $2\frac{1}{2}$, ca. 25 Cm. weiter nach oben $3\frac{1}{4}$ Cm.
" " **strang.** " 5 "
" " abführ. " $2\frac{1}{2}$—$2\frac{3}{4}$ "

Sitz der Strangulation 30 Cm. oberhalb des Cöcums.

Im Uebrigen der Befund wie in früheren Fällen.

Experiment 41. Mittelgrosser Hund.

Tag I. Operation 8 Uhr Abends.

Strangulation einer theilweise mit ziemlich viel Kothbrei gefüllten, circa 57 Cm. langen Dünndarmschlinge.

Fixirung der strangulirenden Schnur am Mesenterium.

Umfang der zuführenden Schlinge } = 5 Cm.
" " strangulirten " }
" " abführenden " }
" des Abdomens 54 Cm.

Tag III. 9 Uhr Morgens. (Dauer der Strangulation 37 Stunden.)

Der Hund wird moribund vorgefunden.

Durch die schlaffen Bauchdecken ist im Mesogastrium die meteo-

ristisch aufgetriebene Schlinge sehr deutlich als praller, ziemlich breiter Wulst zu fühlen.

Noch während der Untersuchung erfolgt der Exitus letalis. Abdomenumfang, sofort nach demselben gemessen, beträgt 55 Cm.

Der Cadaver bei Zimmertemperatur aufbewahrt.

Tag IV. 10 Uhr Morgens. Section. (25 Stunden nach dem Tode.)

Keine Todtenstarre. Abdomenumfang 61 Cm.

Palpation des Abdomens führt zu keinem Resultat.

In der Bauchhöhle grosse Mengen einer trüben, dunklen, hämorrhagischen Flüssigkeit.

Sämmtliche hier und da locker unter einander verklebte Darmschlingen erscheinen etwas gebläht. An einem recht grossen Theil derselben bereits deutlich ausgesprochene Imbibitionserscheinungen.

Die durch an mehreren Stellen locker adhärentes Netz eingehüllte strangulirte Schlinge von schwarzblauer Farbe, bedeutend stärker aufgebläht als die übrigen; fühlt sich aber keineswegs gespannt an.

Durch Einblasen, sowohl durch die zu- wie die abführende Schlinge, lässt sich keine Luft in die strangulirte hineinbringen. Wandungen der strangulirten Schlinge verdickt, weich, an ein paar Stellen unter der Serosa Gasblasen, namentlich an der Ansatzstelle des Mesenteriums. An diesen Stellen erscheinen auch die Wandungen dünner als an den übrigen und sind leicht zerreisslich.

Umfang der zuführenden Schlinge $7\frac{3}{4}$ Cm.
= = **strangulirten** = **10** =
= = abführenden = $6\frac{1}{2}$ =

Sonst der Befund wie gewöhnlich.

Experiment 42. Mittelgrosser Hund.

Tag I. Operation $\frac{1}{2}$1 Uhr Mittags.

Strangulation einer 38 Cm. langen Dünndarmschlinge. Fixirung der strangulirenden Schnur am Mesenterium.

Umfang der zuführenden Schlinge
= = strangulirten = } = 4 Cm.
= = abführenden =
= des Abdomens 45 Cm.

Tag II. Exitus letalis $10\frac{1}{2}$—11 Uhr Morgens. (Dauer der Strangulation 21 Stunden.)

Bei der um 11 Uhr Morgens vorgenommenen palpatorischen Untersuchung des Abdomens fühlt man sehr deutlich im Mesogastrium die gebläht strangulirte Schlinge.

Abdomenumfang $46\frac{1}{2}$ Cm.

Der Cadaver wird, wie im Experiment 41, bei Zimmertemperatur 24 Stunden lang aufbewahrt.

Tag III. Um 11 Uhr Morgens Section. (Circa 24 Stunden nach dem Tode.)

Palpation des Abdomens führt zu keinen Resultaten.

Abdomenumfang beträgt fast 50 Cm.

Die Gedärme mässig gebläht.

Die strangulirte Schlinge erscheint von grösserem Umfange, als die übrigen Schlingen, ist aber keineswegs prall gespannt.

Umfang der zuführenden Schlinge 7 Cm.
= = **strangulirten** = **fast 9 1/4** Cm.
= = abführenden = 5 1/4 =

Im Uebrigen der Befund, namentlich an der strangulirten Schlinge, genau wie im Experiment 41.

Katzen.

Experiment 43. Katze.

Tag I. Operation 10 Uhr Morgens.

Strangulation einer 12 Cm. langen Schlinge des unteren Ileums.

Umfang der zuführenden Schlinge } = 4 Cm.
= = strangulirten = }
= = abführenden = }
= des Abdomens 26 Cm.

Kurz vor 11 Uhr Abends. Exitus letalis. (Dauer der Strangulation 13 Stdn.)

Section einige Minuten nach 11 Uhr Abends.

Umfang des Abdomens etwas über 26 Cm.

Befund in der Bauchhöhle in jeder Beziehung wie im Experiment 14.

Umfang der zuführenden Schlinge 4 1/4 Cm.
= = **strangulirten** = **fast 6 1/4** =
= = abführenden = 3 3/4 =

Sitz der Strangulation 37 Cm. oberhalb des Cöcums.

Experiment 44. Katze.

Tag I. Operation 4 1/2 Uhr Nachmittags.

Strangulation einer etwa 40 Cm. langen Schlinge des oberen Jejunum.

Umfang der zuführenden Schlinge } = 3 3/4 Cm.
= = strangulirten = }
= = abführenden = }
= des Abdomens 25 Cm.

Tag II. Exit. letalis um 11 Uhr Abends. (Dauer der Strangulation 30 1/2 St.)

Section ein paar Minuten nach dem Tode.

Umfang des Abdomens circa 26 1/2 Cm.

Befund in der Bauchhöhle wie im Experiment 14, mit dem Unterschiede, dass sich hier in der Peritonealhöhle grössere Mengen einer wenig trüben, hämorrhagisch verfärbten Flüssigkeit befinden und die strangulirte Schlinge an ein paar Stellen graue Flecken aufweist.

Umfang der zuführenden Schlinge 4 Cm.
= = **strangulirten** = **über 6 1/2** Cm.
= = abführenden = 3 3/4 =

Sitz der Strangulation 57 Cm. unterhalb des Pylorus.

Experiment 45. Katze.

Tag I. Operation 4 1/2 Uhr Nachmittags.

Strangulation einer ca. 14 Cm. langen kothhaltigen Dickdarmschlinge.

Umfang des Dünndarmes oberhalb des Cöcums $3^3/_4$ Cm.
= der zuführenden Dickdarmschlinge 5 =
= = strangulirten = $5^3/_4$—6 =
= = abführenden = 6 =
= des Abdomens 33 Cm.

Tag II. Exitus letalis $^1/_2$8 Uhr Abends. (Dauer der Strangulation 27 Stdn.)
Section sofort nach dem Tode.

Bei der Palpation des Abdomens fühlt man sehr gut die geblähte strangulirte Schlinge. Sie bietet genau denselben Befund wie im Experiment 17. Ihr Inhalt fast vollständig verflüssigt.

Umfang des Dünndarmes oberhalb des Cöcums $3^3/_4$ Cm.
= der zuführenden Dickdarmschlinge $5^1/_2$ =
= = strangulirten = $10^1/_2$ =
= = abführenden = 8 =

Experiment 46. Katze.

Tag I. Operation 8 Uhr Abends.
Strangulation einer ca. 60 Cm. langen Schlinge des unteren Ileums.

Umfang der zuführenden Schlinge } = $4^1/_4$ Cm.
= = strangulirten = }
= = abführenden = }
= des Abdomens 32 Cm.

Tag II. $^1/_2$12 Uhr Mittags.
In tiefer Narkose ist der local geblähte Darmabschnitt ziemlich deutlich durch die Bauchdecken zu fühlen.

Tag III. Exitus letalis 7 Uhr Morgens. (Dauer der Strangulation 35 Stund.)
Section 8 Uhr Morgens.

Palpation des Abdomens giebt negative Resultate. Befund in der Bauchhöhle fast in jeder Beziehung wie im Experiment 34. (Die strangulirte Schlinge collabirt, dunkelgrau-gelblich verfärbt u. s. w.)

Umfang der zuführenden Schlinge bis 5 Cm.
= = strangulirten = $4^3/_4$—5 =
= = abführenden = $4^1/_4$—$4^1/_2$ =

Sitz der Strangulation circa 15 Cm. oberhalb des Cöcums.

Experiment 47. Katze.

Tag I. Operation 11 Uhr Vormittags.
Strangulation einer 45 Cm. langen Schlinge des unteren Ileums.

Umfang der zuführenden Schlinge } = 4 Cm.
= = strangulirten = }
= = abführenden = }
= des Abdomens 34 Cm.

$^1/_2$11 Uhr Abends.
Die strangulirte geblähte Schlinge ist bei der Palpation des Abdomens sehr deutlich zu fühlen.

Tag I. Um $8^1/_2$ Uhr Abends Exit. letalis. (Dauer der Strangulation $33^1/_2$ St.)
Section einige Minuten nach 9 Uhr Abends.
Palpation des Abdomens fällt negativ aus.

Die strangulirte Schlinge ist wie im Experiment 46 von dunkelaschgrau-gelblicher Farbe, stellenweise noch bräunlich gefleckt.

Umfang der zuführenden Schlinge $4^1/_4$ Cm.
= = **strangulirten** = $4^1/_4$—$4^1/_2$ Cm.
= = abführenden = $3^3/_4$ =

Sitz der Strangulation 8 Cm. oberhalb des Cöcums.

Die Wandungen der strangulirten Schlinge, mit Ausnahme einiger kleinen, allerdings ziemlich verdünnten Stellen, nur wenig dünner als die der normalen. Die übrigen Darmschlingen mehr hyperämisch als sonst; ihr Serosaüberzug stellenweise getrübt, im Allgemeinen aber durchaus noch glänzend.

Die strangulirte Schlinge wird zusammen mit ihrem Mesenterium und etwa 10—15 Cm. langen Theilen der zu- und abführenden Schlingen aus der Bauchhöhle herausgenommen und aufs Sorgfältigste, aber vergeblich auf eine eventuelle Perforation besichtigt.

Nach Lösung der Strangulation wurde sie unter das Wasser gethan und sehr langsam und vorsichtig aufgeblasen. Es zeigte sich, dass sie in der Nähe des mesenterialen Ansatzes 2 ganz kleine, nur während des Aufblasens durch austretende Luftblasen kenntliche, aber auch dann kaum sichtbare Perforationsöffnungen aufweist.

Diese Oeffnungen werden unterbunden und das Lufteinblasen (nicht forcirt) fortgesetzt. Die Schlinge bläht sich bis zu einem Umfange von fast $5^1/_2$ Cm. Erst bei starkem Einblasen kam es zu einem Riss an einer der oben erwähnten verdünnten Stellen.

Der übrige Befund in der Bauchhöhle wie im Experiment 46.

Experiment 48. Katze.

Tag I. Operation 2 Uhr Nachmittags.

Strangulation einer circa 25 Cm. langen Schlinge des oberen Jejunum.

Umfang der zuführenden Schlinge
= = strangulirten =
= = abführenden = } = 4 Cm.
= des Abdomens 29 Cm.

11 Uhr Abends.

In der Narkose fühlt man durch die Bauchdecken die geblähte strangulirte Schlinge sehr deutlich.

Tag II. Exitus letalis 10 Uhr Abends. (Dauer der Strangulation 32 Stdn.)

Section kurz vor 12 Uhr Abends.

Die palpatorische Untersuchung des Abdomens fällt negativ aus.

Umfang des Abdomens circa 30 Cm.

Die Bauchhöhle wurde unter Wasser eröffnet. Es erwies sich, dass in derselben geringe Mengen von freiem Gas vorhanden waren.

Befund sonst wie im Experiment 47, doch lässt sich hier nur eine einzige Perforationsöffnung (ebenso kleine) an der strangulirten Schlinge nachweisen.

Umfang der zuführenden Schlinge $4^3/_4$ Cm.
= = **strangulirten** = $4^1/_2$ =
= = abführenden = $3^3/_4$ =

Experiment 49. Katze.

Tag I. Operation 5 Uhr Nachmittags.

Strangulation einer kothhaltigen circa 50 Cm. langen Dünndarmschlinge.

Umfang der zuführenden Schlinge } = 4 Cm.
= = strangulirten = }
= = abführenden = }
= des Abdomens 30 Cm.

Exitus letalis erfolgte in der Nacht von Tag II auf Tag III.

Section erst am IV. Tage um 9 Uhr Morgens.

Abdomenumfang 33 Cm.

Die strangulirte Schlinge zeigt sonst ganz denselben Befund wie diejenige im Experiment 48, weist jedoch 2—3 stecknadelspitz- bis stecknadelkopfgrosse Perforationen auf.

Die übrigen Darmschlingen ungleichmässig aufgebläht, einige von ihnen zeigen Imbibitionserscheinungen.

Im Uebrigen der Befund im Allgemeinen wie im Experiment 48.

Umfang der zuführenden Schlinge 5—$5^1/_4$ Cm.
= = **strangulirten** = $4^1/_2$ =
= = abführenden = 4 =

Sitz der Strangulation circa 60 Cm. unterhalb des Pylorus.

Pferde.

Experiment 50. Pferd.

Tag I. Operation 12 Uhr Mittags.

Strangulation einer 64 Cm. langen, nur wenig gefüllten Schlinge der Bauchportion des Rectums.

Die bei den übrigen Thieren beobachtete primäre perlschnurartige Contraction der strangulirten Schlinge stellte sich hier auch noch nach 10 Minuten nicht ein.

Umfang der zuführenden Schlinge } = 15 Cm.
= = strangulirten = }
= = abführenden = }
= des Abdomens 151 Cm.

Tag III. Exit. letalis um $12^1/_4$ Uhr Mittags. (Dauer der Strangulation 24 St.)

Section um $^1/_2$3 Uhr Nachmittags.

Abdomenumfang 156 Cm.

Die Orientirung in der Bauchhöhle wegen der colossalen Dimensionen und grosser Schwere der mit breiig flüssigem Koth gefüllten Dickdarmschlingen sehr schwierig.

Es lässt sich aber Folgendes constatiren:

In der Bauchhöhle grosse Mengen eines gelblichen klaren Exsudates.

Die Beckenflexur hat die Wurzel des Cöcums umschlungen.

Das Cöcum, um die eigene Axe mehr als 180° in der Richtung

des Uhrzeigers gedreht, ist gebläht, fühlt sich nur wenig prall an. Serosa rothbläulich verfärbt, etwas trübe. Umfang circa 76 Cm.

Die strangulirte Schlinge ist gebläht, von dunkelrothblauer, matter Farbe, fühlt sich prall gespannt an, contrahirt sich nicht auf den gewöhnlichen Reiz.

Auch die Contractilität des ganzen übrigen Darms ist ebenfalls erloschen, diejenige der Dünndarmschlingen ist dagegen noch zum Theil erhalten.

Die Wandungen der strangulirten Schlinge verdickt, ihre Schleimhaut hyperämisch geschwellt, Oberfläche derselben sammetartig, lässt keine Structur erkennen. Strangulationsfurche mit dem charakteristischen Wall wie in den früheren Experimenten.

Die Schleimhaut des Cöcums stark ekchymosirt. Schleimhaut des übrigen Dickdarms normal, nur in der Nähe der Strangulation nach beiden Richtungen ein wenig ekchymosirt.

Ebenso ergiebt auch das strangulirt gewesene Mesenterium denselben Befund wie in allen früheren Experimenten.

Ausser der erwähnten localen Peritonitis des Cöcums und der strangulirten Schlinge nirgends auch nur Spuren von Peritonitis.

Der Umfang der zuführenden Rectumschlinge 16 Cm.; circa 30 bis 40 Cm. weiter nach oben wird der Umfang des Rectums allmählich grösser, bis 23 Cm.

Umfang der strangulirten Schlinge 29 Cm.

Umfang der abführenden Schlinge . . . . 15 =

Umfang der oberen und unteren Lagen des Quercolons und der Beckenflexur zwischen 41 und 56 Cm.

Umfang der Dünndarmschlinge 8—12 Cm.

Experiment 51. Stute.

Tag I. Operation 4 Uhr Nachmittags.

Trotz des sehr grossen Schnittes (fast 50 Cm.) misslingt der Plan, die Beckenflexur vor die Wunde zu bringen. Es gelingt blos, ein 55 bis 65 Cm. langes Stück der unteren Lage derselben zu stranguliren.

Umfang des zuführ. Theils der Schlinge
= der strangulirten = } ca. 35—40 Cm.
= = abführenden =
= des Abdomens 155 Cm.

Tag II. Die gewöhnlichen Symptome der „Kolik".

Tag III. Exitus letalis um 10 Uhr Morgens. (Dauer der Strangulation 42 St.)

Section um 12 Uhr Mittags.

Umfang des Abdomens circa 158 Cm.

Magen sehr stark dilatirt.

In der Strangulation befindet sich ein kürzeres Stück des Dickdarms, als ursprünglich strangulirt wurde, nämlich nur eine ca. 40 Cm. lange Schlinge.

Die strangulirte Schlinge verhältnissmässig nur wenig verändert. Sie erscheint kaum gebläht, fühlt sich keineswegs prall an. Ihr Inhalt nur sehr wenig blutig tingirt, lässt sich leicht durch Druck nach beiden Richtungen hin entfernen.

Ihre Serosa getrübt und stark ekchymosirt, weist aber auch blasse, graue, noch ziemlich spiegelnde Stellen auf. Ihre Wandungen nur sehr wenig verdickt.

Die Schleimhaut ist dagegen durchweg hyperämisch, dunkelroth-bläulich verfärbt, von sammetartiger Oberfläche.

Diese Veränderungen an der Schleimhaut lassen sich sowohl in der Richtung nach oben, wie nach unten auf einige Centimeter verfolgen, um an einer Stelle, von der ab die Schleimhaut normal wird, ganz scharf zu enden.

Den Veränderungen an der Schleimhaut entspricht auch die Ekchymosirung der Serosa, die jedoch hier nicht so stark wie an dem strangulirt vorgefundenen Theil der Flexur ist.

Umfang der zuführenden Schlinge 40—50 Cm.
= = **strangulirten** = **50—55** =

Umfang des übrigen Dickdarms, sowohl des zuführenden, wie auch des abführenden, 32—60 Cm.

Experiment 52. Pferd.

Tag I. Operation 4½ Uhr Nachmittags.

Der Versuch, die Beckenflexur zu stranguliren, misslingt wiederum. Es wird eine fast leere 80 Cm. lange Dünndarmschlinge strangulirt.

Umfang der zuführenden Schlinge
= = strangulirten = } = 12 Cm.
= = abführenden =
= des Abdomens 163 Cm.

Tag II. Exitus letalis 9 Uhr Abends. (Dauer der Strangulation 28½ Std.)

Section 10 Uhr Abends.

Umfang des Abdomens bis 166 Cm.

Magen sehr stark dilatirt.

Die strangulirte Schlinge dunkelroth-blau, gebläht, fühlt sich recht prall an.

Umfang der zuführenden Schlinge oberhalb der Strangulation 13 Cm.; 20—30 Cm. weiter nach oben circa 18 Cm.

Umfang der **strangulirten Schlinge 26 Cm.**
= = **abführenden** = 12 =

Umfang des Dickdarms an verschiedenen Stellen 40—62 Cm.

Im Uebrigen der Befund wie im Experiment 50 und 51.

Experiment 53. Stute.

Tag I. Operation 11 Uhr Morgens.

Der Versuch, die Beckenflexur zu stranguliren, misslingt auch in diesem Fall.

Strangulation einer Rectumschlinge.

Umfang der zuführenden Schlinge
= = strangulirten = } = 16 Cm.
= = abführenden =
= des Abdomens 146 Cm.

Tag II. Symptome der Darmocclusion, doch trinkt das Thier Wasser und frisst ein wenig Heu.

Tag III. Exitus letalis in der Nacht. (Dauer der Strangulation über 37 St.)
Section um $8^1/_2$ Uhr Morgens.
Der Befund in der Bauchhöhle wie gewöhnlich.

Umfang des Abdomens	151	Cm.
= der zuführenden Schlinge	18	=
= = **strangulirten** =	**30**	=
= = abführenden =	16	=

IV.

In den nächstfolgenden 6 Experimenten handelt es sich um Fälle, in welchen nach der Strangulation einer Darmschlinge die Symptome der Darmocclusion allerdings sofort auftraten, aber nach 1—3tägiger Dauer vollständig nachliessen, so dass dieselben Thiere nach 6 bis 10 mal 24 Stunden nach der ersten Laparotomie, augenscheinlich vollständig genesen, behufs Wiederholung des Experimentes relaparotomirt wurden.

Hunde.

Experiment 54. Mittelgrosser Hund.

Tag I. 7 Uhr Abends.
Möglichst lockere Strangulation (wie im Experiment 31) einer circa 40 Cm. langen Dünndarmschlinge (1).

Umfang der zuführenden Schlinge
= = strangulirten = } = $4^1/_4$ Cm.
= = abführenden =
= des Abdomens 47 Cm.

Tag II. 5 Uhr Nachmittags.
In der Narkose fühlt man im Abdomen links von der Mittellinie im Mesogastrium einen circa 2 Querfinger dicken, bogenförmigen, mit der Convexität nach links gelegenen, ziemlich prallen, beweglichen Wulst.
Umfang des Abdomens etwas über 47 Cm.
Tag III. 10 Uhr Morgens.
Untersuchung in der Narkose ergiebt genau denselben Befund wie Tag II.
Tag IV. 7 Uhr Abends.
Trotz der sorgfältigsten Palpation des Abdomens ist weder der Tag II und III gefühlte Tumor, noch überhaupt irgend etwas, was auf eine meteoristisch geblähte Darmschlinge deuten könnte, zu fühlen.
Tag V. 10 Uhr Morgens.
Nachdem im Laufe des Tag I mehrere theils normale, theils etwas blutig tingirte Stühle erfolgt waren, in der Nacht von Tag IV auf Tag V mehrere blutige Durchfälle.
Der Hund ist entschieden munterer, als er es noch Tag IV war. Verzehrt ein Stück Fleisch und etwas Milch.
Untersuchung in der Narkose fällt negativ aus.
Tag VI—IX.
Der Hund erholt sich vollständig, ist munter, frisst viel; ganz normale Stühle.

Tag X. 4½ Uhr Nachmittags.

Tiefe Narkose.

Der Photoxyllinverband hält nur am vorderen Theil der Bauchwunde. Der grösste Theil der Suturen hat durchgeschnitten. Die meisten Stichkanäle eitern. Trotzdem die Bauchwunde vollständig verheilt.

Im Abdomen nichts Abnormes zu fühlen. Nach möglichst sorgfältiger Desinfection der Bauchdecken **Relaparotomie** in der alten Narbe. Die Bauchdecken sind hier stark verdickt. Die Schnittfläche blutet sehr lebhaft.

Netz und eine Dünndarmschlinge mit der Narbe verwachsen, lassen sich doch leicht von den Bauchdecken stumpf trennen.

In der Bauchhöhle nur Spuren von gelblichem klaren Serum.

Mehrere Dünndarmschlingen sind im Mesogastrium unter einander und mit dem Netz ziemlich innig und fest verlöthet. Der Versuch, die Verlöthungen zu trennen, ruft sehr lebhafte parenchymatöse Blutung hervor.

Unter den übrigen, meist vollständig normalen und nur hier und da locker unter einander verklebten Dünndärmen ist die strangulirte Schlinge nicht zu finden.

Die Serosa der den Knäuel bildenden Schlingen ist ein wenig röthlich injicirt und nicht so glänzend wie die der meisten freien. Der Umfang der freien Schlingen an mehreren Stellen gemessen 4—5 Cm. Der Umfang der unter einander verwachsenen scheint grösser zu sein.

Strangulation einer circa 20 Cm. langen Dünndarmschlinge (2).

Umfang der zuführenden Schlinge
= = strangulirten =
= = abführenden = } = 4½ Cm.

Umfang des Abdomens vor und nach der Laparotomie nicht unter 45 Cm.

Tag XI. Der Hund erholte sich nach der Operation nur vorübergehend auf ein paar Stunden.

Exitus letalis erfolgt gegen **9 Uhr Morgens** (nach 17 Stunden).

Section um 9½ Uhr Morgens.

Umfang des Abdomens 47 Cm. Palpation des Abdomens giebt keine Resultate.

Fibrinös-eiterige Peritonitis.

Sämmtliche Darmschlingen ein wenig gebläht.

Typische, wenn auch geringgradigere Veränderungen der zuletzt (2) strangulirten Schlinge. Sie ist rothbläulich verfärbt, fühlt sich nicht prall gespannt an, contrahirt sich auf das Kneifen mit der Pincette ziemlich lebhaft; die Wandungen nicht stark verdickt. Ueberhaupt der ganze Unterschied von den ebenfalls gerötheten und ein wenig geblähten übrigen Schlingen nicht so scharf wie in den früheren Experimenten.

Umfang der zuführenden Schlinge 4¾ Cm.
= = **strangulirten** = **6½** =
= = abführenden = 4¾ =

45 Cm. weiter nach unten befindet sich das, die bei der ersten Laparotomie strangulirte Schlinge einschliessende, schon oben erwähnte Packet von Dünndarmschlingen.

Es erweist sich, dass hier der zuführende Darm mit dem abführenden dicht oberhalb der Strangulation verlöthet und die verlöthete Wand perforirt ist. Auf diese Weise konnten die Faeces direct aus der zu- in die abführende Schlinge treten.

Ausserdem ist eine Communication zwischen der zuführenden Schlinge und dem zuführenden Schenkel der strangulirten Schlinge vorhanden. Die strangulirte Schnur hat an dieser Stelle durchgeschnitten und läuft quer durch das Lumen der Communicationsöffnung.

Umfang der zuführenden Schlinge 4½ Cm.
= = strangulirten = 5¾—6 =
= = abführenden = 4¾ =

Die Strangulation sitzt circa 18 Cm. oberhalb des Cöcums.

Die bei der erstmaligen Laparotomie strangulirte Schlinge (1) ist von dunkelrother Farbe; ihre Contractilität sehr gering. Inhalt: Gase und flüssiger Koth in geringen Mengen. Wandungen etwas verdickt. Schleimhaut dunkelroth, ekchymosirt, Structur nicht mehr deutlich zu erkennen. Die einander zugekehrten mesenterialen Seiten der Schlinge verlöthet.

Das Mesenterium der Schlinge geschrumpft, bietet im Ganzen denselben Befund wie im Experiment 1, 2 u. s. w., nur in viel geringerem Grade ausgesprochen.

Experiment 55. Kleiner Hund.

Tag I. 4½ Uhr Nachmittags.

Strangulation einer 17 Cm. langen fast leeren Dünndarmschlinge (1).

Umfang der zuführenden Schlinge } = 3½ Cm.
= = strangulirten = }
= = abführenden = }
= des Abdomens 32 Cm.

Tag II. 12 Uhr Mittags.

In der Narkose fühlt man im Mesogastrium einen kugeligen, ziemlich resistenten, über hühnereigrossen Tumor.

Tag III. 10 Uhr Abends.

Palpation des Abdomens in der Narkose fällt negativ aus.

Tag IV. In der Nacht zum ersten Mal seit der Operation theils normaler, theils blutiger Stuhl.

Tag IX. Der Hund macht einen ganz gesunden Eindruck.

5 Uhr Nachmittags Relaparotomie.

Photoxyllinverband hält sehr gut. Nirgends auch Spuren von Eiterung. Wunde primär verheilt.

Schnitt in der alten Narbe.

An einer Stelle wird das Netz adhärent gefunden.

Mitten darin in der Bauchhöhle ein Knäuel von lebhaft gerötheten, mit einander und namentlich mit dem Netz innig verlötheten Dünndarmschlingen.

Umfang der nächsten freien, etwas röthlich verfärbten, wie es scheint, zuführenden Schlinge etwas über 4 Cm.

Ohne den Knäuel anzurühren, wird eine 25 Cm. lange Dünndarmschlinge (2) wie gewöhnlich strangulirt.

Umfang der zuführenden Schlinge
= = strangulirten = } = 4—4¼ Cm.
= = abführenden =

Umfang des Abdomens vor und nach der Operation bis 31 Cm.

Tag X. ½10 Uhr Morgens. (Dauer der 2. Strangulation 16½ Stunden.)

Der Hund ist moribund.

Bei der Palpation des Abdomens fühlt man gar nichts, was auf eine local geblähte Schlinge zurückzuführen wäre.

Umfang des Abdomens fast 33½ Cm.

Fast alle Darmschlingen unter einander durch lockere Adhäsionen verlöthet.

Die Serosa des grössten Theils der Schlinge röthlich injicirt, noch ziemlich glänzend.

Umfang der zur (Tag IX) strangulirten zuführenden Schlinge 4½—5 Cm.
= = strangulirten Schlinge (2) etwas über 6 Cm.
= = abführenden Schlinge 5—4½ Cm.

Die strangulirte Schlinge (2) und ihr Mesenterium sind theils durch ganz lockere, theils durch mehr feste Adhäsionen mit den umgebenden Schlingen verlöthet. Sie ist von stark rother, ins Blaue spielender Farbe, fühlt sich nicht prall an, auf das Kneifen mit der Pincette contrahirt sie sich nicht. Ihre Wandungen nicht so stark wie in übrigen Fällen verdickt. Die Schleimhaut stark ekchymosirt und infarcirt, ihre Contouren verstrichen. Inhalt der Schlinge blutige braungraue Flüssigkeit und Gas.

Am strangulirt gewesenen Mesenterium Befund wie im Experiment 36.

Circa 30 Cm. weiter nach unten befindet sich der oben erwähnte Knäul von Dünndarmschlingen. Der Befund an demselben ist vollständig demjenigen im Experiment 36 analog.

Die Enteroanastomose der zu- mit der abführenden Schlinge wie im Fall 54. Eine zweite ganz kleine Enteroanastomose mit einer benachbarten Schlinge befindet sich an der Kuppe der strangulirten.

Umfang der strangulirt gewesenen Schlinge (1) 6—8 Cm.

Umfang der umgebenden und der zu- und abführenden Schlingen zwischen 4—6 Cm.

Diese Strangulation sass circa 20—25 Cm. über dem Cöcum.

Der Umfang der übrigen Dünndarmschlingen wechselt zwischen 3¾ und 6½ Cm. Die Schleimhaut fast des ganzen Darms ist mit grösseren und kleineren Unterbrechungen mehr oder weniger ekchymosirt.

Das Mesenterium zeigt ebenfalls recht viele Ekchymosirungen. An mehreren Stellen sind die Gefässe derselben thrombosirt.

Die Ekchymosen der Schleimhaut scheinen den thrombosirten Gefässen des Mesenteriums ziemlich zu entsprechen.

Experiment 56. Grosser Hund.

Tag I. Operation 6 Uhr Abends.

Strangulation einer kothhaltigen circa 20 Cm. langen Dünndarmschlinge (1).

Umfang der zuführenden Schlinge
= = strangulirten = } = 4¾ Cm.
= = abführenden =
= des Abdomens 52 Cm.

Tag II. 4½ Uhr Nachmittags.

Man fühlt in der Narkose sehr deutlich die aufgeblähte Schlinge.

Tag III. Seit der Operation kein Stuhl. Erst am Nachmittag mehrere blutige Durchfälle.

6 Uhr Abends.

Untersuchung in der Narkose führt zu keinen Resultaten.

Tag VII. Der Hund scheint vollständig gesund zu sein. Tägliche, zum Theil noch blutige Ausleerungen.

Um 8 Uhr Abends Relaparotomie.

Es wird, wie in beiden letzten Experimenten, ein Knäuel von unter einander adhärenten Schlingen vorgefunden. Derselbe wird nicht angerührt.

Strangulation einer Dünndarmschlinge (2).

Umfang der zuführenden Schlinge
= = strangulirten = } = 5—5¼ Cm.
= = abführenden =

Tag VIII. Exitus letalis um 10 Uhr Morgens. (Dauer der 2. Strangulation 14 Stunden.)

Section um 10½ Uhr Morgens.

Der durch Adhäsionen verklebte Dünndarm bildet zwei Schlingenpackete. In dem einen befindet sich die zweite strangulirte Schlinge.

Umfang der roth-bläulich verfärbten strangulirten Schlinge (2) bis 6¼ Cm.

Umfang der umgebenden zu- und abführenden Schlingen zwischen 4½ und 6 Cm.

Die Contractilität der zu diesem Convolut gehörigen Schlingen scheint herabgesetzt zu sein.

Die strangulirte Schlinge contrahirt sich gar nicht. Ihre Wandungen sind ziemlich verdickt. Ihre Schleimhaut und ihr Inhalt wie im Fall 54. Die Strangulationsfurche wie im Experiment 1, 2 u. s. w. Grenzwall beiderseits ziemlich scharf ausgeprägt.

Die Dünndarmschlingen im zweiten Knäuel recht fest mit einander verklebt.

Die strangulirt gewesene Schlinge (1) communicirt durch nicht über 0,5 Cm. weite runde Oeffnung an der Convexität mit einer benachbarten Schlinge. Ausserdem eine Anastomose zwischen dem zu- und abführenden Darm.

Umfang der strangulirt gewesenen Schlinge (1) circa 7½ Cm.

Umfang der benachbarten Schlinge zwischen 5—6 Cm.

Die Schleimhaut dieser und der übrigen Schlingen, die Serosa, das Mesenterium, seine Gefässe u. s. w. bieten denselben Befund wie im Experiment 54.

Experiment 57. Grosser Hund.

Tag I. Operation 5 Uhr Nachmittags.

Strangulation einer circa 25 Cm. langen, nur wenig kothhaltigen Dünndarmschlinge (1).

Umfang der zuführenden Schlinge } = 5 Cm.
= = strangulirten = }
= = abführenden = }
= des Abdomens 57 Cm.

Tag II—VI. Nur am 2. Tage nach der Operation war die strangulirte Schlinge zu fühlen. Erst am Vormittag des IV. Tages erster copiöser, zum Theil flüssiger, stark blutiger Stuhl.

Tag VII. Der Hund scheint vollständig gesund zu sein.

9 Uhr Abends Relaparotomie.

Befund in der Bauchhöhle wie in allen übrigen Fällen.

Strangulation einer circa 15 Cm. langen Dünndarmschlinge (2).

Umfang der zuführenden Schlinge } ca. $5^1/_2$ Cm.
= = strangulirten = }
= = abführenden = }

Umfang des Abdomens vor und nach der Relaparotomie 58 Cm.

Tag VIII. In der Nacht Exitus letalis. Um 8 Uhr Morgens Section.

Befund in der Bauchhöhle wie in den übrigen Fällen dieser Gruppe.

Umfang der **gestern strangulirten Schlinge** (2) = **$6^1/_4$—$6^1/_2$ Cm.**
Umfang der zuführenden Schlinge $6-6^1/_4$ Cm.
= abführenden = $6—6^1/_4$ =

Schlinge Nr. 1 bietet im Allgemeinen denselben Befund wie die im Experiment 54. Auch hier sind an der Schleimhaut einige kleine dunkelaschgraue Flecken vorhanden.

Die Communication der strangulirten Schlinge (1) mit dem übrigen Darmtractus ist dadurch hergestellt, dass die strangulirende Schnur die Wandungen beider Schenkel bis auf eine schmale Brücke am Mesenterialansatz durchgeschnitten hat und die betreffenden Darmenden sich wieder vereinigt haben, so dass die ganze strangulirte Schlinge für die Passage des Kothes wieder benutzbar wurde.

Im Uebrigen Alles wie im Experiment 36 u. s. w.

Umfang der **strangulirten** Schlinge **7** Cm.
= = zuführenden = $5^3/_4$—$6^1/_2$ Cm.
= = abführenden = $5^1/_2$—6 =

Umfang der die strangulirte umgebenden und mit ihr verlötheten Schlingen $5—6^3/_4$ Cm.

Experiment 58. Grosser Hund.

Tag I. Operation 4 Uhr Nachmittags.

Strangulation einer kothhaltigen 41 Cm. langen Dickdarmschlinge.

Umfang der zuführenden Schlinge 6 Cm.
= = strangulirten = 6—8 =
= = abführenden = 8 =
= des Abdomens 54 Cm.

Tag II. 11 Uhr Morgens.

Man fühlt in der Narkose die hufeisenförmige aufgeblähte strangulirte Schlinge.

Abends gegen 10 Uhr machte der Hund einen sehr kranken Eindruck.

Sehr oft wiederkehrendes Erbrechen. Einige kleine, blutige, flüssige Stühle.

Tag IV. Am Morgen mehrere blutige, flüssige Stühle.

Tag VII. Der Hund scheint vollständig gesund zu sein. Die Stühle sind aber immer noch blutig.

Tag VIII. Stühle noch immer ein wenig blutig tingirt.

Umfang des Abdomens 55 Cm.

Um 12 Uhr Mittags Relaparotomie.

Der ursprüngliche Plan, auch dieses Thier zur Wiederholung des Experimentes zu gebrauchen, wird aufgegeben und statt dessen ein genauer Befund der strangulirten Schlinge aufgenommen.

Sie ist so mit dem Netz und den umgebenden Gedärmen verwachsen und von denselben umgeben, dass es erst mit einiger Mühe gelingt, die Sachlage zu erkennen.

Es erweist sich, dass die strangulirende Schnur an einem Schenkel die ganze Wand bis auf die Mucosa der mesenterialen Seite durchgeschnitten hat.

Durch Verlöthungen der Wände und zwei Perforationen entstehen genau dieselben Verhältnisse wie im Experiment 54.

Die strangulirt gewesene Schlinge ist vom an einigen Stellen sehr fest adhärenten und an diesen Stellen verdickten und stark vascularisirten Netz förmlich umhüllt. Die Schlinge reagirt auf das Kneifen mit der Pincette nur träge. Ihre Wandungen sind hyperämisch und ein wenig verdickt. Contouren der stark ekchymosirten, an einigen erbsengrossen Stellen gräulich verfärbten Schleimhaut verstrichen.

An einigen Stellen, wo das Netz adhärirte, war die Darmwand etwas verdünnt.

Im Darm etwas blutig tingirter, fast vollständig verflüssigter Koth.

Die Wandungen der abführenden Schlinge ebenfalls hyperämisch, ein wenig verdickt. Ihre Schleimhaut von derselben, nur weniger ausgesprochenen Eigenschaft wie die der strangulirten Schlinge.

Die Serosa und namentlich die Mucosa des 13 Cm. langen zuführenden Dickdarmtheils an vielen Stellen ekchymosirt.

Einige Gefässe ihres Mesenteriums thrombosirt.

Die Serosa der übrigen Darmschlingen, mit Ausnahme der adhärenten Stellen, spiegelnd glänzend, nur hier und da röthlich injicirt. An der Schleimhaut derselben wenige Ekchymosen.

Umfang der zuführenden Dickdarmschlinge $8^1/_4$—8 Cm.
= = **strangulirten** = $9^3/_4$—$10^1/_2$ Cm.
= = abführenden = fast 8 =

Experiment 59. Grosses Pferd.

Tag I. Operation 7 Uhr Abends.

Strangulation einer circa 60—70 Cm. langen, nur wenig kothhaltigen Rectumschlinge.

Umfang der zuführenden Schlinge
= = strangulirten = } = 14 Cm.
= = abführenden =
= des Abdomens 168 Cm.

Tag II. Das Thier war den Vormittag über krank. Vergebliche Defäcationsversuche.

Am Nachmittag ein normaler Stuhl.

Tag III. Im Laufe der Nacht und des Tages mehrere Defäcationen und Flatus.

Das Thier frisst Heu und Hafer, scheint sich gar nicht krank zu fühlen.

Beim Versuche, das Abdomen zu palpiren, schlägt es aus.

Tag VII. Das Thier scheint vollständig gesund zu sein.

Um 6 Uhr Abends Relaparotomie.

Bauchwunde primär verheilt.

An einer Stelle ist eine Dickdarmschlinge mit der Narbe verwachsen.

Nirgends auch nur Spuren von Peritonitis.

Die vor 7 Tagen strangulirte Schlinge ist frei und unterscheidet sich vom übrigen Rectum gar nicht.

Strangulation einer 82 Cm. langen Rectumschlinge.

Umfang der zuführenden Schlinge
= = strangulirten = } = 13 Cm.
= = abführenden =
= des Abdomens 171 Cm.

Tag VIII. Um 12 Uhr Mittags wird das Thier in höchster Unruhe vorgefunden. Es sieht sich fortwährend um; wechselt immerfort die Stelle. Schlägt mit den Vorderbeinen aus. Ergreift mit den Zähnen Alles, was es nur erreichen kann, beisst den Wärter. Das Abdomen und die Flankengegend stark vorgetrieben.

Ein paar Minuten nach 12 Uhr erfolgt plötzlich der Tod.

Die sofort angeschlossene Section ergab folgenden Befund:

Umfang des Abdomens fast 190 Cm.

In der Bauchhöhle grosse Mengen gelblichen, klaren Exsudats. Peritoneum überall blass, spiegelnd, glänzend; nur die Serosa der bei der Relaparotomie adhärent gefundenen Schlinge hyperämisch und getrübt.

Magen enorm ausgedehnt.

Der Grimmdarm erscheint stark gebläht, fühlt sich aber keineswegs so prall wie die strangulirte Rectumschlinge an.

Die Contractilität der strangulirten Schlinge vollständig erloschen, die der übrigen Darmschlingen erhalten.

Umfang der zur strangulirten zuführenden Rectumschlinge 5 bis 10 Cm., oberhalb der Strangulation 15 Cm., — weiter nach oben allmählich bis 22 Cm.

Umfang der **strangulirten** Schlinge **29** Cm.
= = abführenden = 15 =

Umfang des Dickdarms, an verschiedenen Stellen gemessen, schwankt zwischen 35—68 Cm.

Umfang der Dünndarmschlinge 10—18 Cm.

Nirgends Spuren der erstmaligen Strangulation.

Die zur erstmaligen Strangulation gebrauchte Gummischnur wurde zwischen dem Magen und der Leber gefunden.

B. Starke Strangulation.

I.

Experimente, in welchen der Befund an der strangulirten Schlinge nach nicht länger als 12stündiger Dauer der Strangulation bei lebenden Thieren aufgenommen wurde.

Hunde.

Experiment 60. Grosser Hund.

Strangulation einer nur wenig gefüllten 25 Cm. langen Dünndarmschlinge.

Umfang der zuführenden Schlinge } = 4 Cm.
= = strangulirten = }
= = abführenden = }
= des Abdomens 46 Cm.

Sofort nach der Strangulation perlschnurartige, einige Minuten anhaltende Contractionen.

Die Schlinge nimmt sehr rasch einen grauröthlich-bläulichen Farbenton an.

Sämmtliche Gefässe der strangulirten Schlinge und deren Mesenterium treten immer deutlicher durch ihre immer intensiver werdende schwarzblaue Färbung hervor. Im Kaliber der Gefässe keine Veränderungen. Alle ausserhalb der Strangulation sich befindenden Arterien erweitern sich ganz beträchtlich.

Auch nach circa 25 Minuten nirgends Blutaustritte.

Die Contractilität der Schlinge bereits nach 20 Minuten sehr stark herabgesetzt.

Um 4 Uhr 30 Minuten. Schluss der Bauchdecken.

10 Uhr Abends. (Dauer der Strangulation 5 Stunden.)

Tiefe Narkose.

Durch die Bauchdecken lässt sich eine resistente Schlinge recht deutlich palpiren.

Umfang des Abdomens 47 Cm.

In der Bauchhöhle wenige Centimeter einer nur wenig trüben, keineswegs blutig tingirten Flüssigkeit.

Nirgends peritonitische Adhäsionen.

Die strangulirte Schlinge gebläht.

Ihre Lage entspricht der bei der Palpation resistent sich anfühlenden Schlinge. Sie ist matt, stellenweise aschgrau-braun-bläulich, stellenweise blass, blutleer. Sämmtliche, auch die feinsten, Gefässe treten durch ihre dunkle Farbe sowohl an der Schlinge wie an deren Mesenterium stark hervor, sie scheinen aber in ihrem Umfang reducirt zu sein.

An zwei ein wenig über das Niveau vorragenden, etwas über erbsengrossen Stellen ist die Farbe der Schlinge dunkelaschgrau.

Die Schlinge fühlt sich ziemlich prall gespannt an. Die Contractilität vollständig erloschen. Wandungen verdünnt. Die Verdünnung betrifft namentlich die aschgrau verfärbten Stellen.

Die ganze Schleimhaut ist leicht ekchymosirt, es wechseln an ihr ganz unregelmässig mehr grau-röthlich aussehende Stellen mit dunkelaschgrau verfärbten, ihre Faltung ist aber noch ganz deutlich erhalten. Die dunklere Färbung betrifft hauptsächlich die Prominiscenzen der Schleimhaut.

Der Inhalt der Schlinge — Gas und nur spurenweise blutig tingirter, breiiger Koth.

Die zu- und abführenden Schlingen in einer Ausdehnung von circa 15—20 Cm. von der Strangulation sehr stark perlschnurartig contrahirt.

Umfang der zuführenden Schlinge $4^3/_4$ Cm.
= = **strangulirten** = $6^1/_2$ =
= = abführenden = $3^3/_4$ =

Sitz der Strangulation circa 11 Cm. oberhalb des Cöcums.

Im Uebrigen der Befund wie in den Experimenten 1, 2 u. s. w.

Experiment 61. Sehr grosser Hund.

Tag I. Operation 4 Uhr Nachmittags.

Strangulation einer circa 40 Cm. langen fast leeren Dünndarmschlinge.

Umfang der zuführenden Schlinge } = $4^3/_4$ Cm.
= = strangulirten = }
= = abführenden = }
= des Abdomens 53 Cm.

10 Uhr Abends. (Dauer der Strangulation 6 Stunden.)

Tiefe Narkose.

Bei der Palpation des Abdomens ist die geblähte Schlinge zu fühlen.

Umfang des Abdomens kaum über 53 Cm.

Die strangulirte Schlinge umgeben von dem nicht adhärirenden Netz.

Sonst Befund in der Bauchhöhle fast in allen Einzelheiten wie im Experiment 60.

Umfang der zuführenden Schlinge 5 Cm.
= = **strangulirten** = $7^1/_4$ =
= = abführenden = 5 =

Sitz der Strangulation circa 43 Cm. unterhalb des Pylorus.

Experiment 62. Kleiner Hund.

Tag I. Operation 12 Uhr Mittags.

Strangulation einer fast leeren, ca. 20 Cm. langen Dünndarmschlinge.

Umfang der zuführenden Schlinge } = $3^3/_4$ Cm.
= = strangulirten = }
= = abführenden = }
= des Abdomens 35 Cm.

8 Uhr Abends. (Dauer der Strangulation 8 Stunden.)

Tiefe Narkose. Geblähte Schlinge recht deutlich zu palpiren.

Umfang des Abdomens circa $35^1/_2$ Cm.

Der Befund in der Bauchhöhle überhaupt und namentlich an der strangulirten Schlinge genau wie im Experiment 60, nur dass ihre Farbe eine mehr dunkelaschgraue mit einem Strich ins Bräunliche ist, ihre Wandungen, namentlich an den dunkelgrau gefärbten Stellen, papierdünn erscheinen und die Schleimhaut kaum eine Andeutung von Faltung erkennen lässt.

Umfang der zuführenden Schlinge $4^1/_2$ Cm.
= = **strangulirten** = $7^1/_4$ =
= = abführenden = $4^1/_4$ =

Sitz der Strangulation 18 Cm. oberhalb des Cöcums.

Die Schlinge wurde im Zusammenhang mit dem Mesenterium und circa 10 Cm. langen Theilen des zu- und abführenden Darms herausgeschnitten und nach der Lösung der Strangulation unter Wasser mittelstark durch die zuführende Schlinge aufgeblasen. Nirgends eine Perforation.

Die Wandungen stülpten sich dabei an einigen Stellen etwas stärker hervor, und bei forcirtem Einblasen platzten sie an einer derselben.

Experiment 63. Mittelgrosser Hund.

Tag I. Operation 12 Uhr Mittags.

Strangulation einer ziemlich kothhaltigen, circa 50 Cm. langen Dünndarmschlinge.

Umfang der zuführenden Schlinge
= = strangulirten =
= = abführenden = } = $4^1/_4$ Cm.
= des Abdomens 56 Cm.

7 Uhr Abends. (Dauer der Strangulation 7 Stunden.)

Tiefe Narkose.

Umfang des Abdomens 55 Cm.

In der Bauchhöhle circa 200—250 Cm. einer wenig blutigen, aber ziemlich trüben und kothig riechenden Flüssigkeit.

Andeutung von allgemeiner Peritonitis.

Die strangulirte Schlinge ziemlich collabirt. Ihre Wandungen sehr verdünnt. Die Schlinge wird, wie im Experiment 62, aus der Bauchhöhle entfernt und nach Lösung der Strangulation unter Wasser aufgeblasen.

Es zeigt sich dabei, dass die Schlinge an dem freien Rande ungefähr an ihrer Mitte eine ganz kleine Perforationsöffnung — von der Grösse eines Stecknadelkopfes — aufweist.

Dieselbe wird mit einem Faden verschlossen und das Aufblasen fortgesetzt. Dadurch lässt sich in der nächsten Nähe der Ansatzstelle des Mesenteriums circa 8 Cm. nach unten von der oben erwähnten Oeffnung eine zweite noch kleinere Perforation nachweisen. Es ist jedoch nicht sicher, ob diese nicht ein Kunstproduct ist, da die Wandungen hier sehr verdünnt waren; allerdings wurde das Aufblasen mit Vorsicht ausgeführt.

Umfang der zuführenden Schlinge . . . . . $4^3/_4$ Cm.
8 Cm. weiter nach oben hin . . . . . $5^1/_4$ =
Umfang der **strangulirten** Schlinge **ca.** $6^1/_2$—**7** =
= = abführenden = $4^1/_2$ =

Sitz der Strangulation 15 Cm. oberhalb des Cöcums.

Experiment 64. Kleiner Hund.

Tag I. Operation 11 Uhr Morgens.

Strangulation einer mittelmässig kothhaltigen, 15 Cm. langen Dünndarmschlinge.

Umfang der zuführenden Schlinge
= = strangulirten = } = 3 Cm.
= = abführenden =
= des Abdomens 31 Cm.

10 Uhr Abends. (Dauer der Strangulation 11 Stunden.)

Das Thier ist sehr schwach.

In der Narkose, während welcher Exitus letalis erfolgte, liess sich im Abdomen nichts palpiren, was als eine geblähte Schlinge zu deuten wäre.

Umfang des Abdomens circa 32 Cm.

Allgemeine Peritonitis.

Die strangulirte Schlinge vom hier und da locker adhärenten Netz umgeben. Ihre Wandungen zusammengefallen, sehr verdünnt.

Beim sehr vorsichtigen Aufblasen der Schlinge unter Wasser lässt sich am mesenterialen Rande derselben eine einzige ganz kleine, nur während des Aufblähens sichtbare Perforation entdecken.

Umfang der zuführenden Schlinge $3^1/_2$—4 Cm.
= = **strangulirten** = **ca.** $4^3/_4$—$5^1/_4$ =
= = abführenden = $3^1/_2$ =

Sitz der Strangulation circa 88 Cm. oberhalb des Cöcums.

Im Uebrigen Befund in der Bauchhöhle wie in früheren Experimenten dieser Gruppe.

Experiment 65. Mittelgrosser Hund.

Tag I. Operation 12 Uhr Mittags.

Strangulation einer etwa 19 Cm. langen kothhaltigen Dickdarmschlinge.

Umfang der zuführenden Schlinge 8 Cm.
= = strangulirten = 9 =
= = abführenden = 9 =
= des Abdomens 45 Cm.

5 Uhr Nachmittags. (Dauer der Strangulation 5 Stunden.)

Tiefe Narkose.

Bei der Palpation des Abdomens fühlt man ganz deutlich die meteoristisch aufgetriebene strangulirte Schlinge.

Umfang der zuführenden Schlinge $8^1/_4$ Cm.
= = **strangulirten** = **13** =
= = abführenden = $9^1/_2$ =

Die strangulirte Schlinge fühlt sich recht prall an.

Ihre Farbe, Wandungen u. s. w. wie diejenigen der strangulirten Schlingen im Experiment 60.

Ihr Inhalt nicht verflüssigt, aber ein wenig blutig tingirt.

Befund an der abführenden Schlinge wie im Experiment 8.

Katzen.

Experiment 66. Katze.

Tag 1. Operation 3 Uhr Nachmittags.

Strangulation einer 40 Cm. langen leeren Dünndarmschlinge.

Umfang der zuführenden Schlinge
= = strangulirten = } = 3¼ Cm.
= = abführenden =
= des Abdomens 28 Cm.

Sofort nach der Strangulation stellen sich in der Schlinge perlschnurartige Contractionen ein. Die Schlinge nimmt sehr rasch einen grau-röthlichen cyanotischen Farbenton an. Ihre Gefässe werden immer dunkler und dunkler und treten immer deutlicher und deutlicher hervor. Kaliber der Gefässe bleibt unverändert.

Die Schlinge wird in die Bauchhöhle reponirt und nach je ein paar Minuten vor die Bauchwunde vorgezogen und untersucht.

20 Minuten nach der Strangulation ist ihre Farbe an einigen Stellen vielleicht noch dunkler, an anderen dagegen deutlich blasser geworden.

Die Gefässzeichnung erscheint auf der ganzen Oberfläche der Schlinge als ein Netz von schwarzroth-blauen, feinsten, vielfach mit einander anastomosirenden Adern.

Die Schlinge ist noch stärker contrahirt, als sie es sofort nach der Strangulation war. Blasse Querringe wechseln mit dunkler verfärbten.

Umfang des Abdomens 28 Cm.

10 Uhr Abends. (Dauer der Strangulation 7 Stunden.)

Die Katze scheint sich noch ziemlich gut zu halten.

Tiefe Narkose.

Umfang des Abdomens 28 Cm.

Bei der Palpation des Abdomens fühlt man sehr deutlich zwischen den vorderen Bauchdecken und der Wirbelsäule einen prall elastisch sich anfühlenden, flachen, ein wenig verschiebbaren, etwa kleinhandtellergrossen Tumor.

In der Bauchhöhle nur wenige Centimeter einer klaren, gelblichen Flüssigkeit.

Die Lage der stark geschlängelten, strangulirten Schlinge entspricht dem gefühlten Tumor. Die Schlinge erscheint in ihrem Umfang zum Theil stark reducirt, wie contrahirt, zum Theil dagegen gebläht. Die Farbe der Schlinge ist in dem contrahirt erscheinenden Theil graubräunlich-bläulich, im gedehnten Theil dunkelaschgrau, an einigen Stellen grün-gelblich. Von den perlschnurartigen Einschnürungen keine Spur.

Von den Gefässen sind nur die grösseren als schwarze Stränge sichtbar.

Die Schlinge fühlt sich sehr prall gespannt an. Auf den üblichen Reiz keine Contraction.

Umfang der zuführenden Schlinge etwas über . . . . . 3 Cm.
= = **strang. Schlinge an den contrahirten Stellen** 2½ =
= = = = = = **gebläht** = 4¼ =
= = abführ. = ... 3 =

Sitz der Strangulation circa 20 Cm. oberhalb des Cöcums.

Auch bei sehr forcirtem Lufteinblasen dehnt sich die strangulirte Schlinge nur sehr wenig aus. Die Dehnung betrifft vorzugsweise die aschgrau verfärbten Theile, deren Umfang jedoch nicht über 1/4 Cm. grösser wird.

Die Schleimhaut der strangulirten Schlinge ist theils von blassröthlicher, theils von mehr aschgrauer, an manchen Stellen auch dunkelgrau-gelblicher Farbe. Ihre Faltung an den contrahirten Stellen ziemlich gut erhalten. Den geblähten Stellen entsprechend ist die Schleimhaut dunkelaschgrau, zeigt keine Faltung.

Die Wandungen der Schlinge, namentlich an den mehr geblähten Stellen, ein wenig verdünnt.

Die Strangulationsfurche und der Grenzwall an der Schleimhaut der zu- und abführenden Schlingen sehr scharf ausgesprochen.

Inhalt der Schlinge besteht aus einigen Centimetern breiigen, gelben, nur spurenweise blutig tingirten Kothes.

Das strangulirt gewesene Mesenterium bietet genau denselben Befund, wie das betreffende Mesenterium des Hundes im Experiment 60.

Sowohl die zu-, wie die abführenden Schlingen sind auf einer Strecke von einigen Centimetern von der Strangulation an sehr stark perlschnurartig contrahirt.

Die Serosa und die Mucosa dieses Theiles der betreffenden Schlingen zeigen nur spärlich Ekchymosirung. Die letztere ist an der abführenden Schlinge stärker ausgesprochen.

Experiment 67. Katze.

Tag 1. Operation 4 Uhr Nachmittags.

Strangulation einer 35 Cm. langen Dünndarmschlinge.

Umfang der zuführenden Schlinge } = 3 Cm.
= = strangulirten = }
= = abführenden = }

Abdomenumfang 29 Cm.

11 Uhr Abends. (Dauer der Strangulation 7 Stunden.)

Die Katze scheint recht schwach zu sein.

Tiefe Narkose.

Umfang des Abdomens circa 29 Cm.

Sowohl der palpatorische Befund des Abdomens, wie auch der Befund in der Bauchhöhle selbst gleichen fast in jeder Beziehung denjenigen im Experiment 66.

Die strangulirte Schlinge ist von nicht adhärentem Netz eingehüllt.

Umfang der zuführenden Schlinge 3 1/4 Cm.
= = **strangulirten** = 2 1/4—4 1/4 Cm.
= = abführenden = 3 Cm.

Sitz der Strangulation 62 Cm. unterhalb des Pylorus.

Experiment 68. Katze.

Tag 1. Operation 2 1/2 Uhr Nachmittags.

Strangulation einer 24 Cm. langen Dünndarmschlinge.

Umfang der zuführenden Schlinge } = 3 1/2 Cm.
= = strangulirten = }
= = abführenden = }

Abdomenumfang 31 Cm.

7 1/2 Uhr Abends. (Dauer der Strangulation 5 Stunden.)

Die Katze scheint noch ganz munter zu sein.

In der Narkose fühlt man noch deutlicher als in den beiden letzten Experimenten im Mesogastrium, rechts von der Mittellinie, einen prall elastischen, bis handtellergrossen, verschiebbaren, ziemlich flachen Körper.

Umfang des Abdomens 31 1/2 Cm.

Es erweist sich, dass die Lage der prall gespannten Schlinge genau dem palpirten resistenten Körper entspricht.

Die strangulirte Schlinge, an ein paar Stellen mit dem Netz locker verwachsen, bietet genau dieselben Veränderungen, wie diejenigen im Experiment 66 und 67.

Umfang der zuführenden Schlinge 3 1/4 Cm.
= = **strangulirten** = **2 1/4—4 1/4, an einer Stelle 4 1/2 Cm.**
= = abführenden = 3 1/4 Cm.

Sitz der Strangulation 35 Cm. unterhalb des Pylorus.

Experiment 69. Katze.

Tag 1. Operation 1/2 2 Uhr Mittags.

Strangulation einer 14 Cm. langen kothhaltigen Dickdarmschlinge.

Umfang der zuführenden Schlinge } = 6 1/4 Cm.
= = strangulirten =
= = abführenden =

In der strangulirten Schlinge stellen sich sofort ebensolche perlschnurartige Contractionen ein, wie bei den strangulirten Dünndarmschlingen; dieselben sind nur weniger ausgesprochen.

Die Schlinge wird 12 Minuten lang beobachtet. Sie macht in jeder Beziehung genau dieselben Veränderungen wie die strangulirten Dünndarmschlingen.

Umfang des Abdomens 26 Cm.

10 Uhr Abends. (Dauer der Strangulation 8 1/2 Stunden.)

Tiefe Narkose.

Umfang des Abdomens circa 27 Cm.

Bei der Palpation des Abdomens fühlt man in demselben zwischen Meso- und Epigastrium links von der Mittellinie einen circa hühnereigrossen, ziemlich prallen, kaum verschiebbaren Tumor.

Nach Eröffnung des Abdomens erweist sich der Tumor als die strangulirte Schlinge.

Sie ist ein wenig und gleichmässig gedehnt, von grau-bräunlich-bläulicher Farbe, hier und da aschgrau gefleckt, fühlt sich ziemlich prall gespannt an, reagirt in keiner Weise auf das Kneifen mit der Pincette.

Ihre Wandungen ziemlich verdünnt.

Umfang der zuführenden Schlinge 6 1/4 Cm.
= = **strangulirten** = fast 8 1/4 =
= = abführenden = 6 1/2 =

Im Uebrigen der Befund wie in den früheren entsprechenden Experimenten.

Schweine.

Experiment 70. Schwein.

Tag 1. Operation 11 Uhr Vormittags.

Strangulation einer circa 60 Cm. langen kothhaltigen Dünndarmschlinge.

Umfang der zuführenden Schlinge } = 6 Cm.
= = strangulirten = }
= = abführenden = }
= des Abdomens 85 Cm.

6 Uhr Abends. (Dauer der Strangulation 7 Stunden.)

Das Schwein wird durch einen Schuss in den Kopf getödtet.

Umfang des Abdomens 89 Cm.

Die strangulirte Schlinge schwach rosa-grau verfärbt, ein wenig gebläht, reagirt nicht auf das Kneifen mit der Pincette; ihre Wandungen recht stark verdünnt, an einigen Stellen fast durchsichtig. Ihre Mucosa blass, nur ein wenig ekchymosirt.

Ihr Inhalt: höchst übel riechende Gase und nur wenig blutig tingirter, flüssig-breiiger Koth.

Das strangulirt gewesene Mesenterium ist trübe, seine Gefässe im Kaliber reducirt, dunkelblau, fast schwarz.

Umfang der zuführenden Schlinge $6\frac{1}{2}$—7 Cm.
= = **strangulirten** = **9** =
= = abführenden = $5\frac{3}{4}$ =

Sitz der Strangulation circa 8 Cm. oberhalb des Cöcums.

Im Uebrigen der Befund wie im Experiment 25 u. 26, mit der Ausnahme, dass in der Peritonealhöhle fast gar keine Flüssigkeit sich vorfand.

Experiment 71. Schwein.

Tag 1. Operation 4 Uhr Nachmittags.

Strangulation einer fast leeren, 26 Cm. langen Dünndarmschlinge.

Umfang der zuführenden Schlinge } = $4\frac{1}{2}$ Cm.
= = strangulirten = }
= = abführenden = }
= des Abdomens 90 Cm.

11 Uhr Abends. (Dauer der Strangulation 7 Stunden.)

Tödtung des Thieres durch einen Schuss in den Kopf.

Befund in jeder Beziehung wie im Experiment 77.

Umfang der zuführenden Schlinge $5\frac{1}{4}$ Cm.
= = **strangulirten** = **7** =
= = abführenden = $2\frac{1}{2}$—4 Cm.

Sitz der Strangulation circa 50 Cm. oberhalb des Cöcums.

II.

In folgenden Versuchen wurde der Befund im Abdomen erst nach dem Tode der Thiere aufgenommen.

Hunde.

Experiment 72. Mittelgrosser Hund.

Tag I. Operation 4½ Uhr Nachmittags.

Strangulation einer stark gefüllten, circa 40 Cm. langen Dünndarmschlinge.

Umfang der zuführenden Schlinge } = 4 Cm.
= = strangulirten = }
= = abführenden = }
= des Abdomens 51 Cm.

Tag II. Exitus letalis um 8½ Uhr Abends. (Dauer der Strangulation 28 St.)

Section um 9 Uhr Abends.

Palpation des Abdomens giebt negative Resultate.

Umfang des Abdomens circa 52 Cm.

In der Bauchhöhle grössere Mengen einer trüben, etwas blutigen, mit Koth untermischten, sehr stark fäculent stinkenden Flüssigkeit.

Allgemeine Peritonitis.

Fast alle Dünndarmschlingen mit einander durch stärkere und lockerere Adhäsionen verklebt.

Der grösste Theil des Peritoneum parietale und namentlich viscerale hyperämisch, getrübt.

Die strangulirte Schlinge ist von adhärentem Netz und Dünndarmschlingen vollständig eingehüllt. Sie ist theils von tiefschwarzblauer, theils dunkelaschgrauer Farbe, ist collabirt, welk, fühlt sich weich an. Ihre Wandungen papierdünn, weisen an mehreren Stellen stecknadelspitzgrosse und grössere Perforationen auf.

Die Schleimhautseite ist so weit verändert, dass sie genau so wie die Serosaseite aussieht.

Inhalt der Schlinge wenige Centimeter einer schmierigen, dicken, dunkelgrünen Flüssigkeit.

Strangulationsfurche blass, bis zur Durchsichtigkeit verdünnt.

Grenzwall wie in den früheren Experimenten.

Die Schleimhaut der zu- und abführenden Schlinge bis auf 8—10 Cm. von der Strangulation an ekchymosirt.

Umfang der zuführenden Schlinge 4¾, weiter nach vorn 5 Cm.
= = **strangulirten** = **6—7** Cm.
= = abführenden = 4½ =

Sitz der Strangulation 30 Cm. oberhalb des Cöcums.

Experiment 73. Mittelgrosse Hündin.

Tag I. Operation 8 Uhr Abends.

Strangulation einer fast leeren, circa 40 Cm. langen Dünndarmschlinge.

Umfang der zuführenden Schlinge } = 4 Cm.
= = strangulirten = }
= = abführenden = }

Tag II. Exitus letalis um 10 Uhr Morgens. (Dauer der Strangulation 14 St.)

Section um 11 Uhr Vormittags.

Befund in jeder Beziehung wie im Experiment 72, nur mit dem Unterschiede, dass das Netz und viele Darmschlingen unter einander zwar zahlreiche lockere Adhäsionen aufweisen, mit der strangulirten Schlinge jedoch so gut wie gar nicht verlöthet sind.

Die strangulirte Schlinge hat an der freien Peripherie, etwa im mittleren Drittel, eine recht grosse, ovale Perforationsöffnung.

Umfang der zuführenden Schlinge $4\frac{1}{2}$—$4\frac{3}{4}$ Cm.
= = **strangulirten** = **$6\frac{1}{2}$** =
= = abführenden = $4\frac{1}{2}$—4 =

Sitz der Strangulation circa 32 Cm. oberhalb des Cöcums.

Experiment 74. Kleine Hündin.

Tag I. Operation 6 Uhr Abends.

Strangulation einer ziemlich kothhaltigen, 26 Cm. langen Dünndarmschlinge.

Umfang der zuführenden Schlinge
= = strangulirten = } = $3\frac{1}{2}$ Cm.
= = abführenden =
= des Abdomens 34 Cm.

Tag II. Exitus letalis zwischen 8—10 Uhr Abends. (Dauer der Strangulation circa 22 Stunden.)

Section erst am nächsten Tage um 4 Uhr Nachmittags.

Umfang des Abdomens circa 38 Cm.

Befund im Allgemeinen wie im Experiment 72 und 73, nur dass die strangulirte Schlinge so zerreisslich ist, dass es ihren Umfang nur sehr ungenau zu messen gelingt.

Die sonst in den übrigen Experimenten dieser Gruppe immer vorgefundenen, im Experiment 60 erwähnten perlschnurartigen Contractionen der zu- und abführenden Schlingen nicht mehr vorhanden.

Der Darm sowohl vor wie hinter der Strangulation von ungleichmässiger Ausdehnung.

Umfang der zuführenden Schlinge fast 7 Cm., weiter nach oben 5 bis 6 Cm.

Umfang der **strangulirten Schlinge circa $5\frac{1}{2}$—7 Cm.**
= = abführenden = $4\frac{1}{2}$—$4\frac{3}{4}$ Cm.

Sitz der Strangulation 31 Cm. oberhalb des Cöcums.

Katzen.

Experiment 75. Katze.

Tag I. Operation 4 Uhr Nachmittags.

Strangulation einer 42 Cm. langen Dünndarmschlinge.

Umfang der zuführenden Schlinge
= = strangulirten = } = $3\frac{3}{4}$ Cm.
= = abführenden =
= des Abdomens 33 Cm.

Abends. Tiefe Narkose.

Bei Palpation des Abdomens fühlt man sehr deutlich im Mesogastrium einen ziemlich resistenten flachen Tumor.

Umfang des Abdomens 33 Cm.

Tag II. 10 Uhr Morgens. (Dauer der Strangulation 18 Stunden.)

Die Katze ist moribund. Exitus letalis erfolgte während der Untersuchung.

Umfang des Abdomens circa 34 1/2 Cm.

Im Abdomen lässt sich keine Spur von dem gestern gefühlten Tumor durchpalpiren.

In der Bauchhöhle ziemlich viel einer trüben gelblichen Flüssigkeit.

Peritoneum parietale und viscerale zeigen hier und da Trübung und stärkere Injection der Gefässe.

Die strangulirte Schlinge ziemlich collabirt, mit dem Netz und einigen umgebenden Dünndarmschlingen an ein paar Stellen ganz schwach verlöthet.

Sie ist von ungleichmässigem Umfange. Mehr contrahirt erscheinende Theile wechseln mit recht stark gedehnten.

Die Farbe der ersteren grau-bräunlich-bläulich, der letzteren dagegen mehr dunkelaschgrau-grünlich.

Die Wandungen der Schlinge, namentlich an den aschgrau verfärbten Stellen, verdünnt.

Ihre Schleimhaut bietet ebenfalls denselben Befund wie diejenige im Experiment 66.

Nirgends lässt sich eine Perforation entdecken. (Die Schlinge wurde nicht aufgeblasen.)

Der Anfangstheil (von der Strangulation an gerechnet) der abführenden Schlinge in sehr geringem Grade ringförmig contrahirt, aber die zuführende Schlinge auf einer Strecke von circa 8—10 Cm. von der Strangulation an gleichmässig, aber nur wenig gebläht.

Umfang der zuführenden Schlinge 4 1/4—3 3/4 Cm.
= = **strangulirten** = **2 3/4—4** =
= = abführenden = 3 3/4 =

Sitz der Strangulation 20 Cm. oberhalb des Cöcums.

Experiment 76. Katze.

Tag I. Operation 4 1/2 Uhr Abends.

Strangulation einer kothhaltigen, 23 Cm. langen Dünndarmschlinge.

Umfang der zuführenden Schlinge
= = strangulirten =
= = abführenden =
} = 4 Cm.
= des Abdomens 28 1/2 Cm.

10 Uhr Abends.

Man fühlt in der Narkose die prall gespannte strangulirte Schlinge.

Tag II. Exitus letalis um 3 Uhr Nachmittags. (Dauer der Strangulation 22 1/2 Stunden.)

Section um 4 Uhr Nachmittags.

Umfang des Abdomens 30 Cm.

Die strangulirte Schlinge von nur wenig ungleichmässigem Umfange, aschgrau-gelblich-grünlicher Farbe, collabirt.

Ihre Wandungen verdünnt, welk, aber nicht zerreisslich.

Trotz der genauesten Besichtigung lässt sich nirgends eine Perforation entdecken.

Die Schlinge wird auf die gewöhnliche Art unter Wasser sehr vorsichtig aufgeblasen. Es stellt sich dabei heraus, dass an der Mesenterialseite der Schlinge eine auch während des Aufblasens kaum sichtbare, etwa stecknadelspitzgrosse Perforation vorhanden ist. Dieselbe wird durch einen Faden verschlossen und das Einblasen fortgesetzt. Dabei stülpen sich die Wandungen der Schlinge an mehreren Stellen ein wenig vor, und an zwei dieser Stellen entstehen kleine, etwa stecknadelkopfgrosse Perforationen.

Umfang der zuführenden Schlinge $4\frac{1}{2}$ Cm.
= = **strangulirten** = $3\frac{1}{2}$—$4\frac{1}{4}$ Cm.
= = abführenden = $3\frac{3}{4}$ =

Sitz der Strangulation 38 Cm. oberhalb des Cöcums.
Im Uebrigen der Befund wie im Experiment 75.

Experiment 77. Katze.

Tag I. Operation 6 Uhr Abends.
Strangulation einer 20 Cm. langen Dünndarmschlinge.

Umfang der zuführenden Schlinge } = $3\frac{3}{4}$ Cm.
= = strangulirten = }
= = abführenden = }
= des Abdomens 30 Cm.

Tag II. Exit. letalis um $6\frac{1}{2}$ Uhr Abends. (Dauer der Strangulation $24\frac{1}{2}$ St.)
Section $6\frac{3}{4}$ Uhr Abends.
Umfang des Abdomens 30 Cm.
Die strangulirte Schlinge aschgrau-gelblich, von ziemlich gleichmässigem Umfang, collabirt.
Es lassen sich an ihr an verschiedenen Stellen, aber nur vermittelst des Aufblasens, drei ganz kleine Perforationsöffnungen nachweisen.

Umfang der zuführenden Schlinge $4\frac{1}{4}$—$5\frac{3}{4}$ Cm.
= = **strangulirten** = ca. **4**—$4\frac{1}{2}$ =
= = abführenden = $3\frac{1}{2}$ =

Sitz der Strangulation circa 18 Cm. oberhalb des Cöcums.
Im Uebrigen der Befund wie in früheren Fällen.

Experiment 78. Katze.

Tag I. Operation $\frac{1}{2}$2 Uhr Mittags.
Strangulation einer 30 Cm. langen Dünndarmschlinge.

Umfang der zuführenden Schlinge } = 4 Cm.
= = strangulirten = }
= = abführenden = }
= des Abdomens 29 Cm.

Tag II. Exit. letalis 6 Uhr Nachmittags. (Dauer der Strangulation $27\frac{1}{2}$ St.)
Section ein paar Minuten nach dem Tode.
Umfang des Abdomens 30 Cm.

Tag II. 10 Uhr Morgens. (Dauer der Strangulation 1[illegible]

Die Katze ist moribund. Exitus letalis erfolgte wäh[illegible] suchung.

Umfang des Abdomens circa 34½ Cm.

Im Abdomen lässt sich keine Spur von dem gestern [illegible] durchpalpiren.

In der Bauchhöhle ziemlich viel einer trüben gelbli[illegible]

Peritoneum parietale und viscerale zeigen hier und [illegible] stärkere Injection der Gefässe.

Die strangulirte Schlinge ziemlich collabirt, mit dem umgebenden Dünndarmschlingen an ein paar Stellen ga[illegible] löthet.

Sie ist von ungleichmässigem Umfange. Mehr e[illegible] nende Theile wechseln mit recht stark gedehnten.

Die Farbe der ersteren grau-bräunlich-bläulich, der mehr dunkelaschgrau-grünlich.

Die Wandungen der Schlinge, namentlich an den a[illegible] Stellen, verdünnt.

Ihre Schleimhaut bietet ebenfalls denselben Bef[illegible] im Experiment 66.

Nirgends lässt sich eine Perforation entdecken. (D[illegible] nicht aufgeblasen.)

Der Anfangstheil (von der Strangulation an gerech[illegible] den Schlinge in sehr geringem Grade ringförmig contra[illegible] führende Schlinge auf einer Strecke von circa 8—10 C[illegible] gulation an gleichmässig, aber nur wenig gebläht.

Umfang der zuführenden Schlinge 4¼—3[illegible]
= = **strangulirten** = **2¾—4**
= = abführenden = 3¾

Sitz der Strangulation 20 Cm. oberhalb des Cöcum

Experiment 76. Katze.

Tag I. Operation 4½ Uhr Abends.

Strangulation einer kothhaltigen, 23 Cm. langen [illegible] schlinge.

Umfang der zuführenden Schlinge } = 4 [illegible]
= = strangulirten = }
= = abführenden = }
= des Abdomens 28½ Cm.

10 Uhr Abends.

Man fühlt in der Narkose die prall gespannte stran[illegible]

Tag II. Exitus letalis um 3 Uhr Nachmittags. (Dauer d[illegible] 22½ Stunden.)

Section um 4 Uhr Nachmittags.

Umfang des Abdomens 30 Cm.

Die strangulirte Schlinge von nur wenig ungleichmä[illegible] aschgrau-gelblich-grünlicher Farbe, collabirt.

Ihre Wandungen verdünnt, welk, aber nicht zerreis[illegible]

Schlinge

stecknadelspitz

Faden

sich die Wandungen

an zwei dieser

forationen.

Sitz der

Im Uebr

Tag I.

Strangur

Tag II.

Section

Die

Es

des Auf

a (Chloroform, Aether,
mit Berücksichtigung der
wendung derselben. Von
sächs. Med.-Collegiums).

als Handbuch der Inha-
elche der Verfasser Be-
r desselben eine mög-
über die Inhalations-
fasser selbst bekennt
echenden Meinungen
tica für ihn Veran-
iesen Mitteln Todes-
eben, wie den Ge-
gnen sei. Um den
Verfasser auch alle
Allgemeinen, über
der Zeit gebildet

erauben, hat der
ndelt und beginnt
kommen und den
itverbreitetsten in

gen" und „üblen
en hauptsächlich
n dem man noch
englischen und
ons- oder Circu-
Beobachtung des
vohl eintretende
s bedingen.
zur Chlo
mit ver
es einfachen T

An der collabirten, aschgrau-gelblich-grünlich verfärbten Schlinge durch Aufblasen zwei, sonst nicht sichtbare, ganz kleine Perforationsöffnungen nachzuweisen.

Umfang der zuführenden Schlinge 4½ Cm.
10 Cm. weiter nach oben . . . . . 3¾ =
Umfang der **strangulirten** Schlinge 4—4¾ =
= = abführenden = 4¼ =

Sitz der Strangulation circa 60 Cm. oberhalb des Cöcums.
Sonst der Befund wie in den übrigen Fällen dieser Gruppe.

Pferde.

Experiment **79.** Pferd.

Tag I. Operation 4½ Uhr Nachmittags.
Strangulation einer etwa 38 Cm. langen Rectumschlinge.

Umfang der zuführenden Schlinge } = 18 Cm.
= = **strangulirten** = } = 18 Cm.
= = abführenden =
= des Abdomens 161 Cm.

Tag II. Exitus letalis um 9 Uhr Abends. (Dauer der Strangulation 28½ St.)
Section einige Minuten nach 9 Uhr Abends.
Umfang des Abdomens bis 167 Cm.
Die strangulirte Schlinge aschgrau-gelblich, mit einem Stich ins Grünliche. Etwas gebläht, fühlt sich nur wenig gespannt an, reagirt nicht auf Kneifen mit der Pincette. Ihre Wandungen verdünnt, Schleimhaut grau-gelblich verfärbt, deren Falten verstrichen.
Inhalt der Schlinge nicht verflüssigt, nur spurenweise blutig tingirt.

Umfang der zuführenden Schlinge 18 Cm.
= = **strangulirten** = **24** =
= = abführenden = 18 =

Im Uebrigen der Befund wie im Experiment 50.

Experiment **80.** Pferd.

Tag I. Operation 4 Uhr Nachmittags.
Strangulation der Beckenflexur.
Umfang des zuführenden Schenkels der strangulirten Schlinge 33 Cm.
= = abführenden = = = = 30 =
Umfang des Abdomens 162 Cm.

Tag II. Exitus letalis um 12½ Uhr Mittags.
Section um ½3 Uhr Mittags.
Umfang des Abdomens 166 Cm.
Die strangulirte Schlinge bietet genau dieselben Veränderungen wie diejenige im Experiment 79.
Ihr Umfang circa 34, resp. 33 Cm.
Der übrige Befund wie im Experiment 50.

(Fortsetzung folgt.)

VI.

Besprechung.

Handbuch der Inhalationsanästhetica (Chloroform, Aether, Stickstoffoxydul, Aethylbromid) mit Berücksichtigung der strafrechtlichen Verantwortlichkeit bei Anwendung derselben. Von Dr. Ernst Hankel (Mitglied des königl. sächs. Med.-Collegiums). Wiesbaden 1891. 8. Bei Eduard Jungklaas.

Die Bezeichnung des vorliegenden Werkes als Handbuch der Inhalationsanästhetica und die grosse Literatur, auf welche der Verfasser Bezug genommen hat, liess erwarten, dass dem Leser desselben eine möglichst vollständige Zusammenstellung alles bisher über die Inhalationsanästhetica bekannt Gewordenen geboten wird; Verfasser selbst bekennt im Vorwort zu seiner Arbeit, dass die sich widersprechenden Meinungen der Autoren über die Gefahrlosigkeit dieser Anästhetica für ihn Veranlassung gewesen seien, nachzuweisen, dass bei allen diesen Mitteln Todesfälle vorgekommen, und gleichzeitig die Mittel anzugeben, wie den Gefahren, die jene mit sich bringen, am besten zu begegnen sei. Um den Anforderungen eines Handbuches zu genügen, musste Verfasser auch alle Theorien, die sich über das Wesen der Narkose im Allgemeinen, über die Gefährlichkeit der einzelnen Narcotica im Laufe der Zeit gebildet haben, mit anführen.

Um dass Buch nicht der Uebersichtlichkeit zu berauben, hat der Verfasser jedes der erwähnten Narcotica für sich behandelt und beginnt nach allgemeinen Vorbemerkungen über das Zustandekommen und den Werth der Narkose mit dem Chloroform als dem am weitverbreitetsten in Anwendung gezogenen Anästheticum.

Im 1. und 2. Abschnitt finden wir „die Erscheinungen" und „üblen Zufälle beim Chloroformiren" geschildert, unter letzteren hauptsächlich das Aussetzen des Pulses und der Athmung betont, von dem man noch immer nicht wisse, wie ja die Streitigkeiten zwischen englischen und französischen Gelehrten zeigen, ob zuerst das Respirations- oder Circulationscentrum gelähmt werde; Verfasser hebt indess die Beobachtung des Pulses als das bedeutendere Moment hervor, da sowohl eintretende Asphyxie wie Syncope eine Veränderung des Herzschlags bedingen.

Aus dem folgenden Abschnitt über die „Apparate zur Chloroformirung" entnehmen wir nach Kappeler, dass von 50 mit verschiedenen Apparaten Chloroformirten 32 bei Benutzung des einfachen Tuches star-

ben, die übrigen sich fast gleichmässig auf die anderen Apparate vertheilen.

Die nächsten Abschnitte handeln über die „Vorbereitung zur Narkose", das „Verhalten nach derselben", über das „Verhalten der Augen während der Narkose" und berichten nichts wesentlich Neues.

Ein grösseres Gewicht legt der Autor auf die nun folgenden Abschnitte: „Todesfälle während der Narkose", „Wiederbelebungsversuche bei eintretender Gefahr" und „protrahirter Chloroformtod". Wir erfahren die alte Thatsache, dass bei kleinen Operationen relativ mehr Todesfälle durch das Chloroform verschuldet worden sind, als bei grösseren, wobei unter kleinen Operationen solche von Fisteln, Hämorrhoiden, an Zehen, Fingern u. s. w. zu verstehen sind; dass ferner der Tod meist innerhalb der ersten 15 Minuten nach Beginn der Narkose eintrat, und zwar mit plötzlichem Herz- oder Athmungsstillstand; auf 3776 Narkosen kommt ein Todesfall, und zwar starben

bei Beginn der Narkose	4,4	Proc.
im Excitationsstadium . .	43,3	=
in voller Narkose	33,3	=
nach der Operation . . .	19,9	=

Zum Zweck der Wiederbelebung diene am besten die künstliche Athmung mit Vorziehen der Zunge und rhythmischer Compression des Brustkorbes.

Unter „protrahirtem Chloroformtod" versteht der Verfasser jene Fälle, wo längere oder kürzere Zeit nach vollendeter Narkose der Tod eintrat (Casper's chronische Chloroformvergiftung). Er glaubt mit Ungar, der diesbezügliche experimentelle Nachweise an chloroformirten Hunden und Kaninchen geführt hat, die Schuld einer beginnenden fettigen Entartung zuschreiben zu dürfen, wie das bereits vor Jahren von Eberth gefunden wurde. „Durch Zerstörung eines Theiles der rothen Blutkörperchen wird dem Organismus nicht mehr genügend Sauerstoff zugeführt, die Respirationsmuskeln, welche zur Compensation der verdünnten Sauerstoffzufuhr eine höhere Arbeitsleistung vollführen sollen, können infolge der Degeneration den Anforderungen nicht mehr genügen, und es tritt allmähliche Kohlensäureüberladung und langsamer Erstickungstod ein." Bei Personen, die bald nach der Operation starben, erklärt sich dies daraus, dass sie schon vorher lange krank waren oder bei der Operation viel Blut verloren.

Diese Annahme fettiger Degeneration bei länger dauernder Chloroformirung wollen Thieme und Fischer durch Section eines Falles von Chloroformtod (4 Tage nach der Narkose) bestätigen; sie fanden auch, dass der Urin chloroformirter Personen Fehling'sche Lösung reducirt, und verbieten, so lange diese Erscheinung besteht (3—8 Tage), eine neue Chloroformirung; Huntington und Fort endlich haben je einen Fall von Diabetes nach Chloroforminhalationen beobachtet.

Aus den „Ergebnissen der Sectionen" und den „Sectionsresultaten im Allgemeinen", welche Verfasser an der Hand eines von ihm selbst 3 Tage nach dem Chloroformtod secirten Falles schildert, können wir nichts Besonderes entnehmen.

Den Schluss der Besprechung über die Chloroformnarkose macht die

sehr ausführliche Darstellung der chemischen Verhältnisse des Chloroforms, wobei das Erforderniss eines chemisch reinen Präparats obenan gestellt wird. —

Die Eintheilung der jetzt zu besprechenden Aethernarkose geht von denselben Gesichtspunkten, wie beim Chloroform aus.

Wir finden unter Anderem eine Zusammenstellung von 45 Aethertodesfällen mit genauer Angabe des Alters, Berufes des Patienten, Krankheit, Operation, Menge des verbrauchten Aethers, Obductionsbefund; 13 mal trat der Tod infolge von Herzlähmung ein, 5 mal durch Verschluss der Trachea (1 mal durch Koth bei incarcerirter Hernie, 2 mal durch verschluckte Speisereste, 2 mal durch aspirirtes Blut).

In 6 Proc. der Todesfälle trat der Tod bei Beginn der Narkose ein,
in 36,4 Proc. im Excitationsstadium,
in 18,2 Proc. in voller Narkose,
in 39,4 Proc. nach vollendeter Operation.

Von 14 Gestorbenen haben 7 weniger als 30 Grm. Aether erhalten; schwere Operationen hatten mehr Todesfälle nach Aether, leichte mehr nach Chloroform aufzuweisen.

Um nichts zu vergessen, hat Verfasser auch den Apparaten zur Aetherisirung ein besonderes Kapitel gewidmet und am Schluss die Chemie des Aethers erörtert. —

Der folgende grössere Abschnitt ist überschrieben: „Aether oder Chloroform" und soll die Vor- und Nachtheile der beiden Präparate einander gegenüberstellen; nach langer Auseinandersetzung kommt Verfasser zu dem drastischen Schlusse, dass die Frage, ob Chloroform, ob Aether vorzuziehen sei, vielleicht nie entschieden würde.

Das Stickstoffoxydul wird sodann näher beleuchtet; es unterscheidet sich von den vorhergehenden beiden Anästheticis dadurch, dass seine Anwendung schwieriger, seine Wirkung kurzdauernder ist; am besten hat sich ein Gemisch von 80 Proc. Stickstoffoxydul und 20 Proc. Sauerstoff erwiesen und namentlich bei Gebärenden bewährt.

Von durch das Gas bewirkten Todesfällen führt Verfasser 14 an, von denen ein von v. Nussbaum beobachteter besonderes Interesse erregt hat, da alle Blutkörperchen in eine schmierige Lackfarbe aufgelöst waren. Den 14 Todesfällen stehen 4—5 Millionen Narkosen gegenüber, oder auf 1000000 Narkosen 3 Todesfälle, beim Chloroform 250, beim Aether 50 Todesfälle. —

Auch bei dem folgenden Anästheticum, dem 1827 von Serullas zuerst dargestellten, 1849 von Nunnely in der Chirurgie verwendeten, jetzt hauptsächlich von Zahnärzten benutzten Aethylbromid sind mehrere Todesfälle beobachtet, deren Ursachen nicht klar sind. Nach Cohn soll der Athem der Neugeborenen, wenn die Gebärende Aethylbromid erhalten hatte, stark nach Knoblauch riechen, ein Beweis, dass der Bromäther auf den kindlichen Organismus übergeht. Der Knoblauchsgeruch soll durch Einwirkung des Schwefelwasserstoffes der Mundhöhle auf das Präparat und Bildung von Aethylensulfid, das dem Knoblauch sehr ähnlich riecht, entstehen.

Der Eintritt der Narkose erfolgt nach circa 17 Secunden, und jene hält ungefähr ebenso lange an, wenn 10 bis 20 Grm. auf einmal gegeben

werden; der Betäubte befindet sich nur im Halbschlaf, Cornealreflex verschwindet erst nach langer Inhalation.

Die Ausscheidung des Gases aus dem Körper geschieht wahrscheinlich nur durch die Lungen.

Den noch übrig bleibenden Inhalationsanästheticis: Methyläther, Aethylchlorür, Chloramyl, Aldehyd u. s. w. widmet Verfasser nur eine Seite, da bei damit angestellten Versuchen gewöhnlich Todesfälle eintraten und die Weiteranwendung der betreffenden Mittel verboten. —

Unter dem Titel: „Die strafrechtliche Verantwortlichkeit" empfiehlt schliesslich der Verfasser einige Regeln, deren Befolgung den Arzt vor der strafrechtlichen Verurtheilung schütze, und auf deren Herzählung hier verzichtet wird, da sie ein jeder Arzt sich zu eigen zu machen gelernt hat. —

Verfasser schliesst seine ausführliche Arbeit mit den Worten, dass ein ungefährliches Inhalationsanästheticum bis jetzt nicht vorhanden und auch nicht gefunden würde und deshalb unbedingt die grösste Sorgfalt und Gewissenhaftigkeit beim Anästhesiren verlangt werden müsse.

So ist das Ganze fast ausschliesslich eine Bearbeitung der über die Inhalationsanästhetica bereits vorliegenden Literatur und wird als solche von den Jüngern unserer Wissenschaft gut aufgenommen werden, zumal die Originalien nicht Jedem leicht zugänglich sind. Leider fehlt es nicht an Druckfehlern, und zwar fällt einer durch die mehrfache Wiederholung störend auf, um so mehr, da es sich um den Namen eines sehr bekannten Autors handelt, nämlich von Casper, dessen Handbuch der gerichtlichen Medicin als Caspar Liman erwähnt, und dessen Autorität unter dem Namen Caspar wiederholt angeführt wird.

Dr. Curt Hagen.

VII.

Zur Semiotik und Therapie mesenterialer Cysten.

Von

A. Frentzel,
approb. Arzt in Strassburg.

Die Zahl der bis jetzt zur Veröffentlichung gelangten Cysten des Mesenteriums ist eine äusserst geringe. Nach V. Augagneur wurden ihrer unter 90 Tumoren des Mesenteriums einige 30 beobachtet, so dass sie danach ungefähr 1/3 der Gesammtzahl der mesenterialen Geschwülste ausmachen würden.

Das spärliche Material schmilzt noch um ein Bedeutendes zusammen, wenn wir die einschlägige Literatur einer genauen Prüfung unterwerfen: ein Theil davon hat nur secundären Sitz im Mesenterium und darf also wohl nicht unter die typischen Geschwülste der Gegend gerechnet werden; ein anderer ist so ungenau beschrieben, dass es sich aus den angegebenen Daten nur mit Schwierigkeit entnehmen lässt, ob er in der That hierhergehört. Weiterhin sind als mesenteriale Cysten einige Cysten unzweifelhaft retroperitonealen Ursprungs aufgeführt. Noch einige finden sich unter gleichem Namen veröffentlicht, ohne dass sich aber auch post laparotomiam ihre Entstehung hätte mit Sicherheit in das Mesenterium verlegen lassen.

Sehen wir ab von den sich nur zerstreut in der Literatur vorfindenden pathologisch-anatomischen Notizen über Sectionsfälle mesenterialer Cysten, so finden wir bei eingehender Sichtung des Materials nur 9 Fälle, von denen wir bestimmt oder doch mit grosser Wahrscheinlichkeit sagen können, dass es sich bei ihnen um wirkliche idiopathische Geschwülste des Gekröses handelt. Sie sind von Chirurgen beschrieben und sämmtlich operirt.

Die Kenntniss der Cysten des Mesenteriums geht bis auf Ballonius zurück, der einen cystischen Tumor dieser Gegend beschreibt. Nach ihm berichtet Bonnet (1620) über eine enorme Mesenterialcyste von 6 Liter Inhalt.

Namhaftere Arbeiten älterer Autoren über die Tumoren, bezw.

Cysten des Gekröses liegen nicht vor. — Ich erwähne hier nur kurz der Namen Aselli's, Martini's und Portal's, die der Geschichte der mesenterialen Tumoren bis zum Eintritte ihrer chirurgischen Periode die Stütze geben: — Aselli als der Entdecker des Chylusgefässsystems (1622), der in richtiger Erkenntniss der physiologischen Rolle desselben zugleich auf seine Bedeutung für die Pathologie des Organs hinweist; — Martini (Halle) als der Verfasser eines Werkes über die Krankheiten des Mesenteriums [1]), in welchem er, die Idee Aselli's wiederaufgreifend, namentlich die pathologischen Folgen der Verstopfung der Chyliferen bespricht; — Portal [2]), der bereits bestimmte klinische und anatomische Daten über die Geschwülste des Mesenteriums aufzustellen sucht und die Schwierigkeiten ihrer differentiellen Diagnose insbesondere von den Tumoren des Netzes betont; er trifft bereits eine Eintheilung in Tumeurs scirrheuses, stéomateuses, pierreuses, cancéreuses und hydatiques.

Auch in den neueren Werken über pathologische Anatomie finden wir nur sehr spärliche Angaben über diesen Gegenstand.

Rokitansky [3]) erwähnt:

„Cysten mit Ausnahme des die Adnexe des Uterus bekleidenden Bauchfells sind sehr selten. Im Gekröse und Netze sind besonders von Haar- und Fettcysten einzelne Fälle bekannt." „In dem Gekröse kommt zuweilen eine cystoide Degeneration der mesenterialen Drüsen vor."

Zu dieser cystoiden Entartung führt nach ihm in seltenen Fällen die Anhäufung des Chylus in den Gekrösdrüsen.

In Ziegler finden die durch die Obliteration des Ductus pancreaticus entstehenden Cysten kurze Erwähnung.

Bei der Vorführung eines Präparates von multiloculären Mesenterialcysten vor der Berliner medicinischen Gesellschaft erklärt Virchow [4]), dass er selbst über deren Genese keine genügenden Erfahrungen besitze, aber annehme, dass bei der Entstehung ähnlicher Geschwülste der Degeneration der Chylusdrüsen eine gewisse Rolle zufalle.

Die spärlichen Beiträge der pathologischen Anatomen sind also im Wesentlichen nur eine auf theoretische Erwägungen und das Stu-

---

1) De morbis mesenterii obstructionibus in scholis medicorum hactenus praetermissis. 1625.

2) Cours d'anatomie méd. Paris. Vol. XII. 1803.

3) Lehrbuch der patholog. Anatomie. Bd. II. S. 393; Bd. III. S. 61.

4) Berliner med. Wochenschrift. Nr. 14. 1887.

dium eines geringen anatomischen Beobachtungsmateriales sich gründende Bestätigung der alten Lehren Portal's und Aselli's.

Nur äusserst kurze Notiz geschieht ihrer auch in den Handbüchern über die specielle Pathologie und Therapie wie der Chirurgie. — Und doch verdanken wir gerade der operativen Chirurgie unsere Fortschritte auf diesem Gebiete.

Mit der Antisepsis, mit der Erkenntniss der relativen Ungefährlichkeit der Laparotomie wurde das Interesse für die Abdominalgeschwülste rege, und es werden nächst den Ovarialgeschwülsten auch die Tumoren der übrigen Bauchorgane Gegenstand der Behandlung und eingehenden anatomischen Studiums.

Angeregt wurden die Forschungen über die Cysten des Mesenteriums anno 1880 durch Tillaux gelegentlich der Mittheilung eines von ihm mit Glück operirten Falles.[1]) Im gleichen Jahre schrieb Péan[2]) sein Werk über die Unterleibs- und Beckengeschwülste, in welchem er über drei weitere von ihm operirte mesenteriale Cysten berichtet und im Anschluss daran ihre Diagnostik und Therapie bespricht. — Es folgen darauf bald eine ganze Anzahl werthvoller Abhandlungen über den Gegenstand. Ich erwähne als hierher gehörig der Reihe nach der trefflichen Arbeiten Werth's[3]), Bramann's[4]), Collet's[5]), Augagneur's[6]) und Hahn's.[7]) Unter ihnen verdient namentlich die Augagneur's über die Tumoren des Mesenteriums hervorgehoben zu werden: sie behandelt in erschöpfender Weise das ganze bisher zur Beobachtung gelangte Material. — Hahn theilt im Wesentlichen die Anschauungen dieses Autors; nur möchte er dessen Eintheilung der Cysten in „Cystes séreux, sanguins, hydatiques und dermoïdes" nicht ganz beibehalten, „da einerseits sichere Beobachtungen von Dermoidcysten im Mesenterium nicht vorlägen, und andererseits die Chyluscysten so genau und gut beschrieben seien, dass dieselben eine besondere Klasse bilden müssten und nicht zu den serösen gerechnet werden dürften". Er theilt deshalb ein in seröse, blutige, Hydatiden- und chylöse Cysten des Mesenteriums.

Beschrieben sind von den Geschwülsten des Gekröses überhaupt

---

1) Bulletin de l'académie de médecine, séance du 17. Août.

2) Diagnostic et traitement des tumeurs de l'abdomen et du bassin.

3) Archiv für Gynäkologie. Bd. XIX. 1882.

4) Ueber Chyluscysten des Mesenteriums. Archiv für klin. Chirurgie. 1887. Bd. XXXV.

5) Essay sur les cystes du mésentère. Thèse de Paris. 1785.

6) Tumeurs du mésentère. Thèse de Paris. 1884.

7) Ueber mesenteriale Cysten. Berliner klin. Wochenschr. 1887. Nr. 23.

entsprechend den es constituirenden Geweben — Bindegewebe, Fett, Chylusgefässe, Drüsen — Lipome, Fibrome, Sarkome, Chylangiome und Carcinome. Unter ihnen kommen nächst den Cysten am häufigsten zur Beobachtung die Lipome. Es sind ihrer circa 16 Fälle in der Literatur veröffentlicht. Seltener sind die Fibrome (ein Fall von Péan).

Von Sarkom und Carcinom sind einige Fälle beschrieben, doch war ihre anatomische Diagnose eine unsichere. Gewiss dürfen wohl weder die Sarkome, noch die Carcinome unter die idiopathischen Tumoren der Gegend gerechnet werden.

Chylangiome gelangten vereinzelt und nur als Sectionsfälle zur Beobachtung.

Was die bisherigen Operationsresultate anlangt, so erwiesen sich diese am günstigsten bei den Cysten: unter 9 operirten Fällen 6 Heilungen, 3 Todesfälle.

Augagneur zählt 14 Fälle, darunter 8 Heilungen, 1 Recidiv, 5 Todesfälle.

Weniger gut sind die Erfolge bei den Lipomen: 9 mal Operation, 6 mal Tod. — Ein Fibrom wurde von Péan mit Glück operirt.

Selten kamen die malignen Geschwülste zur Behandlung. Ihre Operation war durchgehends eine unglückliche.

Führen wir bei diesen Resultaten nur einen Theil der ungünstigen Ausgänge der operirten Lipome auf den verspäteten Eingriff zurück — 2 mal erfolgte, wohl infolge der Enormität des Tumors, der Tod durch Shok —, so dürfen wir die Prognose für die Geschwülste des Mesenteriums als eine günstige bezeichnen.

Die Diagnose wurde in wenigen der operirten Fälle vor der Laparotomie richtig gestellt. In den von uns unten aufgestellten 10 Fällen mesenterialer Cysten fiel diese nur einmal, und zwar nach anfänglicher Fehldiagnose: „chronische tuberculöse Peritonitis" auf mesenteriale Cyste. 2 mal liess man die Frage offen, ob es sich um Netz- oder Mesenterialcyste handele. 2 mal lag Verwechslung mit Ovarialcyste vor, 1 mal mit Darminvagination. In 3 Fällen begnügte man sich mit der Diagnose „abdominale Cyste".

Den 16 Fällen operirter Lipome ist 11 mal eine Diagnose beigegeben, und nur in einem einzigen Falle ist sie richtig gestellt.

Ueber die malignen Tumoren existirt eine einzige zutreffende Diagnose.

Aus diesen kurzen Angaben geht zur Evidenz hervor, dass trotz aller Fortschritte der Chirurgie auf dem bisher dunkeln Gebiete der mesenterialen Tumoren weder pathologisch-anatomische, noch dia-

gnostische Klarheit über sie gebracht ist. Mehr Vortheil liess sich aus dem vorliegenden Material schon für ihre Therapie ziehen. Die Anzahl der hierher gehörigen, genau beobachteten und beschriebenen Fälle war noch eine viel zu geringe, als dass sich aus ihnen bestimmte Daten für die Pathologie des Mesenteriums ergaben.

Nur die Mehrung des Materials kann uns also in der Erkenntniss dieser Geschwülste weiterführen.

Von Herrn Prof. Lücke wurde mir ein neuer, von ihm mit Glück operirter Fall einer mesenterialen Cyste zur Veröffentlichung überlassen. — Wenn ich im Anschlusse an dessen Wiedergabe insbesondere die Semiotik und die Therapie der cystischen Geschwülste des Gekröses einer eingehenden Besprechung unterwerfe, so geschieht dies in der Ueberzeugung, dass jeder auch nur kleine Beitrag auf dem Gebiete von Interesse sein muss und von Nutzen sein kann.

Es schien mir, um hier in der That einen Beitrag zu geben und insofern meiner Aufgabe gerecht zu werden, unumgänglich nothwendig, das gesammte mir aus der Literatur zugänglich gewesene zuverlässige und unzuverlässige Material operirter Cysten in ganzer Breite aufzustellen. Nur dann, wenn wir das Richtige von dem Falschen schieden, durften wir hoffen, aus der Zusammenstellung unseres Falles mit dem zuverlässigen Material, aus einem Vergleiche des „Zuverlässigen" mit dem „Unzuverlässigen" gewisse Anhaltspunkte für unsere Frage zu gewinnen.

Fall Lücke.

Frau B. aus E., 24 Jahre alt, wurde den 4. Juli 1889 in die gynäkologische Klinik zu Strassburg aufgenommen. — Sie stammt aus gesunder Familie und ist bis zu ihrer jetzigen Erkrankung nie ernstlich erkrankt gewesen. Menses seit dem 17. Jahr, meist regelmässig, wenn auch ziemlich profus. Dauer 4—5 Tage. Seit einem Jahre ist sie verheirathet und nicht gravid. — Ueber ihre Krankheit giebt sie an, dass sie seit Januar d. J. abmagert und hartnäckig obstipirt ist. Seit eben der Zeit will sie auch ein langsames Wachsen des Leibes bemerkt haben. — Die Regel kam nur alle 6 Wochen, dauerte aber 14 Tage und zeigte sich ungemein profus. Schmerzen bestanden nie, ebensowenig Oedeme. Die Obstipation war anhaltend.

8. Juli. Mittelgrosse, sehr anämische, nicht fiebernde Frau. — Lunge gesund. — Herztöne schwach, doch rein. — Patientin macht einen sehr heruntergekommenen Eindruck.

Abdomen: Ein über kindskopfgrosser, prall-elastischer, runder, deutlich fluctuirender Tumor, der den grössten Theil der rechten oberen Bauchhälfte einnimmt, sich nach oben bis ins rechte Hypochondrium, nach unten bis einige Finger breit unter den Nabel erstreckt. Sehr beweglich, lässt er sich in der Chloroformnarkose sowohl bis in den Unterbauch

beiderseits der Lin. alba, als nach links über diese hinüber in das andere Hypochondrium vorschieben. Dagegen ist er nicht in die Nierengegend zu bringen. Dämpfung über ihm geht direct in die Leberdämpfung über. — Die Oberfläche des Tumors scheint glatt, nicht höckerig. Schwirren, Pulsiren fehlen. — Milzgrenzen normal. — Kein Ascites. Urin ohne Eiweiss. — Die obere Leberdämpfung normal. — Es besteht sicher kein Zusammenhang mit den Genitalien: Uterus antevertirt, klein, beweglich, beide Ovarien sind mit grosser Deutlichkeit als vergrösserte, weiche Organe am richtigen Platze nachzuweisen, — eine strangartige oder sonstige Verlängerung zum Tumor fehlt.

8. Juli. Die Probepunction ergiebt eine volle Spritze blutig-seröser, an der Luft nicht gerinnender Flüssigkeit, die mikroskopisch nur zahlreiche rothe, spärliche weisse Blutkörperchen, sonst aber weder charakteristische Zellen, noch Kalkkörper, Haken oder dergleichen erkennen lässt.

Die Blutuntersuchung zeigt normale Verhältnisse.

Am 9. Juli wird Patientin auf die chirurgische Abtheilung verlegt.

10. Juli. Status idem. Gleicher Befund.

Diagnose: Cystischer Tumor der Bauchhöhle.

11. Juli. Operation. Vorbereitung in Entlastung des Darmtracts durch Laxantien und Klysmen. 1/4 Stunde vor der Operation 10 Tropfen Tr. op. per rect. — Bad. Reinigung der Bauchdecken. Desinfection mit 1 pro mille Sublimat.

In Chloroformnarkose medianer Hautschnitt von circa 15 Cm. Länge, vom Proc. xiph. beginnend, bis circa 5 Cm. unter den Nabel, der rechts umgangen wird. Darauf sorgfältige Blutstillung und Fixirung des Peritoneums an der Haut mit Klemmen: In der Wunde erscheint ein glatter, glänzender, nur an einer Stelle (vermuthlich infolge Probepunction) ödematös gequollener Tumor, der schon bei geringem Drucke auf die Bauchdecken seitlich des Einschnittes leicht aus der Bauchwunde hervortritt, und dessen unterem Rande eine Dünndarmschlinge anliegt. Kindskopfgross zeigt er eine glatte, gleichmässige Oberfläche und hat seinen Sitz zwischen beiden Blättern des Mesenteriums. Nach oben lässt er sich deutlich von der Leber abgrenzen.

Er wird an einer Stelle seines glatten Peritonealüberzuges an das Bauchfell fixirt durch Nähte, welche, den Ueberzug des Tumors breit fassend, die beiden Blätter aneinanderheften. Darauf theilweise Schliessung der Bauchwunde mit durchgreifenden Nähten bis auf eine circa 8 Cm. lange Oeffnungslinie. Desinfection der Bauchhöhle mit einer warmen Salicyllösung, sonst Sublimat (1 pro mille), Jodoformverband.

Am Abend mehrmaliges Erbrechen, doch der Leib nur wenig empfindlich. — Tr. op. 2 mal gtt. 10.

12. Juli. Patientin ist völlig fieberfrei. Puls mässig frequent, ziemlich kräftig. Leib auf Druck kaum empfindlich. Mässige Schmerzen an der Wunde. — Flüssige Kost. — Tr. op.

13. Juli. Verband trocken; nur die untersten Schichten durchnässt. Durch Probepunction werden circa 100 Ccm. einer bräunlichen, serösen, nicht gerinnenden Flüssigkeit entleert, deren mikroskopische Untersuchung ergiebt: „grosse, mit gelben Körnchen gefüllte Zellen, ähnlich wie bei Cystovarien“ (v. Recklinghausen). Allgemeinzustand gut.

14. Juli. Status idem.

15. Juli. Breite Eröffnung des Tumors mit Thermokauter und Entleerung der Flüssigkeit (circa 1 Liter). Einlegung eines dicken Drains in die Cystenhöhle. Jodoformverband. — Die Innenfläche der Cyste erschien vollkommen glatt.

Am Abend Wechsel des stark durchnässten Verbandes. Patientin völlig fieberfrei.

16. Juli. Verband wieder ganz durchnässt, doch völlig reizloses Aussehen der Wunde. — Auf einen Esslöffel Ol. ricini erfolgt reichlicher Stuhl. — Allgemeinbefinden gut, doch Hautfarbe noch blass, wie vor der Operation.

17. Juli. Verbandwechsel.

20. Juli. Secretion etwas geringer. Der Drain lässt sich noch etwa 11 Cm. tief bis gegen die Wirbelsäule zu einführen.

25. Juli. Allgemeinbefinden, Zustand der Wunde wie vordem. Secretion der Cyste ausserordentlich gering; doch scheint eine Verwachsung der Cystenwände bis jetzt kaum stattgefundeu zu haben, da man mit dem in die Drainöffnung mit Leichtigkeit einzuführenden kleinen Finger noch immer ziemlich weite Räume abzutasten vermag. — Patientin fieberfrei. Appetit gut. Stuhl ziemlich regelmässig. Patientin versucht etwas aufzustehen.

28. Juli. Auspinseln der Höhle mit Tr. op. und Alkohol āā.

30. Juli. Secret etwas reichlicher, nimmt eiterigen Charakter an.

5. August. Status idem. Patientin bringt den grössten Theil des Tages ausser Bett zu.

8. August. Entlassung auf Wunsch. In der Wunde liegt ein noch etwa 8 Cm. langer Drain.

Der nachbehandelnde Arzt (Dr. König aus E.) berichtet im Januar 1890, dass die Wunde seit Februar geschlossen sei. Patientin verrichtete während ihrer Heilung ganz ungenirt ihre tägliche Arbeit.

Bevor ich zur Aufstellung des mir aus der Literatur zugänglich gewesenen Materials übergehe, scheint es mir zum Zwecke einer strengen Sichtung des „Zuverlässigen" von dem „Unzuverlässigen" von Wichtigkeit, erst festzustellen, welche Cysten wir unter der Bezeichnung „mesenteriale Cysten" zusammenfassen.

Berücksichtigen wir die anatomischen Verhältnisse des Mesenteriums, so finden wir im fötalen Zustande ein einheitliches Mesenterium, im ausgebildeten Zustande aber drei Mesenterien. Wir sprechen dann von einem Mesenterium des Dünndarms, des Colon transversum (Mesocolon), der Flexura sigmoidea; nur selten bleibt auch noch anderen Darmabschnitten eine Bauchfellduplicatur.

Danach müssten wir die Cysten, welche sich in diesen drei Abschnitten entwickeln, als „mesenteriale Cysten" bezeichnen.

In der Literatur suchen wir nun aber vergeblich nach echten Cysten der Duplicaturen des Colon transvers. und der Flexura sigm

Wir finden nur solche, die sich aus dem Pankreas oder aus dem retroperitonealen Gewebe in diese hineinentwickelt hatten und infolge ihres späteren Hauptwachsthums in den Blättern der betreffenden Duplicaturen bei der Laparotomie den Anschein erwecken konnten, als seien sie aus ihnen hervorgegangen.

Wenn wir damit auch die Möglichkeit eines Vorkommens von Cysten in diesen Mesenterien nicht in Abrede stellen wollen, so halten wir es doch schon aus praktischen Gründen für geboten, vorläufig unter „mesenterialen Cysten" nur die Cysten der Dünndarmduplicatur zu begreifen.

Gedenken wir der anatomischen (Lage, Beweglichkeit) und physiologischen Verschiedenheiten der Mesenterien, so ist auch einleuchtend, weshalb eine Feststellung der einzelnen Bezeichnung hier von Wichtigkeit sein muss: schon die Diagnose allein verlangt eine Differenzirung der Begriffe.

Da auch in dem Dünndarmmesenterium retroperitoneale Cysten ihre Hauptentwicklung nehmen können, so erübrigt eine Präcisirung unserer Definition dahin, dass nur die innerhalb der Duplicatur selbst entstandenen Cysten als hierher gehörig zu betrachten sind.

Von diesem Gesichtspunkte ausgehend, reihen wir unserer Aufstellung der Literaturfälle nur diejenigen Cysten ein, die uns der Dünndarmduplicatur anzugehören schienen. Es ist dies das von uns als zuverlässig bezeichnete Material.

I. Zuverlässiges Material. Cysten der Dünndarmduplicatur.

Fall Millard et Tillaux.[1])

31 Jahre alter Patient, der vordem immer gesund gewesen sein will, wird plötzlich (25. Mai) ohne nachweisbare Ursache auf der Strasse von einem äusserst heftigen Schmerz im Leibe befallen. Zusammengekauert muss er erst eine Viertelstunde in Ruhe verharren, bevor er sich in gebückter Haltung nach seiner Wohnung aufmachen kann. In der Unmöglichkeit, ruhig zu liegen, bringt er die folgende Nacht ausser Bett zu und wälzt sich vor Schmerz auf dem Boden herum. Gleichzeitig hartnäckige Obstipation, die vordem nicht vorhanden; mehrere Klystiere dagegen erfolglos.

Da die Schmerzen unverändert anhalten, wird Patient den 27. in das Hospital Lariboisière gebracht, woselbst ein sehr beweglicher Tumor in der rechten Seite des Abdomens constatirt wird, den man für Wanderniere hält. Der gleiche Zustand hält 8 Tage an, dann ändert sich der Charakter der Schmerzen. Dieselben, vorher continuirlich, treten jetzt anfallsweise auf. — 11. Juni Consultation Millard's:

1) Bulletin de l'académie de médecine, séance du 17. Août 1880.

Anfälle noch in gleicher Intensität. Horizontale Lagerung wegen Suffocationsgefahr unmöglich: Patient liegt zu Bett, den Kopf gegen die Kniee gedrückt, oder geht in gebückter Haltung im Zimmer umher. Auf das Bestimmteste giebt er an, nie vorher an ähnlichen Schmerzen gelitten, noch Auffallendes am Abdomen bemerkt zu haben. Die Palpation ergiebt: Ein Tumor rechts vom Nabel, ungefähr kindskopfgross, rund, glatt, prall gespannt, nicht druckempfindlich und sehr beweglich.

Diagnose: Darminvagination.

Da die entsprechende Behandlung erfolglos war, den 3. Juli Operation durch Tillaux:

Laparotomie. Incision in Lin. alba unterhalb des Nabels: es erscheint ein glatter, rundlicher, röthlich gefärbter Tumor, der zwischen den Blättern des Mesenteriums gelegen. — Durch Punction wird eine geringe Menge einer rahmartigen, milchweissen Flüssigkeit entleert. Nachdem der Tumor aus der Wunde hervorgezogen, wird er mit 6—7 Massenligaturen an der Basis abgebunden und weggeschnitten. Der Stiel wird kauterisirt und versenkt.

Reactionsloser Verlauf. — Heilung.

Die mikroskopische Untersuchung des Cysteninhaltes (circa $^1/_2$ Liter) ergiebt: Fett, theils in Tropfen, theils in Margarinsäurenadeln. Weder Haare, noch Epidermiszellen. Keinerlei Zellelemente; nur einige Bindegewebszellen.

Die Cystenwand weist ausser der peritonealen Bekleidung drei Schichten auf —: Eine innere Schicht besteht nur aus fibrösem Gewebe. Eine mittlere ist ausgezeichnet durch junges Bindegewebe, in dem die gestreckten Zellelemente vorherrschen: in ihm befinden sich rundliche, mit Lymphzellen gefüllte Räume, die sich beim Zupfpräparat als Follikel mit reticulärem Gewebe erweisen. Eine dritte Lage ist fibrös, sehr dick und mit der peritonealen Hülle in Contact. Nirgends eine Spur käsigen Zerfalls, nur Zeichen chronischer Entzündung: zahlreiche dilatirte und verdickte Blutgefässe durchziehen namentlich die mittlere Schicht.

Fall Pannas.[1])

Mann, 45 Jahre alt, früher in Indien und Aegypten ansässig, doch nie klimatisch erkrankt gewesen, kommt vor 2 Jahren mit folgenden Erscheinungen zur ersten ärztlichen Untersuchung: Blassgelbes, kachektisches Gesicht mit ängstlichem Ausdruck. Starke progressive Abmagerung. — Schmerzen im Epigastrium, Uebelkeit, Erbrechen, Anorexie. Die Palpation ergiebt einen Tumor zwischen Nabel und Proc. xiphoid., der kanonenkugelgross, glatt und gespannt, ohne Zusammenhang mit Bauchwand und frei beweglich nach allen Richtungen („comme si elle tenait à aucun viscère"). Nach Fixation lässt er sich als uniloculäre Cyste erkennen.

Diagnose (Pannas): Cyste des Netzes oder des Mesenteriums. (Nélaton, Barth, Fergusson): Cancer encephaloid.

Auf Wunsch des immer mehr herunterkommenden Patienten Explorativpunction: 1 Liter ganz klarer Flüssigkeit, in der sich mikroskopisch Haken

1) Observation XXVI. V. Augagneur.

nachweisen lassen. — Verlauf: Nach anfänglicher theilweiser Wiedersammlung des Fluidums rasche Resorption. Gänzliche Wiederherstellung nach 3 Monaten. — Patient ist noch nach 5 Jahren gesund.

Fall Péan.[1])

26 Jahre altes Fräulein, etwas anämisch, doch sonst anscheinend gesund. Seit 3 Jahren ist sie ohne Menses; seit etwa über einem Jahre bemerkt sie einen Tumor im Unterleib von der Grösse eines hochschwangeren Uterus, der einmal punctirt wurde und 6—8 Liter einer chocoladefarbenen Flüssigkeit ergeben hatte. — Patientin kommt März 1876 in die Klinik:

Voluminöser, fluctuirender Tumor mit glatter, gleichförmiger Oberfläche, der aus dem Becken aufzusteigen scheint und sich nach den Flanken ausbreitet.

Laterale oder verticale Verschiebungen wegen Grösse unmöglich. — Dämpfung auf der vorderen Tumorfläche; in den Flanken lauter tympanitischer Schall, ebendort bietet sich auch den flach aufgelegten Fingern das Gefühl von Hervorbuckelungen (wohl von Darmschlingen herrührend).

Operation den 14. März 1876.

Laparotomie. Incision in Linea alba. Das mit der Vorderwand des Tumors verwachsene Peritoneum muss erst abgelöst werden, bevor dieser zum Vorschein kommt: er ist „flüssig", fluctuirt und zeigt sich überall von Darmschlingen umgeben. — Punction einer trüben, gelbbraunen Flüssigkeit (10 Liter).

Die Cyste liegt zwischen den Blättern des Mesenteriums und entspringt von der rechten Seite der Wirbelsäule. Sie steigt nach unten ins Becken hinab und drängt die Lig. lat. nach vorn und oben. — Eröffnung des Sacks und Enucleation, die wegen fibrös gewordener Wandung und einiger Verwachsungen mit den Intestinalschlingen Schwierigkeiten bietet, besonders am Cöcum und Proc. vermif. — Vernähung der Bauchhaut ohne Stielbildung.

Gewicht des Sackes 500 Grm. Die Innenfläche ist granulirend und hat einen gelben, talgartigen Belag.

Folgen der Operation: Am 1. Tage Befinden günstig. Am 2. Tage Fieber, Erbrechen, Meteorismus. Tod am 3. Tage unter den Erscheinungen acuter Peritonitis.

Fall Küster.[2])

Fräulein, 21 Jahre alt, will nur Kinderkrankheiten durchgemacht haben. Sonst giebt sie an, von Kindheit ab an einer gewissen Schwäche im rechten Bein gelitten zu haben, derart, dass letzteres besonders nach Anstrengungen schleppte. Menses seit dem 14. Jahre, regelmässig.

Vor 3 Wochen bemerkt Patientin genau zur Zeit der Menses eine Geschwulst im Leibe, die hart, tiefsitzend und über dem Nabel ge-

1) Diagnostic et traitement des tumeurs de l'abdomen et du bassin. Paris 1880. p. 1110.

2) Ein chirurgisches Triennium 1876—1878. Berlin 1882.

legen ist. Seitdem keine merkliche Veränderung in der Grösse derselben, wohl aber spontane Schmerzhaftigkeit, die, nachdem Patientin zur Bettruhe gezwungen ist, derart zunimmt, dass sie flehentlich bittet, nicht berührt zu werden, um ja nicht die Lage wechseln zu müssen.

29. Januar (Tag der Aufnahme):

Tumor im Abdomen mit merklichem Vorsprung oberhalb des Nabels, nicht in der Dicke der Bauchdecken gelegen. Er ist beweglich, besonders in verticaler Richtung, kindskopfgross, rund, deutlich fluctuirend, schmerzhaft. Die Wirbelsäule kann nicht durchgefühlt werden. — Genitalexploration negativ.

Am 27. Januar vor Aufnahme war eine milchige Flüssigkeit punctirt worden. — Am 3. Februar abermalige Punction und Entleerung einer milchigen, süsslich riechenden, undurchsichtigen Flüssigkeit, wonach der Tumor verschwindet.

Das Fluidum ist neutral, enthält 7,34 Albumin, 5,94 Fett und Cholestearin. Mikroskopisch lassen sich Fettkügelchen, spärlich verfettete Epithelzellen und wenig weisse Blutkörperchen erkennen.

Diagnose: „Cysten, deren Sitz nicht eruirt werden kann. Lage spricht gegen Ovarialcyste."

10. Februar. Operation. Laparotomie. Incision oberhalb des Nabels in der Lin. alba: kugeliger, zwischen den Blättern des Mesenteriums gelegener Tumor, der den Dünndarm zur Seite drängt. Vom Netz bedeckt, ist er fest mit diesem adhärent. —

Trotz der unangenehmen Zusammenhänge Exstirpation: da Netz nicht abgelöst werden kann, Incision desselben, die den weisslichen, von einer dicken Speckhaut umgebenen Sack erst zum Vorschein kommen lässt; dieser, noch dem Eingeweide adhärent, wird in die Bauchwände gezogen und eröffnet, wonach schwierige Operation, während deren mehrere Intestinalschlingen auf eine grosse Ausdehnung hin mit vorsichtigen Schnitten gelöst werden müssen, um sie ganz vom Mesenterium loszubringen. Der Sack führt fast bis zur Wirbelsäule.

Bauchwunde nach Ausspülung vernäht. — Am Abend Symptome septischer Peritonitis. Rapider Verfall. Tod den 11., 18 Stunden p. op.

„Die mikroskopische Untersuchung der Cystenwand geschah leider zu rasch, um über den Fall Klarheit zu geben." Die Innenfläche ist mit einem mehrschichtigen Plattenepithel ausgekleidet.

Die Autopsie ergiebt eine Oeffnung in einer Intestinalschlinge, die bei der Operation übersehen war.

Fall Werth.[1])

Patientin, bemerkte vor 3 Monaten gelegentlich eines Kolikanfalls eine Geschwulst im Abdomen. Aehnliche Kolikanfälle wiederholten sich danach häufig, namentlich im Anschluss an die Mahlzeiten und körperliche Anstrengungen. Sie ist fieberlos, doch schwach und sehr heruntergekommen.

Die Untersuchung ergiebt einen Tumor über dem Beckeneingang, der sehr beweglich und ohne Zusammenhang mit Uterus und

1) Archiv für Gynäkologie. Bd. XIX. Heft 2. 1882.

Ovarien ist. Gleich nach derselben treten äusserst heftige Schmerzen im Leibe auf, vorwiegend in der Regio umbilicalis, und bei der Palpation zeigt es sich, dass der Tumor mit einem Theile seines Umfanges in das kleine Becken eingetreten und vorn von Darmschlingen umlagert ist, während er vorher der Bauchwand unmittelbar angelegen hatte. Durch die Bauchdecken lässt sich jetzt auch ein gespannter Strang durchfühlen, der links nahe der Mittellinie von der Nabelgegend zur Höhe des Beckeneingangs verläuft. — Die Schmerzen verschwinden auch auf grössere Morphiumdosen nicht; dazu häufiges Erbrechen und rascher Kräfteverfall, weshalb Operation.

Laparotomie. Incision in Lin. alba. Nachdem der in der Bauchwunde zunächst vorliegende Darm nach oben zurückgeschoben, trifft man links von der Wirbelsäule auf einen nach abwärts ziehenden, breiten, straff gespannten Strang, der den ziemlich fest in den oberen Theil der Beckenhöhle eingelassenen Tumor trägt und von der Radix mesenterii gebildet wird. — Die Geschwulst erhebt sich aus dem einer Dünndarmschlinge gehörenden Mesenterialsegment, sitzt subserös und ist von dem einen entsprechend ausgedehnten Blatte des Mesenteriums umhüllt, während die andere Lamelle gewissermaassen die Basis bildet, von welcher der Tumor sich erhebt. Die zugehörende Darmschlinge umgiebt den grössten Theil der unteren Geschwulstperipherie mit einem circa 5 Cm. breiten, unentfaltbaren Mesenterialabschnitt nach Art einer Halskrause. An dem freien, dem Mesenterium abgewendeten Pole der runden Geschwulst befinden sich zwei kleine runde Perforationsstellen, aus denen eine weissliche, breiige Masse pfropfartig hervorquillt.

Enucleation der Cyste. Die Mesenterialwunde wird nach Zustutzung ihrer Ränder durch Catgutnähte vereinigt. — Fieberloser Heilverlauf.

Cysteninhalt dünnbreiig, aufgeschlemmter Kreide ähnlich. Beim Stehen bilden sich grössere Klumpen eines mörtelähnlichen Breies. Mikroskopisch Albumin, fettiger Detritus, keine Formelemente. Die Cystenwand hat deutlich lamelläre Structur. An keiner Stelle des Sackes aber epitheliale Zellformen.

Mikroskopisch zeigt sich als vorherrschendes Gewebe Bindegewebe, in dessen Lücken rundliche polygonale Zellen von wechselnder Grösse sich vorfinden, alle mit einem kleinen, rundlichen Kern.

Innerhalb der lockeren mittleren Schichten der Cystenwand ist an einzelnen Stellen mitten in die grösseren Bindegewebsnetze eingesprengt ein ausgesprochen lymphatisches Gewebe: sehr zartes Reticulum mit kleinen, rundlichen Zellen in den Interstitien. Aber nirgends eine typische, an Follikel erinnernde Anordnung. — Mit Ausnahme der äusseren Bindegewebslage ist die Wand in allen ihren Theilen, insbesondere in der intermediären lockeren Schicht, reichlich von Gefässen durchzogen.

Fall Carter.[1])

Frau, 44 Jahre alt, ist seit 25 Jahren verheirathet und nie gravid gewesen. Seit 2 Jahren bemerkt sie einen Tumor im Unterleib. Zunächst orangengross, sass dieser in der Höhe des Nabels und schien be-

1) British med. Journal. Jan. 6. 1883. p. 7.

sonders lateralwärts sehr beweglich, derart, dass er den Bewegungen des Körpers folgte. — Wachsthum der Geschwulst, namentlich innerhalb der letzten 6 Monate, womit Abnahme ihrer Beweglichkeit. — Schmerzen erst seit Kurzem. Keine Urinbeschwerden, dagegen hartnäckige Obstipation. — Menses alle 4 Wochen, doch schwach.

Patientin will vor 25 Jahren, dann wieder vor 6 Jahren an einer Darmentzündung mit biliösem Fieber gelitten haben.

Leib aufgetrieben, besonders links, wo auch ein gewisses Gefühl von Schwere. Fluctuation nach allen Richtungen und im ganzen Abdomen. Schmerz und Druckgefühl, besonders 6 Zoll über dem Nabel. — Grösster Leibesumfang in Nabelhöhe.

Vaginalexploration: Portio vaginalis nach links verzogen. Uterus beweglich.

Diagnose: Uniloculäre Ovarialcyste.

Operation. Laparotomie: Dünne, nach allen Richtungen von weiten Venen umgebene Cyste. Sie ist weder nach vorn, noch nach den Seiten adhärent und scheint nur mit ihrem oberen Theile festzusitzen. — Einschnitt in den Cystensack und Entleerung von circa 16 Pint einer campescheholz-infusfarbenen Flüssigkeit. Beim Hervorziehen des Sackes aus der Wunde zeigt es sich, dass er an der linken Seite der Wirbelsäule in der Lumbalgegend fixirt ist. Nirgends eine Adhärenz im Becken. Uterus, Ovarien normal. Mit der Niere kein Zusammenhang.

Da es unmöglich ist, die Cyste von ihrer Insertionsstelle zu trennen, schneidet man, was möglich, von ihr weg und vernäht den Rest mit der Bauchwunde.

Am 6. Tage p. oper. Tod unter den Zeichen von Septicämie und innerer Blutung. — Bei der Section zeigt sich ein geöffnetes Gefäss in der Cystenwand, das wahrscheinlich bei der Vernähung verletzt worden war. Zeichen von Peritonitis.

Cysteninhalt: Dünn, milchig, klar, von hohem specifischen Gewicht (1009), alkalisch. Kein Niederschlag beim Kochen, doch leichte Trübung bei Zusatz einiger Tropfen Essigsäure, die bei Mehrzusatz verschwindet. Acid. nitr.-Probe negativ. Mit 10 proc. Arg. nitr. fällt dagegen ein reichliches weisses Präcipitat aus. — Weder Haken, noch sonst Charakteristisches. — Cystenwand ununtersucht.

Fall Millard.[1])

24 Jahre alter Patient, vorher nie ernstlich erkrankt gewesen, wird eines Morgens beim Aufstehen plötzlich von äusserst heftigen Leibschmerzen befallen, wobei Unmöglichkeit, zu Stuhl zu gehen. — Purgantien werden erbrochen.

Am folgenden Tage Aufnahme ins Spital (4. Januar 1882). Man nimmt Darmocclusion an und verfährt entsprechend: Faradisation und Purgantien bewirken reichlichen Stuhlgang. — Die Obstipation hält in den folgenden Tagen an, ist aber weniger hartnäckig.

Den 12. Januar Zeichen einer Pleuropneumonie, dabei Fieber und Meteorismus. Gleichzeitig erscheint ein Tumor in der Nabelgegend.

1) Thèse de Collet. Paris 1884. p. 59.

Patient wird den 19. zu Millard überbracht.

Lungen: Beiderseits hinten unten leichte Dämpfung, pleuritisches Reiben, crepitirende Rasselgeräusche, besonders rechts hinten unten.

Leib stark aufgetrieben. Die Umbilicalregion springt hervor und ist von einem regelmässigen, elastischen Tumor eingenommen, der leicht verschieblich ist in Totalität. Losgelassen, kehrt er sofort wieder in seine alte Lage zurück. — Dämpfung über ihm; tympanitischer Schall in den Flanken und im oberen Theile des Abdomens; matter Schall im Hypogastrium. Leber nach oben gedrängt.

Der Allgemeinzustand ist schwer beeinträchtigt. Geringer Stupor.

2 Monate nach den ersten Krankheitserscheinungen:

Keine Reste der Pneumonie. Vortreffliches Allgemeinbefinden; leichte Stuhlentleerung. Doch ist der Abdominaltumor der gleiche geblieben; er ist mannskopfgross, gleichmässig, elastisch, etwas fluctuirend und zeigt sich sehr beweglich, dabei wenig schmerzhaft bei Verschiebung nach oben.

Diagnose: Vorher Tuberculose der Lungen und des Peritoneums, nunmehr: mesenteriale Cyste (Millard). — Punction in Lin. med. mit Potain: 2 Liter einer grünlichen, albumin- und phosphathaltigen Flüssigkeit. — Ungefähr 1 Woche nachher ist der Tumor verschwunden, und Patient wird nach noch nicht 3 monatlichem Kranksein als geheilt entlassen. Er ist später nicht mehr aufzufinden.

Fall Bergmann.[1])

63 Jahre alter Patient, der, abgesehen von einer typhösen Erkrankung vor 20 Jahren, stets gesund war. Vor etwa 10—12 Jahren stellten sich Hämorrhoidalbeschwerden ein, dazu seit ungefähr 5 Jahren Obstipation, die ihn zu unausgesetztem Gebrauch von Abführmitteln nöthigt. Seit 1½ Jahren ist diese letztere besonders hartnäckig. Seitdem auch geringe Auftreibung des Leibes.

November vergangenen Jahres entdeckt er zufällig in der Tiefe der Nabelgegend eine ungefähr faustgrosse bewegliche, doch absolut schmerzlose Geschwulst, die in den folgenden Monaten langsam zunimmt, aber auch dann ausser einem Gefühl von Druck im Leibe keine irgend nennenswerthen Beschwerden verursacht.

Aufnahme in die Klinik April 1886: Blasser, leidend aussehender, sehr nervöser, sonst aber kräftiger Patient. Abdomen in der Nabelgegend etwas vorgewölbt. Unter den schlaffen, aber dicken Bauchdecken fühlt man einen runden, fast kindskopfgrossen Tumor mit anscheinend glatter Oberfläche, der sehr prall gespannt, deutlich fluctuirend und excessiv beweglich ist. Percussion über ihm ergiebt tympanitischen, zum Theil gedämpft tympanitischen Schall, der gerade auf der Kuppe in fast absolute Dämpfung übergeht. Bei Druck nimmt diese letztere zu, und dann nur am Rande Tympanie.

Gegen die Bauchdecken leicht und weit verschieblich, scheint der Tumor an der hinteren Beckenwand, bezw. in der Gegend der Lendenwirbelsäule fixirt, aber so locker, dass man ihn sowohl nach dem rechten wie nach dem linken Hypochondrium hin bis fast zum Rippenrande und

1) Bramann, Ueber Chyluscysten des Mesenteriums. Arch. f. klin. Chir. 1887.

zugleich rückwärts nach der Lumbal-, doch nicht nach der Nierengegend hindrängen kann. — Leber und Milz normal. Urin eiweissfrei.

Operation. Laparotomie. Incision in Lin. alba: Der Tumor stellt sich sofort ein, ist kugelrund, prall, von glattem, glänzendem Peritonealüberzug bedeckt. Trotz seiner Verschieblichkeit lässt er sich nur bis zu seiner grösseren Circumferenz hervorziehen. Ueber ihm zahlreiche Darmschlingen, zum Theil so innig mit ihm verwachsen, dass ihre Serosa unmittelbar in ihn übergeht. — Punction von 700—800 Ccm. einer milchigen, fast schneeweissen, rahmartigen und geruchlosen Flüssigkeit. — Incision und Vernähung der mesenterialen Wundränder mit denen der Bauchhaut. Die Innenfläche der Cyste, vollkommen glatt und glänzend, zeigt nirgends Hervorragungen und Unebenheiten; ihr Grund scheint bis zur Wirbelsäule zu gehen.

Wundverlauf günstig, Secretion gering und fast rein serös. Heilung mit Bauchbruch. Ein Stück excidirter Cystenwand ist 2—3 Mm. dick, fest, derb, aussen vom Peritonealüberzug bekleidet und zeigt sich mikroskopisch aus ziemlich derbem, doch von zahlreichen Blutgefässen und Lymphräumen durchsetztem Bindegewebe zusammengesetzt. Weder Epithel noch Endothel auf der Innenfläche.

Cysteninhalt schwach alkalisch, hat keine Flocken und Gerinnsel. Mikroskopisch: sehr feinkörnige Masse; Fett in feinster Vertheilung, Fettkörnchenkugeln, spärliche Cholestearinkrystalle, wenig rothe Blutkörperchen, keine Epithelien. Die Flüssigkeit hat alle chemischen Eigenschaften des Chylus.

Fall Hahn.[1])

7½ Jahre alte Patientin, wird wegen eines Tumors im Leibe von ihrem Arzt am 2. März 1887 in das Krankenhaus Friedrichshain gebracht. Die Geschwulst haben die Eltern zuerst vor 2 Jahren in der Grösse eines Hühnereies bemerkt, nachdem das Kind einen Schlag gegen den Leib erhalten hatte. Vom 5. Jahre ab klagte das Kind über Leibschmerzen, die besonders in der letzten Zeit zunahmen und ihm zeitweise die heftigsten Qualen verursachten. Sie traten immer nur anfallsweise auf; nach den Anfällen wieder völlig beschwerdefreie Intervalle. Die Paroxysmen beginnen mit Erbrechen; darauf folgt heftiger Schmerz, der nur, wenn die Beine gegen den Leib angezogen werden, an Intensität nachlässt. Patientin verbrachte oft Nächte schlaflos in zusammengekauerter Haltung. Während der Anfälle besteht Obstipation.

Blasses, anämisch aussehendes, doch sonst leidlich gut genährtes Kind. — Der apfelsinengrosse Tumor erstreckt sich von der Symphyse bis zur Nabelgegend, ist kugelig, scheinbar glatt, prall-elastisch und zeigt undeutliche Fluctuation. Dämpfung über ihm. — Mit den Bauchdecken hängt er sicherlich nicht zusammen. Er lässt sich völlig isolirt umgreifen und ist ganz beweglich in der Bauchhöhle, derart, dass man ihn nach oben bis in die Hypochondrien hinein verschieben kann. Losgelassen, kehrt er wieder in die alte Lage zurück. Palpation schmerz-

1) Berliner klin. Wochenschrift 1887. Nr. 23.

los. Ein Zusammenhang mit den Unterleibsorganen lässt sich in Chloroformnarkose nicht mit Sicherheit nachweisen.

Eine durch den Hausarzt vorgenommene Probepunction hatte ein serös-blutiges Fluidum ergeben.

Diagnose: Cyste im Netz oder Mesenterium.

Am 1. April Operation. Laparotomie. Incision in Lin. alba. Nach Eröffnung des Bauchfells stellt sich der vom Netz bedeckte Tumor ein. Nachdem dieser zurückgeschoben, lässt er sich als eine ungefähr kindskopfgrosse, glatte, glänzende, kugelrunde Geschwulst erkennen, die deutlich fluctuirt. Er sitzt zwischen den Blättern des Mesenteriums und ist ohne Mühe aus der Bauchwunde hervorzuziehen. — Verwachsung nur an einer Stelle mit dem peripheren Ende des Mesenteriums eines der rechten Bauchseite angehörigen Dünndarmstückes.

Beim Versuche der Enucleation reisst der Cystensack ein, und es entleert sich eine ziemlich dünnflüssige, braunrothe Flüssigkeit in reichlicher Menge (circa 400 Ccm.). Nach Zurückstreifung des schon gelösten Mesenterialblattes schneidet man daher den Tumor dicht an seiner Insertionsstelle weg und trägt den mit dem Mesenterium fest verwachsenen Wandrest mit der Cooper'schen Scheere ab. Darauf werden die mesenterialen Wundränder vernäht und Peritoneum und Bauchdecken gleichzeitig durch mehrere Seidennähte vereinigt. Heilung. — Die circa 4 Mm. dicke Wand ist aussen von einer glatten, glänzenden, serösen Hülle umgeben. Die Innenfläche erscheint stellenweise runzelig. Vereinzelt ragen einige centimeterlange, fadenförmige Stränge (Gefässe) frei in die Höhle hinein.

Mikroskopisch besteht die Wand im Allgemeinen aus Bindegewebe, in dessen Spalten sich unregelmässige Anhäufungen von Rundzellen vorfinden. Nach der Serosa zu wird dieses lockerer und gefässhaltiger, und die zellige Infiltration etwas stärker als an der Innenfläche. Die letztere erscheint auf dem Querschnitt völlig glatt; an keiner Stelle Epithel, noch Endothel. Nirgends Reste von Lymphdrüsenelementen.

Es war dies das uns aus der Literatur zugänglich gewesene, von uns als „zuverlässig" bezeichnete Material. Mit Ausnahme zweier Fälle sind alle übrigen durch die Laparotomie als „zwischen den Blättern des Mesenteriums gelegen" erkannt. Die ersteren sind blos punktirt, doch lassen sie ihre Beschreibungen wohl mit Sicherheit als hierher gehörig erkennen.

Wir finden ausserdem in der Literatur noch eine Anzahl als mesenterialen Ursprungs angegebene, zur Operation gelangte Cysten, die wir jedoch nicht in unsere Zusammenstellung der einschlägigen Fälle aufnehmen konnten. Von einem Theil derselben existiren überhaupt nur kurze Angaben über Art und Ausgang der Operation, ein anderer zeigt sich uns aus den Notizen der Autoren selbst als retroperitonealen Ursprungs; bei einem dritten ist infolge ungenauer anamnestischer Daten die Frage nicht mit Sicherheit zu entscheiden,

ob der Tumor im Mesenterium, im Pankreas oder im Ovarium entstanden; — es sind dies Cysten von sehr ausgedehntem Volumen, deren Zusammenhang mit dem Mesenterium durch die Laparotomie wohl erwiesen, deren anatomische Merkmale aber derart von denen der bisher aufgezählten Cysten differiren, dass der Verdacht ihrer Zugehörigkeit zu anderen Organen nahe liegt, zudem die Art ihrer Beziehungen zu diesen weder mikroskopisch noch durch die äussere Palpation bei der Schnelligkeit der Operation festgestellt war.

Zwei Fälle sind beschrieben, die retroperitonealen Ursprungs, dabei aber zu dem Mesenterium der Flex. sigm. in engster Relation stehen, insofern die Cysten, in ihrem Wachsthum dessen Blätter auseinanderdrängend, in ihm zur Hauptentwicklung gelangten und sich von da aus erst in das retroperitoneale Gewebe zwischen den nicht als Duplicatur an den Darm herantretenden Bauchfellblättern des Colon descendens fortsetzten. Wir konnten sie nach unserer obigen Definition mesenterialer Cysten nicht unter die Rubrik dieser aufnehmen und werden ihrer in unserer nachfolgenden Aufstellung des „unzuverlässigen" Materials gedenken. Unter dieser Rubrik zählen wir nicht nur die uns nach den kurzen Beschreibungen der Autoren als zweifelhaft erscheinenden mesenterialen, sondern auch die wohl als mesenteriale Cysten beschriebenen, doch unzweifelhaft dem retroperitonealen Gewebe angehörenden Cysten auf.

II. Unzuverlässiges Material.

A. Ungenau beschriebene Fälle.

Fall Spencer Wells.[1])

Punction einer Cyste, die eher einer mesenterialen als omentalen Cyste ähnlich sah. Spencer wagte die Exstirpation nicht. 5 Wochen später Tod. — Section nicht gestattet.

Fall Macdonald (1).[2])

Mesenteriale Cyste, allseitig adhärent. Totalexstirpation und Tod 12 Stunden p. oper., wohl infolge von Lungenembolie. Tumor sicher frei von Uterus und Ovarien.

Drei Fälle von Lawson Tait.[3])

Zwei wurden durch Incision, Einheftung und Drainage, einer durch Exstirpation zur Verheilung gebracht. Der letztere war nach Incision und Drainage recidivirt.

---

1) Obstetrical transactions. Vol. 23.

2) Edinburgh med. Journ. Mai 1885. p. 1030. Juni. p. 1073.

3) Siehe V. Augagneur.

B. Cysten zweifelhaften mesenterialen Ursprungs.

Fall Macdonald (2).[1])

Frau, 42 Jahre alt, bemerkt seit circa 1 Jahre einen Unterleibstumor. Derselbe sass nach ihrer Angabe orangengross zuerst hoch oben im Abdomen und dehnte sich weiter zunächst nach unten, dann nach den Seiten aus.

4 Wochen vor Aufnahme in die Klinik traten plötzlich Schmerzen auf. — Regelmässige Menses. — Leib gleichmässig vorgetrieben, wie bei 7 monatlicher Gravidität. Glatter, runder, deutlich fluctuirender Tumor mit stärkster Prominenz in der Nabelgegend. Dämpfung in Lin. alba bis 2 Zoll unter Proc. ensif. Flanken frei. Uterus beweglich, nach links und nach hinten verlagert.

Operation. Laparotomie: Dünner, ausserordentlich zerreisslicher Sack, mit Peritoneum und zahlreichen Darmschlingen adhärent, dringt bis ins Becken hinab, wo er den Douglas'schen Raum ausfüllend den Uterus nach links und hinten drängt. — Schwierige Lösung desselben bis auf ein handtellerbreites Stück, das auf Aorta und Vena cava aufsitzt. Leichte Drainage wegen ausgedehnter Adhäsionen der Darmschlingen. Heilung nach langdauernder Eiterung.

Cystenfluidum von der Farbe eines starken Campescheholzinfuses enthält Fibrin, Blutkörperchen, Detritus. Specifisches Gewicht 1035.

Die Cystenwand zeigt mikroskopisch Cylinderepithel an der Innenfläche. Diese ist von einer Lage geronnenen Fibrins bedeckt.

In der Wandung sind enthalten 1. andere Cysten mit allen Eigenschaften der Hauptcyste (typisches grosses Cylinderepithel auf der Innenfläche; Inhalt coagulirtes, mit Blut untermischtes Fibrin); 2. runde oder ovoide Räume, die blos ein fibr. Netzwerk enthalten, ohne Epithel. Das Bindegewebe ist um sie dichter gelagert; sie machen den Eindruck gedehnter Lymphgefässe. Gewicht des Tumors 12 Pfund.

Der Zustand der Ovarien liess sich bei der Schnelligkeit der Operation nicht feststellen, zudem die Lig. lat. durch den Tumor nach abwärts und rückwärts verdrängt waren. Doch sicher kein Stiel nach dem kleinen Becken.

Fall Thornton.[2])

38 Jahre alte Frau, Mutter von 8 Kindern, kommt Mai 1877 zur Behandlung. Voluminöser cystischer Tumor im Abdomen, scheinbar mit Bauchwand und den Eingeweiden verwachsen. Bei der Vaginalexploration hat man das Gefühl einer im Lig. lat. gelegenen kugeligen Masse. Nur Lageveränderung bedingt Schallwechsel. — Punction von 6½ Liter einer serösen, roth-orangefarbenen Flüssigkeit, die eine kleine Anzahl feiner, granulöser, schwach contourirter Zellen enthält.

Diagnose unbestimmt. Cyste oder encystirte Flüssigkeit zwischen Darmschlingen, Netz und Mesenterium.

Operation: Sehr dünne Cyste mit breitem, gefässreichem Stiel zum Mesenterium wird mit Schwierigkeit von ihren Verwachsungen mit Netz

1) Siehe S. 145, Anmerkung 2.

2) British med. Journ. T. II. London 1882.

und Bauchfell gelöst; ihr Stiel in zwei Partien unterbunden. Es bestehen nur geringe Adhäsionen mit dem Darm, dagegen breite membranöse Verwachsungen mit dem Lig. lat. sin. — Linkes Ovarium und Trompete hängen durch solide Vegetationen mit dem unteren Rande der Cyste zusammen.

Exstirpation des Tumors gleichzeitig mit linkem Ovarium und Tube. Die resistenten, sehr gefässreichen Partien des Tumors zeigen eine scharf geränderte Peripherie.

Inhalt 9½ Liter. Cystenwand ununtersucht. Heilung. — Thornton hält die Geschwulst für ein Cystosarkom.

C. Retroperitoneale Cysten („mesenteriale Cysten" Péan's).

Fall Péan (2).

Ziemlich corpulente Frau, 42 Jahre alt, bemerkt seit 3 Jahren ihren Tumor: Rundliche, glatte, gleichförmige, fluctuirende Geschwulst. Ueber ihr Dämpfung, nur in den Flanken und von da ein wenig nach rechts zu tympanitischer Schall. Vaginalexploration: Vagina in die Höhe gezogen und ihre hintere Wand nach vorn gedrängt. Uterus antevertirt, scheint ohne Zusammenhang mit dem Tumor. Blase 4—5 Cm. über Pubis.

Diagnose: Cystischer Tumor, wahrscheinlich im Lig. lat. sin.

Operation. Laparotomie: Glatte, nach vorn nicht adhärente Cyste wird punctirt und entleert 12 Liter einer serösen, hellbraunen, transparenten Flüssigkeit. — Partielle Exstirpation und Vernähung des Restes mit der Bauchwunde. Drainage. Heilung nach Eiterung.

Multiloculäre, unter dem Mesorectum gelegene Cyste.

Fall Péan (3).

Fräulein, 26 Jahre alt, ziemlich corpulent, doch durch Krankheit entkräftet, bemerkt seit 2 Jahren ihre Geschwulst. Dieselbe ist wegen heftiger functioneller Störungen bereits 3 mal punctirt worden, wonach jedoch jedesmal merkliche Entkräftung.

Voluminöser, glatter, kugeliger, nach vorn prominenter Tumor, der die ganze Breite des Abdomens einnimmt und sich nach oben bis ins Epigastrium erstreckt. Nach unten zu hat man das Gefühl, als ob er fluctuire und aus dem Becken hervorkomme, um sich von da erst nach den Fossae iliacae, besonders links hin, auszudehnen. Dämpfung über ihm, nur oben eine transversale tympanitische Linie. — Der Uterus ist in die Höhe gezogen und nach vorn gedrängt, die vordere Wand des Rectums in vaginam prolabirt.

Diagnose: Cystischer Tumor des Lig. lat. oder des Mesenteriums.

Operation. Laparotomie: Es entleeren sich 5 Liter Ascit. Der Tumor ist muskelroth, ziemlich gleichmässig rund, doch asymmetrisch mit ausgeprägtem Wachsthum nach links, fühlt sich hart an und sitzt hinten fest. Keine Darmschlingen in der Oeffnung. — Punction von 10 Liter einer serösen, hellbraunen, doch trüben Flüssigkeit. Beim Versuche, den Tumor hervorzuziehen, zeigt er sich fest adhärent mit dem Colon desc.

und der Flex. sigmoid. Geschwulst und Darm stecken im Mesenterium, das unter dem Druck der wachsenden Cyste nachgegeben hat. — Eröffnung des Mesenterialblattes längs des Eingeweides bis zum Rectum, wobei man sieht, dass die Cyste aus dem Zellgewebe zwischen ihm und der Wirbelsäule stammt, der sie mit einer ausserordentlich gefässreichen Insertionsfläche von ungefähr Handtellerbreite aufsitzt. — Schwierige Enucleation. Die freien Mesenterialränder werden in Klammer gefasst und kauterisirt. Vernähung der Bauchwunde bis auf eine kleine Lücke, die zur Drainage offen gelassen wird.

Am 3. Tage p. oper. Tod an Peritonitis. Die Tumorwand bestand aus zwei Kapseln, einer äusseren leicht zerreibbaren und einer inneren dünnen fibrösen Aussehens.

Semiotik.

Péan sagt in seiner Abhandlung über die mesenterialen Tumoren, es sei ein bemerkenswerther Punkt in ihrer Entwicklung, dass sie indolent seien und wenig functionelle Störungen verursachten trotz ihres Volumens und trotz ihres bisweilen excessiven Gewichtes. „Daraus folge, dass ihre Hauptentwicklung in etwas latent sei, ohne den Allgemeinzustand zu alteriren".

Nach Collet und Augagneur findet sich dagegen fast nie Integrität der Verdauungsorgane. „Hat sich", bemerkt letzterer, „die Geschwulst ursprünglich um den Nabel herum entwickelt, und zeigen sich von Anfang an Digestionsstörungen, so darf man an das Mesenterium denken." Ueber ihre Symptome äussert sich der gleiche Autor: „La symptomatologie des tumeurs du mésentère est loin d'être précise". — „Aucun type clinique bien net, bien défini ne se dégage de l'examen des faits." — „La multiplicité des symptômes que peuvent offrir les tumeurs du mésentère, leur banalité, qui les fait rencontrer dans la plupart des tumeurs abdominals rendent très difficile le plus souvent le diagnostic d'un néoplasme mésentérique." — Aehnlich spricht sich Collet über die Cysten des Mesenteriums aus: „Essayer de faire une symptomatologie complète des kystes mésentériques serait bien difficile, vu le petit nombre des cas observés et surtout la diversité des symptômes constatés". Er begnügt sich damit, einige Anhaltspunkte zu geben, „die weniger eine sichere Diagnose stellen lassen, als die Aufmerksamkeit auf diesen Punkt lenken".

Wir müssen uns nach einem eingehenden Studium der mesenterialen Tumoren, im Speciellen der Cysten, der Ansicht beider Autoren, dass sich eine complete Symptomatologie der Geschwülste des Mesenteriums noch nicht aufstellen lässt, anschliessen, legen aber doch dem Symptomencomplex, wie wir ihn aus vorliegendem Mate-

rial für die mesenterialen Cysten gewinnen, einen grösseren diagnostischen Werth bei. Nach ihm dürfte unseres Erachtens, falls alle Punkte auf Grund einer genauen Anamnese Berücksichtigung finden, die Erkennung dieser Art der Geschwülste jedenfalls keine allzu grossen Schwierigkeiten mehr bieten.

Eine Besprechung der Semiotik der Cysten schien uns um so mehr von Wichtigkeit, als, wie die Fälle zeigen, gerade sie unter den mesenterialen Tumoren der Zeit nach am längsten die Zeichen eines solchen beibehalten. Die Lipome des Mesenteriums, die bösartigen Geschwülste wachsen oder verwachsen mit Umgebung zu rasch, als dass sich oft schon kurze Zeit nach ihrem ersten Sichtbarwerden auch nur mit einiger Bestimmtheit sagen liesse, wo sie ihre Entstehung genommen; ist aber der Tumor einmal unbeweglich geworden, oder füllt er gar die Bauchhöhle oder einen Theil des Beckens aus, so helfen nur sichere Angaben über ursprüngliche Symptome, und fehlen diese, so kann die Diagnose auf mesenteriale Geschwulst überhaupt unmöglich werden.

Die grosse Anzahl der Fehldiagnosen bei den mesenterialen Tumoren giebt sowohl den Beleg für die bisherige Unsicherheit ihrer Diagnostik, als den Beweis dafür, dass sie selten frühzeitig zur chirurgischen Beobachtung kamen.

Die Aufstellung einer Symptomatologie der Cysten dürfte danach von fundamentalster Wichtigkeit sein für die Erkenntniss der mesenterialen Geschwülste überhaupt. Welcher Art eruiren wir diese aus unserem Materiale?

Von besonderem Werthe für die Lösung dieser Frage schienen uns die Fälle Millard und Tillaux; Millard; Werth; Küster und Hahn. Sie geben uns ein treffliches Symptomenbild des Verlaufes der Erkrankung von ihrem ersten Beginne bis zu der Zeit, in welcher die durch sie gesetzten Störungen den operativen Eingriff als indicatio vitalis erscheinen lassen.

Im Falle Millard und Tillaux erkrankt der Patient plötzlich ohne jede nachweisbare Veranlassung unter äusserst heftigen Leibschmerzen, die er nur dadurch mildern kann, dass er die Beine gegen den Leib anzieht und in dieser Stellung sitzend oder liegend verharrt. Sie sind acht Tage continuirlich und treten dann in Koliken auf. Gleichzeitig mit den Schmerzen stellt sich hartnäckige Obstipation ein, und am 2. Tage wird einTumor rechts vom Nabel bemerkt, der sehr beweglich, rund, glatt und nicht druckempfindlich ist.

Aehnlich Fall Millard: Patient erkrankt eines Morgens beim

Aufstehen plötzlich unter äusserst heftigem Leibschmerz, wobei Unmöglichkeit, zu Stuhle zu gehen. Acht Tage später erscheint ein Tumor in der Nabelgegend, der gleichmässig rund, etwas fluctuirend und sehr beweglich ist. — Gleichzeitig Symptome einer Pleuro-Pneumonie.

Fall Werth: Patientin bemerkt gelegentlich eines Kolikanfalles ihre Geschwulst. Aehnliche Anfälle wiederholen sich darnach häufig, namentlich im Anschlusse an Mahlzeiten oder körperliche Anstrengungen. Patientin ist fieberlos, doch schwach und sehr heruntergekommen. Die Untersuchung ergiebt einen sehr beweglichen Tumor über Beckeneingang. Gleich nach ihr treten äusserst heftige Schmerzen vorwiegend in der regio umbilicalis auf.

Im Falle Küster bemerkt Patientin zufällig zur Zeit der menses eine Geschwulst über dem Nabel, die hart, tiefsitzend und sehr beweglich ist. Drei Wochen später zeigt die Untersuchung die Geschwulst mit merklichem Vorsprung oberhalb des Nabels, noch beweglich und jetzt deutlich fluctuirend. Seitdem keine merkliche Veränderung in der Grösse, dagegen spontane Schmerzhaftigkeit, die, nachdem die Patientin einmal zur Bettruhe genöthigt ist, derart zunimmt, dass sie flehentlich bittet, nicht berührt zu werden, um ja nicht die Lage wechseln zu müssen.

Im Falle Hahn entsteht der Tumor unmittelbar im Anschlusse an ein Trauma (Schlag gegen den Leib). Seitdem klagt die nur 7½ jährige Patientin über Leibschmerzen, die anfallsweise auftreten. Nach solchen Anfällen ist sie wieder tagelang frei von Beschwerden. Diese beginnen mit Erbrechen, darauf folgt heftiger Schmerz, der nur, wenn die Beine an den Leib angezogen werden, an Intensität nachlässt. Während der Anfälle besteht Obstipation. Der sehr bewegliche Tumor ist kugelig, glatt und fluctuirt undeutlich, reicht von etwas über der Symphyse bis zur Nabelgegend. Das Kind sieht blass und anämisch aus, ist aber sonst leidlich gut genährt. —

Was die subjectiven Beschwerden anlangt, so tritt in diesen Fällen namentlich deutlich hervor die von Péan für die mesenterialen Tumoren negirte Schmerzhaftigkeit der Geschwulst:

Dieselbe kann, wie die Fälle zeigen, Erstlingssymptom der Erkrankung sein, oft gleichzeitig mit Obstipation, oder sie stellt sich erst während des Wachsthums des Tumors ein. Sie ist continuirlich oder kolikartig. Sie kann aus der einen in die andere Art übergehen. Verstärkt wird sie durch die horizontale Lage, verstärkt oder hervorgerufen, bezw. wieder hervorgerufen durch körperliche Anstrengungen, Druck auf den Tumor oder Verschiebungen

desselben, welche Lagenveränderung bedingen. Sie wird gemildert dadurch, dass der Patient die Beine gegen den Leib anzieht, also in der zusammengekauerten Haltung. Ihre Hauptintensität wird ab und zu in die Nabelgegend verlegt.

Die häufige Begleiterin des Schmerzes, die Obstipation, kann, wie diese, Erstlingssymptom sein oder sich erst im Verlaufe der Erkrankung einstellen. Sie tritt, wie dieser, auf als eine plötzliche Erscheinung, so dass das Bild mitunter dem der Darmocclusion gleicht (vergl. Fall Millard), oder sie besteht nur während der Anfälle (vergl. Fall Hahn), oder sie begleitet die Krankheit in habitueller Form.

Prüfen wir unser Material auf das Symptom des Schmerzes, so finden wir dasselbe 7 mal unter den 10 Fällen:

Er ist Erstlingssymptom in den Fällen Millard und Tillaux, Millard und Werth, in beiden ersteren gleichzeitig mit Obstipation. — Er tritt im Laufe der Erkrankung auf in den Fällen Pannas und Küster, in ersterem bald nach der Entstehung des Tumors. — Im Falle Hahn besteht er von Anfang an, wird nur zuletzt ganz intensiv und zeigt sich in kürzeren oder längeren Kolikanfällen.

Obstipation finden wir 6 mal angegeben: 4 mal ist sie Erstlingssymptom, darunter 2 mal gleichzeitig mit Schmerzhaftigkeit der Geschwulst. In einem Falle zeigt sie sich erst im Laufe der Erkrankung und ist Begleitsymptom. In einem anderen Falle tritt sie nur während der Schmerzanfälle auf.

Es ist also fast bei sämmtlichen Cysten ($^7/_{10}$) Schmerzhaftigkeit, in über der Hälfte ($^6/_{10}$) Obstipation beobachtet. Schmerzlos verliefen nur die Fälle Bergmann, Péan und unser Fall (Lücke). In ersterem wird zuletzt über Druck im Leibe geklagt.

Damit erklären wir uns gegen die These Péan's von der Indolenz der mesenterialen Tumoren und weisen unter den subjectiven Symptomen der mesenterialen Cysten in erster Linie hin auf ihre Schmerzhaftigkeit. Wir fügen bei, dass diese oft gleichzeitig einsetzt mit Erscheinungen von Seiten des Darmtracts, bestehend in einer mehr oder weniger hartnäckigen Obstipation.

Es schien uns von besonderer Wichtigkeit, der „Schmerzhaftigkeit" der Geschwulst und der „Obstipation" gleichzeitig zu gedenken, da gerade ihr Zusammentreffen, wie das Studium der Fälle zeigt, für die mesenterialen Tumoren, speciell die Cysten, wenn nicht etwas Charakteristisches, so doch Bemerkenswerthes hat.

Wir sehen sie als Erstlingssymptome in den Fällen Millard und Tillaux und Millard: beide Male erkrankten die Patienten plötzlich

unter furibundem Schmerz und hartnäckiger Obstipation, so dass zunächst an Darmocclusion gedacht wurde und erst das Erscheinen des Tumors unter Aenderung in der Art und Intensität des Schmerzes und Nachlass der Obstipation zur anderen Diagnose führte. — Im Falle Hahn zeigt sich die Obstipation nur zur Zeit der Schmerzanfälle.

Mehr noch aber als das gleichzeitige Auftreten dieser Erscheinungen scheint uns für die Cysten ihr plötzliches gleichzeitiges Auftreten oder das des Schmerzes allein von Bedeutung.

Wie erklären wir uns beide Symptome, wie die Plötzlichkeit ihres Eintrittes? Wie verhalten sich bezüglich ihrer die übrigen Formen der mesenterialen Tumoren?

Ein Vergleich mit der von den Geschwülsten des Mesenteriums nächst den Cysten am häufigsten zur chirurgischen Beobachtung gelangten Form, dem Lipom, lehrt uns, dass auch diese meist von Schmerz und Obstipation begleitet ist. Doch existirt gegenüber der Cyste ein unverkennbarer Unterschied in der Art der Schmerzhaftigkeit und in deren zeitlichem Verlaufe: der Schmerz beginnt bei ihm allmählich und nimmt zu mit dem Wachsthum des Tumors, d. h. es besteht ein gewisser Parallelismus zwischen Intensität des Schmerzes und Ausdehnung der Geschwulst; entsprechend dem ziemlich gleichmässigen, doch raschen Wachsthum des Lipoms ist jener daher weniger paroxysmatisch als continuirlich.

Diese Beobachtung legt es uns nahe, auch für die Cysten eine Relation zwischen Wachsthum des Tumors und Schmerzhaftigkeit anzunehmen, und in der That zeigt sich eine solche in den meisten der vorstehenden Fälle.

Die aus ihnen hervorgehende Eigenart der Cyste, rasch zu entstehen oder nach einer kürzeren oder längeren Periode eines langsamen Wachsthums bezw. Stationärbleibens plötzlich und schnell sich weiter auszudehnen, erklärt sowohl, inwiefern die Krankheit oft urplötzlich, noch bevor die Geschwulst zum Vorschein gekommen ist, unter Schmerz (und Obstipation) einsetzt, als weshalb bei schon länger bestehendem, aber indolentem Tumor die gleichen Symptome ebenso plötzlich erst zum Ausdruck gelangen können. Die gleiche Erwägung führt zur Erklärung des intensiven und des bei der Cyste häufigeren paroxysmatischen Schmerzes.

Prüfen wir auf Schmerz und Wachsthum noch das Chylangiom und die bösartigen Geschwülste, so stellen wir fest, dass das erstere langsam wächst und meist schon mit kleinem Volumen stationär wird — und dass es indolent ist; dass bei den letzteren gemäss ihrer Tendenz, entzündliche Vorgänge in der Nachbarschaft anzuregen

(trotz relativ langsamen Wachsthums), der peritonitische Schmerz überwiegt.

Demnach steht also bei den mesenterialen Geschwülsten der Schmerz in Beziehung zu ihrem Wachsthum derart, dass langsam wachsende Tumoren bis zu einem gewissen Punkte in ihrer Entwicklung indolent bleiben, rasch und besonders plötzlich wachsende aber zu Schmerz Veranlassung geben, dessen Intensität eine um so grössere ist, je „plötzlicher" eben der Tumor sich ausdehnt. — Schmerzfreie Intervalle sprechen für eine Angewöhnung des Mesenteriums an den Eindruck seiner Ausdehnung.

Noch ein anderes Moment scheint für die Intensität des Schmerzes von Wichtigkeit: die Lage der Geschwulst im Mesenterium selbst, ob näher oder entfernter der Wirbelsäule. Sowohl das Studium der vorstehenden Cystenfälle, als das der anders gearteten Geschwülste liess es uns als wahrscheinlich erscheinen, dass der Schmerz zunahm mit dem Wachsthum des Tumors nach der Wirbelsäule zu. [Vergl. Fall Küster: Am 4. Jan. bemerkt Patientin genau zur Zeit der menses eine Geschwulst unter dem Nabel. Seitdem keine merkliche Vergrösserung, dagegen spontane Schmerzhaftigkeit, die, nachdem sie einmal zur Bettruhe gezwungen, so stark wird, dass alle körperlichen Bewegungen sorgfältig vermieden werden müssen. 10. Febr. Laparatomie: der Tumor führt fast bis zur Wirbelsäule. — Fall Carter: Seit 2 Jahren Tumor, zuerst orangengross. Seine Beweglichkeit nimmt ab mit dem Wachsthum der Geschwulst, die sich besonders in den letzten 6 Monaten vollzieht. Schmerzen erst seit Kurzem und hartnäckige Obstipation. Laparotomie: der Tumor sitzt fest an der linken Seite der Wirbelsäule.]

Die gleiche Erwägung führt zu der Annahme, dass Geschwülste, die nahe der Wirbelsäule entstehen, eher und zu intensiveren Schmerzen Veranlassung geben.

Die Frage, welche Nervenbahnen bei dem Schmerze betheiligt sind, müssen wir unentschieden lassen. Es wäre festzuhalten, dass das Mesenterium selbst nicht nur der Träger von Blut- und Lymphgefässen, sondern auch von Nerven ist, die zum Darmrohr verlaufen (plex. mes. sup.), andererseits, dass sich in seiner Nähe der plex. solaris befindet, welcher sich bis unter die arter. mes. sup. erstreckt. Vielleicht dürfen wir uns die intensiveren Schmerzen bei Annäherung des Tumors an die Wirbelsäule durch Druck auf diesen letzteren erklären.

Andererseits ist es wohl zweifellos, dass der Schmerz mitunter peritonitischer Natur, doch nehmen wir nach den wenigen Beispielen

ausgedehnter Verwachsungen in unseren Fällen an, dass dieser gerade bei den Cysten weniger in Frage kommt, — auf keinen Fall haben wir in der Peritonitis die Erklärung des paroxysmatischen Schmerzes.

Unter den subjectiven Beschwerden finden wir ausser dem Symptome des Schmerzes noch erwähnt in unserem Material: „Gefühl von Druck im Leibe", „Erbrechen", „Uebelkeit" — es kommt keinem dieser Zeichen eine pathognomonische Bedeutung zu: nur des Interesses wegen heben wir den Fall Hahn hervor, in dem sich der Schmerz jedesmal durch Erbrechen einleitet.

Der Allgemeinzustand des Patienten ist meist, regelmässig, nachdem erst der Schmerz eingesetzt hat, alterirt. Wir haben als Zeichen dieser Alteration: „blasses, anämisches Aussehen", „Abmagerung", „Kachexie", „Prostration", bei Frauen Menstruations-Anomalien.

Während wir die Prostration wohl mit aller Sicherheit auf Rechnung des Schmerzes setzen dürfen, da sie nur in Gemeinschaft mit ihm und fast immer bei besonderer Intensität desselben auftritt, bleibt für die „Anämie" und die „Abmagerung" die Frage eine offene, inwiefern sie nur der Ausdruck der die Erkrankung begleitenden Digestions- oder der die Ernährung unmittelbar betreffenden Circulationsstörungen, insbesondere soweit sie das Chylusgefässsystem betreffen, bezw. also Zeichen des mesenterialen Processes sind.

Das „blasse, anämische Aussehen" finden wir in etwas über der Hälfte unserer Fälle ($^6/_{10}$), sehr erhebliche Abmagerung darunter in drei Fällen. Nur einmal ist in einem Falle einer Echinococcencyste Kachexie angegeben. Zweimal ist gleichzeitig Obstipation erwähnt, einmal Erbrechen: 4 Fälle betreffen Frauen, wovon zwei an Menstruations-Anomalien leiden (Retentio mens.; prof. menses). — Berücksichtigen wir die anatomische Art der Cysten, so haben wir diese Zeichen einer Ernährungsstörung zweimal unter vier chylösen Cysten, zweimal unter drei serösen. Sie bestehen in einem Falle der zwei Hydatidencysten und in einem Falle einer blutigen Cyste.

Danach kommt den objectiven Symptomen Anämie, Abmagerung, wie der grösseren Anzahl der subjectiven Beschwerden eine pathognomonische Bedeutung nicht zu, wohl aber dürfen wir auf sie als besonders häufig vorkommend bei den Geschwülsten des Mesenteriums (wir finden sie auch bei dem Lipom) hinweisen und sie in der Reihe der übrigen Symptome verwerthen. — Wir erwähnen hier des Falles Werth, in welchem schon 3 Monate nach dem ersten Auftreten der Geschwulst die Patientin ein völlig heruntergekommenes Aussehen darbietet. Möglicher Weise kommt auch hier die Art des Wachsthums in Frage.

Bemerkenswerth ist besonders in Berücksichtigung der objectiven Symptome der völlig fieberfreie Verlauf der Erkrankung.

Von grösserer Wichtigkeit als alle diese Zeichen sind die Beobachtungen am Tumor selbst.

Wir erwähnten bereits, dass die Cyste schon zu einer Zeit zu Schmerz und Obstipation Veranlassung geben kann, in der sie weder für das Auge, noch für das Gefühl bemerkbar geworden ist, und nahmen danach an, dass es in ihrer Entwicklung ein Stadium der Latenz giebt, in welchem sie zu wenigen oder gar keinen subjectiven oder objectiven Symptomen Veranlassung giebt. Meist aber entwickelt sie sich, wie die Fälle zeigen, rasch, tritt vorzugsweise in einer bestimmten Gegend des Abdomens auf und zeigt dann sofort oder kurze Zeit nach ihrem ersten Auftreten zunächst für die Palpation folgende Verhältnisse: Sie fühlt sich glatt an, ist elastisch, rund (meist ohne nennenswerthe Hervorbuckelungen) und fluctuirt. Weiter: Sie ist ausserordentlich beweglich sowohl gegen die Bauchdecken, von denen sie sich leicht abheben lässt, als in der Bauchhöhle selbst. Für ihre Weiterentwicklung zeigt es sich, dass, während die ersteren Zeichen an Deutlichkeit zunehmen mit dem Wachsthum bezw. mit Annäherung des Tumors an die vordere Bauchwand, so dass er den palpirenden Fingern leichter zugänglich wird, die zuletzt erwähnte Beweglichkeit — allerdings nur langsam — abnimmt. — Selten ist die Geschwulst bei der Berührung schmerzhaft, doch kann ihre Verschiebung zu augenblicklichen oder selbst andauernden Schmerzen Veranlassung geben (vergl. Fälle Küster, Carter, Millard).

Fluctuation ist, mit Ausnahme des Millard-Tillaux'schen Falles, in dem das Resistenzgefühl als „prall-elastisch" angegeben wird, in sämmtlichen Cysten unseres Materials beobachtet. — Ein treffendes Beispiel, wie sich mit dem Wachsthum der Cyste oft das Gefühl ihrer Consistenz ändert, giebt Fall Küster, in welchem sich der Tumor anfänglich hart anfühlt, drei Wochen später aber deutliche Zeichen von Fluctuation darbietet.

Die Beobachtungen bei den Laparotomien zeigen uns, dass die Cyste in ihrem Wachsthum den Darm meist gleichmässig nach seinen beiden Seiten hin auseinanderdrängt und sich so allmählich der vorderen Bauchwand nähert, von der sie schliesslich nur noch das bedeckende Netz trennt. Danach steht die Deutlichkeit des Symptoms zunächst und in directer Beziehung zur Lage der Geschwulst zu den Eingeweiden, und zwar so, dass es um so ausgesprochener ist, je unmittelbarer jene der vorderen Bauchwand anliegt. —

Andererseits ergiebt sich natürlich auch hier, wie für die Cysten überhaupt, eine gewisse Relation des Zeichens zum Füllungsgrade des Tumors und zur Art der ihn ausfüllenden Flüssigkeit.

Ist die Fluctuation bezeichnend für die Art der mesenterialen Geschwulst? — Ein Vergleich mit den Consistenzverhältnissen der Lipome lässt uns diese Frage verneinen, da auch sie meist elastisch sich anfühlen und fluctuiren. Von 11 in der Literatur genau beschriebenen Fällen dieser Tumoren sind 10 mit „Fluctuation" notirt. Wie deutlich diese vorgetäuscht sein kann, beweist ein von Wigglesworth geschilderter Fall eines Myxolipoms, über den der Autor selbst bemerkt[1]): „La ponction n'avait pas été pratiquée; si elle était faite, son résultat eût certainement modifié le diagnostic. Il n'y avait pas cependant aucun doute à s'émettre sur la présence d'un liquide, car la fluctuation parfaite que l'on trouvait, ne permettait aucune hésitation."

Von hervorragendster Wichtigkeit für die Erkennung sowohl des abdominellen Sitzes als der Art der Geschwulst scheint uns die in allen unseren Cysten, mit Ausnahme der bereits die Bauchhöhle ausfüllenden Péan's, notirte Beweglichkeit derselben.

Dieselbe ist eine excessive insbesondere im Beginne der Erkrankung, also zu einer Zeit, in welcher der Tumor noch beschränkte Wachsthumsverhältnisse zeigt, und Zusammenhänge zwischen ihm und vorderer Bauchwand bezw. Netz oder auch den Darmschlingen nicht bestehen, und nimmt mit dessen fernerem Wachsthum nur ganz allmählich ab, sich verlierend, wenn die Geschwulst schliesslich die Bauchhöhle oder bei Frauen sogar diese und die Beckencavitäten ausfüllt. Dem Sinne nach ist sie sowohl eine horizontale als eine verticale; nur scheint die horizontale Beweglichkeit etwas mehr ausgeprägt, ein Verhalten, das in dem Verlaufe der Wurzel des Dünndarm-Mesenteriums an der hinteren Bauchwand in schräger Richtung von links oben (Höhe des 3. Lendenwirbels) nach rechts unten (bis in die Darmbeingrube) seine anatomische Erklärung findet.

Die Laparotomien legten es uns nahe, für das allmähliche Undeutlicherwerden des Symptoms in gewisser Beziehung auch deren consecutive Annäherung an die Wirbelsäule verantwortlich zu machen (vergl. Fälle Küster und Carter), namentlich da mit diesem die Cyste endlich fixirt wird, um sich dann in nichts mehr von der retroperitonealen, nur in das Mesenterium hineingewucherten Cyste zu unterscheiden. Wir nehmen von vornherein danach auch an, dass die Beweglichkeit im Beginne der Erkrankung eine um so aus-

1) Siehe Augagneur.

gesprochenere ist, je ferner von der Wirbelsäule zwischen den Blättern des Mesenteriums die Cyste ihre Entstehung genommen.

Wir finden die Art und den Grad der Beweglichkeit in unseren Fällen folgendermaassen beschrieben:

Fall Pannas: Tumor ohne Zusammenhang mit Bauchwand und frei beweglich nach allen Richtungen: „comme si elle ne tenait à aucun viscère".

Fall Küster: Tumor sehr beweglich, besonders in verticaler Richtung.

Fall Millard: Tumor leicht verschieblich in Totalität. Losgelassen, kehrt er sofort in seine alte Lage zurück.

Fall Werth: Tumor so beweglich, dass er bei der Untersuchung mit einem Theile seines Umfanges in das kleine Becken eintritt. Von da zeigt er sich durch einen gespannten Strang nach oben links nahe der Wirbelsäule bis zum Nabel hin fortgesetzt.

Fall Carter: Tumor zunächst sehr beweglich, und zwar so, dass er den seitlichen Bewegungen des Körpers folgt. Mit dem Wachsthum des Tumors nimmt die Beweglichkeit ab.

Fall Millard-Tillaux: Tumor sehr beweglich.

Fall Bergmann: Tumor excessiv beweglich. Gegen die Bauchdecken leicht und weit verschieblich, scheint er an der hinteren Beckenwand resp. an der Lendenwirbelsäule fixirt, jedoch so locker, dass er sowohl nach dem rechten, wie nach dem linken Hypochondrium und zugleich rückwärts nach der Lumbal-, doch nicht nach der Nierengegend hin gedrängt werden kann.

Fall Hahn: Tumor ist ganz beweglich in der Bauchhöhle derart, dass man ihn nach vorn hin bis in die Hypochondrien verschieben kann; losgelassen, kehrt er sofort in die alte Lage zurück.

Fall Lücke: Sehr beweglich. Der mit dem grösseren Theile seines Umfanges im rechten Epigastrium gelegene Tumor lässt sich sowohl zur gleichen Seite nach unten, als nach links hinüber in das Hypochondrium und in die Unterbauchgegend verschieben.

Eine Ausnahme von der angegebenen Regel der insbesondere horizontalen Beweglichkeit der Cysten macht unter diesen Beispielen der Küster'sche Tumor, der mehr in verticaler Richtung beweglich ist.

In der That bildet diese anfänglich freie, bezw. excessive und bei fernerem Wachsthum der Geschwulst sich nur ganz allmählich verlierende Beweglichkeit derselben ein Hauptmoment in der Erkennung der Cyste.

Kein anderer Organtumor, ausser der Netzcyste, die sich anfäng-

lich beweglich zeigt, bald aber wegen peritonitischer Verwachsungen unbeweglich wird, scheint es zu theilen. Wir fanden es bei eingehendem Studium der einschlägigen Literatur nur noch bei einem Falle einer pankreatischen Cyste (Salzer-Billroth[1]), die im Beginne ihrer Entwickelung beweglich war, deren Beweglichkeit jedoch schon um ein Bedeutendes abnahm, nachdem ihr Volumen Faustgrösse erreicht hatte.

Für die übrigen mesenterialen Tumoren gilt es als Regel, dass das Symptom bei den bösartigen Geschwülsten infolge peritonealer Complicationen schon in kürzester Zeit, bei den Lipomen wohl wegen ihres meist raschen und enormen Wachsthums sehr bald verloren geht.

Nächst der „Beweglichkeit" ist von fundamentaler Bedeutung für die Erkennung insbesondere des Sitzes der Erkrankung die abdominelle Lage der Geschwulst.

Wir finden sie unter unseren zehn Fällen mesenterialer Cysten 3 mal über, 2 mal unter dem Nabel; 4 mal ist der Tumor als in der Umbilicalregion gelegen angegeben. Eine Cyste (Fall Péan) füllt die Abdominalhöhle aus und reicht bis ins Becken. — Letzterer ähnlich sind die in unserer II. Abtheilung des unsicheren Materials als fragliche mesenteriale Cysten aufgeführten Fälle Macdonald (2) und Thornton: beide erstrecken sich nach unten bis ins Becken, die dortigen Organe verlagernd und Adhärenzen mit ihnen eingehend. Die retroperitoneale, in das Mesenterium der Flex. sigm. hineingewucherte Cyste Péan's ist voluminös und gleichmässig im Abdomen entwickelt. Die mesorectale Cyste des gleichen Autors ist nach vorn und etwas nach links prominent und reicht bis ins Epigastrium.

Der mesenterialen Cyste scheint es danach eigen, dass sie sich in ihrem Wachsthum mehr symmetrisch zur Lin. alb. verhält, während der retroperitonealen eine mehr asymmetrische Lage zukommt.

Nur drei unserer Fälle weichen von dieser Regel ab. Die Millard-Tillaux'sche Cyste ist um ein Weniges nach rechts, die Carter'sche nach links und die Lücke'sche im rechten Epigastrium gelegen.

Von Wichtigkeit sind daher die anamnestischen Angaben über den Ort des ersten Auftretens der Geschwulst, und als solchen finden wir hier in vier Fällen die Umbilicalregion notirt.

Mehr auf dieses Moment, als auf die spätere Lage des Tumors, ob etwas ober- oder unterhalb des Nabels, ob median oder um ein

1) Zur Diagnostik der Pankreascyste. Zeitschrift für Heilkunde. Bd. VII.

Weniges nach rechts oder nach links von der Lin. alb., glauben wir — nach unserem Materiale mesenterialer Cysten — uns bei der Diagnose seines Sitzes stützen zu müssen und halten danach den Verdacht auf mesenterialen Ursprung besonders dann für gerechtfertigt, wenn die in der Umbilicalregion entstandene Geschwulst gleichzeitig das Symptom der excessiven Beweglichkeit zeigt. Da je nach der Lage im Mesenterium diese im Beginne der Erkrankung sowohl über als unter dem Nabel liegen, ihre Weiterentwicklung aber vorwiegend auf Kosten des einen oder anderen Mesenterialblattes sowohl nach oben als nach unten, nach rechts als nach links hin erfolgen kann, dürfte allen weiteren Angaben der Autoren über diesen Punkt unseres Erachtens kaum mehr denn ein relativer Werth zukommen. Nur die Erwägung der anatomischen Lageverhältnisse des Mesenteriums erklärt uns jedenfalls die darüber gegebenen Einzelheiten Augagneur's und Hahn's: während Ersterer den Entstehungsort der mesenterialen Tumoren rechts in die Höhe des Nabels verlegt, bemerkt der Letztere über die Lage der Cysten: „Es handelt sich fast immer um einen platten, runden, prall-elastischen Tumor, der in verticaler Körperstellung in der Medianlinie ein klein wenig mehr nach rechts zwischen Nabel und Symphyse gelegen ist".

Das Wachsthum der Cysten zeigt sich wesentlich verschieden von dem der übrigen mesenterialen Geschwülste. Es ergiebt sich aus den vorliegenden Erfahrungen als ein in seinem zeitlichen Verlaufe durchaus irreguläres, und wir treffen vielleicht das Richtige, wenn wir es auf Grund der Thatsache, dass Cysten plötzlich entstehen oder nach einer kürzeren oder längeren Periode langsameren Wachsthums bezw. Stationärbleibens plötzlich oder auffallend rasch zu grösserem Volumen sich weiter ausdehnen, als ein ruckweises charakterisiren: Nur in dieser Art des Wachsthums finden wir auch eine genügende Erklärung für den der Cyste eigenen plötzlich intensiven bezw. paroxysmatischen Schmerz.

Vergleichen wir die Art dieses letzteren Symptoms bei Cyste und Lipom, so liegt es, wie wir bereits erwähnten, ausserordentlich nahe, es zu den Wachsthumsverhältnissen dieser Geschwulstformen in Beziehung zu bringen: Die continuirlichen und stets im Zunehmen begriffenen Schmerzen des Lipoms sind danach das Ergebniss seines progressiven und zeitlich ziemlich gleichmässigen Wachsthums, und für die Cyste liesse die Beobachtung, dass plötzlich entstehende heftige Schmerzanfälle allmählich an Intensität nachlassen oder verschwinden — oder aber nach gänzlich beschwerdefreien Intervallen

wieder auftreten, kaum eine andere Deutung zu, als dass das Mesenterium sich allmählich von dem Eindrucke seiner Ausdehnung erholt (bezw. die dadurch veranlasste peritonitische Reizung rückgängig wird), so dass der Schmerz nachlässt oder verschwindet, falls oder so lange sich der Tumor nicht oder nur langsam weiter entwickelt, — um erst dann wieder aufzutreten, wenn eine neue Wachsthumsperiode, bezw. ein erneutes plötzliches Wachsthum erfolgt.

Dieser Auffassung widerspricht nur scheinbar die Thatsache, dass Koliken wieder ausgelöst werden durch körperliche Anstrengungen oder Mahlzeiten (vergl. Fall Werth), da beide Momente Veranlassung zu einer vermehrten Fluxion nach der Cyste und damit die Bedingung zu einer reichlicheren Secretabscheidung der Cysteninnenfläche oder zur Blutung in die Cyste, bezw. also zu einer pralleren Füllung dieser geben können: von dem Grade der Vorgänge wird es dann abhängen, ob wir es mit einem vorübergehenden Zustande oder mit einem wirklichen Wachsthum, d. h. mit einer dauernden periodischen Dehnung zu thun haben.

Die Relation zwischen Schmerz und Wachsthum bei den mesenterialen Geschwülsten als bestehend voraussetzend, nehmen wir für die Entwickelung der Cyste ein Stadium der Latenz an, in welcher sie infolge ihrer Grössenverhältnisse namentlich subjective Beschwerden noch nicht auszulösen vermag: plötzlicher Ausbruch dieser letzteren wäre also nur das Zeichen einer neuen Wachsthumsphase der schon bestehenden Geschwulst (vergl. Fälle Millard und Tillaux, Tillaux, Werth).

In Bezug auf die Nachbarorgane vollzieht sich, wie wir schon kurz erwähnten, das Wachsthum in der Weise, dass die Cyste die Dünndarmschlingen nach beiden Seiten hin auseinanderdrängt und sich nach vorn zu der Bauchwand nähert, von der sie schliesslich nur noch das Netz trennt.

Danach wären zeitlich folgende Percussionserscheinungen zu erwarten:

Zunächst Tympanie über der mehr oder weniger palpirbaren Geschwulst (Darm noch über Tumor); dann Dämpfung auf ihrer Kuppe und Tympanie in den seitlichen Partien (Tumor liegt mit einem Theile der vorderen Bauchwand an, während die übrigen Theile noch von Darmschlingen bedeckt sind); Abnahme bis schliesslich völliges Verschwinden der Tympanie über Tumor auch bei der leisen Percussion und directer Uebergang ihrer Dämpfung in den tympanitischen Schall der ganz zur Seite gedrängten Darmschlingen (Tumor liegt vollständig der vorderen Bauchwand an).

Einige Autoren (Augagneur, Collet) stellen diese Verhältnisse als ein Kriterium für den mesenterialen Tumor auf. Auch sprechen einige den Punkt betreffende Angaben in unseren Fällen zu Gunsten der theoretischen Erwägung (vergl. Fälle Bergmann, Millard).

Berücksichtigen wir indess die Art des Wachsthums der Cyste, das wir als ein ruckweises bezeichneten, und ziehen wir in Betracht, dass auch die retroperitonealen Geschwülste als ursprünglich hinter dem Darm gelegen Bedingung zu den gleichen Percussionserscheinungen geben müssen, so erhellt, inwiefern wir es hier sicherlich nicht mit einem Kriterium für die mesenteriale Cyste zu thun haben.

Weniger pathognomonisch als differentialdiagnostisch von Wichtigkeit ist für den mesenterialen Tumor hingegen eine tympanitische Zone zwischen seiner unteren Grenze und der Symphyse. Selbstverständlich nimmt diese ab mit der Annäherung beider Grenzen, d. h. mit dem Wachsthum der Geschwulst nach unten, und verliert sich, wenn diese ins Becken hinabsteigt.

Bei dem anatomischen Charakter des Mesenteriums als Duplicatur versteht es sich, dass sich der einmal in ihr zur Entwicklung gelangte Tumor innerhalb des die beiden peritonealen Lamellen zusammenhaltenden Bindegewebes sowohl nach vorn als nach hinten zu entfalten kann. Nach vorn zu wachsend nähert er sich dem Darm und geht schliesslich in diesen über, d. h. Mesenterium und Darmserosa bilden für Tumor und Darm eine ununterbrochene gemeinschaftliche Hülle (beide „stecken im Mesenterium" — vergl. Fall Péan), nach hinten zu dringt er bis zur Wirbelsäule und bietet dann, besonders wenn ihn bald derbere Verwachsungen an diese fixiren, ähnliche Verhältnisse, wie die retroperitoneale, nur in das Mesenterium hineingewucherte Cyste (vergl. Fall Péan 3), von der er sich dann nur durch die Anamnese unterscheiden lässt. — Die Ausdehnung der mesenterialen Lamellen unter der wachsenden Cyste kann, wie wir schon oben andeuteten, eine äusserst ungleichmässige sein, derart, dass sie vorwiegend oder ganz auf Kosten des einen oder des anderen Blattes (des rechten oder des linken) stattfindet. So ist beispielsweise im Falle Werth die eine Lamelle entsprechend dem Tumor ausgedehnt, während die andere gewissermaassen die Basis bildet, von der dieser sich erhebt.

Sicherlich liegt die Bedingung zu einer solchen vorwiegenden Entfaltung nach der einen oder anderen Seite in Wachsthumshindernissen, so zwar, dass die Cyste sich hauptsächlich oder ausschliesslich nach der Richtung hin entwickelt, von welcher her ihr der

geringste Widerstand entgegengesetzt wird. Indess scheint es Regel, dass sich die Cyste rascher nach vorn, als nach hinten zu und gleichmässig auf Kosten der beiden mesenterialen Blätter entfaltet.

Natürlich sind diese Ausdehnungsverhältnisse der Cyste, namentlich die in sagittaler Richtung, nicht ohne Einfluss auf ihre Symptomatologie: mit der Annäherung an die Wirbelsäule, also mit ihrem Wachsthum nach hinten verliert sie an Beweglichkeit, und vorher vielleicht noch indolent, wird sie schmerzhaft, während schon aufgetretener Schmerz verstärkt oder wieder ausgelöst wird und dabei an Intensität zunimmt; in dem Grade ihres Näherrückens an den Darm zeigen sich die Digestionsstörungen vermehrt.

Wenn schon nach den vorliegenden Beispielen das Wachsthum nach dem Darm zu das häufigere ist und demgemäss die Verhältnisse dieses für die Symptome der mesenterialen Cyste bestimmend sein müssen, so ist doch andererseits festzuhalten, dass für den einzelnen Fall auch der ursprüngliche Sitz des Tumor, ob näher oder entfernter der Wirbelsäule, von Wichtigkeit sein muss. So wird eine nahe der Wirbelsäule entstandene Cyste wohl eher zu den Erscheinungen der Ausdehnung nach hinten, als zu denen nach vorn zu führen — falls nicht zufällig Wachsthumshindernisse von hinten her bestehen.

Wir erwähnten, dass ein Gesetz über die Wachsthumsverhältnisse der Cyste in der verticalen Richtung (nach oben oder nach unten) sich aus unserer Zusammenstellung nicht ableiten lasse, und stützten uns dabei auf die betreffenden Angaben, nach denen drei der Cysten sich nach oben, zwei nach unten hin entwickelt hatten. Die Anzahl der Fälle ist indess eine zu geringe, die Anamnese der restirenden fünf weiteren Cysten, als deren Lage kurz die Umbilicalregion angegeben, in Bezug auf diesen Punkt eine viel zu ungenaue, als dass wir damit die Bedeutung der Frage, ob die Entwicklung vorwiegend eine solche nach oben oder nach unten zu ist, entscheiden möchten: die anatomischen Verhältnisse, nach denen die wachsende Cyste nach oben hin in dem Mesocolon ein Hinderniss findet, lassen es uns als das Wahrscheinlichere annehmen, dass das Verticalwachsthum ein solches von oben nach unten ist (vergl. Macdonald).

Betreffs der Percussionserscheinungen müssen wir noch erwähnen, dass sich mitunter auch über der ausgedehnten bezw. der der vorderen Bauchwand anliegenden Cyste tympanitische Streifen constatiren lassen. Sie rühren von Darmschlingen her, die, während der übrige Darm schon nach beiden Seiten hin auseinandergedrängt ist, noch vereinzelt über den Tumor hinweg verlaufen. Wie die Lapa-

rotomien zeigen, handelt es sich entweder um das dem Tumor-Mesenterialsegmente zugehörige Darmstück, oder um nicht zugehörige, infolge entzündlicher Vorgänge diesem adhärent gewordene benachbarte Darmschlingen, die den Tumor mitunter in dessen grösster Circumferenz umgeben, um ihn, falls ihre Serosa nicht unmittelbar in ihn überging, mit einem peripheren Theile ihres Mesenteriums eine Art „Halskrause" bildend (vergl. Fälle Werth, Hahn).

Mit dem ferneren Wachsthum der Cyste und der Compression der vorliegenden Darmtheile, die schliesslich auch eine Gasauftreibung derselben nicht mehr zulässt, verlieren sich diese tympanitischen Linien, doch gelingt es bei nicht allzu dicken Bauchdecken den palpirenden Fingern oft auch dann noch leicht, die bandartigen Streifen jener nachzuweisen.

Für die mesenterialen Geschwülste von Wichtigkeit ist der unregelmässige Verlauf dieser Linien und Streifen, die im Gegensatz zu den entsprechenden Verhältnissen bei den retroperitonealen Geschwülsten (auf- und absteigender Dickdarm) oft in querer Richtung verlaufen.

Ueber die Grösse der Cysten lassen sich nur relative Angaben machen. Das Volumen variirt von dem Umfange einer Apfelsine bis zu dem eines hochschwangeren Uterus. In der Mehrzahl der Fälle erreicht in unserer Zusammenstellung der Tumor bis zu seiner Operation Kindskopfgrösse. Offenbar bestehen keine directen Beziehungen zwischen Grösse der Cyste und den Beschwerden, welche zu ihrer Operation schreiten lassen — abgesehen von der die ganze Bauchhöhle ausfüllenden Geschwulst, die zu Compressionserscheinungen und ihren ominösen Folgen führt.

Es lässt sich demnach auch über das Alter der Cyste, d. h. über die Länge des Zeitraumes von ihrer ersten Erkennung bis zur nothwendigen Operation, kaum Bestimmtes aufstellen.

Ueber diese Punkte müssen weitere Fälle Klarheit bringen. Doch möchten wir bemerken, dass nur diejenigen Fälle sich für die Statistik eignen, deren Ursprung in der Dünndarmmesenterial-Duplicatur mit Sicherheit durch die Laparotomie erkannt ist, oder, falls von ihr Abstand genommen wird, deren Anamnese über den Beginn der Erkrankung eine so genaue ist, dass sich spätere Zusammenhänge mit anderen Organen für diesen ausschliessen lassen: fehlt eine solche, zeigen sich bei der Laparotomie Beziehungen der Geschwulst zu Mesenterium und anderen Organen, so kann es unmöglich sein, den ersten Sitz festzustellen, — und derartigen Fällen

kommt dann, wie unserer Kategorie des unsicheren Materials, mehr ein anatomischer, denn ein klinischer Werth zu.

In unserer kleinen Sammlung ergiebt sich als das Alter der Cysten die Zeitdauer von zwei Monaten bis zu zwei Jahren, wonach es sich also auf durchschnittlich 7 Monate erstrecken würde. Aus den genannten Gründen, wie in Erwägung der absolut irregulären Wachsthumsverhältnisse der Cysten möchten wir diese Zahl vorläufig nicht verwerthet wissen.

Unter den durch die Cyste möglichen Erscheinungen von Seiten der Nachbarorgane erwähnten wir schon der Obstipation und der peritonitischen Reizungen. Während die erstere einerseits durch Druck der wachsenden Cyste auf die mesenterialen Nervenbahnen ausgelöst sein kann (verminderte musculäre oder secretorische Thätigkeit des Darms), ist sie andererseits Folge directer Compression des Darmrohrs. Jedenfalls vermögen beide ätiologische Momente Veranlassung zu geben zu Erscheinungen von denen der einfachen Darmstenose bis zu denen der completen Occlusion. Sehr instructiv sind hier die Fälle Millard und Tillaux, Millard und Hahn.

Fall Millard und Tillaux: Erste Zeichen der Geschwulst furibunder Schmerz und hochgradige Obstipation. Da diese letztere Wochen lang anhält (erst am 40. Tage erfolgt spontane Entleerung), und wegen des plötzlichen Eintritts der Symptome Diagnose auf chronische Darminvagination. — Fall Millard: Plötzliche Erkrankung unter heftigem Schmerz, Meteorismus und Obstipation. Diagnose wegen Plötzlichkeit und Intensität der Erscheinungen auf Darmocclusion. — Im Falle Hahn besteht Obstipation nur zur Zeit der Anfälle. — Offenbar handelt es sich in der Mehrzahl der Fälle um die reflectorische Obstipation, da die elastische Cyste vor extremster Ausdehnung wohl kaum zu belangreicher Compression des Darmrohrs führen dürfte. Auch spricht dafür ihr häufiges Zusammentreffen mit dem Schmerzparoxysmus.

Zu den nervösen Darmstörungen können wir hier noch den Meteorismus rechnen, der indess nur in einem der Fälle (Fall Millard) zur Beobachtung kam.

Ist die Compression des Darmrohrs eine erhebliche, so kommt es zur Gangränescenz derselben. Ueber die Möglichkeit einer solchen belehrte uns eine anatomische Notiz Sutherland's[1]), nach der in einem Falle einer mannskopfgrossen Hydatidencyste des Mesenteriums der Tod an Druckgangrän des Dünndarms und consecutiver acuter Peritonitis erfolgt war.

1) Medic. record of Australia. Febr. 1863.

Die Peritonitis zeigt sich in unseren Beispielen nur in der umschriebenen Form und scheint eine relativ häufige, doch im Gegensatz zu den entsprechenden Verhältnissen der übrigen mesenterialen Geschwülste selten zu namhafteren Folgen führende Begleitcomplication der Cyste. Sie betrifft die beiden Blätter des Mesenteriums, die Darmserosa (der zugehörigen oder benachberten Darmschlingen) und das Netz, und zwar veranlasst sie in ersterem Falle Verwachsungen der mesenterialen Hülle der Cyste mit ihrer bindegewebigen Wand, in den anderen beiden Fällen solche in wechselseitiger Beziehung zwischen Darmschlingen, Netz und Mesenterium. — Macdonald[1]) legt ein besonderes Gewicht auf die Verwachsungen der Cyste mit den Darmschlingen und dieser unter einander und glaubt sie auf Grund seiner beiden Fälle, in denen allerdings ausgedehnte Adhäsionen vorliegen, in zweifelhaften Fällen für die Diagnose post laparat. verwenden zu können.

Nach unseren Beobachtungen sind sie selten, ebenso wie derbere Adhäsionen des Cystenmesenteriums mit Hülle (vergl. Therapie, dadurch erschwerte Enucleation); einen viel häufigeren Befund bilden dagegen ausgedehntere Verwachsungen der Cyste mit Netz.

Es scheint Regel für die Cyste, dass sich die zu bindegewebigen Adhäsionen führende Entzündung der hinteren Partie des Netzes nicht auf die vordere, bezw. die vordere Bauchwand fortpflanzt, so dass darnach ihre Beweglichkeit unbeeinflusst bleibt. — Diese Verhältnisse sind beachtenswerth, da sowohl bösartige Geschwülste, als auch Lipome sich durch eine gewisse Rapidität des Auftretens localer Peritonitiden und Tendenz (insbesondere die ersteren) zu schrankenloser Verwachsung mit ihrer Umgebung auszeichnen.

Dringt die Cyste in ihrem Wachsthum nach unten in das Becken ein, so kommt es bei der Frau zur Verlagerung der Genitalorgane. Nach Péan besteht dieselbe in einer Verdrängung der letzteren nach vorn und oben: „Au point qu'il devient difficile d'atteindre le col, le corps de l'uterus se laissant repousser dans la fosse iliaque; le vagin ainsi que le rectum sont allongés et comme étirés".

Wir halten einen ähnlichen Genitalbefund keineswegs für pathognomonisch, da er wohl allen vom grossen in das kleine Becken hinabdringenden cystischen Tumoren eigen sein dürfte, wie es uns gerade die Péan'schen Fälle, von denen zwei dem retroperitonealen Gewebe angehören, nahelegen, und möchten ihn an der Hand der Anamnese nur dann berücksichtigen, wenn sich gleichzeitig durch

1) Edinburgh med. Journ. 1885. p. 1070.

die vaginale Exploration mediane Lagerung des Uterus oder ein symmetrisches Verhalten der Geschwulst zu demselben ergeben sollte. Sowohl die Cysten des retroperitonealen Gewebes, wie die des Lig. lat. und Ovariums pflegen je nach ihrer Lage den Uterus nach der einen oder nach der andern Seite zu verlagern.

In seltensten Fällen, und auch nur dann, wenn die Cyste das Abdomen ausfüllt, scheinen die Circulationsstörungen einen solchen Grad zu erreichen, dass Stauungserscheinungen eintreten. Wir finden in der Literatur nur einen hierher gehörigen anatomischen Fall Portal's[1]) (Hydatidencyste des Mesenteriums), in dem der Tod unter Hydrops und allgemeinem Anasarka erfolgte. In diesem Punkte bestehen gleiche Verhältnisse wie bei dem Lipom (unter 16 Fällen nur ein Fall von Ascit). Sehr rasch kommt es dagegen bei den bösartigen Geschwülsten, doch hier als eine Folge der Dyskrasie, zu Hydrops und Oedemen.

Schon häufiger sind Störungen der Respiration. Sie können bei der Cyste und dann besonders zur Zeit der Schmerzanfälle auftreten, oder, einmal aufgetreten, permanente sein. Pathognomonisch sind sie nicht, da sie auch bei den Lipomen vorkommen, und auch andere Geschwülste des Abdomens, sobald sie einmal eine gewisse Grösse erreicht haben und das Zwerchfell incommodiren, häufig zu ihnen Veranlassung geben. Vielleicht verdienen für die mesenteriale Cyste die Beobachtungen einiger unserer Fälle hervorgehoben zu werden, nach denen die Athembeschwerden hauptsächlich auftreten zur Zeit der Schmerzparoxysmen, nach denen sie zunehmen bis zu Suffocationssymptomen beim Strecken der Beine in der horizontalen Lage, bezw. durch die aufrechte, gelindert beim Anziehen derselben an den Oberkörper oder durch die zusammengekauerte Haltung (vergl. Fälle Millard und Tillaux, Millard, Hahn).

Wir können uns diese Störungen in doppelter Weise entstanden denken: einmal reflectorisch durch Druck der nach hinten wachsenden oder auf mechanische Weise nach hinten und oben verlängerten Cyste auf den Plex. solaris, in dem Zweige des Vagus verlaufen, dann durch directe Compression der Lunge. Letztere findet sich insbesondere bei der ausgedehnten, die Bauchhöhle ausfüllenden Cyste, kann aber auch durch Meteorismus bedingt sein.

Augagneur erwähnt unter den Folgen der Lungencompression der Pneumonie und führt als Beispiel einer solchen die Millard'sche Cyste an. Wir wollen die Möglichkeit einer solchen infolge Druckes

1) Cours d'anatomie méd. Paris 1803. XII

der ausgedehnten Cyste gegen das Zwerchfell und Atelectase der unteren Lungenabschnitte nicht von der Hand weisen, müssen aber ihr Vorkommen sowohl in theoretischer Erwägung der Wachsthums-Verhältnisse bezw. -Hindernisse bei der elastischen Geschwulst nach oben (Mesocol. transv.), als auf Grund unserer Fälle und der zerstreut in der Literatur sich findenden pathologisch-anatomischen Notizen für ein seltenes erklären, zudem auch die Erkrankung im Millard'schen Falle eher Complication einer gleichzeitig bestehenden Peritonitis, als die Folge des Cystendrucks zu sein scheint.

Es erübrigt, noch kurz der Verhältnisse der Probepunction zu gedenken. Ist diese im Falle positiven Ergebnisses entscheidend für die mesenteriale Cyste?

Wir müssen diese Frage auf Grund der wenigen Fälle unserer Zusammenstellung verneinen, weil alle nichts bestimmt Charakteristisches für das Mesenterium bieten.

Wir erwähnten bereits einleitend der verschiedenen anatomischen Arten der mesenterialen Cysten, von denen unterschieden wurden seröse, Echinococcen-, blutige, dermoïde und chylöse Cysten. Von sämmtlichen könnten für das Mesenterium nur die letzteren in Betracht kommen, insofern ihm der complicirtere Chylusapparat angehört und sich in seiner Wurzel ein grösseres Sammelgefäss, die Cisterna chyli, befindet. Die übrigen finden sich in den verschiedensten Organen bezw. Geweben des menschlichen Körpers und gestatten daher an sich, d. h. durch ihr Fluidum, keinerlei Diagnose ihres Sitzes im Abdomen. Aber auch die chylösen Cysten sind im retroperitonealen Gewebe beobachtet, woselbst sie sich mitunter in erheblicher Ausdehnung auf Kosten der Chylusreservoire oder grösserer Lymphgefässstämme entwickeln. Immerhin möchte aber die Aspiration einer chylösen Flüssigkeit den Verdacht auf das Mesenterium lenken.

Von Hahn wurde noch angegeben, „das Gemeinsame sämmtlicher Cysten des Mesenteriums sei, dass sie kein Epithel auf der Innenfläche des Sackes hätten", wonach also der Epithellosigkeit des Cystenfluidums ein gewisser differentialdiagnostischer Werth beizulegen wäre.

Abgesehen davon, dass wir einen ähnlichen negativen mikroskopischen Befund auch in den meisten Fällen seröser retroperitonealer Cysten haben, und auch in der grösseren Zahl bis jetzt beobachteter pankreatischer Cysten Epithel bei der Probepunction nicht gefunden wurde, möchten wir auch an der Hand unserer Fälle dieser Beobachtung Hahn's nicht ohne Weiteres beipflichten. Denn

wenn wir auch zugeben wollen, dass das mehrfach geschichtete Plattenepithel des Küster'schen Falles Ergebniss einer von diesem Autor selbst zugestandenen flüchtigen mikroskopischen Untersuchung, so bleiben uns noch die Befunde der, wenngleich unter unser unsicheres Material aufgenommenen voluminösen Cysten Macdonald's und Thornton's, von denen die Innenfläche der ersteren Cylinderepithel, der Inhalt der letzteren eine Anzahl feiner, granulöser Zellen aufwies. Dazu kommt das Resultat des Lücke'schen Falles: „grosse, mit gelben Körnchen gefüllte Zellen, ähnlich wie bei Cystovarium".

Diagnostik.

Wir bemühten uns, in der Aufstellung der Semiotik mesenterialer Cysten den Entwicklungsgang dieser neben dem der anderen mesenterialen Geschwulstformen möglichst eingehend zu berücksichtigen. Bei der Seltenheit des Tumor, bei der Kleinheit des uns in der Literatur gebotenen zuverlässigen Materials konnten wir nur auf diesem Wege zu einigen sicheren Schlüssen für das auch nach den Arbeiten Augagneur's und Collet's noch dunkel erscheinende Gebiet gelangen. Von einem Eingehen auf die anatomischen Arten der Cysten im Speciellen und ihre klinischen Merkmale nahmen wir dabei aus leicht erklärlichen Gründen Abstand. Nur ein grosses Material konnte hier die differentielle Diagnostik vielleicht ermöglichen.

Wie wir bereits einleitend erklärten, halten wir unsere Semiotik für eine noch nicht vollkommene, glauben aber, dass das Festhalten einiger weniger Punkte in dieser und die Zuhülfenahme der übrigen mit nicht allzu geringer Sicherheit die Diagnose einer mesenterialen Cyste in Zukunft stellen lassen wird.

Eine Wiederholung sämmtlicher Symptome läge nicht im In-

Differen

	Aetiologisch., Art der Entstehung des Tumor	Ort der Entstehung, Lage	Wachsthum	Subjective Beschwerden	Objective Symptome	Beweglic
Mesenter. Cyste.	Aetiologie. (?) Trauma, Echinoc. — Beginn oft plötzlich unter intensivem Schmerz und Obstipation, ähnlich wie bei Darminvagination.	Nabelgegend. Dieser typische Ort ändert sich nicht mit der horizontalen Lagerung des Kranken.	Ruckweise, selten gleichmässig. Meist symmetrisch zu Lin. alb. — Verticalwachsthum wohl meist von oben nach unten.	Paroxysmatischer Schmerz, besonders intensiv in Nabelgegend.	Obstipation. Anämie. Abmagerung. Selten Kachexie.	Excessiv nach al Richtun besonder Beginn d krankung wegliche sowohl in domen, al gen die Ba decken.

teresse einer Klarlegung des diagnostischen Theiles. Wir verweisen hinsichtlich ihrer auf das Gesagte und beschränken uns hier lediglich auf die Feststellung der Kriterien, sowie auf die differentielle Diagnostik.

Wir erkennen als erstere:

1. Erstes Auftreten einer fluctuirenden Geschwulst in der Umbilicalregion.

2. Freie (bezw. excessive) Beweglichkeit derselben sowohl gegen die Bauchdecken, als im Abdomen selbst (in verticaler und horizontaler Richtung).

3. Ruckweises Wachsthum der Geschwulst und paroxysmenweise auftretende Schmerzhaftigkeit derselben.

Erst nach ihnen mögen zur Geltung kommen die noch von Augagneur angegebenen „Kriterien" der Lage der Geschwulst (bezw. ihrer Entwicklung) in der Lin. med. und der Sonoritätszone über ihrer vorderen Partie und zwischen ihrer unteren Grenze und der Symphyse.

Differentialdiagnostisch kommen in Betracht in einer je früheren oder späteren Periode ihrer Entwicklung zunächst die Geschwülste des Mesenterium selbst, dann eine Anzahl anderer Organgeschwülste des Abdomens, unter denen wir hervorheben: die omentalen, pankreatischen und retroperitonealen Cysten. Erst bei den voluminösen, die Bauchhöhle mehr oder weniger ausfüllenden Cysten kann die Unterscheidung von den ovarialen Cysten eine schwierige sein. — Die nach vorn adhärenten mesenterialen Cysten verlangen einen Ausschluss von Geschwülsten der Bauchwand.

Am anschaulichsten glauben wir die differentielle Diagnostik aller hier in Frage kommenden Tumoren in nachfolgendem Schema wiederzugeben:

nose.

t, Con-stenz	Complication	Lage der Beckenorgane	Lage des Darms zum Tumor. Percussion	Probepunction	Stuhl, Urin
hmässig, , rund, mirend.	Peritonitis circumscripta. Verwachsungen mit Darm selten, öfter mit Netz. Respirationsstörungen.	Normal. Reicht der Tumor ins Becken, dann Uterus meist nach vorn und oben gedrängt.	Darmschlingen zunächst vor, dann symmetrisch zu beiden Seiten der Geschwulst. Percussion. Zunächst Tymp., dann allmählich nach der Peripherie zu abnehmende Dämpfung. Zuletzt geht Geschwulstdämpfung direct in die Tympanie des Darms über.	Für die mesenteriale Cyste einzig bezeichnend die Aspiration eines chylösen Fluidums.	—

	Aetiologisch., Art der Entstehung des Tumor	Ort der Entstehung, Lage	Wachsthum	Subjective Beschwerden	Objective Symptome	Bewe[illegible]
Bauchdecken-Geschwülste (Fibrom, Sarkom, Echin.- und Urachus-Cyste.	—	—	—	—	—	[illegible]
Omental-Geschwülste (Cysten).	Aetiologie. Echinoc.	Nabelgegend.	Gleichmässig, allmählich.	Wenig schmerzhaft und meist nur nach peritonitischer Complication.	Obstipation.	[illegible]
Mes. Geschwülste Lipom.	—	Nabelgegend	Gleichmässig, rasch.	Continuirlicher, stetig zunehmender Schmerz.	Obstipation.	[illegible]
Sarkom, Carcinom.	Meist Secundäraffection. Aetiol. kommt für das Carc. das Alter des Patienten in Betracht.	Idem.	Führen meist zu Exit. letal., bevor der T. ein gröss. Vol. erreicht. Wachsthum relativ langsam.	Continuirl., remittirender Schmerz (Peritonitis). Uebelkeit, Erbrech.	Obstipation. Rapide Kachexie.	[illegible]
Chylangiom.	—	Idem.	Wachsth. sehr langsam. Tum wird bei klein. Vol. stationär, so dass er kaum palpabel.	—	Obstipation.	[illegible]
Pankreas-Cyste.	Gastroenterit. (Typhus abdominalis). — Trauma.	Regio epigastrica. Meist links von Lin. alba.	Entwicklung nach Trauma sehr rasch, langsam nach Gastroenterit. — Asymmetr. meist n. links. Wachsthum v. oben nach unten.	Uebelkeit, Erbrechen. Dyspepsie. Wiederholte excessive neuralg. Schmerzen (intermittirend), oft mit hochgradigem Collaps.	Obstipation. Anämie. Abmagerung, selten Kachexie.	[illegible]
Retroperitoneale Cyste.	—	Keine Prädilectionsstelle.	Wachsthum allmählich, meist gleichmässig. — Asymmetrisch.	Selten schmerzhaft.	Obstipation. Anämie. Selten Abmagerung und Kachexie.	Unbewe[illegible]

ı, Con- ıtenz	Complication	Lage der Beckenorgane	Lage des Darms zum Tumor. Percussion	Probepunction	Stuhl, Urin
—	—	—	Percussion. Dämpfung über Geschwulst.	Die Urachuscyste hat Plattenepithel.	—
bei me- ıterialer yste.	Peritonitis circumscr. relativ häufig, rasche Verwachsung mit vorderer Bauchwand.	—	Percussion. Absolute Dämpfung über Geschwulst, seitlich scharf in die Darmtympanie übergehend.	(Event. Echin. Fluidum.)	—
ːtuirt. — meist unhförmig, ːkerig.	Peritonit. circ. (Verwachsungen mit Netz und Darm).	Wie bei Cyste.	Sehr bald absolute Dämpfg. über Geschwulst.	Negativ.	—
ıt uneben, ekerige ːrfläche.	Sehr bald Peritonitis. — Ascit.	—	Ebenso.	Ebenso.	—
—	—	—	Vor Darm Tumor.	Chyl. Fluidum.	—
e bei meıterialer Cyste.	Perit. circ. selten: Verwachsung des Mesocolons nach unten mit Darm oder Mesenterium, des bedeckend. Netzes mit vorderer Bauchwand.	—	Magen- u. Darmaufblähung. Geschwulst hinter Magen und Colon transvers.	Eiweisshaltiges, hämorrhag., Fettkörnchenzellen (veränderte Epithelien), neben veränderten auch frische r. Blutkörperchen enthaltendes Fluidum, nur in ganz seltenen Fällen von diastat. u. peptischer Wirksamkeit.	Die Faeces können freies Fett u. unverdaute quergestreifte Muskelfasern enthalten. — Meliturie nur bei sehr umfangreicher Cyste.
e bei meːr. Cyste.	Peritonitis circumscr.	Wie bei mes. Cyste, doch mehr seitliche Verlagerung d. Uterus.	Darm vor der Geschwulst.	Seröses oder blutiges Fluid., meist ohne Zellen.	—

	Aetiologisch., Art der Entstehung des Tumor	Ort der Entstehung, Lage	Wachsthum	Subjective Beschwerden	Objective Symptome	Beweg[illegible]
Niere: Wanderniere.	—	Bei horizontaler Lage des Kranken immer in einer d. Foss. iliacae. Lage also asymmetrisch.	—	Paroxysmat. Schmerz., ähnlich wie bei mesent. Cyste, doch wenig. intensiv u. nach den Genitalien ausstrahlend.	Obstipation. Allgemeinzustand nicht alterirt.	Zeig[illegible] wisse [illegible] doch [illegible] art, da[illegible] sie von [illegible] r. und [illegible] kehrt [illegible] ben [illegible]
Hydronephrose.	—	Entsprechend der Nierenhöhe in der einen oder anderen Seite des Abdomen.	Tendenz zu schrankenloser Vergrösserung.	Dumpfer Schmerz in Nierengegend.	Anämie. Abmagerung.	Wen[illegible] weg[illegible]
Leber-Echinoc.	—	Regio hypo- und epigastr.	Langsames Wachsthum. (Rechts von Lin. alba.)	Druckschmerz; oft ganz schmerzlos.	Event. Icterus. Sonst ohne Nachtheil für Gesammtorganismus.	Unbew[illegible]
Abgesacktes perit. Exsudat.	Peritonitis.	—	—	Erbrechen. „Taube" Schmerzen im Abdomen.	Unbeweglich.	—
Aortenaneurysma.	Meist im Alter von 30—50 J., bes. nach vorausgegang. Syphilis u. Gicht. Auch Folge v Rheumatismus und übermässigem Alkoholgenuss.	—	—	Mitunter sehr heft. Schmerz in der Wirbelsäule. — Zuckungen, Parästhesien in d. unt. Extremität. nach Wirbelusur.	Transversale Pulsat. Ausc.: Aortenton oder Geräusche. Die Pulsation verschwind. nicht in der Knieellenbogenlage.	—
Ovarial-Cyste.	—	Im kleinen Becken. Daher erster Ort d. Erkennung durch die abdominale Palpation das Hypogastrium.	Wachsthum langsam, bei gutem Allgemeinbefinden. — Asymmetrisch.	—	—	Event. [illegible] wisse [illegible] Beweg[illegible] keit, do[illegible] eine sol[illegible] unten [illegible] ob[illegible]
Parovarial-, Lig. lat.-Cyste.	—	—	—	—	—	—

on-	Complication	Lage der Beckenorgane	Lage des Darms zum Tumor. Percussion	Probepunction	Stuhl, Urin
latt- 'orm Ge- Rand ent-	—	—	Percuss.: Tymp., selten Dämpfung über Geschwulst. Darmschling. zwischen ihr u. rechter Bauchwand.	—	—
ion	—	—	Die Darmschlingen immer nach der d. Tumor entgegengesetzt. Seite gedrängt. — Darmaufblähg. ergiebt Darm vor der Geschwulst (Col. ascend., descend.).	Fluidum sauer, enthält Harnstoff und Plattenepithel.	—
ei	Peritonitis.	—	Darm unter, bezw. unterhalb des Tumor.	Echinoc.-Fluid. (wasserhelles, eiweissfreies Fluid. Chloride-Häkchen).	—
ation.	Pleuritis. Pneumonie.	—	Percuss.: Dämpfung über Geschwulst.	Seröses Fluidum.	—
und ch; ebig.	Usur der Wirbelsäule s. subj Beschwerden.	—	Darm über Tumor.	—	—
ation.	—	Verschiedener Befund.	Steigt sie aus dem Becken auf, so nähert sie sich der v. Darmwand, mit der sie verklebt, und schiebt d. Eingeweide zurück u. nach den Flanken. Daher bei Percuss. absol. Dämpfung bis zur Pubis.	Fl. enthält Paralbumin: Häufig. Vorkommen fettiger, ein. Albuminstoff enthaltender Körperchen v. granulirtem Aussehen, welche durch Essigsäure wenig verändert werden (Drysdale).	—
-	—	—	—	Cysten des Parovariums oder des Lig. lat. enthalten kein Albumin.	—

Nach diesen Aufzeichnungen hat unser Fall (Lücke) vor der Laparotomie nur eines der aufgestellten Kriterien: das der excessiven Beweglichkeit.

Die Entwicklung der Geschwulst geschah vorwiegend in der rechten oberen Bauchgegend; das Wachsthum „schien" ein gleichmässiges, und Schmerzhaftigkeit fehlte während des ganzen Verlaufes der Erkrankung. — Vorhanden waren von anderen genannten Symptomen mesenterialer Cysten dagegen Obstipation von Anbeginn der Affection an, Anämie und sehr erhebliche Abmagerung. Daneben als Ausdruck der Allgemeinschwäche Menstruationsanomalien.

Die Beweglichkeit war derart, dass sich der Tumor nach der anderen Seite hin sowohl bis in das linke Hypochondrium, wie in die Unterbauchgegend verschieben liess. — Die Lage im rechten Epigastrium, der directe Uebergang der Geschwulst in die Leberdämpfung, die absolute Schmerzlosigkeit des Tumor widersprechen den bei der Mehrzahl unserer Fälle gemachten Erfahrungen.

Differentialdiagnostisch konnten in Frage kommen: Leberechinococcus, die Pankreas- und retroperitoneale Cyste, — die Omentalcysten: die ersteren beiden wegen ihres Sitzes oberhalb des Nabels, die retroperitoneale Cyste in Anbetracht ihrer gänzlich unbestimmbaren Localisation, die letztere ihrer Beweglichkeit wegen. Im Speciellen sprechen für Leberechinococcus die erwähnten Dämpfungsverhältnisse, für Pankreascyste der zellige Inhalt des punctirten Fluidums.

Wir dürfen absehen von einer eingehenderen diagnostischen Kritik. Der bestimmten Annahme aller dieser Geschwülste stand entgegen das Moment der excessiven Beweglichkeit der Geschwulst zur Zeit ihres Bestehens (Alter der Cyste 7 Monate). — Ein Zusammenhang des Tumor mit einem Beckenorgan oder mit der Niere liess sich a priori schon durch die Untersuchung ausschliessen. Die Vaginalexploration zeigte Uterus und Ovarien von normaler Consistenz und Lage, die excessiv bewegliche Geschwulst liess sich durch Verschiebung nicht nach der Nierengegend bringen, und der Urin war eiweissfrei.

Ueber den Charakter der Geschwulst als Cyste entschied in letzter Instanz die Probepunction.

Die Laparotomie ergab: Lage des Tumor im Mesenterium; — der schon vor der Operation constatirten freien Beweglichkeit in der Bauchhöhle entsprach bei der Incision ein leichtes Hervortreten aus der Wundöffnung mit seiner grösseren Circumferenz schon bei leisestem Druck seitlich auf die Bauchdecken; — unten liegt ihm der Dünndarm an; — nach oben ist er leicht von der Leber abgrenzbar.

Die Beobachtungen post laparot. lassen also einen Zweifel über den wirklichen Sitz der Geschwulst als im Mesenterium nicht aufkommen. Von der Annahme einer Pankreascyste müssen wir schon deshalb Abstand nehmen, weil diese Tumoren infolge ihrer Entwicklung in der Omentaltasche, d. h. zwischen Magen und Dickdarm, diesen letzteren nach unten schieben, also ihn, nicht den Dünndarm, an ihrer unteren Peripherie führen.

Wir ziehen aus unserem Falle die schon in der Semiotik niedergelegten Schlüsse:

Von fundamentalster Wichtigkeit für die Erkennung mesenterialer Cysten ist ihre Beweglichkeit. — Ihre Entwicklung in der Lin. med. ist durchaus kein Kriterium für diese. — Die mesenteriale Cyste kann bis zur Zeit ihrer operativen Behandlung völlig schmerzlos verlaufen. — Die Epithellosigkeit der mesenterialen Cyste ist zum mindesten nicht erwiesen.

Therapie.

Aus der Semiotik ersahen wir, inwiefern die mesenteriale Cyste in ihrem Wachsthum zu Störungen Veranlassung giebt, die früher oder später den chirurgischen Eingriff als indicatio vit. erscheinen lassen. Dahin gehören: unerträglicher Schmerz, Respirationsbeschwerden, Darmsymptome von denen der einfachen Stenose bis zur Occlusion. Wir fanden ausserdem einen Sectionsfall in der Literatur, in welchem der Tod durch Darmgangrän infolge Druckes der wachsenden Geschwulst gegen das Darmrohr erfolgt war.

Sehr lehrreich war uns ferner ein anatomischer Fall Portal's, über den wir notirt finden: „Kindskopfgrosse Hydatidencyste des Mesenterium: Ascit — Anasarka — Pleuritis — Höhlen mit circa 3 Pint Flüssigkeit ausgefüllt. Erscheinungen während des Lebens: Verminderung der Urinsecretion, behinderte Respiration, Anschwellung der unteren Extremitäten. — Tod unter allgemeinem Anasarka".

Da danach für die mesenteriale Cyste die Eigenart ihres Wachsthums, das wir als ein ruckweises bezeichneten, jederzeit ein periculum vitae werden kann, aber auch ein gleichmässiges Wachsthum bei der Tendenz der Cyste zu steter Vergrösserung durch Respirations- und Circulationsstörungen auf die Dauer ein solches involviren muss, sind wir mit Augagneur der Ansicht, dass „der Chirurg moralisch verpflichtet ist, einzugreifen, sobald er ihre Existenz erkannt hat".

Die chirurgischen Maassnahmen können bestehen:

a) in einfacher Punction und Aspiration des Cysteninhalts;

b) in Exstirpation;

c) in Incision, Anheftung der Cystenränder an die Bauchwände und nachfolgender Drainage.

Augagneur möchte, „da Todesfälle bei der Punction nicht constatirt und zwei Erfolge dadurch erzielt", die Behandlung einer jeden mesenterialen Cyste mit dieser beginnen. Hahn verwirft die Punction, „da sie nur in den seltensten Fällen zum Ziele führe und auch wegen der durch die anatomische Lage des Tumor zu den Eingeweiden bedingten Möglichkeit einer Verletzung des Darms nicht empfehlenswerth sei".

Von den beiden anderen Methoden gibt Augagneur der Exstirpation der Vorzug. Hahn würde nach den vorliegenden Erfahrungen bei den serösen und Echinokokkencysten die Incision und Drainage, bei Chylus- und Blutcysten, falls keine Verwachsungen vorliegen, die Exstirpation vornehmen.

Stellen wir unsere zehn operirten Fälle mesenterialer Cysten zusammen, so sehen wir, dass 5 mal die Exstirpation, 3 mal die Incision und 2 bezw. 4 mal (2 Fälle wurden wegen des Misserfolges nachträglich nach einer der anderen Operationsmethoden behandelt) die Punction ausgeführt wurde:

	Heilung	Recidiv	Tod	Summa
Exitus	3	0	2	5
Incision	2	0	1	3
Punction	2 (4)	0 (2)	0	2 (4)
	7	0	3	10

Wir haben danach unter 10 Fällen 7 Heilungen und 3 Todesfälle: 2 mal trat Recidiv nach der Punction ein; 5 mal kam die Exstirpation, 3 mal die Incision und Drainage zur Anwendung: erstere hatte 3, letztere 2 Heilerfolge. Durch Punction wurden 2 Heilungen erzielt, deren eine jedoch bezüglich ihrer Dauerhaftigkeit noch Zweifel aufkommen lässt, da Patient sich 3 Monate nach der Operation der ärztlichen Beobachtung entzog.

Die Heilerfolge nach der Exstirpation betreffen 2 Chylus-, eine blutige Cyste, der Incision eine Chylus- und eine seröse Cyste; die Todesfälle der ersteren eine seröse und eine chylöse, der letzteren eine Hydatidencyste. Mit Erfolg wurden punctirt eine Hydatiden- und eine seröse Cyste; es recidivirten eine seröse und eine chylöse Cyste.

Als Todesursachen sind angegeben in den ungünstig verlaufenen Fällen der Exstirpation Peritonitis und Septicämie; in dem einen letalen Falle der Incision innere Blutung mit Septicämie.

Wir halten uns auf Grund der geringen Anzahl unserer Cysten und der uns durch diese gegebenen Operationsresultate nicht für be-

rechtigt, nach Hahn für die einzelnen anatomischen Arten der mesenterialen Cysten Indicationen ihrer Behandlungsweise aufzustellen. Es schien uns für das pro aut contra der einen oder anderen Operationsmethoden vielmehr ein anderer Gesichtspunkt der maassgebende, die Berücksichtigung der Beziehungen der Geschwulst zu ihrer Nachbarschaft (Verhalten der eigentlichen bindegewebigen Cystenhülle zu dem bekleidenden Mesenterium, des Mesenterium zum Netz und den Darmschlingen): In beiden tödtlich verlaufenen Exstirpationsfällen liegen Verwachsungen mit Darmschlingen und von Darmschlingen mit Netz vor. — Im Falle Küster müssen mehrere Darmschlingen sogar auf eine grosse Ausdehnung hin mit vorsichtigen Schnitten gelöst werden, und die Autopsie ergiebt eine bei der Operation übersehene Oeffnung einer solchen.

Prüfen wir unser unsicheres Material mesenterialer Cysten auf die Exstirpationsvornahmen, so gelangen wir zum gleichen Gesichtspunkte: Der Fall Macdonald (1) — Cysten überall adhärent — endet letal. — Fall Macdonald (2), obgleich Cysten mit Peritoneum und zahlreichen Darmschlingen verwachsen, wird geheilt, wohl nur, weil ausgedehnte Adhäsionen der Darmschlingen unter sich die Drainage erleichtern. — Im Falle Thornton liegen wohl stärkere Verwachsungen mit Bauchfell und Netz, nur geringe dagegen mit dem Darm vor.

Danach betrachten wir derbere Verwachsungen der Cyste mit Umgebung, insbesondere aber solche mit den Darmschlingen als Contraindication des Exstirpationsverfahrens.

Mit Hahn erklären wir uns gegen die Vornahme der Probepunction durch die intacten Bauchdecken, wie der Aspiration durch diese als specieller Heilmethode schon in Erwägung der damit verbundenen Gefahr einer Darmläsion. Andererseits haben wir auch nur einen sicheren Fall eines Dauererfolges nach der Punction (Pannassche Cyste), in dem nach Jahren eine Wiederansammlung der Flüssigkeit nicht erfolgte; im Falle Millard ist, wie wir schon erwähnten, der Kranke nur noch 3 Monate p. oper. unter ärztlicher Beaufsichtigung geblieben. — Bezüglich der Gefahren der Darmläsion lehren uns unsere Falle, dass die wachsende Cyste wohl meist die Dünndarmschlingen nach ihren beiden Seiten hin auseinanderdrängt, aber auch, dass ihre vordere Fläche dauernd begrenzt, gewissermaassen umschnürt sein kann von der zugehörigen, wie von benachbarten, durch entzündliche Vorgänge ihr adhärent gewordenen Darmschlingen (direct oder indirect, d. h. durch ihr Mesenterium, vgl. Semiotik).

Eine weitere Gefahr der Punction erblicken wir in einer prallen Füllung der Cyste und in der dadurch gegebenen Möglichkeit eines Austritts von Cystenflüssigkeit in die Bauchhöhle während und nach der Operation.

Wir entscheiden uns nach der Eröffnung der Bauchhöhle durch die Laparotomie, die wir als eine relativ ungefährliche Operation schon allein zum Zwecke der Feststellung der Natur des abdominellen Tumor in Anwendung bringen möchten, entweder für die Incision der Cyste, Anheftung ihrer Ränder an die Wundränder der Bauchwand und Drainage, oder für ihre Exstirpation.

Es ist einleuchtend, dass uns ein so geringes Material, wie das vorstehende, nicht zu einem definitiven Schlusse über die Frage berechtigt, welcher dieser Operationsmethoden im Allgemeinen der Vorzug gebührt. — Ziehen wir unser unsicheres Material mesenterialer Cysten noch zur statistischen Verwerthung, so können wir vielleicht folgende Punkte feststellen:

Die Exstirpation hat eine relativ günstige Prognose und ist ein radicales Verfahren. Contraindication bilden nicht leicht zu lösende Verwachsungen der Cyste mit den Nachbarorganen, insbesondere die derberen Adhäsionen mit nicht zugehörigen Darmschlingen.

Die Incision, Anheftung und Drainage ist die ungefährlichere Operation. Auch sie hat eine günstige Prognose, wenn schon sie keineswegs vor Recidiven schützt (vgl. Fall Lawson Tait). Sie ist in allen Fällen empfehlenswerth, in denen entzündliche Verwachsungen mit dem Darmrohr vorliegen.

Stellen wir unser sicheres und unsicheres Material in einer Tabelle zusammen, so erhalten wir folgende Zahlen:

	Heilung	Recidiv	Tod	Summa
Exitus	6	0	3	9
Incision	4	(1)	1	5
Punction	2	(3)	(1)	3

d. h. unter 17 Fällen erfolgte nach der Exstirpation 6 mal Heilung, 3 mal Exit. let., kein Recidiv. — Nach Incision und Drainage 4 mal Heilung, 1 mal tödtlicher Ausgang, ein Recidiv. — Nach der Punction 2 mal Heilung, 3 mal Recidiv (ein Todesfall 3 Wochen p. oper.! — Spencer Wells).

Danach wäre also die Prognose für Exstirpation und Incision die gleiche: circa 65 Proc. Heilungen, eine Zahl, die auch ungefähr der aus unserem kleineren, d. h. sicheren Materiale gewonnenen entspräche.

Dieser Statistik kommt indess nur ein relativer Werth zu. Denn

unterwerfen wir unser Material auf die Vornahme der einzelnen Operationsmethoden einer eingehenden Prüfung, so sehen wir, dass diese selten in gleicher Weise zur Ausführung gelangten:

Die Exstirpation kann in dreierlei Weise vorgenommen werden. Entweder sie ist eine völlig radicale, d. h. sie besteht in der gänzlichen Entfernung des eigentlichen bindegewebigen Cystensacks mit bekleidendem Mesenterium, oder in Entfernung nur des Cystensacks, d. h. in einer Enucleation der Cyste aus dem bekleidenden Mesenterium heraus, — oder aber sie ist eine partielle und betrifft in gleichem Sinne nur einen Theil der Cyste.

Die Incision, Anheftung und Drainage kann ein- und zweizeitig vorgenommen werden.

Nach den vorliegenden Erfahrungen und in Erwägung der physiologischen Bedeutung des Mesenterium möchten wir abrathen von der totalen und partiellen Exstirpation des Cystensacks mit mesenterialer Hülle. Die Gefahr insbesondere des totalen Verfahrens liegt hier nicht sowohl in der Trennung der zugehörigen Darmschlinge von seinem ernährenden Mesenterium (d. h. also, falls nicht die Collateralen genügend in Thätigkeit treten, in einer consecutiven Gangrän derselben), als in der gesetzten grösseren Wunde des Mesenterium. Diese Art der Operation dürfte wohl nur dann in Frage kommen, wenn es sich um sehr kleine Cysten mit dünnem Stiele handelt; doch scheint eine solche Stielung der mesenterialen Cyste nicht eigen.

Die partielle Enucleation werden wir nur dann ins Auge fassen, wenn wir bei dem Versuche der totalen wegen bestehender Verwachsungen nicht zum Ziele kommen. Wir lassen dann den Rest zurück und verfahren im Uebrigen wie bei der totalen Enucleation.

Diese begreift also eine gänzliche Ausschälung der Cyste aus den mesenterialen Blättern heraus und wird in der Weise vorgenommen, dass wir das Mesenterium zunächst mit einem vorsichtigen Schnitte — falls der zugehörige Darm die Oberfläche begrenzt, längs dieses — eröffnen und mittelst Fingers oder stumpfen Instrumentes Mesenterialblatt und Cystensack trennen. Hat die Cyste eine festsitzende „Insertions"fläche, so lassen wir diese zurück oder tragen sie, wie dies Hahn in seinem Falle thut — falls grössere Blutungen nicht zu befürchten sind —, mit der Scheere ab. Nach der Enucleation werden die mesenterialen Wundränder vernäht und das Ganze in die Bauchhöhle versenkt.

Es ist ohne Weiteres klar, dass dasjenige Operationsverfahren am wenigsten die Hauptgefahr bei der Operation unserer Cysten, die der Peritonitis oder Septicämie, involvirt, welches den kleinsten me-

senterialen Defect setzt und unter geringster Blutung den Cystensack möglichst mitentfernt, d. h. die secernirende Fläche in möglichster Ausdehnung zerstört.

Wir betrachten daher nur die totale Enucleation als das radicale und zugleich gefahrlosere Exstirpationsverfahren.

Für die Incision, Anheftung und Drainage empfehlen wir die von Lücke angewandte zweizeitige Methode:

Nach Eröffnung der Bauchhöhle 1) Vernähung des die Cyste bedeckenden Mesenterialblattes mit Bauchwandperitoneum und Bauchwand; 2) nach erzielter Verwachsung der Peritonealblätter Incision des Cystensacks. — Wir umgehen damit die Gefahr des Austritts der Cystenflüssigkeit in die Bauchhöhle während der Operation und verringern die der Infection von den Wundrändern aus nach schon erfolgter Vernähung.

Nur bei ausserordentlich dünner Cystenwand müsste unseres Erachtens dem einzeitigen Verfahren der Vorzug gebühren, da hier die Vernähung des mesenterialen Blattes ohne gleichzeitige Eröffnung der Cyste wohl in den meisten Fällen unnöthig sein dürfte.

Zweckmässig wird sowohl bei der einen, wie bei der anderen Methode die Cyste vorher durch Aspiration zum grossen Theile entleert, um einerseits bei geringerer Spannung derselben das Annähen bequemer ausführen zu können, andererseits das Ausfliessen des Inhaltes während des Annähens zu vermeiden.

Eine Combination des Verfahrens der partiellen Exstirpation mit dem der Incision und Drainage halten wir für unnöthig sowohl im Sinne der Carter'schen Operation, dass man einen Theil der Cyste in die Bauchwände zieht und diesen nach seiner Vernähung samm seinem Mesenterium ausserhalb jener exstirpirt, als so, dass wir etwa den partiell enucleirten Sack (nachdem der Versuch der totalen Enucleation missglückt) mit der Bauchwunde vernähen. Im letzteren Falle würden wir allerdings die Gefahr des Ausfliessens von neu producirtem Secret in die Bauchhöhle vermeiden, haben aber andererseits mit der Thatsache zu rechnen, dass wir einen Theil des Mesenterium, soweit eben der Tumor von ihm entfernt würde, innen freigelegt und somit der Infection von aussen zugänglich gemacht haben.

Wir kommen danach zu folgenden Schlüssen über die Therapie der mesenterialen Cysten:

1. Der Chirurg ist verpflichtet, einen mesenterialen Tumor zu behandeln, sobald dessen Existenz festgestellt ist. — Die Probepunction durch die intacten Bauchdecken hindurch ist aus keinem Grunde

zulässig, und hat die Feststellung der Art der Geschwulst durch die Laparotomie zu geschehen.

2. Lässt es sich nach der Laparotomie nicht erkennen, ob die Cyste frei von Verwachsungen mit nicht zugehörigen Darmschlingen, bezw. solchen nur locker adhärent ist, so ist nach vorausgeschickter Aspiration eines Theiles des Cysteninhalts als einziges Operationsverfahren das der Incision, Anheftung und Drainage in ein- oder besser in zweizeitiger Methode zu wählen.

3. Liegen keine oder nur lockere Verwachsungen vor, so empfiehlt sich als das radicalere Verfahren das der totalen Enucleation; — ergiebt sich bei der Operation, dass diese nicht ganz ausführbar, so wird nach Excision des gelösten Theils (part Enucl.) der Rest zurückgelassen, oder, wenn er klein ist und in ihm keine grösseren Gefässe verlaufen, mit der Scheere abgetragen, worauf man die mesenterialen Wundränder vernäht und das Ganze in die Bauchhöhle versenkt. — In keinem Falle ist gewaltsame Trennung der Cystenwand vom Mesenterium zulässig.

An dieser Stelle sei es mir gestattet, meinem hochverehrten Lehrer, Herrn Prof. Dr. Lücke, für die freundliche Ueberlassung seines Falles und für die gütige Unterstützung bei Anfertigung dieser Arbeit meinen besten Dank auszusprechen.

VIII.

Aus der chirurgischen Klinik zu Göttingen.

Die Lageverhältnisse des Cöcum und ihre Beziehung zur Entstehung von äusseren Cöcalbrüchen.

Von

Dr. Hildebrand,
Privatdocent.

(Mit 4 Abbildungen.)

Zum Zustandekommen eines Bruches sind bekanntermaassen zwei Dinge nöthig: die Bildung eines Bruchsackes, und das Eintreten eines Eingeweides in denselben. Während jenes erste Moment naturgemäss viel Studium und Bearbeitung gefunden hat, weil es das wichtigste ist, ist das zweite viel weniger beachtet worden, was ja daraus ganz erklärlich ist, dass zum Eintreten des Darmes in einen Bruchsack bei der Mobilität der meisten Darmabschnitte keine besonderen Motoren nöthig sind, als einfacher Druck auf den Bauchinhalt. Nur für die Darmtheile ist diese Frage nicht so ohne Weiteres gelöst, welche normaler Weise an ihrer Lagerungsstelle fester und kürzer fixirt sind, wie z. B. das Cöcum, das Col. asc. u. s. w. Mehrere darauf bezügliche Beobachtungen, die ich im vorigen Jahre machte, lenkten mein Interesse auf diesen Punkt; sie wurden der Anstoss, mich eingehender mit dieser Frage zu beschäftigen. Dabei fand ich, dass zwar in der französischen und englischen Literatur mehrere ausführlichere Arbeiten niedergelegt sind, während in der neueren deutschen Literatur wenig Zusammenfassendes vorhanden, dass aber trotzdem nicht alle Fragen gelöst sind. Ich versuchte deshalb nicht nur mir darüber Klarheit zu verschaffen, sondern auch die Dinge zusammenfassend darzustellen. Dementsprechend beginne ich mit der Entwicklungsgeschichte des Coecum, dann folgen die normalen Lageverhältnisse, dann die pathologischen und schliesslich die Hernien.

Etwa [1]) in der 5. Woche des fötalen Lebens tritt an dem hin-

1) Diesem Abschnitt liegen die Schilderungen von Kölliker und Hertwig zu Grunde.

teren Schenkel der Darmschleife, in geringer Entfernung vom Scheitel derselben, eine kleine Anschwellung auf, die bald einen kleinen stumpfen Anhang treibt. Dieser Anhang ist die Anlage des Cöcum mit dem Proc. vermiformis. Die Trennung von Dünndarm und Dickdarm nimmt immer mehr zu, in der 6. Woche ist sie deutlich. Beide Theile, namentlich aber der Dünndarm, fahren vom Ende des 2. Monats an fort stark in die Länge zu wachsen und sich in Windungen zu legen. Hierbei beginnt eine Drehung der beiden Schenkel der Darmschleife um einander, so dass der hintere Schenkel erst nach links und dann über den anderen und nach rechts zu liegen kommt. Es geräth also der Anfangstheil des Dickdarms oder das Cöcum ganz auf die rechte Seite des Körpers nach oben unter die Leber; von hier läuft das Colon in querer Richtung über das Duodenum unter dem Magen zur Milzgegend herüber, biegt dann scharf um und steigt nach der linken Beckengegend herab. Der verlängerte Dickdarm bildet also eine grosse Schleife, die bis an den Magen reicht und dort vom grossen Netz bedeckt ist. Somit sind schon im 3. Monat am Dickdarm das Cöcum, das Colon transversum und descendens unterscheidbar. Ein Colon ascendens fehlt noch. Das Colon descendens ist gut ausgeprägt, das Colon transversum ist kürzer, reicht kaum über die Mittellinie, während das Cöcum fast genau in der Mittellinie steht. Das Colon ascendens bildet sich erst in den folgenden Monaten dadurch aus, dass der anfangs unter der Leber befindliche Blinddarm allmählich eine tiefere Lage einnimmt, so dass er sich im 7. Monat unterhalb der Niere findet und vom 8. Monat an über den Darmbeinkamm herabsteigt. In dieser Zeit hat der Blinddarm an Länge zugenommen und stellt gegen Ende der Schwangerschaft einen ziemlich beträchtlichen Anhang an der Uebergangsstelle des Dünndarms und Dickdarms dar.

Ist der Blinddarm in der Darmbeingrube angelangt, dann hat unter normalen Verhältnissen seine Wanderung ein Ende. Er bleibt da liegen, und man findet ihn in der postfötalen Zeit normaler Weise über dem Musc. iliac. int., mit dessen Fascie er aber nicht in unmittelbarer Berührung steht. Er stellt einen sowohl in Länge, als Form sehr veränderlichen Körpertheil dar. Wenn man nur das zum Cöcum rechnet, was unterhalb der Einmündungsstelle des Ileum gelegen ist, so ist er der weiteste, nicht selten sackartig aufgetriebene Theil des Dickdarms. Seine Länge schwankt nach Henle zwischen 2,7 und 11 Cm., nach Luschka zwischen 1 und 4 Zoll. Je nach dieser seiner Länge ist der Blinddarm mehr oder weniger medianwärts gekrümmt, so dass sein abgerundetes Ende nach dieser Rich-

tung gekehrt ist. Ab und zu verengt er sich auch trichterförmig und ganz allmählich zum Proc. vermiformis, wie dies beim Fötus normal ist.

Die Beziehungen des Blinddarms zu seiner Umgebung, namentlich zum Peritoneum, sind nun vielfach Gegenstand der Untersuchung gewesen; namentlich wurde die Frage früher in der Literatur viel discutirt, ob das Cöcum ganz oder nur theilweise vom Bauchfell umkleidet sei, auch selbst dann noch, als man die Bezeichnung Cöcum für den Theil des Dickdarms reservirte, der unterhalb der Ileocöcalmündung gelegen. Durch vielfältige Untersuchung namentlich von Siegmund Schultze, Bardeleben, Luschka u. s. w. ist die Sache jedoch nun schon vor längerer Zeit sicher festgestellt. Luschka äussert sich darüber folgendermaassen:

„Als ganz gewöhnliches, mit Entschiedenheit als die Regel zu bezeichnendes Verhalten muss ich die vollständige peritoneale Umhüllung des Blinddarms ansehen, indem ich dasselbe sowohl bei der Untersuchung vom Peritonealcavum aus fast immer zu constatiren vermochte, als auch bei der Betrachtung von der Aussenseite her an dem vollkommen isolirten Peritonealsacke. Dort vermag man den Blinddarm zu umgreifen, in die Höhe zu heben und seitlich zu verschieben, hier kann man ihn ohne Verletzung des Bauchfells nicht eröffnen, was doch so leicht am Colon ascendens geschehen kann." Ganz in gleicher Weise sprechen sich Bardeleben, Hyrtle, Henle und Andere aus.

Auch neuere Untersuchungen bestätigten dieses Verhältniss. Trèves hat bei Untersuchung von 100 Leichen immer das Cöcum vollständig frei auf der Hinterseite gesehen. Nach ihm wendet sich das Bauchfall etwa 11 Cm. vom Gipfel des Cöcum plötzlich um, um auf die Fossa iliaca überzugehen. Auch Mérigot de Treigny fand dasselbe. In gleicher Weise constatirte er diese Verhältnisse auch bei einer grösseren Anzahl von Neugeborenen. Tuffier fand unter 120 Leichen nur 9, bei welchen das obere und hintere Drittel des Cöcum entblösst von Serosa war. Das waren Erwachsene und Greise. Sieht man sich diese Dinge an einer Reihe von Leichen an, so ist es schwer zu begreifen, wie überhaupt Zweifel an der Thatsache der vollständigen Peritonealbekleidung des Cöcum aufkommen konnten. Freilich besteht innerhalb der normalen Grenzen eine grosse Verschiedenheit bezüglich der Länge des freien Theiles. Trèves fand nach den oben mitgetheilten Beobachtungen als Mittel etwa 11 Cm. bei Erwachsenen. Ich habe an einer ganzen Reihe von Leichen mir die Verhältnisse auf diesen Punkt hin angesehen; danach will es mir scheinen, als ob bei Kindern der freie Theil verhältnissmässig viel grösser

sei, als bei Erwachsenen; wiederholt konnte ich ihn bei Kindern von etwa 5 Jahren circa 10 Cm. lang finden und bei erwachsenen Männern nur 4—5 Cm. lang, bei im Uebrigen ganz gleichem Befund. Meist liess sich das Cöcum ohne besondere Ausdehnung desselben bei Kindern leicht an den rechten, meist auch an den linken Leistenkanal bringen, während bei Erwachsenen dies nicht möglich war. Wiederholt hing es in das kleine Becken hinein.

Nun erreicht aber nach Tarenetzki das Cöcum im Alter seine grösste relative Länge, und zwar sind nach ihm die Längenverhältnisse

bei Embryonen von 6 Monaten — Geburt bei einer mittleren Körperlänge von . . . . . 32,3 Cm.
mittlere Länge des Cöcum . . . . 0,7 =
Kinder bis zum 14. Jahre:
Körperlänge . . . . . = 60,5 Cm.
Cöcum . . . . . = 2,6 =
Erwachsene bis zum 49. Jahre:
Körperlänge . . . . . = 85,0 =
Cöcum . . . . . = 4,5 =
Erwachsene bis zum 80. Jahre:
Körperlänge . . . . . = 83,2 =
Cöcum . . . . . = 4,5 =

Es geht daraus hervor, dass bei Kindern das Colon ascendens häufig noch in seinem unteren Theile frei ist, während bei Erwachsenen nur noch das Cöcum frei ist. Es hat also ein Vorgang statt, der zur Fixirung des unteren Theils des Col. ascendens führt.

Nach Treitz besteht die Fixation des Col. ascend. darin, dass die schneller als das Colon wachsenden Bauchwände einen Theil des Peritonealüberzuges des Darmes und die hintere Platte seines Gekröses zu ihrer Auskleidung requiriren, dass also der ganze Vorgang ein rein mechanischer sei und gewissermassen in einem Abwickeln des Bauchfells von der hinteren Fläche des Colon bestehe. Luschka und Andere sind derselben Meinung, Waldeyer spricht sich jedoch dagegen aus und hält das schnellere Wachsthum der Nieren und die Translocation eines Theils des Peritoneum zu ihrer Bedeckung für die Ursache. Im Gegensatz hierzu nehmen Langer und Toldt ein wirkliches Verwachsen zweier früher freien Peritonealflächen an, wobei die Endothelbekleidung zu Grunde geht und nur die bindegewebige Basis des Bauchfells zurückbleibt. Tarenetzki hält Beides für möglich, glaubt jedoch mehr an das letztere, die Verwachsung.

Ebenso sagt Hertwig in seiner Entwicklungsgeschichte: „Auch vom Aufhängeband vom Cöcum und vom auf- und absteigenden Schenkel des Dickdarms tritt eine Verwachsung mit dem Bauchfell des

Rumpfes bald in mehr, bald in minder ausgedehnter Weise ein" u. s. w. Dieser Ansicht möchte ich mich auch anschliessen. Vielleicht sprechen aber auch Differenzen im Wachsthum des Cöcum und des Beckens dabei mit; das wird wahrscheinlich gemacht dadurch, dass zweifellos der freie Theil des Colon und des Cöcum bei Kindern viel grösser ist im Vergleich zum Becken, als bei Erwachsenen. Bei den meisten Kindern liess sich, wie ich schon erwähnte, das Cöcum ohne besondere Ausdehnung desselben leicht nach dem rechten, meist auch nach dem linken Leistenkanal bringen, während bei Erwachsenen, die ein frei bewegliches Cöcum hatten, dies für gewöhnlich nicht möglich war, nur bei sehr ausgedehntem Zustand. Wiederholt fand ich bei Kindern das Cöcum ins kleine Becken hineinhängend.

Während das Cöcum also gewöhnlich ganz frei ist, ist der daranstossende Theil des Colon ascendens fest auf der Unterlage fixirt durch das Bauchfell und meist zu zwei Drittel vom Peritoneum bedeckt. Dadurch findet auch das Cöcum seinen Fixationspunkt gegen Verschiebung von oben nach unten. Ausserdem aber, dass das Cöcum indirect durch seine Fortsetzung in das fixirte Colon ascendens bis zu einem gewissen Grade an Lageveränderungen verhindert ist, hat es noch einige Fixationsapparate. Sie werden schon von Scarpa erwähnt; er sagt S. 165: „Der Blinddarm und der Anfang des dicken Darmes sind zwar mit dem grossen Sacke des Bauchfells in der rechten Weichen- und Lendengegend durch zwei Falten des Bauchfells sehr genau vereinigt, von denen die eine sich an das Darmbein, die andere an dem äusseren Rande des grossen runden Lendenmuskels (ileopsoas) befestigt". Noch ausführlicher beschreibt sie Tuffier, dem wir ausgedehnte anatomische Untersuchungen darüber verdanken. Auch Mérigot de Treigny hat sie stets gefunden. Das wichtigste ist das obere, das Tuffier so charakterisirt: „Le ligament est un repli de la séreuse péritonéale. Il s'insère en haut sur la paroi de la fosse lombaire immédiatement au dessous du rein ou même sur son extremité inférieure, de là il vient se perdre sur la paroi latérale externe du côlon ascendant à son union avec le coecum. Il est donc dirigé de haut en bas et d'arrière en avant présentant deux faces l'une supérieure et antérieure, l'autre postérieure et inférieure. C'est l'obstacle principal à l'abaissement et lorsqu'on tire l'intestin en bas et dedans du coecum on voit cette bride se soulever, se tendre et déterminer sur la face externe et jus'que sur la face antérieure du coecum des plis radiés." Als unteres Ligament bezeichnet er: l'insertion du mésentère à la fosse iliaque und beschreibt als solches: un pli de la séreuse s'étendant de la fosse iliaque sur le bord gauche

du coecum et sur le mésentère. Dieses untere Band verhindert, dass sich das Cöcum von dem peritonealen Ueberzug bei der Ausdehnung abtrennt. Und schliesslich verhindert seiner Meinung nach das Mésentère fixe das Cöcum, nach rechts sich zu verschieben. Das untere Ligament ist weniger dick und fest, es hat die Formen einer dreieckigen Platte, deren Gipfel zwischen der Wurzel des Wurmfortsatzes und der Einmündungsstelle des Ileum in das Cöcum liegt. Sein vorderer Rand entspricht dem Wurmfortsatz, sein hinterer dem Zellgewebe der Fossa iliaca, und sein unterer Rand ist frei und concav. Dieses untere Ligament ist nun wohl doch nichts Anderes weiter, als die eine Wand der Fossa subcoecalis, wie sie schon Luschka ausführlich beschrieben hat. Luschka schildert diese Fossa ileocoecalis so: „Sie ist am medianen Umfange der Stelle des äusserlichen Zusammenstossens jener Darmstücke angebracht, bietet eine rundliche Form und beim erwachsenen Menschen eine durchschnittliche Tiefe von 3 Cm. dar. Nach aussen hin ist sie begrenzt durch das Ende des Dünndarmes, nach innen durch das Gekröse des wurmförmigen Fortsatzes, nach oben durch eine 1,5 bis 2 Cm. hohe Falte, welche eine Fortsetzung des Mesenteriolum proc. vermiformis darstellt und in die mediane Platte desjenigen Abschnitts von Gekröse übergeht, welcher sich an die Concavität des Dünndarmendes anschliesst. Die untere, der Spitze des Blinddarms zugekehrte Wand ist viel niedriger und durchschnittlich 1 Cm. hoch“ u. s. w. Auch Tuffier bespricht diese Fossa ileocoecalis genauer. Was Luschka also einfach anatomisch als Wand der Fossa ileocoecalis beschrieben hat, das schied Tuffier physiologisch, indem er ihm einen Namen nach dieser seiner Function giebt. Es sind aber dieselben Dinge.

Dies sind die normalen anatomischen Verhältnisse des Cöcum. Da sie die Basis für die Beurtheilung der pathologischen Verhältnisse sind, habe ich sie in solcher Ausführlichkeit hier erwähnt, obgleich darin nicht viel Neues gesagt ist. Man sieht aus dem Mitgetheilten, dass unter gewöhnlichen Verhältnissen das Cöcum nicht leicht zum Inhalt eines Bruches werden kann, dass also Veränderungen des Normalen hinzukommen müssen, welche das Cöcum geeignet machen, in einen Bruchsack einzutreten. — Veränderungen der Grösse oder der Lage desselben werden durch die mannigfachsten Ursachen hervorgerufen. Wenn wir uns nun diese Veränderungen a priori klar zu machen und in Kategorien zu bringen suchen, so können wir sie eintheilen in

I. angeborene Anomalien des Cöcum:
   a) abnorme Grösse, abnorme Länge;

b) abnorme Lage:
1. Durch Stehenbleiben auf einer fötalen Stufe;
2. durch Anomalien seiner Befestigung (sehr langes Mesenterium, sehr lange Ligamente);
3. durch Verwachsungen mit anderen Organen in der fötalen Zeit (mit dem Testis) und Zug durch diese Organe;

II. später entstandene Anomalien, Lageveränderungen durch Zug;
a) des Bauchfells, des Hodens;
b) anderer Darmtheile;
c) durch entzündliche Verwachsungen.

So finden sich a priori eine ganze Reihe von Momenten, von denen man sich vorstellen kann, dass sie das Cöcum geeignet machen, Bruchinhalt zu werden. Diesen aprioristisch als möglich hingestellten Ursachen möchte ich nun gegenüberstellen, was sich als realiter vorhanden, als beobachtet erwiesen hat. Zur Feststellung dieser Dinge müssen wir zunächst betrachten, was überhaupt über Anomalien der Grösse und namentlich der Lage des Cöcum beobachtet und bekannt ist.

Abnorme Grösse des Cöcum, wenigstens so bedeutende, dass es ohne Weiteres zum Inhalt eines Bruches werden konnte, habe ich nirgends notirt gefunden. Dagegen variirt die Lage desselben aus mannigfaltigen Gründen sehr stark. Innerhalb des Normalen liegen wohl die Lageveränderungen, die nicht constant, sondern von der Füllung des Cöcum abhängig sind. Es sind also vorübergehende Lageveränderungen, deren Ursache die verschieden starke Ausdehnung des Darmes ist. Engel ist es hauptsächlich, der sich mit diesen Veränderungen der Lage des Cöcum beschäftigt hat. Er fand, dass bei mittlerer Ausdehnung durch Darmgase der Blinddarm ungefähr bis zum inneren Rande des Ileopsoas reicht; er liegt dann unmittelbar an der vorderen Bauchwand in der Inguinalgegend, die eine Fascia longit. nach aussen wendend und nur am untersten Theile etwas nach vorn. Das Bauchfell gelangt dann ohne Faltenbildung von der Bauchwand zum Blinddarm, und das Ileum mündet unter verschiedenen Winkeln in den Blinddarm. Das die gewöhnliche Lage, wie sie bei Gesunden vorkommt. Ist dagegen der Blinddarm stark zusammengezogen, dann liegt sein Blindsack in der Höhe des Darmbeinkammes, der Blinddarm ist ganz von dünnen Gedärmen gedeckt, und das Ileum geht von ihm aus in der Richtung der eigenen Axe eine Strecke nach unten. Ist der Blinddarm stark ausgedehnt und zwar durch Gas, dann kann sein unteres Ende die Symphysis

ossis pubis erreichen, ja oberhalb der Schamfuge, hinter der Linea alba, liegen. Der ausgedehnte Blinddarm berührt unmittelbar und gewöhnlich mit einer sehr breiten Fläche die vordere Bauchwand, daher erscheint die seitliche Unterbauchgegend ausgefüllt oder gewölbt, ja bei dünnen und schlaffen Bauchwänden lassen sich wohl die Contouren des Blinddarms durchfühlen. Jeder Druck auf die innere Hüftbein- und Leistengegend kann eine Verschiebung des Blinddarminhalts zur Folge haben. Ist der Blinddarm mit dem grossen Netz verwachsen, so kann er in solchem Zustande grösster Ausdehnung sogar gerade hinter dem Nabel zu liegen kommen. Ist die starke Ausdehnung des Blinddarms nicht durch Gase bedingt, sondern durch einen breiigen Inhalt, dann hängt derselbe gewöhnlich in die Beckenhöhle hinein. Auf 100 Leichen Erwachsener seien zu rechnen: 10 mal mittlere Lage des Blinddarms, 28 mal Lagerung hoch über dem Psoas, 30 mal Lagerung oberhalb der Symphysis pubis, 8 mal Lagerung tief im Becken, 4 mal Lagerung in der Gegend des Nabels. In gleicher Weise, wie die Ansammlung von Gasen ausdehnend auf das Cöcum und damit dislocirend wirkt, wirkt natürlich auch die Ansammlung von Koth. Ist diese chronisch vorhanden, dann ist es denkbar, dass ein Heruntertreten des Blinddarms begünstigt wird, namentlich wenn die Bauchdecken schlaff sind und ein dauernder Druck auf das Abdomen ausgeübt wird.

Alle diese Momente treten jedoch vollständig zurück gegen andere, welche ich jetzt besprechen will. Der Blinddarm zeigt mancherlei, theils in der Entwicklung begründete, theils später entstandene Lagerungsanomalien. So kann z. B. das Herabsteigen des Cöcum die normalen Grenzen überschreiten und bis zum unmittelbaren Contact mit dem Cruralring u. s. w. führen.

Weiter ist daran zu erinnern, dass in einer gewissen Periode des fötalen Lebens das Cöcum noch in einer Richtung mit dem Colon transversum liegt und nur sehr allmählich die mehr verticale Stellung und seine Beziehung zum rechten inneren Darmbeinmuskel annimmt. Daraus erklären sich wohl die Fälle, in welchen das Cöcum auf dem Bauche des Psoas major ruhte oder gegen die Mittelebene des Bauchraumes hereingerückt war, wovon Roser zwei Fälle anführt: 1) Cöcum und Colon ascendens beträchtlich gegen die Mittellinie herübergerückt, so dass das Colon ascendens hart an der Wirbelsäule hin auflief; 2) Cöcum gerade vor dem Promontorium und Colon ascendens in der Mittellinie. In selteneren Fällen bleibt also das ursprüngliche Lagerungsverhältniss stationär und kann dann zu merkwürdigen Dislocationen Veranlassung geben. So beobachtete Engel z. B. einen

Fall, wo das Cöcum zwischen dem rechten Leberlappen und dem Zwerchfell eingeschoben war. Auch Trèves sah in zwei Fällen das Cöcum horizontal unter der Leber liegen, in einer Falte, die sich in das Mesocolon transversum fortsetzte. Die Insertionslinie des Mesenterium hatte in diesem Falle eine fast horizontale Richtung, und Roser fand das Cöcum nach rechts und oben gelagert, so dass sich der Proc. vermiformis nach hinten gegen die Lumbargegend und den Musc. quadratus lumborum gekehrt hatte. Andererseits können aber auch andere fötale Verhältnisse sich erhalten, die eine anormale Lage des Cöcum bedingen können und bedingen. Ich erwähnte schon, dass das Cöcum indirect seine Fixation dadurch bekäme, dass das Colon mit seiner Hinterwand innig mit der Rumpfwand zusammenhinge; daraus geht hervor, dass es für die Mobilität des Cöcum und daraus resultirende Lageveränderungen von grosser Wichtigkeit sein muss, in welcher Weise sich das Mesenterium des Dickdarms entwickelt. Der Dickdarm besitzt nach Hertwig noch im 3. Monat ein sehr langes, von der Wirbelsäule ausgehendes Aufhängeband. Auch am Aufhängeband vom Cöcum und vom auf- und absteigenden Schenkel des Dickdarms tritt eine Verwachsung mit dem Bauchfell der Rumpfwand bald in mehr, bald in minder ausgedehnter Weise ein. Es sitzen daher die genannten Darmtheile beim Erwachsenen bald mit ihrer hinteren Wand breit der Rumpfwand auf, bald sind sie durch ein mehr oder minder kurzes Mesenterium befestigt. Nach Tarenetzki dagegen ist bei älteren Embryonen des 5. Embryonalmonats nicht nur das ganze Colon ascendens und der grösste Theil seines Mesenterium bis gegen das Ileum herab fest mit der Niere, dem Duodenum und der hinteren Bauchwand verwachsen, sondern auch die hintere Fläche des Cöcum und das erste Drittel des Wurmfortsatzes, je nach der Lage mit dem Peritoneum parietale, dem Musc. quadr. lumb., der Fossa iliae, dem Musc. psoas mes. verlöthet. Vom 5. Monat an bis zur Geburt ginge wieder eine Lösung der Verwachsung vor sich durch stärkeres Wachsthum des Darmes. Wenzel Gruber fasst dieses Vorkommen eines mehr oder weniger langen und weiten Mesocolon ascendens bei völligem Geschiedensein vom Mesenterium des Dünndarms als eine Bildungshemmung auf. Er sagt darüber: „Diese kommt bisweilen vor, und es ist derselben bei den Anatomen hier und da gedacht. Ich habe sie öfters und bei Individuen aus den verschiedensten Lebensperioden gesehen. Den mir bis jetzt vorgekommenen höchsten Grad dieser Bildung sah ich bei der Section einer Leiche eines Mannes, welcher mit einer rechtsseitigen Hernia proc. vagin. behaftet und an innerer Incarceration gestorben war. Das Mesocolon

ascendens war von seinem Ausgange vom seitlichen Theile der hinteren Bauchwand vor der rechten Niere bis zu seiner Anheftung an das Colon und das grosse Cöcum, um die rechte Hälfte des Colon transversum, welche als eine Schlinge herabhing, spiralförmig und zwar zuerst vorn von rechts nach links, dann hinten von links nach rechts aufgerollt", u. s. w. Am Schluss seiner Arbeit erwähnt er eine Anzahl von Fällen, in denen ein Mesenterium für das Colon ascendens vorhanden war, und gedenkt eines Falles von Erichsen, in dem ein langes Mesocolon sich vorfand und das Cöcum weit nach links verlagert war.

Auch Roser führt zwei Fälle an: 1. Blinddarm an einem Mesenterium mitten in der Bauchhöhle frei flottirend, dagegen war der unterste Theil des Dünndarms einige Zoll weit aus dem Peritonealüberzug herausgeschoben; er verlief hinter dem Peritoneum auf dem Psoas und Iliacus ohne Peritonealüberzug.

2. Cöcum freiliegend gegen die Mittellinie, das Colon ascendens und descendens mit vollkommenem Peritonealüberzug und sogar einem zollbreiten Mesocolon versehen.

Ausser dieser Form erwähnt Gruber noch eine zweite, bei welcher ein Mesenterium commune für den ganzen Darm vorhanden ist. Ich führe die Fälle hier an, da sie doch für unsere Frage ein grosses Interesse haben.

Fall 1. Linksseitige Lage des ganzen Dickdarms. Mangel des Mesenterium im gewöhnlichen Sinne. Mesenterium commune für den Dünndarm und Dickdarm vom Cöcum bis zur Flex. lienal.

Fall 2. Lage des Dickdarms unter und hinter dem Dünndarm vor der Wirbelsäule und im grossen und kleinen Becken. Befestigung des völlig ausgebildeten Darmkanals an die hintere Bauch- und Beckenwand durch ein einziges, mit seiner Wurzel vor der Wirbelsäule und vor dem Kreuzbein fast vertical absteigendes, dem Gekröse des Mitteldarmes und Enddarmes eines Embryo etwa im vierten Monat analoges Mesenterium. Das Jejunum und Ileum mit einem dem Cöcum, Colon ascendens und Colon transversum entsprechenden Abschnitte des Dickdarms können aufwärts und seitlich aus der Bauchhöhle herausgeschlagen werden. Die Regio iliaca vom Dickdarm leer. Dickdarm beginnt in der Fossa iliaca dextr. und setzt sich durch die kleine Beckenhöhle über der Flexura sigmoid. und der Harnblase mit dem von den Dünndarmschlingen unbedeckten ersten Abschnitte in die Fossa iliac. sin. quer hinüber. Dieser Abschnitt entspricht dem Cöcum und Colon ascendens. Das Cöcum liegt in der Fossa iliaca und ist so umgekehrt, dass sein sonst hinterer Umfang nach vorn, sein sonst äusserer Umfang nach unten, sein unteres blindes Ende nach rechts sieht. Es ist 3 Zoll lang. Der Process. vermiformis liegt daher unter der Einsenkung des Ileum in das Colon auf diesem und dem Cöcum, nicht hinter demselben. — „Der Darmkanal hat, an der Flexura

duoden.-jejunalis angefangen bis zur zweiten Abtheilung des Rectum herab, nur ein einziges gemeinschaftliches Gekröse: Mesenterium commune."

Fall 3. Mangel des Mesocolon ascendens im gewöhnlichen Sinne und Mangel jeder Anheftung des Colon ascendens mit dem Cöcum an der rechten Niere und dem rechten Muscul. iliac. int. Freies Hängen des Colon ascendens mit dem Cöcum am rechten Rande des mit seiner Wurzel vor der Wirbelsäule fast transversal befestigten Mesenterium des Dünndarms.

Das Cöcum 3 Zoll lang, Colon ascendens 9 Zoll. Sie hängen in der Regio und Fossa iliac. und vor dem Scheitel der Flexura sigm. bis zum rechten Arcus crur. frei herab. Das vom Peritoneum im ganzen Umfange abgezogene Colon ascendens hängt am Mesenterium des Dünndarms. Von der vorderen Fläche des Mesenteriolum proc. vermif. geht eine am oberen freien Rande halbmondförmig ausgeschnittene Bauchfellfalte zum Cöcum und zum freien Rande des Ileumendes, um eine sehr weite Fossa ileocoecal. zu bilden. Durch das Aufgehängtsein des Colon ascend. an dem Mesenterium erhält dasselbe und das Cöcum eine ganz abnorme freie Beweglichkeit.

In diesen Fällen handelt es sich also um ein Mesenterium commune für den ganzen Darm. Gruber fand dieses Mesenterium commune bei Föten vom 7. Monat an, bei Kindern, Knaben, Jünglingen, Männern; bis zum Jahre 1868 hatte er 13 Fälle davon gesammelt.

Auch diese Fälle werden von ihm als Bildungshemmung aufgefasst, und zwar besteht dieselbe in Reduction aller oder einiger Mesenterien des Darmkanals auf ein einziges oder doch nur auf wenigere, rücksichtlich ihrer Grösse mehr durch Excess als Mangel von den Mesenterien der Individuen gleichen Alters u. s. w. sich auszeichnende Mesenterien. Dieselbe ist im Stehenbleiben der Mesenterien auf verschiedenen früheren Bildungsstufen begründet: dafür spricht auch die Ansicht Toldt's, da nach ihm im 6. Monat die Selbständigkeit des Mesenterium des Dünndarms beginnt, während vorher ein Mesenterium commune vorhanden war.

Auch Rokitanzki erwähnt das Vorkommen eines langen Gekröses, das zuweilen als Bildungsfehler in Form eines über einer stielförmigen Wurzel sich entfaltenden Mesenterium vorkommt, welches in ein loses Mesenteriolum ascendens sich fortsetzt. Ebenso findet sich eine Beobachtung bei Treck, welcher bei einem neugeborenen Knaben ein ganz ähnliches Mesenterium commune beobachtete; Faraboeuf konnte einen Fall constatiren, wo der Darm die fötale Stellung noch hatte, die Art. mesent. sup. war nach hinten vom Intestinal-Kanal geblieben, und der ganze Dickdarm zusammen mit der unteren Partie der Abdominalhöhle hatte ein Mesenterium identisch mit dem des Dünndarms. Hervey beobachtete einen etwas weiter vorgeschrittenen Fall. Cöcum, Colon ascendens, Colon transversum fanden

sich gemischt mit der Masse des Dünndarms und geheftet an dasselbe Mesenterium. Diese Organe lagen unter dem Magen. Manchmal ist die Fixirung des Dickdarms nur am oberen Theil fertig, und der Rest, ebenso wie das Cöcum, sind noch mobil und an das Mesenterium geheftet, dessen hinterer Rand noch transversal läuft. Godlee konnte dies an einem Neugeborenen beobachten. Murray sah an der Leiche eines jungen Mannes 6—7 Zoll Ileum, umgeben von einer completen peritonealen Scheide, die es gemeinschaftlich mit dem Cöcum und dem Colon ascendens hatte. An einem 7½ monatlichen Fötus machte Mérigot die Beobachtung, dass das Mesenterium auf das Colon ascendens bis zu 2 Cm. vom Darmbeinkamm überging, derart, dass das Colon und Ileum Theil hatte an einer grossen Schlinge, analog denen des Dünndarms. In einem Fall von M. Chaput erreichte das Mesenterium fast die Mitte des Colon ascendens. Auch Richard sagt, er hätte 3 oder 4 analoge Fälle gesehen.

Viel häufiger aber als diese Anomalien kommen Unregelmässigkeiten in der Lage des Blinddarms durch abnorme Verwachsungen mit anderen Organen vor. Namentlich der Hoden spielt hier eine grosse Rolle, wie ja ohne Weiteres aus der ursprünglichen Lage und der späteren Veränderung derselben klar ist. Bekanntlich haben die Geschlechtsorgane ursprünglich ihre Lage zu beiden Seiten der Lendenwirbelsäule. Im 3. Monat finden wir sie schon im grossen Becken, im 5. und 6. an der Innenseite der vorderen Bauchwand, dicht am inneren Leistenring. Im 8. Monat erfolgt gewöhnlich der Eintritt in den Leistenkanal, im 9. Monat in den Hodensack, so dass am Ende des embryonalen Lebens der Descensus in der Regel vollendet ist. Treten nun in jener Zeit, wo die beiden Organe nahe bei einander liegen, Verwachsungen ein, so ist es natürlich, dass der Descensus testis auch einen gewissen Einfluss auf die Lage des Cöcum ausüben muss. Wie einerseits nach vielen Beobachtungen infolge von abnormen Verbindungen zwischen Hoden und den nächstgelegenen Eingeweidepartien oder zwischen Letzteren und den Saamengefässen der Hoden in seinem Descensus gehindert werden kann, so ist es andererseits auch möglich, dass der Hoden das Uebergewicht behält und Eingeweide mit sich in den Peritonealfortsatz herabzieht und auf diese Weise eine Hernia congenita bedingt. Tarenetzki freilich hält ebenso wie Waldeyer die Ansicht für falsch, dass die Lageveränderung des Cöcum durch die Verkürzung des Gekröses und infolge der Senkung der Geschlechtsdrüse zu Stande komme. Nach ihm ist die Ortsveränderung des Colon und Cöcum nach abwärts einzig und allein in dem gleichzeitigen Wachsthum des Darmes und der Bauchhöhle be-

gründet, dem die schnellere Entwicklung des Beckens und der Bauchwände entgegenkommt. Jene eben erwähnten Verwachsungen sind in einer ganzen Reihe von Fällen beobachtet, namentlich aber auch schon bei Embryonen, wodurch also der Einwand wegfällt, dass die Verwachsung erst nach dem Descensus testis entstanden zu sein braucht. So sagt z. B. Kocher:

„Wrisberg hat nach Scarpa öfters schon bei Embryonen strangförmige subperitoneale Verbindungen zwischen Hoden und Blinddarm gefunden. Derselbe hat bei einem Neugeborenen einen Testikel gefunden, der nicht durch den Ring gegangen und mittelst einiger Fasern mit dem Omentum adhärent war. Lawrence erwähnt zwei Fälle von Verwachsung des Wurmfortsatzes mit dem Hoden und erklärt mit Pott Verwachsungen bei congenitalen Leistenhernien für sehr häufig, was doch wohl nur für die Hernien des Cöcum so sehr zu betonen ist."

Und Scarpa sagt:

„Beim angeborenen Bruche ist es nicht ungewöhnlich, Bänder zu finden, welche den Darm oder das Netz mit dem Hoden verbinden, ob man gleich niemals Ursache hatte, zu vermuthen, dass eine adhäsive Entzündung vorausgegangen ist. Bei diesen Fällen besteht der Unterschied zwischen einem gewöhnlichen und einem angeborenen Bruch wahrscheinlich nur darin, dass die häutigen Bänder und Platten beim angeborenen Bruche schon in dem Unterleibe sich gebildet haben, ehe der Hoden herabsinkt, und viel dazu beitragen, dass mit dem Hoden auch ein Darm oder Netzstück in die Scheidenhaut hinabgezogen wird."

Wenn wir auf die Natur dieser Verwachsungen und ihre Entstehung eingehen, so stehen uns zwei Ansichten für die Erklärung zur Verfügung.

Nach Simpson's anatomischen Forschungen kommen viele angeborene Brüche von einer Bauchfellentzündung in der fötalen Periode vor, wodurch die Verschiebungen und Formänderungen, die das Bauchfell in dieser Zeit erfährt, gehindert oder modificirt werden. Rokitansky sagt:

„Das Peritoneum ist beim Fötus häufig der Sitz von Entzündung acuten oder chronischen Verlaufs mit der Quantität und Qualität nach verschiedenen Exsudaten. Sie hat vorstechend bald den einen, bald den anderen Abschnitt des Bauchfells inne, oder sie ist eine allgemeine. Sie hinterlässt nicht nur Verdickungen des Bauchfells, sondern auch Verwachsungen der Unterleibsorgane mit einander und mit der Bauchwand, und je früher sie eintritt, desto eher kann sie unstreitig die Grundursache mancher als Bildungshemmung angesehenen Anomalien im Bauche werden u. s. w.

Denkt man sich nun eine Peritonitis an der Oberfläche einer oder mehrerer dieser Organe zu der Zeit, wo dieselben noch eine andere Lage haben, denkt man sich ferner infolge dieser Entzündung Verklebungen, so dass dadurch ein Zusammenhängen der Flächen entsteht, so ist es klar, dass das entzündete Organ seine Lage nicht mehr wird ändern können,

ohne dass ein Bildungsfehler durch diese Lageveränderung die Folge sein muss; alsdann findet sich in der Regel das Organ an einer Stelle fixirt, welche es in der Entwicklungszeit vorübergehend einnehmen musste, vorausgesetzt, dass nicht die Lage durch fernere Bewegungen und Veränderungen des Organs, womit es verwachsen ist, eine Aenderung erlitten hat."

Ausserdem soll dabei die Contraction der Pseudomembranen mitwirken, die, sobald sie sich in fibröses Gewebe verwandeln, gleich dem Gewebe der Narben mehr oder minder grosse Tendenz haben, sich zusammenzuziehen. Gegen diese Annahme einer fötalen Peritonitis als Ursache jener Verwachsungen spricht sich Klein sehr entschieden aus, indem er sagt, es wäre doch höchst auffällig, wenn eine solche Peritonitis nur diese einzelnen Theile befallen sollte, oder wenn eine solche, allgemein ausgebreitet, nur Verwachsungen an diesen Stellen bedingte; auch wäre nicht einzusehen, dass eine Peritonitis foetalis den Fötus nicht zum Absterben bringen sollte. Statt dessen giebt er eine Erklärung, die einen sehr gekünstelten Eindruck macht. Er nimmt im Fötus normal vorhandene Duplicaturen des Bauchfells an, welche er von dem bereits in den äusseren Leistenring eingetretenen Hoden schräg über den Ileopsoas und aufwärts nach der Ileocöcalgegend verlaufen sah; diese sollen im Verhältniss zum übrigen Peritoneum kein gleiches Wachsthum innehalten und späterhin als kurze und scheinbar neugebildete Stränge erscheinen. Neuere Autoren nehmen die fötale Peritonitis durchaus als wahrscheinlich an, so z. B. Virchow, B. Schmidt, Orth u. A. Die Gründe Klein's sind doch auch nicht stichhaltig. Zweifellos aber spielen peritonitische Verwachsungen in späterer Zeit eine grosse Rolle in der Fixation des Cöcum an abnormer Stelle. Der Blinddarm kann durch solche Verwachsungen mit anderen Organen in Verbindung treten, wenn er selbst oder jene für einige Zeit eine abnorme Lage haben; daraus entsteht dann ein dauernder abnormer Zustand. So sind abnorme Verwachsungen mit dem Netz beobachtet, auch mit dem parietalen Peritoneum, wie ich sie schon bei der Besprechung der abnorm geringen Bekleidung des Cöcum mit Peritoneum erwähnt habe. Ein Zug dieses verwachsenen Organs am Cöcum kann nun dieses unter Umständen zum Inhalt eines Bruches machen. Die Wirksamkeit eines solchen Zuges konnte ich bei einer Section beobachten. Es handelte sich um einen Mann, der eine grosse rechtsseitige Hydrocele und dabei einen rechtsseitigen Scrotalbruch hatte. Dicht vor der Bruchpforte sass das Cöcum, das nur vorn und zu beiden Seiten von Peritoneum überzogen war; der Wurmfortsatz hing in die Bruchpforte hinein. Es gingen nun sehr deutliche subperitoneale Stränge von dem

Cöcum in den Bruchsack hinein, die beim Herabhängen des schweren Scrotum stark gespannt waren, so dass also ein permanenter Zug durch das Gewicht des schweren Hodensackes stattgefunden hat. Wäre dem Manne noch einige Zeit zu leben vergönnt gewesen, so wäre wohl aus dieser Hernia proc. vermiformis durch Zug eine Cöcalhernie geworden. Erstere ist gleichsam das Vorstadium der Letzteren.

Die Besprechung dieser Zugwirkung anderer Organe auf das Cöcum führt uns nun schliesslich zur letzten Ursache von Dislocation des Blinddarms, nämlich zu der Zugwirkung, die eintritt infolge von Dislocation anderer mit ihm in näherer Verbindung stehender Darmtheile. Ich habe dabei die Fälle im Sinne, wo Dünn- oder Dickdarm, oder Magen sich dislocirt hat und am Cöcum zerrt und dessen Lage auch verändert. So sagt z. B. Scarpa: „Wenn der Hodensackbruch von demjenigen Theile des Hüftdarms gebildet worden ist, der nahe an dem Uebergange dieses Darms in den Blinddarm liegt, so zieht dieses Darmstück den Blinddarm mit seinem wurmförmigen Anhang nach und nach in den Hodensack hinunter". Ausserdem sind alle die grossen Hernien mit viel Darminhalt Beweis für diese Möglichkeit. —

Wenn wir nun nach diesen mehr allgemeinen Erörterungen über die Lageveränderungen des Cöcum und ihre Ursachen auf die Beobachtungen eingehen, wo das Cöcum in bestimmtere Beziehungen zu einem Bruchsack tritt, also auf die Cöcalhernien, soweit sie in der Literatur niedergelegt sind, so ergiebt sich wohl ohne Weiteres aus der einseitigen Lage des Cöcum, dass diese Durchmusterung in der Weise gemacht werden muss, dass wir die Hernien je nach ihrer Beziehung zu den verschiedenen Bruchpforten getrennt durchforschen.

An den verschiedensten Bruchpforten finden sich Hernien, deren Inhalt das Cöcum war: im rechten Leistenkanal, im linken, im rechten Schenkelring, im Nabelring u. s. w. Keine Beobachtung konnte ich finden über eine linksseitige Schenkelhernie oder eine Hernia obturatoria. Ich habe im Ganzen 128 Cöcalhernien aus der Literatur zusammenstellen können, gewiss sind noch viel mehr beobachtet, wohl auch noch mehr beschrieben. Unter diesen sind 80 sichere Beobachtungen von derartigen rechtsseitigen Leistenhernien niedergelegt, ausserdem 6, bei denen ich aus den Angaben nicht klar darüber werden konnte, ob die Hernie rechts oder links sass. Diesen gegenüber stehen 18 linksseitige Leistenbrüche. Cruralhernien sind nur 11 veröffentlicht, sie hatten alle ihren Sitz rechts. Nabelbrüche fand ich 11, Ventralhernien 19, 1 Hernia ischiadica. Aus dieser kleinen Zusammenstellung sieht man, wie ausserordentlich die rechtsseitigen

Leistenhernien überwiegen. Dies sehr bedeutende Ueberwiegen der rechtsseitigen Leistenhernien über die linksseitigen ist aus der Lage des Cöcum wohl ohne Weiteres verständlich. Das Verhältniss der Zahl der Leistenhernien zu der der Schenkelhernien ist das gewöhnliche. Auffallend ist nur, dass nur wenig Frauen mit Cöcalhernien behaftet sind, dass also dieses Moment zur Erhöhung der Zahl der Schenkelhernien wegfällt.

Wir gehen nun zur Betrachtung der einzelnen Bruchformen über.

Rechtsseitige Leistenhernie mit Cöcum als Inhalt.

Unter den 80 Fällen von rechtsseitigen Leistenbrüchen mit Cöcum als Inhalt können wir zunächst 2 Theile scheiden:

1. solche, welche auf angeborenen Anomalien beruhen, und
2. solche, welche später erworben sind.

Der Begriff der angeborenen Brüche muss hier so weit gefasst werden, dass wir auch diejenigen Brüche hinzurechnen, bei denen eine gewisse Disposition zum Entstehen eines Bruches angeboren ist, und zwar nicht nur eine Disposition Seitens eines Bruchsackes, sofern er eben vorhanden und offen war, sondern auch Seitens der Darmtheile. Wir rechnen also in diese Kategorie:

1. die Fälle, bei denen bei der Geburt ein Bruchsack vorhanden war, der für das Eintreten etwaiger Eingeweide offen stand; und
2. solche, bei denen infolge einer angeborenen Anomalie das Cöcum die Fähigkeit erhalten hatte, ohne Weiteres zum Inhalt eines Bruchsackes zu werden, ganz ohne Rücksicht darauf, ob ein Bruchsack bei der Geburt vorhanden war.

Während also bei anderen Brüchen allein die Beschaffenheit des Bruchsackes für die Eigenschaft des Angeborenseins entscheidend ist, ist dies für diese Art von Brüchen nicht der Fall. Man würde vielleicht noch besser so unterscheiden:

1. angeborene Brüche (bei der Geburt schon vorhanden);
2. Brüche infolge von angeborenen Anomalien:
   a) des Proc. vaginalis (Offenbleiben);
   b) des Cöcum in seiner peritonealen Bekleidung, seinen Ligamenten, seinem Mesenterium;
3. erworbene Brüche.

In manchen Fällen wird es ja freilich schwer sein, zu entscheiden: Ist diese Anomalie wirklich angeboren oder später durch Entzündung entstanden? — Wirklich angeborene rechtsseitige Leistenbrüche mit Cöcum als Inhalt fand ich 16 bei Kindern verzeichnet, und zwar 12

bei Knaben, 4 unbestimmt bezüglich des Geschlechts. Darunter sind 2 Föten aus dem 8. Monat, 2 Kinder sind über 1 Jahr alt, die anderen 12 sind im 1. Lebensjahre.

Bei den meisten findet man die anatomischen Verhältnisse so, dass das Cöcum und Appendix mit dem Ende des Ileum den Bruchinhalt bildet. Gelegentlich ist etwas mehr vom Ileum in den Bruchsack getreten, was jedoch keinen principiellen Unterschied bedeutet.

Der Darm ist ganz frei, in den meisten Fällen ohne Verwachsung, ohne Beziehung zum Hoden; nur in drei Fällen fand sich eine Verwachsung und zwar des Appendix vermif. mit dem Hoden und dem Bruchsack angegeben, und in einem anderen ist notirt, dass ziemlich feste Adhäsionen dagewesen wären, ohne jedoch zu sagen, dass diese Adhäsionen nach dem Hoden gingen (4 monatliches Kind). Schliesslich wurde noch in einem Falle bemerkt, dass ein Mesocöcum und Mesocolon für das Col. asc. vorhanden war, analog dem Mesenterium des Dünndarms, mit gleicher Gefässvertheilung wie bei dem Letzteren.

Stellen wir diesen die angeborenen Fälle von Erwachsenen gegenüber, so findet sich Folgendes in Bezug auf die Ursache der Hernien: Proc. vermif. mit Hoden verwachsen 1 mal, Strang zwischen Cöcum und Hoden in einer Peritonealfalte 1 mal, Därme mit Bruchsack verwachsen bei Ektopie des Hodens 1 mal, Colon ascendens mit hinterer Scrotalfläche verwachsen 2 mal, langgedehntes Mesocolon und Mesocöcum 2 mal. Nur bei zweien dieser Fälle ist angegeben, dass der Hoden frei gewesen sei in der Tunica, dass der Darm in einem offen gebliebenen Proc. vaginalis lag, dass also der Bruchsack ein congenitaler war. Unter den der Angabe nach nicht angeborenen Brüchen sind drei Fälle, wo Verwachsung mit dem Hoden bestand, ein Fall, wo die hintere Wand des Cöcum auf der Fossa iliaca festsass, dann vier Fälle mit aussergewöhnlich langem Mesocöcum, und in einem Fall davon waren ausser dem Cöcum und Appendix noch mehr Dünndarmschlingen im Bruchsack enthalten. Die übrigen Fälle machen den Eindruck, als ob sie später durch Zug entstanden sind, entweder von anderen Därmen, die, in einen Bruchsack eingetreten, allmählich das Cöcum nachgezogen haben, oder vom Bauchfell, indem das Peritoneum durch eine Hydrocele z. B. oder eine Geschwulst im Hodensack (ein Fall von König) in einen Bruchsack heruntergezogen worden ist und das Cöcum nachgezogen hat. Auch in ersterem Falle könnte man meinen, dass das Cöcum durch Zug des Peritoneum heruntergetreten sei, indem ja, infolge der Erweiterung des Bruchsackes durch eingetretene Eingeweide, der Bedarf an Peritoneum grösser geworden

ist, so dass es zweifelhaft wäre, ob es ein directer Zug des Darms, oder ein indirecter durch Vermittlung des Bruchsackperitoneum sei. Nun ist aber experimentell der Beweis erbracht, dass das Peritoneum sehr dehnbar ist; es bleibt deshalb fraglich, ob nicht in der 2. Gruppe Verbindungsstränge zwischen Cöcum und Hoden die Ursache des Tiefertretens des ersteren sind; diese sind ja wenig dehnbar und können bei Zug an ihrem peripheren Ende, infolge von Schwererwerden des Scrotum durch irgend eine Ursache, das erstere herabziehen. Es wäre dann also eigentlich nicht das Peritoneum, was das Cöcum herunterzöge, sondern der Verbindungsstrang. Es liegt das nahe, weil man in solchen Fällen wirklich bei Zug am Hoden gespannte Stränge sieht, die vom Hoden nach dem Cöcum verlaufen. Freilich spricht für jenen Modus wieder, dass das Cöcum in diesem Falle gewöhnlich viel weniger ausgedehnt, namentlich auf der Hinterfläche, vom Bauchfell überzogen ist. Nun ist aber durchaus nicht in allen Fällen von grossen rechtsseitigen Hernien mit anderem Bruchinhalt das Cöcum etwa durch den Zug des Bauchfells so nach unten gewandert. Dadurch wird man dazu geführt, doch einen Zug eines nicht leicht dehnbaren Stranges zwischen Hoden und Cöcum als Ursache anzunehmen.

Jene beiden Formen der Cöcalhernien unterscheiden sich in ihrer anatomischen Erscheinungsweise ausserordentlich. Während nämlich bei den sicher durch Zug des Darmes entstandenen gewöhnlich das Cöcum sehr lang gefesselt ist und scheinbar ein langes Mesenterium hat, findet bei der anderen Form gewöhnlich das Gegentheil davon statt. Der freie Theil des Cöcum ist viel kleiner als unter normalen Verhältnissen, der obere Theil des Cöcum sitzt breit auf der Hinterwand auf. Dieses Verhältniss lässt sich auf verschiedene Weise erklären. Die Erklärung dieser Erscheinung führt uns zugleich auf die Erörterung der Frage: Giebt es bruchsacklose Cöcalhernien oder nicht? Die Cöcalhernien ohne Bruchsack spielen seit langer Zeit eine nicht unbedeutende Rolle in der zugehörigen Literatur. Während man zu anderen Hernien als nothwendige Beigabe einen Bruchsack nimmt, glaubte man auf Grund einer Beobachtung von dieser Regel bei den Cöcalhernien abgehen zu müssen. Die Beobachtungen, die zu einer solchen Annahme führten, waren die, dass man gelegentlich einer Operation (Sernin) das Cöcum nicht innerhalb eines Bruchsackes fand, sondern frei von Serosa. Freilich wurde in diesem Falle nicht nachgewiesen, dass überhaupt kein Bruchsack vorhanden war, sondern dass nur an der betreffenden Einschnittsstelle der Bruchsack fehlte. Es halten deshalb einige Autoren überhaupt den Nach-

weis noch gar nicht für erbracht, dass es bruchsacklose Cöcalhernien giebt. So sagt z. B. Tuffier darüber:

„Les plus probants sont ceux de Steiger de Lucerne, de Heulard d'Arcy et de Cabaret. Mais ces auteurs s'appuient sur ce seul fait: ouverture de l'intestin sans ouverture du sac. Leurs conclusions sont recusables; d'abord le sac a pu être latéral de plus il peut s'agir d'une hernie simplement adhérente."

Broca dagegen führt unter Cöcalhernien eine Gruppe an, die er so charakterisirt: „L'intestin lui-même peut subir une aberration de développement". Dann kann es einen congenitalen Bruch ohne Sack geben.

Je puis en conclure que si dans une hernie contenant le coecum ou trouve l'appendice ou l'intestin grêle dépourvu de séreuse, on peut conclure à une malformation congénitale, puisqu'il n'est pas possible de dépouiller ces organes de leur péritoine.

Diese Missbildung ist sehr selten; v. Bardeleben, Trèves fanden unter 300 Leichen keinen einzigen Fall von développement caecal extrapéritonéal, und unter 43 Fällen von Appendixhernien sind nur zwei Fälle (Cabaret, Richet), wo er sans revêtement séreux war, doch sind das nur Beobachtungen bei Operationen ohne weitere Untersuchungen. Im Fall Sernin war vielleicht doch Serosa da. Congenitale Hernien können vielleicht ohne Sack sein bei congenitaler Missbildung; alle später entstandenen Brüche haben einen vollständigen Sack, die gegentheiligen Beobachtungen sind nicht genügend begründet.

Tuffier sagt in einer Discussion darüber: „Il n'existe qu'une observation due à Sernin où la hernie n'avait pas de sac", und Schmidt spricht sich noch entschiedener dagegen aus, indem er sagt: „Dass der Blinddarm ganz ohne Bauchfellüberzug und sonach auch nebenliegenden Bruchsack herabtrete, kommt wohl nicht vor, obwohl sich diese Meinung von Autor zu Autor fortgepflanzt hat". — Wenn wir diese sogenannten Brüche ohne Bruchsack zusammenhalten mit den Cöcalhernien, bei denen das Cöcum, nur noch zum Theil von Peritoneum bekleidet, die Hinterwand des Bruchsackes bildet, so scheint es mir das Plausibelste, dass dies nur Uebergänge sind. Und zwar giebt es zwei Möglichkeiten, die beide etwas für sich haben. Durch Zug wird das Cöcum nach unten dislocirt, und zugleich wird das Bauchfell vom Cöcum allmählich abgezogen. Je nach der Ausdehnung dieses Processes findet man entweder das Cöcum noch im Abdomen vor der Bruchpforte, zum grössten Theil fest auf die Unterlage geheftet, im Bruchsack den Proc. vermiformis, oder das Cöcum schon in dem Bruchsack, jedoch der von Peritoneum überkleidete Theil

sehr klein, oder schliesslich einen Bruchsack, dessen hintere Wand die vom Serosa bekleidete Vorderwand des Cöcum bildet, während gar kein allseitig von Bauchfell umkleideter Theil des Cöcum mehr vorhanden ist. Von der Seite gesehen würden sich diese ganz schematisch gezeichneten Stadien etwa so ausnehmen:

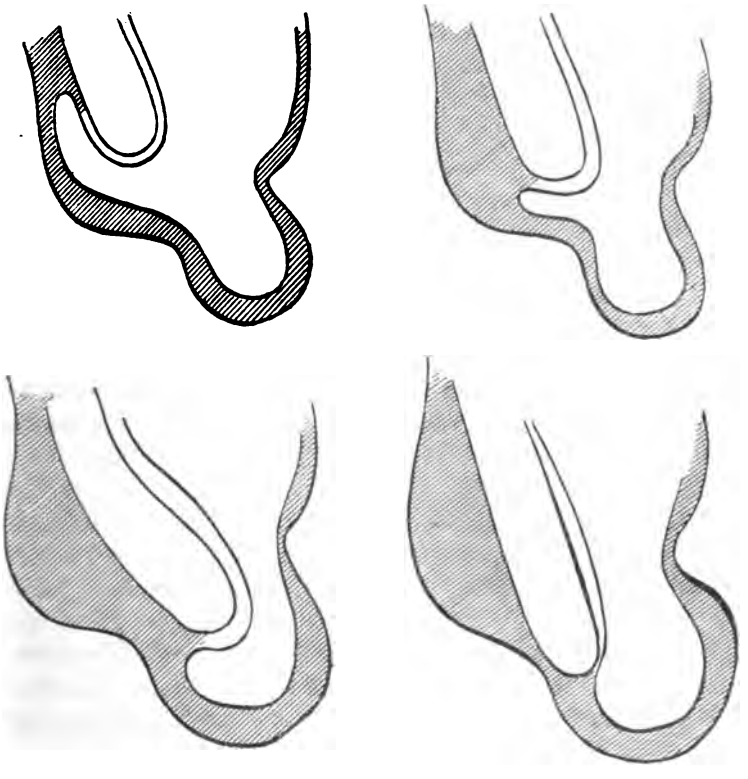

Es erscheint uns, als ob sich so durchaus zwanglos eine Continuität in der Entwicklung ergäbe, auf Grund deren die sogenannte bruchsacklose Hernie nur der am meisten ausgebildete Grad jener anderen Form ist. Bei dieser Auffassung würden sich die Fälle von Sernin, Schmidt dadurch erklären, dass man durch einen etwas mehr nach aussen gelegten Schnitt bei etwas verdrehtem Darm den Darm an einer Stelle eröffnen kann, wo kein Peritoneum ist, dass Letzteres dann als geschlossener Sack nach innen zu liegen bleibt. Ob man nun diese Hernie eine bruchsacklose Hernie nennen will, scheint mir nur ein Streit um ein Wort zu sein. Es ist jedenfalls

bei der Entstehung der Hernie ein Bruchsack gebildet, der freilich in so eigenthümlicher Weise mit dem Darm verbunden sein kann, dass der Letztere nicht im, sondern neben dem Bruchsack liegt, freilich auf das Innigste mit demselben verbunden. Den Inhalt des Bruches kann ein anderer Darm bilden. Diese Erklärung der eigenthümlichen Veränderung in der peritonealen Bekleidung des Cöcum hat entschieden etwas für sich, sie erscheint plausibel. Andererseits muss man sich doch fragen: Ist es wahrscheinlich, dass das Bauchfell in dieser Weise allmählich vom Cöcum abgezogen wird? Broca hält es für unmöglich. Nun lässt sich ja jene Erscheinung auch so erklären, dass die Hinterfläche des Cöcum allmählich immer mehr mit dem Peritoneum der Beckenwand verklebt, wie ich dies schon früher besprach, und dass dieses so hinten vollständig verwachsene Cöcum bei Vergrösserung des Bruchsackes durch Zug herunterkommt. Die äussere Erscheinung ist dann dieselbe wie im ersten Falle. In dem früher Mitgetheilten sind die Gründe angegeben, warum diese letztere Erklärung wohl Anspruch auf Gültigkeit hat.

Auf eine Frage müssen wir noch eingehen: Wann entsteht diese Art von Brüchen? Sind es congenitale oder erworbene? Wie aus den vorher angeführten Aeusserungen verschiedener Autoren hervorgeht, ist die Ansicht die geltende, dass sie auf congenitaler Missbildung beruhen. Dass der Bruchsack gelegentlich vielleicht ein congenitaler ist, obgleich ich darüber keine Angaben gefunden habe, dass vielleicht auch die Blinddärme, welche von vornherein keinen sehr grossen freien Theil hatten, besonders diese Art von Brüchen bilden werden, halte ich durchaus für annehmbar; insoweit würde ich gegen die Annahme, dass diese Brüche congenital seien, nichts haben; die eigentliche Entstehung der Cöcalbrüche, das Herabtreten des Cöcum, das Eintreten in den Bruchsack u. s. w., das glaube ich durch mechanische Momente, durch Zug veranlasst, der ebenso gut, ja wohl immer erst nach der Geburt eintritt. Ich möchte erwähnen, dass diese Form der Cöcalbrüche in ihren verschiedenen Graden nur bei Erwachsenen beobachtet ist. Unter den Cöcalhernien bei Kindern ist kein Fall, der diese Form gehabt hätte, und unter den Fällen von Erwachsenen ist keiner, wo die Angabe gemacht wäre, dass der Bruch schon von Kindheit an bestanden hätte. Da die Zahl dieser Hernien keine kleine ist, so unterstützen auch diese Momente meine Annahme, dass sie nicht die Folge einer congenitalen Anomalie sind. Es bleibt mir nur noch die Frage zu erledigen: Wie und wodurch wird dieser Zug ausgeübt? In einem Falle, welcher von uns beobachtet wurde, war es zweifellos eine Hydrocele, die durch ihr Gewicht die Bildung eines

Bruchsackes und dadurch mit Hülfe von Zug das Herabtreten des Cöcum veranlasste.

In gleicher Weise kann natürlich auch die Ausdehnung eines Bruchsackes durch Eintreten von Eingeweiden wirken; es wird Peritoneum gebraucht. Auch eine kurze Verbindung zwischen Cöcum und Hoden kann dieses Herabtreten des Cöcum in derselben Weise zur Folge haben, wenn der Hoden daran zieht. Es lässt sich dieses Moment nicht für jeden Fall nachweisen, weil hierfür die Angaben nicht genau genug sind.

Linksseitige Cöcalbrüche.

Zunächst hat das Vorkommen linksseitiger Cöcalhernien etwas Auffallendes. Vergegenwärtigt man sich aber jene früher erörterte Möglichkeit der Lageveränderungen des Cöcum, so wird es ohne Weiteres verständlich. Ebenso ist es sofort klar, dass die Ursachen für diese viel weniger mannigfaltig sein können, und dem entsprechen auch die thatsächlichen Beobachtungen. Die Angaben darüber lauten folgendermaassen: Bei Neugeborenen wurden keine beobachtet, jedoch sind 4 Fälle von Kindern mit linksseitigen Cöecalbrüchen beschrieben; davon enthielten 2 blos Cöcum und Appendix, einer noch Dünndarmschlingen; eine Ursache ist bei ihnen nicht angegeben; in 3 Fällen von Erwachsenen ist die Angabe gemacht, dass ein langgedehntes Mesocolon und Mesocöcum vorhanden war, in einem Fall bei gleichzeitig bestehender Kyphose. Bei 2 Fällen, die auch blos Cöcum und Appendix enthielten, ist keine Angabe über die mögliche Ursache gemacht. 1 Fall (unserer) ist nicht klar, während die übrigen 8 Fälle Brüche waren, die eine grössere Menge Darm enthielten, bei denen das Cöcum blos secundär zum Bruchinhalt wurde.

Es ergiebt sich also hieraus, dass für die linksseitigen Leistenhernien im Wesentlichen zwei Ursachen Geltung haben:

1. Es ist infolge einer angeborenen Anomalie das Cöcum abnorm beweglich und frei infolge eines langen Mesocöcum, Mesocolon und abnormer Länge der Ligamente, es kann dann unter den gleichen Bedingungen Bruchinhalt werden, wie eine Dünndarmschlinge. Hierher gehören die Brüche, wo im Wesentlichen Cöcum und Appendix im Sacke liegen.

2. Es ist das Cöcum durch Zug eines beweglichen Darmtheils oder Netz dislocirt und beweglich geworden und dann, diesem directen Zug folgend, in den linken Leistenbruchsack eingetreten.

Zu der letzten Kategorie hat man wohl alle die Brüche zu zählen, wo der Bruchsack ausser Cöcum noch viel Darm enthält. Frei-

lich ist es auch möglich, dass in diesen Fällen das Cöcum infolge eines langen Mesocolon in den linken Bruchsack getreten ist und dann erst das Herabtreten der anderen Eingeweide zur Folge gehabt hat. Schliesslich bleibt uns noch die Möglichkeit des Situs transversus zu erwähnen übrig.

Wegen der Seltenheit der Fälle möchte ich den in der hiesigen Klinik beobachteten Fall ausführlich mittheilen:

Dehne, Ferdinand, 25jähriger Ackersknecht aus Hemering bei Hameln, aufg. 22. Mai 1890. Patient hat von Jugend auf eine Anschwellung der linken Hälfte des Scrotum, die in dem letzten halben Jahre an Umfang sehr zugenommen hat.

Status: Es besteht eine strausseneigrosse Anschwellung der linken Hälfte des Scrotum, die sich nach oben in die Gegend des Leistenkanals fortsetzt. In der unteren Spitze fühlt man vorn isolirt den Hoden. Die Geschwulst fluctuirt deutlich, lässt sich nicht durchleuchten, Abschnürfurche fehlt ebenfalls. Der Inhalt lässt sich nicht in die Bauchhöhle zurückdrängen.

23. Mai Operation in Narkose.

Längsschnitt über die linke Scrotalhälfte bis in die Tunica vaginalis. Letztere sehr stark verdickt. Beim Durchschneiden entleeren sich etwa 200 Ccm. einer klaren, bernsteingelben Flüssigkeit, und gleichzeitig legt sich eine Darmschlinge in den Schnitt vor, die sich nach Erweiterung des Schnittes als Cöcum mit Proc. vermif. erweist. Darm stark ausgedehnt, hochroth gefärbt, lässt sich erst, nachdem die Darmgase durch Druck entfernt sind, durch den Leistenring in den Bauch zurückschieben. Dünne Verwachsungen wurden vorher stumpf getrennt. Die Tunica vagin. ist stark verdickt, auf ihrer Hinterfläche verläuft der stark mit Gefässen versehene, plattgedrückte Samenstrang, unten liegt der Hoden, dessen Contouren wegen der dicken Tunica nicht genau zu sehen sind. Dann wird der offen gebliebene Processus vagin. am Leistenring in sich durch dicke Catgutnähte vernäht und schliesslich im oberen und unteren Wundwinkel die äussere Haut mit der Tunica durch Catgutnähte vereinigt, während die Mitte frei bleibt. Höhle mit Jodoformgaze ausgestopft. Watteverband. Guter Verlauf. Heilung.

Rechtsseitige Cruralhernien.

Die Zahl der Cruralhernien ist gering. Im Ganzen habe ich 11 Fälle gefunden und zwar nur von Erwachsenen. Von 8, bei denen das Geschlecht angegeben ist, sind 5 Frauen, was ja bei der Neigung der Frauen zu Cruralhernien nichts Ueberraschendes hat. Sie sind alle spät entstanden, in den meisten Fällen waren Verwachsungen zwischen Darm und Bruchsack vorhanden und in 1 Fall ein sehr langes Mesenterium des Colon ascendens nebst Verlängerung des Lig. ext. coeci.

Ich möchte es für die anderen Fälle für wahrscheinlich halten,

dass ihrer Entstehung dieselbe Ursache zu Grunde liegt, wie vielen später entstandenen Leistenbrüchen, nämlich dass das Cöcum durch Verwachsung in der Nähe des Cruralkanals fixirt und dann bei der Entstehung eines Bruchsackes mit nach unten gezogen wurde.

Aus dem, was wir über die Lageanomalien des Cöcum gesagt haben, geht hervor, dass auch noch andere Möglichkeiten vorliegen, dass auch noch andere Bruchpforten das Cöcum als Inhalt erhalten können. Eine geradezu bevorzugte Stellung nimmt hierbei die Nabelpforte ein.

Nabelbrüche.

Wenn ich von den Nabelschnurbrüchen absehe, die ja häufig einen grossen Theil der Eingeweide enthalten, darunter auch das Cöcum, so finden sich eigentliche Nabelhernien 8 bei Kindern und 3 bei Erwachsenen, und zwar 7 Neugeborene, 1 Fötus männlichen Geschlechts und ein erwachsener Mann, 2 Frauen.

In 4 Fällen von den Kindern war fast der ganze Darm in dem Bruchsack enthalten, also das Cöcum wohl secundär durch Zug der übrigen Därme hineingebracht worden. Dasselbe war der Fall bei den 2 Frauen. Von den anderen Fällen waren 4 wohl dadurch veranlasst, dass ein langes Mesocöcum bestand, so dass eine abnorme fötale Lage nahe der Mittellinie sich erhalten hatte.

Schliesslich ist noch eine Hernia ischiadica zu erwähnen, die ausser dem Cöcum den grössten Theil des Darmes enthielt, und eine Hernia ventralis, nur mit dem Cöcum als Inhalt, für deren Entstehung sich eine bestimmte Ursache aus den vorhandenen Angaben nicht entnehmen lässt.

Literatur.

Kölliker, Grundriss der Entwicklungsgeschichte. — Hertwig, Lehrbuch der Entwicklungsgeschichte. — Henle, Handbuch d. system. Anatomie. — Hyrtl, Lehrbuch der topograph. Anatomie. — Orth, Lehrbuch der pathol. Anatomie. — Rindfleisch, Lehrbuch der pathol. Anat. — v. Bardeleben, Virchow's Arch. Bd. II. — Luschka, Virchow's Arch. Bd. VI. — Wenzel Gruber, Arch. f. Anat. u. Physiol. 1862. — Derselbe, Bulletin de l'Académie imp. de scienc. d. St. Pétersbourg. T. V. — Derselbe, Virchow's Arch. Bd. XLIV u. XLVII. — Roser, Roser's Archiv. 1843. — Derselbe, Lehrbuch der anatom. Chirurgie. — Derselbe, Vademecum. — Tarenetzki, Mémoires de l'Académie imp. de scienc. d. St. Pétersbourg. T. XXVIII. p. 7. — Toldt, Wachsthumsveränderung des Gekröses des menschlichen Darmkanals. Denkschrift der kaiserl. Akademie der Wissenschaften.

Wien 1879. — Schiefferdecker, Arch. f. Anat. u. Physiol. 1882 u. 86. — Waldeyer, Virchow's Arch. 1874. — Virchow, Virchow's Arch. Bd. V. — C. Langer, Die Peritonealtaschen am Cöcum. Zeitschr. d. Gesellschaft der Aerzte in Wien 1852. — Scarpa, Ueber die Brüche. — Dieffenbach, Operat. Chir. Bd. II. — Treitz, Hernia retroperitonealis. Prag 1857. — A. Cooper, Vorlesungen über Hernien. — B. Schmidt, Unterleibsbrüche. 1882. — Graser, Unterleibsbrüche. 1891. — Tuffier, Bullet. d. société. anat. 1886. — Krönlein-Brunner, Beitr. zur klin. Chir — Malgaigne, Vorlesungen über Hernien. — Kocher, Gerhardt's Handb. Bd. IV der Kinderkrankheiten. — Mérigot de Treigny, Étude sur les hernies du gros intestin. Th. Paris 1886. — Pfister, Anatomie u. Therapie der Blinddarmbrüche. Diss. Zürich 1883. — Klein, Ueber die Brüche des Proc. vermiform. coeci. Diss. Giessen 1868. — Thurn, Von den Brüchen, welche mit Aberration der Lage des Hoden u. s. w. Diss. Giessen 1868. — Chiari, Prager med. Wochenschr. 1888. — Bayer, Prag. med. Wochenschr. 1881. — Riedel, Th. Wette, Die Herniotomien im städt. Hospital zu Aachen. Diss. Jena 1889. — v. Arx, Cöcum in einer linksseitigen Scrotalhernie. Correspondenzbl. f. schweiz. Aerzte. 1886. — Lebert, Journ. d. connaissances méd. et chir. 1838. — Gray, Lancet 1888. — Broca, Hernie inguinale congénitale du coec. Soc. anat. 1887. — Boiffin, Hernie adhérente au sac. Th. Paris. — Aldebert, Hernie inguinale droite du coecum. Soc. anat. 1887. — Sandifort, Icon. herniae congenit. — Chaput, Hernie crurale droite etc. Soc. anat. 1887. — Guillet, Hernie inguinale droite du coec. 1887. — Alexandre, Bull. de Soc. anat. 1886. — Faraboeuf, Bull. de Soc. anat. 1885. — Wrisberg. Observat. anat. de tectu descens. — Kraussold, Volkmann's Sammlung klin. Vorträge. Nr. 191. 1881. — Marchant, Bull. de Soc. anat. Marchant. 1887. — Paget. 3 Fälle von eingeklemmten Cöcalhernien bei Kindern. Lancet 1890.

Inguinalhernien bei Kindern.

Klein. Kind. Präparat. Angeboren, rechts. — Cöcum mit Appendix und kleines Stück des anstossenden Ileum. — Darm frei, nicht mit dem Hoden verwachsen.

Klein. Kind. Präparat. 3/4 Jahre. Angeboren, rechts. — Cöcum mit Appendix und kleines Stück des anstossenden Ileum. — Darm frei, nicht mit dem Hoden verwachsen.

Sandifort. Knabe. Einige Tage alt. Angeboren, rechts. — Cöcum mit Appendix und Ende des Ileum. — Proc. vermiformis mit Bruchsack und Hoden verwachsen.

Czerny. Knabe. 10 Jahre. Angeboren, rechts. — Cöcum mit Proc. vermif., etwas Dünndarm. — Darm frei.

v. Wahl. Knabe. 8 Monate. Seit 3 Monaten, rechts. — Cöcum mit Appendix und etwas Dünndarm. — Cöcum frei beweglich, unverwachsen, Bruchsack neugebildet, nicht persistent. Proc. vagin.

Ricke. Kind. 4 Monate. Angeboren, rechts. — Dünndarmschlinge mit Cöcum. — Ziemlich feste Adhäsionen unterhalb des Hoden ebenfalls im Bruchsack.

v. Wahl. Knabe. 8 Jahre. Rechts. — Cöcum mit Appendix. (?)

Féré. Knabe. 1 Jahr. Angeboren, rechts. — Cöcum mit Appendix und 24 Cm. Dünndarm. — Frei, ohne Zusammenhang mit dem Hoden.

Féré. Knabe. 4 Monate. Angeboren, rechts. — Cöcum und Appendix mit dem Dünndarm. — Proc. vermif. am Grunde des Bruchsackes verwachsen.

Riedel. Knabe. 9 Monate. Seit 5 Monaten, rechts. — Cöcum mit Proc. vermif. und etwas Dünndarm. — Cöcum frei, ebenso der übrige Darm.

Sandifort. Kind. 3 Monate. Angeboren, rechts. — Cöcum mit Appendix. — Appendix am Hoden und Bruchsack befestigt und an erster Stelle dicht und fester als normal.

Sandifort. Kind. 6 Monate. Links. — Cöcum.

Chanjan. Kind. 3 Monate. Links. — Cöcum mit Appendix.

Spengler. Knabe. 5½ Jahre. Angeboren, links. — Cöcum mit Appendix und ein Convolut Dünndarmschlingen.

Mérigot de Treigny. Männlich. 7½ monatlicher Fötus. Angeboren, rechts. — Cöcum und 3½ Cm. Dünndarm. — Keine Adhäsion. Cöcum und Theil des Col. asc. frei und flottirend, nur durch ein Mesocöcum gehalten, entsprechend dem Dünndarm.

Broca. Männlich. 7 monatlicher Fötus. Angeboren, rechts. — Cöcum mit Appendix. Ausserdem noch Colon und Ileum. — Cöcum hat einen vollständigen serösen Ueberzug. Gedärme unverwachsen.

Gaillard. Cöcum.

Howard. Kind. Links. — Cöcum.

Paget. Kind. 1 Jahr. Rechts. — Cöcum, etwas Dünndarm und Netz. — Besonderer Bruchsack.

Paget. Kind. 3 Monate. Rechts. — Cöcum mit ungewöhnlich langem Proc. vermif. — Tunica vag. getrennt vom Bruchsack.

Leistenhernien bei Erwachsenen.

Pott. Mann. 17 Jahre. Angeboren, rechts. — Theil des Ileum, Cöcum mit Proc. vermif. — Proc. vermif. mit Hoden und Nebenhoden verwachsen.

Wrisberg. Mann. (?) Angeboren, rechts. — Dünndarm, Col. asc., Cöcum. — Vom Cöcum ein dicker fibröser Strang in einer Peritonealfalte zum Hoden verlaufend.

Guillet. Mann. 43 Jahre. Angeboren, rechts. — Cöcum und 50 Cm. Ileum. — Cöcum mit seiner Hinterfläche mit dem Bruchsack verwachsen. Ektopie des Hoden. Hoden nicht zu finden.

Krönlein. Mann. 39 Jahre. Angeboren, rechts. — Cöcum mit Proc. vermif. — Hoden frei im Bruchsack. Col. ascend. mit der hinteren Fläche durch Bindegewebe an die innere Scrotalfläche geheftet.

Pfister. Frau. 41 Jahre. Angeboren, links. — Colon asc. Cöcum und Proc. vermif. — Langgedehntes Mesocolon, Mesocöcum. Eingeweide sehr beweglich.

Brunner. Mann. 44 Jahre. Von Jugend an, rechts. — Netz, Cöcum mit Proc. vermif., 6 Cm. Col. ascend. — Hinten und aussen mit dem Bruchsack verwachsen.

Riedel. Mann. 73 Jahre. Immer, rechts. — Cöcum mit Proc. vermif. Dünndarm.

König. Mann. 25 Jahre. Von Jugend an, links. — Cöcum mit Proc. vermif. — Tunica bas. test. prop. bildet den Bruchsack.

v. Arx. Mann. 82 Jahre. Von früher Jugend an, links. — Cöcum mit Proc. vermif. Anfang des Col. ascendens, ganze Dünndarm. — Langes Mesocolon. Doppelseitge Hernie (rechts Colon). Kyphose.

Scarpa. Mann. 26 Jahre. In der Kindheit schon bestehend, rechts. — 4 Fuss Ileum, eine Portion Colon, Cöcum und Appendix. — Hoden blossliegend, daher Bruch angeboren, Riss im Cöcum.

Schuh. Mann. 55 Jahre. 12 Jahre, rechts. — Cöcum mit Proc. vermif. — Nekrose des Proc. vermif.

Bryant. Mann. Junger. Rechts. — Cöcum und etwas Dünndarm. — Leichte Reposition.

Scarpa. Mann. 50 Jahre. Rechts. — Cöcum. — Grund des Cöcum frei beweglich im Bruchsack, die Befestigungspunkte des Cöcum nur wenig heruntergesunken.

Kraft. Mann. 76 Jahre. Rechts. — Cöcum mit Appendix.

Reisel. Mann. 24 Jahre. Rechts. — Cöcum mit Appendix.

Brunner. Mann. 51 Jahre. 6 Jahre, rechts. — Cöcum mit der Ileocöcalklappe, Proc. vermif., eine Dünndarmschlinge.

Richet. Mann. 60 Jahre. 20 Jahre, rechts. — Cöcum. — Cöcum sehr beweglich, ohne Mesocöcum weit dislocirbar.

Vedié. Mann. Mehrere Monate, rechts. — Cöcum und Netz. — Reduction leicht, jedoch grosse Tendenz zur Wiederherstellung der Hernie.

*Aldebert. Mann. 69 Jahre. 30 Jahre, rechts. — Cöcum, Col. ascend., etwas Dünnd. — Mehrere Bruchsäcke. Cöcum vollständig von Serosa bekleidet, jedoch verwachsen.

Hunter. Mann. 40 Jahre. Rechts. — Cöcum. — Keine Spur von Appendix.

Authenrieth. Rechts. — Cöcum. — Kein Appendix.

Günther. Mann. 80 Jahre. Rechts. — Cöcum mit Proc. und ein Theil des Ileum.

Klein. Mann. Rechts. — Cöcum mit Proc. Theil des Ileum. Anfang des Col. ascend. — Der blindsackförmige Theil des Cöcum frei. Hoden deutlich geschieden.

Gray. 3 Fälle bei Erwachsenen. Rechts.

Authenrieth. Frau. Rechts. — Cöcum, kein Appendix. — Kein Appendix.

Dieffenbach. Frau. 60 Jahre. Viele Jahre, rechts. — Cöcum mit Appendix.

Gray. Mann. 30 Jahre. Seit 6 Jahren, links. — Cöcum, Wurmfortsatz, 3 Zoll Ileum.

Scarpa. Mann. Rechts. — Cöcum und Appendix. Anfang des Col. ascendens. — Von der äusseren Seite des Bruchsackhalses verbreiten sich die häutigen Falten und Ränder in gleicher Weise wie in der Unterleibshöhle.

Scarpa. Mann, 60 Jahre. Rechts. — Cöcum und Appendix. Anfang des Col. ascendens und Ende des Ileum.

Cloquet. Mann, 60 Jahre. Rechts. — Cöcum und Appendix. — Hernie en bissac, oben Cöcum, unten Appendix, dies am Grund des Sackes adhärent.

Rizzoli. Mann. Seit vielen Jahren. Rechts. — Cöcum. — Hinterwand des Cöcum mit der Unterlage und Umgebung verwachsen.

Stanley. Mann, 66 Jahre. 4 Monate. Rechts. — Cöcum mit Appendix. — Cöcum vorn frei, hinten sehr stark befestigt durch seine Verbindung mit dem Peritoneum, welches selbst eine Strecke weit aus seiner natürlichen Verbindung herabgetreten war.

Cloquet. Mann, alt. Rechts. — Cöcum. — Cöcum zum grossen Theil von Peritoneum entblösst. Nur die vordere Seite sieht in den Sack hinein.

B. Schmidt. Mann, alt. Rechts. — Cöcum, grosse Mengen Dünndarm. — Cöcum war an seinem vorderen Umfang vom Bauchfell überzogen, von seiner Spitze aus bis zum Grunde des Bruchsackes verläuft eine kammförmige Bauchfellduplicatur.

B. Schmidt. Mann, 55 Jahre. Rechts. — Cöcum. — Cöcum an seiner hinteren Wand nicht vom Bauchfell überzogen, um seine Axe gedreht, derart, dass es sich um einen bruchsacklosen Bruch zu handeln schien. Doch fand sich ein nachgezogenes Stück Bauchfell, eine Furche bildend, in welcher Dünndarm lag.

Brunner. Mann, 44 Jahre. Von Jugend an. Rechts. — Cöcum mit Proc. vermif. 6 Cm. Col. ascend. — Unten und aussen Cöcum mit dem Bruchsack verwachsen.

Clark. Mann, 76 Jahre. Seit 20 Jahren. Rechts. — Cöcum mit Appendix. — Processus fest verwachsen mit der hinteren Wand des Bruchsackes vermittelst alter Adhärenzen.

Gunter. Rechts. — Cöcum. — Doppelte rechtsseitige Hernie, vordere mit enorm verdicktem Bruchsack, der mit den in ihm enthaltenen Darmschlingen verwachsen war, dahinter als zweiter Bruch ohne Bruchsack eine Vorlagerung des Cöcum.

Murion. Cöcum mit einer Partie des Dickdarms. — Darm adhärent am oberen Theil des Sackes. Hydrocele.

Follet de Lille. Mann, 30 Jahre. Mehrere Jahre. Rechts. — Cöcum mit Proc. vermif. einige Centimeter. Ileum. — Die hintere und untere Wand des Cöcum in inniger Verbindung mit dem Bindegewebe der Hinterwand.

Laborde. Mann, 48 Jahre. Ueber 20 Jahre. Rechts. — Cöcum mit Proc. vermif. Endtheil des Ileum. — Cöcum frei, nur ganz leichte Adhärenzen. Das Cöcum bildet jedoch nicht den Inhalt des Sackes, sondern es liegt fest auf der Hinterwand, durch Bindegewebe fixirt.

Bayer. Mann, 27 Jahre. Seit 5 Jahren. Rechts. — Cöcum mit Proc. vermif. unterster Theil des Ileum. — Das Cöcum bildet die Hinterwand des Bruches.

Cloquet. Mann, 50 Jahre. Rechts. — Cöcum. Ileumschlingen. — Cöcum mit einem vorderen, seitlichen Bruchsack, in welchem die Ileumschlinge liegt.

Demeaux. Mann, 55—60 Jahre. Rechts. — Cöcum, eine Dünndarmschlinge. — Cöcum statt in der Fossa iliaca auf der Abdominalwand placirt, nur auf einer Seite mit Peritoneum bekleidet. Das Cöcum hat einen Bruchsack gebildet, in welchem die Ileumschlinge lagert.

Cappa. Mann, 51 Jahre. Rechts. — Cöcum mit Proc. vermif. 8 Cm. Ileum. — Die Ileumschlinge liegt in einem Sack vor dem Cöcum, welches die Hinterwand des Sackes bildet. Reduction schwierig.

Ricard. Mann. Rechts. — Cöcum mit Appendix, 15 Cm. Ileum, untere Partie des Col. ascend. — Cöcum hat einen Sack gebildet, in welchem die Ileumschlinge liegt.

Zsismondy. Frau, 45 Jahre. Rechts. — Cöcum. — Vorlagerung der Blinddarmwand. Kothabscess.

Adams. Cöcum. Dünndarmschlinge. — Scheinbar kein Bruchsack, d. h. derselbe lag hinter dem Blinddarm und enthielt ausser dem eingestülpten Theil des letzteren noch eine Dünndarmschlinge.

Verneuil. Rechts. — Cöcum. — Nur an der vorderen Seite des eingeklemmten Blinddarms ein Bruchsack.

Manec. Mann, 19 Jahre. Rechts. — Cöcum. — Cöcum im Bruchsack, Proc. vermif. ausserhalb des Bruchsackes.

Sernin. Mann. Rechts. — Kein Bruchsack. Colon ascend. in der Fossa iliaca gesenkt an der Stelle des Cöcum. Cöcum tiefer. Proc. vermif. und Ileum im Innern des Peritoneum. Cöcum hat kein Mesocöcum.

Malgaigne. Mann, 73 Jahre. Rechts. — Cöcum, Appendix, Ende des Ileum. Grosser Bruch links.

Malgaigne. Mann, 60 Jahre. Rechts. — Col. ascend. Cöcum bis 3 Cm. von der Klappe. Links Ileum und Flex. iliaca.

König. Mann, 66 Jahre. Rechts. — Cöcum mit Proc. vermif. Theil des Col. ascend.

Patholog. Institut Göttingen. Mann, erwachsen. Rechts. — Cöcum, Anfang des Colon, Ende des Ileum. — Grosser Sack deutlich heruntergezogen. Hoden (?) nicht gefunden.

Luschka. Links. — Cöcum nebst Portion des Dünndarms durch den linken Leistenkanal getreten und zum Inhalt eine sehr umfänglichen Hernia inf. sin. geworden.

Scarpa. Mann. — Eingeweide und Hodensack um ihre Axe in der Art gedreht, dass die Verbindung derselben mit dem Bruchsack von der hinteren Seite der Geschwulst nach der vorderen hin sich gewendet hatte.

Dessault und Chopart. Sie haben nach Scarpa den Blinddarm unter der Haut des Hodensackes blossliegen sehen.

Petit. Junger Mann. Mehrere Jahre. Rechts. — Cöcum, Theil des Ileum und viel Dünndarm.

Scarpa. Mann, 30 Jahre. Lange Zeit. Rechts. — Cöcum mit Appendix durch Gangrän vernichtet. Ende des Ileum, Anfang des Colon. — Die Peritonealfalten, welche die obere Partie des Cöcum und den Anfang des Colon fixiren, sind heruntergerückt.

Arnaud. Mann, 60 Jahre. 20 Jahre. Rechts. — Theil des Ileum, Cöcum und 10 Zoll Col. asc. — Dann dem Sack adhärent namentlich das Colon.

Trèves. Mann, 41 Jahre. Mehrere Jahre. Rechts. — Viel Dünndarm, Cöcum. — Zahlreiche entzündliche Verwachsungen.

Chiari. Mann, 74 Jahre. Seit 39 Jahren. Rechts. — Jejunum, Ileum, Cöcum mit Proc. vermif. Col. asc., Col. transvers. Netz.

Leroux. Mann, 54 Jahre. Sehr lange. Rechts. — Blase mit 1 Liter Urin Cöcum, Col. ascend., mehrere Dünndarmschlingen, Netz. 500 bis 600 Grm. Flüssigkeit.

Linhart. Mann. 28 Jahre. Rechts. — Dünndarm, Dickdarm, Cöcum. — Därme beweglich.

Méry. Mann, alt. Rechts. — In der Bauchhöhle 1 Fuss Dünndarm, alles Uebrige im Bruchsack.

Reosdin. Mann, 72 Jahre. Rechts. Grosser Theil des Dünndarms, Cöcum mit Appendix und Theil des Col. ascend. — Keine Verwachsung mit dem Bruchsack.

Dunlop. Frau, 45 Jahre. 20 Jahre. Rechts. — 1 Dünndarmschlinge. Cöcum mit Appendix. Kleine Partie Colon. — Reduction schwierig, jedoch möglich.

Frei. Frau, 47 Jahre. Mehrere Jahre. Rechts. — 4 Fuss Dünndarm, Cöcum, 1 Fuss Dickdarm. — Reduction möglich.

Herbert. Mann, 63 Jahre. Mehrere Jahre. Links. — Der ganze Dünndarm, Cöcum und etwas Col. ascend.

Alexandre. Mann, 65 Jahre. Seit 40 Jahren. Links. — 1 Meter Colon, Cöcum, Dünndarm u. s. w. — Sehr feste Adhärenzen. Nur Col. transvers. im Bauch.

Malgaigne. Mann, 79 Jahre. 3 Jahre. Links. — Sehr ausgedehnte Ileumschlinge, Cöcum. — Cöcum stark herbeigezogen von seinem normalen Platz, es hat eine Art Mesenterium.

Bradley. Mann, 63 Jahre. Lange Zeit. Links. — Zahlreiche Dünndarmschlingen, Cöcum, Anfang des Col. ascendens.

Camper. Mann, alt. Links. — Cöcum mit Appendix. — Das Gewicht der dünnen Gedärme hat das Bauchfell und mithin auch das Cöcum in die linke Leistengegend sich zu senken gezwungen. Rechts auch ein Bruch

Bonn. Mann, alt. Links. — Theil des Ileum, Cöcum, Appendix, Theil des Col. ascend. — Rechts auch ein Bruch mit Col. transvers., Col. desc. und Netz.

Bonn. Weib. Links. — Netz, Partie Ileum, grosser Theil Colon, Cöcum mit Appendix. Links Ovarium und Tube.

Cloquet. Links. — Ganzer Dünndarm, Cöcum, Netz.

Lebert. Grösster Theil des Dünndarms, Cöcum, grosse Partie Dickdarm. Magen.

Voigt. Magen, Col. transvers., Col. ascend. mit Cöcum, Anfang des Col. descend.

Schindler und Steudener. Mann, 28 Jahre. Bruchanlage schon vor längeren Jahren constatirt. Rechts. — Ein Theil der linken und hinteren Fläche des Cöcum mit Appendix im inneren Leistenring. — Der übrige in das Col. ascend. übergehende Theil befand sich in einer Höhle zwischen Musc. obl. ext. und int., dicht am Ing.-Kanal. Beim Herausziehen dieses Darmes aus der Höhle folgt demselben der Hoden, welcher mit der hinteren Fläche des Cöcum verwachsen war.

Mérigot de Treigny. Mann, 34 Jahre. Lange Zeit. Rechts. — Netz, Cöcum mit Proc. vermif., Endstück des Ileum, was kaum in den Sack reicht. — Hintere Wand des Cöcum auf der Fossa iliaca, dicht am Eingang in den Ing.-Kanal festsitzend. Bei Zug hebt sich das Testis mit dem Darm. Directe Verbindung des Peritoneum vom Cöcum nach der Hernie.

Tuffier. Mann. Rechts. — Ende des Ileum, Cöcum und Colon

ascend. — Ektopie inguinale ext. des Testis. Soll durch Herabsteigen des Col. asc. mit Zug desselben am Cöcum u. s. w. entstanden sein.

Czerny. Mann, 41 Jahre. 5 Jahre. Rechts. — Cöcum und Ileum. — Proc. vermif. mit dem Hoden zusammenhängend, ohne Peritonealüberzug. Bruchsack als nachgezogene Peritonealausstülpung aufgefasst.

Cloquet. Mann, 60 Jahre. Rechts. — Mehrere Dünndarmschlingen. Partie des Cöcum. — Suspendirt an einem Mesocöcum.

Billroth. Cöcum und Dünndarmschlinge. — Beide waren doppelt gedreht, aussergewöhnlich langes Mesocöcum.

Brunner. Mann, 39 Jahre. Vor 23 Jahren. Rechts. — Cöcum mit Proc., Stück Col. asc. und Stück Ileum. — Langes Mesocöcum, Cöcum frei in die Bruchsackhöhle hineinragend.

Brunner. Frau, 53 Jahre. Vor mehr als 20 Jahren. Rechts. — Cöcum mit Proc. vermif. — Mässig langes Mesocöcum. Cöcum nirgends fixirt.

Little. Links. — Cöcum mit Proc. vermif. und einer Dünndarmschlinge. — Langes Mesocöcum.

Cruralhernien.

Steiger. Frau, 57 Jahre. Links. — Cöcum und Proc. vermif. — Hernie ohne Sack.

Czerny. (?) Rechts. — Proc. vermif. mit Cöcum und Theil des Col. ascendens. — Reposition leicht.

Czerny. (?) Rechts. — Proc. vermif., Cöcum, Hoden, Ileum. — Mit der Umgebung verwachsen.

Richet. Mann, 57 Jahre. Rechts. — Cöcum mit Appendix. — Hernie ohne Bruchsack.

Buzzachi. Mann, 1 Jahr. Rechts. — Cöcum. — Durch Adhärenzen fixirt, nach Zerreissung zu reponiren, vollständig frei.

Landsberg. Mann, 41 Jahre. 6 Monate. Rechts. — Cöcum mit Appendix.

Landsberg. Frau, 50 Jahre. Lange. Rechts. — Cöcum mit Appendix. — Zahlreiche Verwachsungen des Darms mit dem Bruchsack.

Heulard d'Arcy. Frau, 46 Jahre. 1 Jahr. Rechts. — Cöcum. — Reposition schwierig durch Adhärenzen, welche es mit dem Bindegewebe hat, auf dem es ruht. Kein Bruchsack.

Chaput. Frau. Rechts. — Cöcum und Netz, Col. ascend., etwas Dünndarm. — Lig. ext. coec. sehr verlängert, 13—15 Cm., Col. ascendens hat ein Mesenterium von 12—13 Cm. Höhe.

Bucquoy. Frau, 29 Jahre. 5 Jahre. Rechts. — Cöcum und Netz. — Feste Verbindungen zwischen Netz und Cöcum mit den tiefen Partien des Sackes.

Bryk. Frau, 47 Jahre. Rechts. — Dünndarm, Netz, Cöcum. — Seröser Ueberzug des Cöcum vollständig und allseitig ausgebildet.

Verneuil. Rechts. — Cöcum. — Adhärenzen zwischen Cöcum und Fossa iliaca.

Heulard d'Arcy citirt einen zweiten, selbst beobachteten Fall von Cöcalhernie ohne Bruchsack, jedoch ohne Beschreibung.

Cooper sagt: Ich habe 1 mal das Cöcum in einem Schenkelbruch der rechten Seite angetroffen.

Nabelhernien.

Tonné. Knabe. Neugeboren. — Fast der ganze Dünndarm, Cöcum und das Col. ascend. — Die Därme sind an den Berührungspunkten mit dem Bruchsack verwachsen.

Moreau. Knabe. Neugeboren. — Der ganze Darm vom Duodenum bis zur Flex. iliaca.

Godlee. Knabe. Neugeboren. — Cöcum. — Cöcum hängt am Sack fest. Das Mesocöcum war 4½ Zoll lang, das Cöcum und Col. ascend. am rechten Rand des Mesenteriums fixirt gar nicht in d. Fossa iliaca.

Meunier. Knabe. Neugeboren. — Cöcum und etwas vom Col. ascend. — Col. ascend. steigt vor dem Dünndarm nach der medianen Partie des Abdomen und setzt sich nach einigen Biegungen in das Col. transvers. fort.

Houel. Neugeboren. — Ganze Leber, Dünndarm, Cöcum und Theil des Col. ascend. — Bei der Geburt geplatzt.

Steele. Kind. Neugeboren. — Cöcum, Stück Dickdarm. — Abnorme Mobilität.

Dupuy. Embryo. — Der ganze Darm und ein grosser Theil der Leber.

Sandifort. Cöcum, das sehr harte Kothmassen enthält.

B. Schmidt. Mann. Von früher Jugend an. — Cöcum.

Moore. Frau, 60 Jahre. Längere Zeit. — Dünndarm, Dickdarm, Cöcum, Stück Magen. — Feste Adhärenzen zwischen Netz und vorderer Bruchsackwand.

Quenu. Frau, 47 Jahre. Seit dem letzten Wochenbett. — Netz, Dünndarm, Cöcum mit Proc. vermif., Col. transvers. und ascend. — Proc. vermif. an der Sackwand adhärent.

Hernia ischiadica.

Papen. Frau, 50 Jahre. — Der grösste Theil des Dünndarms, Cöcum und Appendix, Colon bei 2 Flex. sigmoid.

Ventralhernie.

Paget. Kind. 3 Monate. Rechts. — Cöcum.

b) Einige Secunden, höchstens ein paar Minuten nach der Strangulation tritt in der strangulirten Schlinge eine perlschnurartige Contraction ein. Dieselbe lässt aber schon in wenigen Minuten nach. Von da ab hält die in wenigen Stunden bis zur vollkommenen Lähmung führende Erlahmung der Darmmusculatur gleichen Schritt mit dem Wachsen der venösen Stase.

c) In der Schlinge selbst kommt es zur Gasentwicklung. Sie bläht sich auf, spannt sich prall an. Ihr Umfang nimmt auf Kosten der Gasentwicklung, Transsudation des Blutes ins Darmlumen und Verdickung der Wandungen stark zu, erreicht das Doppelte, unter Umständen das Dreifache und mehr desjenigen Umfanges, welchen die Schlinge vor der Strangulation hatte. Die Spannung der strangulirten Schlinge kann so gross werden, dass sie bei genügender Weite des Strangulationsringes oft ganz beträchtliche Mengen des zu- und abführenden Darms mit seinem Mesenterium in die Strangulation etappenweise nach sich zieht.

Dass die strangulirte Schlinge dabei durch ihre Ueberfüllung mit Gas und Flüssigkeit gewissermaassen die active Rolle übernimmt, ist aus dem Umstande zu ersehen, dass ausser der anfänglich strangulirten Schlinge in der Strangulation nicht nur der ursprünglich zuführende, sondern auch der abführende Darm sich vorfand. Denn wenn man für das Eindringen des ersteren in die Strangulation seine Peristaltik verantwortlich machen könnte, so ist ein gleicher Modus von dem abführenden Darm kaum anzunehmen. Dass aber auch die abführende Schlinge nachträglich in der Strangulation vorgefunden wurde, liess sich unschwer an der in abnehmender Intensität ausgeprägten Strangulationsfurche und namentlich dem Grenzwall erkennen (vgl. Experiment 28 und 38).

Alle sub *a*, *b* und *c* erwähnten Symptome sind im Laufe von 4—8 Stunden nach der Entstehung der Strangulation — zu einer Zeit, wo der übrige Darm noch in keiner Weise vom normalen abweicht — vollständig ausgebildet.

Um diese Zeit gelingt es in vielen Fällen, die aufgeblähte strangulirte Schlinge durch die Bauchdecken — aber nur bei vollständiger Entspannung derselben durch Narkose — als eine ganz eigenthümliche und charakteristische, sich prall anfühlende Resistenz zu palpiren.

d) In Bezug auf die Entstehung sämmtlicher oben erwähnter Symptome ist der Darmtractus in seinem Verlauf vom obersten Theil des Dünndarms bis zu dem untersten des Rectum vollständig gleichwerthig.

e) Die Länge der der Strangulation unterworfenen Schlinge ist für das Zustandekommen der erwähnten Erscheinungen in derselben vollständig irrelevant.

f) Die Gasentwicklung kommt in der strangulirten Schlinge zu Stande und wird recht hochgradig auch dann, wenn die Schlinge im Moment der Strangulation nur wenig Fäcalien führt oder, so weit überhaupt möglich, entleert ist.

Die Stauung grösserer Mengen von Darminhalt in der strangulirten Schlinge begünstigt jedoch die Gasentwicklung in nicht unbeträchtlichem Maasse.

g) Schon sehr bald, jedenfalls im Laufe der ersten Stunden nach der Strangulation kommt es zu Thrombosirungen, ursprünglich nur einiger, später sämmtlicher Gefässe des strangulirten Mesenterium und seines Darms. — Die Wandungen der Schlinge gerathen inzwischen in einen entzündlichen Zustand. Mit der Zeit kommt es zur vollständigen Unterbrechung der Circulation und Gangrän der strangulirten Schlinge.

Die Gangrän kann entweder nur sehr circumscripte, oder auch grössere Theile des Darms, unter Umständen die ganze Schlinge ergreifen. Die Schlinge ist dann in den ergriffenen Theilen meist dunkel-, fast schwarzblau, oder auch mehr oder weniger dunkelaschgrau (bei Katzen waren diese Theile gelblich — oder gelbgrünlich) verfärbt, ihre Wandungen fühlen sich weich, welk an, sind gewöhnlich verdünnt, oft sehr leicht zerreisslich.

Der Exitus letalis, die nothwendige Folge der Strangulation einer Darmschlinge — nur bei Hunden Ausnahme —, ereignet sich meist zu einer Zeit, wo die Gangrän der Darmschlinge sich erst zu entwickeln beginnt.

Als Folge der Gangrän lässt sich nicht selten Perforation der Darmwandungen constatiren. Dieselbe findet sich in zwei Formen:

Entweder ist sie an einer gewöhnlich dunkelaschgrau, oder dunkel- bis schwarzblau verfärbten, verdünnten Stelle des freien Randes der Schlinge als eine ziemlich grosse Oeffnung zu constatiren, oder sie tritt meist ziemlich in der Nähe der mesenterialen Insertion in Form einer oder auch mehrerer ganz kleiner, mit blossem Auge kaum sichtbarer, stecknadelspitzgrosser — *„capillärer"* — Perforationen auf.

Diese letztere Perforationsform kann sehr leicht übersehen werden, denn das Auffinden derselben erleichtern keinerlei in die Augen springende Veränderungen der Umgebung, wie das bei der ersten Form wohl stets der Fall ist.

Die in der Schlinge unter sehr starker Spannung sich befindenden Gase entweichen nach eingetretener Perforation in die Bauchhöhle. Die Schlinge collabirt und erscheint oft in Betreff ihres Umfanges gegen den übrigen Darm auf den ersten Blick kaum irgendwie verändert. In der Bauchhöhle kann dann freies Gas nachgewiesen werden.

h) Die der Strangulation zunächst gelegenen Theile der zu- und abführenden Schlinge contrahiren sich einige Minuten nach der Entstehung der Strangulation krampfhaft. Sie werden in diesem contrahirten Zustande, im Uebrigen keineswegs verändert, noch zu einer Zeit getroffen, wo die strangulirte Schlinge bereits die sub *a*, *b* und *c* erwähnten Veränderungen durchgemacht und sehr oft als „local meteoristisch" aufgetriebene Schlinge durch die Bauchdecken zu fühlen ist.

Erst allmählich beginnt sich die zuführende Schlinge an den dicht über der Strangulation gelegenen Theilen zu blähen. — Die abführende bleibt bis zum Tode des Thieres mehr oder weniger contrahirt. — Auch nach 2 mal 24stündiger Dauer der Strangulation erreicht die Blähung, also auch der Umfang und die Spannung der zuführenden Schlinge bei Weitem nicht den Umfang und den Grad der Blähung und Spannung, welchen die strangulirte Schlinge schon nach circa 8stündiger Dauer der Strangulation ganz regelmässig aufweist.

Bei über 2tägiger Dauer der Strangulation wurde der zuführende Darm nur in seinem untersten — nächst der Strangulation gelegenen — Theil gebläht gefunden.

Wenn zu dieser Zeit die Contractilität dieses geblähten Theiles der zuführenden Schlinge auch etwas herabgesetzt war — dadurch ist ja seine Blähung zu erklären —, so handelte es sich hier doch nur um eine sehr geringe Schwächung der Darmmusculatur, denn bei Reizung des Darms durch Kneifen mit der Pincette erfolgten stets kräftige Contractionen.

Gleichzeitig sei hier auch erwähnt, dass bei Thieren, die aus irgend welcher Ursache nicht erbrachen, der Magen fast immer ziemlich stark dilatirt vorgefunden wurde.

Von diesem Verhalten weichen nur diejenigen Fälle ab, in denen es aus irgend welchem Grunde zur venösen Stauung, beziehungsweise Thrombosirungen einer oder mehrerer Venen des zu- oder abführenden Darmes gekommen ist. Es machen dann die zu- oder auch die abführende Schlinge in ihrer ganzen Peripherie oder einem Theile derselben, je nach der Ausbreitung der Circulations-

störung, Veränderungen durch, welche den in der strangulirten Schlinge vorgefundenen völlig identisch sind. Infolgedessen kann also die abführende Schlinge unter Anderem auch mehr gebläht, als die zuführende getroffen werden (vgl. z. B. Experiment 6).

Die Hyperämie und Ekchymosen der Schleimhaut sind zum Theil als Ausdruck der gesetzten Circulationsstörungen in den Darmwandungen aufzufassen, zum Theil sind sie wohl in zweiter Folge verursacht durch die Koth- und Gasstauung, die ja schliesslich ebenfalls Circulationsstörungen bedingen. Primäre Circulationsstörung findet sich z. B. an der abführenden Schlinge, und secundäre, durch die Stauung der Fäcalien hervorgerufene in der zuführenden.

Die Ekchymosirungen und stärkere Injection der Serosa des nicht strangulirten Darms sind Resultat der gesetzten Circulationsstörungen und der localen und schliesslich der allgemeinen Peritonitis.

i) Gleichzeitig mit der Strangulation entstehende oder womöglich im Moment derselben bereits vorhandene diffuse Peritonitis scheint in sehr hohem Grade die Ausbildung des „localen Meteorismus" der strangulirten Schlinge zu beeinträchtigen, den allgemeinen Meteorismus dagegen zu fördern (vgl. Experiment 54 u. ff.).

k) Sämmtliche oben erwähnte Erscheinungen traten ganz gesetzmässig bei allen Versuchsthieren auf. Nur die Katzen, Dank den Eigenthümlichkeiten ihres Darmes, boten bis zu gewissem Grade eine, aber auch nur quantitative, Ausnahme dar, indem bei ihnen die Lähmung der Darmmusculatur sehr spät auftrat und die strangulirte Schlinge nur ausnahmsweise das Doppelte ihres ursprünglichen Umfanges erreichte.

l) Der Einfluss der postmortalen Veränderungen äussert sich in stärkerer Blähung des Darmes über dem Hinderniss und im Schlafferwerden der strangulirten Schlinge. Es werden somit die betonten Unterschiede zwischen diesen beiden Darmabschnitten nicht unerheblich verwischt.

B. Starke Strangulation.

Während an den „schwach" strangulirten Darmschlingen und ihren Mesenterien das Bild der progressiven, bis zur Nekrose führenden venösen Stauungshyperämie sich abspielt, bietet die „stark" strangulirte Schlinge wesentlich andere, wenn auch ebenfalls zur Gangrän, als Endeffect, führende Erscheinungen — diejenigen der Blutleere — dar.

Die Erscheinungen, unter welchen die „stark" strangulirte Schlinge schliesslich der Nekrose anheimfiel, waren folgende:

a) Die aufgehobene Blut- resp. O-Zufuhr äussert sich vor Allem in der Farbe der Schlinge. Sie nimmt sofort nach der Strangulation einen blassen und zugleich cyanotischen Farbenton an. Zuletzt wird sie dunkelaschgrau, unter Umständen auch aschgrau-gelblich, mit einem Stich ins Grünliche, vorgefunden. Die blasse Färbung betrifft, namentlich in der ersten Zeit der Strangulation, vorzugsweise die mehr contrahirten Theile der Schlinge.

Die Gefässe heben sich von der blassen Oberfläche des Darmes als ein feines, dunkel- bis schwarzblaues Netzwerk ab. Dabei erscheinen sie, namentlich am Mesenterium, in ihrem Kaliber reducirt. (Mit dem Eintritt der mehr vorgeschrittenen Stadien der Gangrän verwischte sich dies Bild vollständig.)

b) Es kommt weder in das Lumen der strangulirten Schlinge, noch in die Peritonealhöhle zu irgend welcher Transsudation. Wenigstens findet man in der Schlinge nur sehr geringe Quantitäten von Flüssigkeit und selten Spuren einer blutigen Tinction ihres Inhaltes.

In der Peritonealhöhle finden sich nur dann grössere Mengen von unter Umständen auch blutiger Flüssigkeit, wenn es bereits zu einer allgemeinen Peritonitis gekommen ist.

c) Auch bei der starken Strangulation kommt es zur Gasentwicklung in der strangulirten Schlinge. Die Gasbildung scheint hier von der Anwesenheit von Darmcontentis in derselben Richtung wie bei den schwach strangulirten Schlingen abhängig zu sein. Denn die Anwesenheit grösserer Mengen von Darmcontentis, namentlich in den untersten Darmtheilen, begünstigt die Gasentwicklung, ist aber kein nothwendiges Postulat für die Entstehung der Gase in der strangulirten Schlinge. Unter dem Einfluss der Gase bläht sich der eingeklemmte Darmtheil. Seine Wandungen werden prall gespannt, sein Umfang vergrössert sich. Dies Alles ist, wenn auch nach 4—8stündiger Dauer bei Weitem nicht in so hohem Grade wie bei der schwach strangulirten Schlinge, jedenfalls so weit ausgesprochen, dass die stark strangulirte Schlinge sich nicht selten durch die Bauchdecken als ein ziemlich praller, durch „localen Meteorismus" aufgetriebener Darmtheil palpiren lässt.

Jedenfalls ist der Umfang auch der stark strangulirten Schlinge

noch nach 10stündiger Dauer der Strangulation um ein Bedeutendes grösser als der der zuführenden.

d) Infolge der aufgehobenen Blutzufuhr stellt sich Degeneration der Darmwandungen der eingeklemmten Schlinge ein. Die Wandungen fühlen sich dünn und schlaff an.

Die hier stets und zwar sehr früh eintretende Perforation der eingeklemmten Schlinge hebt den Lumen-Unterschied zwischen dem strangulirten und dem übrigen Darm auf.

e) Auch in den stark strangulirten Schlingen tritt Lähmung ihrer Musculatur ein und zwar noch rascher als in den Fällen mit schwacher Strangulation.

In allererster Zeit nach der Strangulation treten jedoch auch hier die krampfhaften perlschnurartigen Contractionen ein und sind stärker ausgesprochen, als in den schwach strangulirten Schlingen, dauern aber kürzere Zeit.

Nur die Katzen bilden eine Ausnahme von dieser Regel. Bei diesen wurde oft nach mehrstündiger Dauer der starken Strangulation der strangulirte Darm an einigen Stellen noch krampfhaft contrahirt gefunden.

f) Der zu- und abführende Darm zeigt bei starker Strangulation ein nur insofern abweichendes Verhalten von den gleichen Abschnitten bei schwacher Strangulation, als seine perlschnurartigen Contractionen rascher nach dem Eingriff eintraten, stärker und krampfhafter waren und viel später nachliessen. In jeder anderen Beziehung ist sein übriges Verhalten wie in den Fällen der schwachen Strangulation.

g) Der Verlauf der „starken" Strangulation ist acuter als der der „schwachen".

C. Gleichzeitige schwache und starke Strangulation.

Experimente, in denen gleichzeitig zwei Dünndarmschlingen, die eine „schwach", die andere „stark", strangulirt wurden.

Die nächstfolgenden Experimente betreffen Hunde, bei denen der Darm gleichzeitig an zwei Stellen — stark, resp. schwach — strangulirt wurde.

Der dazwischen liegende Darmtheil ist als dem in der Gruppe II „stenosirten" Darmtheil vollständig analog zu betrachten (vgl. Experimente der II. Gruppe).

Die Versuche hatten den Zweck, die gegenseitige Beeinflussung

der gleichzeitig entstandenen starken und schwachen Strangulation und der Stenosirung zu ermitteln.

Experiment 81. Grosser Hund.

Tag 1. Operation 4 Uhr Nachmittags.

Starke Strangulation einer circa 30 Cm. langen — „ersten" (1.) — schwache Strangulation einer ebenfalls circa 30 Cm. langen, etwa 35 bis 40 Cm. weiter nach unten liegenden „zweiten" (2.) — Dünndarmschlinge.

Umfang der oberhalb der stark strangulirten Schlinge gelegenen Dünndarmschlinge 4 Cm.

Umfang der stark strangulirten Schlinge (1) 4 Cm.

Umfang der zwischen den beiden Strangulationen liegenden Schlinge 4 bis 4¼ Cm.

Umfang der schwach strangulirten Schlinge (2) 4¼ Cm.

= = abführend. = = 4¼ =

= des Abdomen 56 Cm.

8 Uhr Abends (4 Stunden nach dem Eingriff).

Tiefe Narkose.

Umfang des Abdomen 56½ Cm.

Bei der Palpation des Abdomen fühlt man im oberen Theil des Mesogastrium, rechts von der Mittellinie einen etwa hühnereigrossen, ziemlich resistenten Tumor; in derselben Höhe unter dem linken Musc. rectus lässt sich, allerdings recht undeutlich, eine ebensolche zweite Resistenz durchfühlen.

Befund in der Bauchhöhle.

Jede der strangulirten Schlingen zeigt genau dieselben Veränderungen, wie die entsprechenden Schlingen der A) und B) Unterabtheilungen der I. Gruppe der Experimente, mit der einzigen Ausnahme, dass die schwach strangulirte Schlinge (2) verhältnissmässig nur wenig gebläht und gespannt erscheint.

Die stark strangulirte Schlinge vom an mehreren Stellen ganz locker adhärenten Netz umgeben.

Beide Schlingen mit den auch unter einander hier und da adhärenten übrigen Dünndarmschlingen locker verwachsen.

Die „stenosirte" Schlinge bietet, mit Ausnahme der starken Schleimhautekchymosen, im Ganzen denselben Befund, wie die entsprechenden Schlingen der II. Versuchsgruppe (vgl. weiter Experimente der Gruppe II). Einige ihrer in der nächsten Nähe der strangulirenden Schnüre gelegenen Mesenterialgefässe sind thrombosirt. In den zugehörigen Darmwandtheilen die gewöhnlichen Stauungserscheinungen.

Das ganze Peritoneum viscerale und hier und da auch das Perit. parietale von rosa-röthlicher Färbe, mit Ausnahme einiger getrübten Stellen noch ziemlich glänzend.

Umfang der oberhalb der stark strangulirten gelegenen Dünndarmschlinge 4 Cm.

(1.) Umfang der stark strangulirten Schlinge 6 =

(2.) = = schwach = = fast 6¾ Cm.

Umfang der dazwischen liegenden stenosirten Schlinge $4\frac{1}{2}$—$4\frac{3}{4}$ Cm.
= = abführenden Schlinge $4\frac{1}{2}$—$4\frac{3}{4}$ Cm.
Sitz der schwachen Strangulation 36 Cm. oberhalb des Cöcum.

Experiment 82. Grosser Hund.

Tag I. Operation 4 Uhr Nachmittags.

Starke Strangulation einer 22 Cm. langen (1) und schwache Strangulation einer zweiten (2), 25 Cm. langen, etwa 40 Cm. weiter nach unten gelegenen Dünndarmschlinge.

Umfang der oberhalb der starken Strangulation gelegenen Schlinge 6 Cm.
= = stark strangulirten (1) = 6 =
= = schwach strangulirten (2) = $5\frac{1}{2}$ =
= = dazwischen liegenden „stenosirten" = 5—$5\frac{1}{2}$ =
= des Abdomen 58 =

Tag II. Exitus letalis um 5 Uhr Nachmittags (25 Stunden nach dem Eingriff).

Section um $\frac{1}{2}$8 Uhr Abends.

Palpatorischer Befund am Abdomen negativ.

Umfang des Abdomen fast 62 Cm.

Befund in der Bauchhöhle.

Fibrinös-eiterige, hämorrhagische Peritonitis.

Sämmtliche Schlingen präsentiren sich in zwei ungleich grosse Packete getheilt.

Das kleinere liegt mehr nach oben rechts, das grössere nach links unten.

Sämmtliche Schlingen jedes Packetes unter einander verlöthet.

Das erste Schlingenconvolut, vom ausgiebig adhärenten Netz völlig überdeckt, schliesst in seiner Mitte die stark strangulirte Schlinge (1) ein.

Dieselbe ist collabirt, ihre sehr stark verdünnten Wandungen mehrfach „capillär" perforirt.

Ihr Inhalt besteht aus halbverdauten Knochenresten.

Im Uebrigen bietet sie genau denselben Befund, wie die stark strangulirten Schlingen in den Experimenten der I. Gruppe.

Die schwach strangulirte Schlinge (2) ist von den locker adhärenten Schlingen des zweiten Convoluts umgeben. Die letzteren sind unter einander lockerer und nicht so ausgiebig, wie die Schlingen des ersten Packetes verwachsen.

Das ganze zweite Packet erweist sich um etwa 180° im Sinne der Bewegung des Uhrzeigers um die Mesenterialaxe gedreht.

Die Schlingen dieses Convolutes ein wenig ungleichmässig gebläht; ihre Farbe vielleicht um ein wenig dunkler als die der übrigen Schlingen.

Die Wandungen gegen die normale ein wenig verdickt, mit zahlreichen Blutaustritten versehen.

Die schwach strangulirte Schlinge (2) dunkler verfärbt, aber keineswegs stärker gebläht, als die sie umgebenden Schlingen. Ihre

Wandungen etwas verdickt. Der Verschluss des Lumen der Schlinge ist an beiden Schenkeln ein vollständiger.

Inhalt des ganzen Darmes ziemlich flüssig-breiig, blutig tingirt.

Die Schleimhaut überall hyperämisch, stark ekchymosirt.

Im ganzen Mesenterium, namentlich dem des ersten Schlingenconvolutes, zahlreiche Blutaustritte und Gefässthrombosirungen.

Die stenosirte Schlinge bietet denselben Befund, wie die übrigen.

Umfang der Dünndarmschlingen wechselt zwischen 5 bis 9½ Cm.

Sitz der schwachen Strangulation 48 Cm. oberhalb des Cöcum.

Sitz der starken circa 60 Cm. weiter nach oben.

Experiment 83. Mittelgrosser Hund.

Tag I. Operation 6 Uhr Abends.

Starke resp. schwache Strangulation zweier (1 resp. 2) circa 35 Cm. langen Dünndarmschlingen.

Umfang des Darmes oberhalb der ersten Strangulation 5 Cm.

Umfang der stark strangulirten Schlinge (1)
= = schwach = = (2)
= = dazwischen liegenden Schlinge } = 4½ Cm.
= = abführenden =
= des Abdomen 50 Cm.

Tag II. Exitus letalis ca. 11 Uhr Vormittags (ca. 17 St. nach dem Eingriff).

Section 12 Uhr Mittags.

Umfang des Abdomen 52 Cm.

Der Befund in der Bauchhöhle ist fast identisch mit demjenigen im Ep. 82.

Die Verlagerung und Verschlingung des ganzen Dünndarms ist so hochgradig, dass man keine Einsicht in ihr näheres Verhalten gewinnen kann.

Die schwach strangulirte Schlinge ist jedenfalls beim vollständigen Verschluss beider Schenkel nicht stärker gebläht und gespannt, als die sie umgebenden, ein wenig geblähten Dünndarmschlingen.

Die stark strangulirte Schlinge ist sehr zerreisslich und zeigt an einer Stelle eine über erbsengrosse Perforation.

Umfang der Dünndarmschlingen an verschiedenen Stellen gemessen 4—8 Cm.

Sitz der starken Strangulation circa 36 Cm. oberhalb des Cöcum.

Sitz der schwachen Strangulation circa 32 Cm. weiter nach oben.

Das Verhalten dieser 3 Hunde war demjenigen der Versuchsthiere der I. Gruppe mit starker Strangulation einer Schlinge vollständig analog.

Die Hauptresultate

dieser Experimente lassen sich in folgende Punkte fassen:

a) Bei gleichzeitiger Strangulation mehrerer Darmabschnitte kommt es im Allgemeinen rascher zu einer Perito-

nitis, als bei Strangulation nur einer einzigen, wenn auch sehr langen Darmschlinge.

b) Allgemeine Peritonitis hemmt die Entwicklung eines localen Meteorismus und begünstigt die Entstehung des allgemeinen.

c) Strangulation zweier, womöglich ziemlich weit von einander gelegenen Darmschlingen scheint die Lageveränderungen der übrigen Schlingen zu befördern.

II. Gruppe.

Experimente, in welchen eine Darmschlinge ohne Schädigung ihrer Gefässe an zwei Stellen bis zu völligem Verschluss ihrer Lichtung stenosirt wurde.

Diese „Doppelstenosirung" wurde in folgender Weise ausgeführt:

An zwei bald näher, bald weiter von einander gelegenen, möglichst gefässarmen Stellen perforirte ich das Mesenterium dicht am Darm, zog ein Ende des bis 4 Mm. breiten Gummibandes durch die Perforationsöffnung und stenosirte völlig das Lumen der Schlinge durch Knüpfen des Bandes an der freien Peripherie der Schlinge. Der zwischen zwei solchen Stenosen sich befindende Darmtheil wird weiter der Kürze wegen durchweg „stenosirte Schlinge" genannt.

Durch das erwähnte Verfahren wurden Verhältnisse geschaffen, wo die Möglichkeit der Entleerung des Inhaltes der betreffenden „stenosirten" Schlinge auf- und abwärts durch ein mechanisches Hinderniss völlig aufgehoben, somit die eventuelle Zunahme des Inhaltes resp. des Umfanges der Schlinge auf Kosten des von oben kommenden Darminhaltes vollkommen ausgeschlossen wurde und die Circulationsverhältnisse der Schlinge, mit Ausnahme der Stellen, an denen das Band lag, keineswegs irgendwie alterirt wurden.

Der eventuelle Meteorismus der betreffenden Schlinge würde also nur von dem Verhalten ihres Inhaltes abhängig sein.

Um diese Abhängigkeit und deren Folgen möglichst gut ausgesprochen zu Tage treten zu lassen, wurden in einem Theil der Experimente die zu stenosirenden Schlingen durch Streichen von ihrem Inhalt nach Möglichkeit entleert, in einem anderen Theil dagegen auf eine gleiche Weise der Inhalt der benachbarten in die zu stenosirenden Schlingen befördert. In diesem Sinne sind, wie auch in den Experimenten der Gruppe I, in den Protokollen der Experi-

mente auch dieser Gruppe die Worte „leere“ resp. „kothhaltige Schlinge“ zu verstehen.

Bei sämmtlichen Thieren wurde die Bauchhöhle vor Ablauf von 3 mal 24 St., bei noch relativem Wohlbefinden, wieder eröffnet. Es geschah dies theils, um den Befund aufzunehmen, bevor die Bänder durchgeschnitten hatten, was ja bei Hunden früh zu befürchten ist, theils, um beim Vergleich mit den Experimenten der I. Gruppe in Betreff der Dauer der gesetzten Veränderungen gleichwerthige Grössen zu erhalten.

Hunde.

Experiment 84. Hund.

Tag I. Operation 1/2 2 Uhr Mittags.

Stenosirung einer leeren Ileumschlinge an 2, etwa 20 Cm. von einander entfernten Stellen.

Umfang der zuführenden Schlinge
= = stenosirten = } = 4 Cm.
= = abführenden =

Sofort nach der Stenosirung stellte sich um jede Ligatur nach beiden Richtungen hin eine etwa 1/2—3/4 Cm. lange, circuläre Erblassung der Darmwand ein. Nach etwa 6—8 Minuten stellten sich in der stenosirten und der oberhalb der obersten Stenose gelegenen — zuführenden — Schlinge ziemlich schwache, perlschnurartige Contractionen ein. Einige Minuten danach liessen sich ebensolche Contractionen, aber noch schwächer ausgesprochen, in der abführenden Schlinge wahrnehmen. Auch nach 20 Minuten keine weiteren Veränderungen.

Umfang des Abdomens 48 Cm.

Tag II. 10 Uhr Abends.

Auch in der Narkose lässt sich im Abdomen nichts durchpalpiren, was auf eine stärker geblähte Schlinge zu schliessen gestatten würde.

Tag II. 10 Uhr Abends.

Der palpatorische Befund am Abdomen auch in der Narkose völlig negativ.

Tag III. Infolge der Befürchtung, dass das stenosirende Gummiband trotz seiner Breite doch die Darmwand durchschneiden könne, wird die Wiedereröffnung der Bauchhöhle um 3 Uhr Nachmittags vorgenommen. (Dauer der Stenosirung 49 1/2 Stunden.)

Der vordem gemessene Abdomenumfang beträgt 51 Cm.

Befund in der Bauchhöhle.

Sowohl die stenosirte, die zu- und abführenden Schlingen, wie auch das zugehörige Mesenterium zeigten keine pathologischen Veränderungen; nur finden sich überall in der Nähe der stenosirenden Ränder einige Ekchymosen.

Die zuführende Schlinge ist auf einer Strecke von 25 bis 30 Cm. von der oberen Stenose an ein wenig und gleichmässig gebläht.

Eine Abschwächung der Contractilität des geblähten Theils der zuführenden Schlinge ist nicht mit Sicherheit nachzuweisen.

Umfang der zuführenden Schlinge $4\frac{1}{2}$—5 Cm.
= = **stenosirten** = nicht voll 4 =
= = abführenden = $3\frac{3}{4}$—4 =

Sitz der unteren Stenose circa 76 Cm. oberhalb des Cöcum.

Die stenosirten Bänder, an einigen Stellen durch neugebildetes Bindegewebe überbrückt, haben die Serosa ein wenig arrodirt.

Die sofort nach der Stenosirung erblassten Theile der Darmwand in der nächsten Umgebung der Stenosen erscheinen auch jetzt in derselben Ausdehnung ganz anämisch.

Inhalt der stenosirten Schlinge Gas und Spuren von flüssigem Koth.

An der Schleimhautseite gleicht die „Stenosenfurche" in jeder Beziehung der „Strangulationsfurche". Der auf seiner Höhe ekchymosirte Grenzwall nach beiden Richtungen um jede Stenose vorhanden und scharf ausgesprochen.

Die Schleimhaut der stenosirten, zu- und abführenden Schlingen bietet ausser einigen Ekchymosen, welche in der zuführenden Schlinge reichlicher vorhanden sind, nichts Abnormes dar.

Die Wandungen des ganzen Darms zeigen im Uebrigen völlig normalen Befund.

Experiment 85. Hund.

Tag I. Operation 6 Uhr Abends.

Stenosirung einer leeren Ileumschlinge an zwei circa 15 Cm. von einander entfernten Stellen.

Umfang der zuführenden Schlinge
= = stenosirten =
= = abführenden =
} = 5 Cm.
= des Abdomens 35 Cm.

Tag II. 6 Uhr Abends.

Befund in der Narkose negativ.

Tag III. 9 Uhr Abends. (Dauer der Stenosirung 51 Stunden.)

Tiefe Narkose.

Umfang des Abdomens bis $52\frac{1}{2}$ Cm.

Befund in der Bauchhöhle in jeder Beziehung wie im Experiment 84, mit der einzigen Ausnahme, dass das Netz an einer Stelle dicht über der Stenose mit der zuführenden und stenosirten Schlinge ziemlich fest verlöthet ist.

Umf. der zuf. Schlinge fast $7\frac{1}{2}$ Cm., etwa 30 Cm. weiter nach oben 6—5 Cm.
= = **sten.** = $5\frac{1}{4}$—$5\frac{1}{2}$ =
= = abf. = $4\frac{3}{4}$—5 =

Sitz der Strangulation circa 30 Cm. oberhalb des Cöcum.

Experiment 86. Hund.

Tag I. Operation 2 Uhr Nachmittags.

Stenosirung einer leeren Jejunumschlinge an zwei ca. 30 Cm. von einander entfernten Stellen.

Umfang der zuführenden Schlinge } = 3 1/2 Cm.
= = stenosirten = }
= = abführenden = }
= des Abdomens 36 Cm.

Tag II. 10 Uhr Morgens.
Palpatorischer Befund in der Narkose negativ.
Tag III. 10 Uhr Abends.
Tiefe Narkose.
Umfang des Abdomens 37 Cm.
Befund in der Bauchhöhle wie im Experiment 84 und 85.
Das untere stenosirende Band fast vollständig ins neugebildete Bindegewebe eingehüllt.

Umfang der zuführenden Schlinge bis 4 3/4 Cm.
= = stenosirten = 3 1/2 =
= = abführenden = 3 1/4—3 1/2 =

Sitz der oberen Stenose circa 41 Cm. unterhalb des Pylorus.

Experiment 87. Hund.

Tag I. Operation 1 Uhr Mittags.
Stenosirung einer stark kothhaltigen unteren Ileumschlinge an zwei circa 25 Cm. von einander entfernten Stellen.

Umfang der zuführenden Schlinge } = 4 3/4 Cm.
= = stenosirten = }
= = abführenden = }
= des Abdomens 47 Cm.

10 Uhr Abends. Palpation des Abdomens in der Narkose negativ.
Tag II. 11 Uhr Vormittags.
Palpatorischer Befund in der Narkose negativ.
Tag III. 1/2 7 Uhr Abends.
Narkose.
Palpatorischer Befund negativ.
Umfang des Abdomens fast 50 Cm.
Die stenosirte Schlinge erscheint ein wenig gebläht, fühlt sich aber durchaus nicht gespannt an.

Umfang der zuf. Schlinge einige Centimeter oberhalb der Stenose 8 Cm.
= = = = ca. 15—25 Cm. weiter nach oben 5 3/4—5 =
= = sten. = fast 5 3/4 =
= = abf. = 4 1/2—4 3/4 =

Sitz der untersten Stenose 12 Cm. oberhalb des Cöcum.
Inhalt der stenosirten Schlinge: Gas und breiiger Koth.
Schleimhaut derselben vielleicht etwas stärker als im Experiment 84 u. ff. ekchymosirt.
In jeder anderen Beziehung ist der Befund demjenigen im Experiment 84 gleich.

Experiment 88. Hund.

Tag I. Operation 6 Uhr Abends.
Stenosirung einer reichlich kothhaltigen Dickdarmschlinge an zwei etwa 30 Cm. von einander entfernten Stellen.

Umfang der zuführenden Schlinge $5\frac{1}{2}$ Cm.
= = **stenosirten** = **6—$7\frac{1}{2}$** =
= = abführenden = $7\frac{1}{2}$ =
= des Abdomens 35 Cm.

Tag IV. 12 Uhr Mittags.

In der Narkose fühlt man im oberen Theil des Mesogastrium rechts von der Mittellinie einen etwa $1\frac{1}{2}$ Querfinger dicken, ziemlich resistenten, glatten, wulstförmigen Körper.

Nach Eröffnung der Bauchhöhle erweist sich derselbe als der zwischen Cöcum und der oberen Stenose gelegene Dickdarmtheil, also als die „zuführende Schlinge". Diese Schlinge ist recht beträchtlich gebläht, fühlt sich ziemlich prall gespannt an, bietet aber sonst nichts Abnormes dar.

Die stenosirte Schlinge ein wenig gebläht, fühlt sich aber durchaus nicht gespannt an und ist sonst in keiner Beziehung pathologisch verändert.

Umfang der **zuführenden** Schlinge fast $9\frac{1}{2}$ Cm.
= = **stenosirten** = **$7\frac{3}{4}$—$8\frac{1}{4}$** =
= = abführenden = 7 =

Sitz der oberen Stenosen 13 Cm. unterhalb des Cöcum.

Inhalt der zuführenden Dickdarmschlinge Gas und dünnbreiiger, fast flüssiger, keineswegs jedoch blutig verfärbter Koth.

Inhalt der stenosirten Schlinge Gas und dickbreiiger Koth. Ihre Schleimhaut an den den Stenosen zunächst liegenden Theilen von einer dicklichen, schmierigen, nur spurenweise blutig tingirten Flüssigkeit bedeckt.

Im Uebrigen ist der Befund wie im Experiment 84 u. ff., mit der einzigen Ausnahme, dass die zuführende und die stenosirte Schlinge sowohl an der Mucosa, wie an der Serosa etwas mehr als in den früheren Experimenten ekchymosirt und die stenosirenden Bänder so gut wie vollständig ins neugebildete Bindegewebe eingehüllt sind.

Katzen.

Experiment 89. Katze.

Tag I. Operation 2 Uhr Nachmittags.

Stenosirung einer leeren Ileumschlinge an zwei circa 20 Cm. von einander entfernten Stellen.

Umfang der zuführenden Schlinge
= = stenosirten = } = $3\frac{3}{4}$ Cm.
= = abführenden =

Ausser einer geringen circulären Contraction in den stenosirten, zu- und abführenden Schlingen ist auch nach 25 Minuten in denselben nichts Abnormes nachzuweisen.

Umfang des Abdomens 27 Cm.

Weder am **II.** noch am **III.** Tage nach der Operation liess sich auch in der Narkose im Abdomen irgend eine mehr geblähte Schlinge durchpalpiren, trotzdem dass das mit hartem Koth gefüllte Rectum und die Nieren sehr deutlich zu palpiren waren.

Tag IV. 10 Uhr Morgens.

Die Katze ist moribund.

Palpatorischer Befund negativ.

Abdomenumfang 29 Cm.

Die stenosirte und namentlich die abführende Schlinge ein wenig contrahirt. Die zuführende recht hoch hinauf — bis 38 Cm. — gleichmässig gebläht. Nirgends jedoch pralle Spannung einer Schlinge.

Ausser geringen Ekchymosirungen der Serosa und der Mucosa, namentlich der zuführenden Schlinge, nichts Abnormes.

Inhalt der stenosirten Schlinge besteht aus Gas und Spuren von dünnbreiigem Koth.

Umfang der zuf. Schlinge $4\frac{3}{4}$ Cm., ca. 10—15 Cm. weiter nach oben 4 Cm.
" " sten. " $3\frac{1}{2}$—$3\frac{3}{4}$ Cm.
" " abf. " $3\frac{1}{2}$ "

Sitz der unteren Stenose 27 Cm. oberhalb des Cöcum.

Stenosenfurche bietet genau denselben Befund wie diejenige im Experiment 84.

Experiment 90. Katze.

Tag I. Operation $\frac{1}{2}$2 Uhr Nachmittags.

Stenosirung einer leeren Ileumschlinge an zwei etwa 20 Cm. von einander entfernten Stellen.

Umfang der zuführenden Schlinge
" " stenosirten " } = 4 Cm.
" " abführenden "
" des Abdomens 30 Cm.

Tag IV. 3 Uhr Nachmittags.

Umfang des Abdomens $31\frac{1}{2}$ Cm.

Umfang der zuführenden Schlinge beinahe $5\frac{1}{4}$ Cm., etwa 30 Cm. weiter nach oben 4 Cm.

Umfang der stenosirten Schlinge $4\frac{3}{4}$ Cm.
" " abführenden " $4\frac{3}{4}$—$4\frac{1}{2}$ Cm.

Sitz der Stenose 24 Cm. oberhalb des Cöcum.

Mit der Ausnahme, dass in diesem Fall der Magen sehr stark gebläht, aber keineswegs gespannt erschien, und dass das Netz an einer Stelle mit der stenosirten Schlinge dicht neben dem stenosirenden Band verlöthet war, ist der Befund wie im Experiment 86.

Experiment 91. Katze.

Tag I. Operation 2 Uhr Nachmittags.

Stenosirung einer kothhaltigen Ileumschlinge an zwei bis 30 Cm. von einander entfernten Stellen.

Umfang der zuführenden Schlinge
" " stenosirten " } = 4 Cm.
" " abführenden "
" des Abdomens 30 Cm.

Tag II. 4 Uhr Nachmittags.

Palpatorischer Befund auch in der Narkose negativ.

Tag III. 10 Uhr Abends.

Umfang des Abdomens 31½ Cm.

Befund in der Bauchhöhle wie im Experiment 86, mit der einzigen Ausnahme, dass die stenosirte Schlinge eher ein wenig gebläht, als contrahirt erscheint.

Umfang der zuführenden Schlinge 5¾ Cm.
= = stenosirten = 4¼ =
= = abführenden = 3¾ =

Sitz der unteren Stenosirung 8 Cm. oberhalb des Cöcum.

Verhalten der Versuchsthiere der II. Gruppe nach der Operation.

Es liess sich ein wesentlicher Unterschied zwischen dem Verhalten der Versuchsthiere der I. und der II. Gruppe constatiren.

Die letzteren litten im Laufe der ersten Stunden nach der Operation zwar auch an ziemlich heftigem Erbrechen. Die Hunde jedoch schienen sich bereits am 2. Tage relativ normal zu fühlen, erbrachen nur wenig, bisweilen gar nicht, und frassen alles ihnen Vorgelegte. Nur bei einem einzigen Hunde kam es zum Kotherbrechen.

Die Katzen machten im Vergleich mit den Hunden den Eindruck schwereren Leidens, nahmen zwar Milch oft bereits vom Tage der Operation an, erbrachen jedoch dieselbe fast sofort. Ebenso am 2. und 3. Tage nach der Operation.

Ein Theil sowohl der Katzen wie der Hunde hatte eine, resp. mehrere Kothentleerungen entweder sofort, oder auch mehrere Stunden nach dem Erwachen aus der Narkose.

Uebersicht der Resultate der Experimente der II. Gruppe.

Die Resultate der Experimente dieser Gruppe lassen sich in folgende Punkte fassen:

a) Bei „Doppelstenosirungen" einer leeren Darmschlinge kommt es in dieser zu keiner, oder wenigstens so gut wie keiner auch nur irgendwie auffallenden Gasentwicklung, geschweige denn zu einem „localen Meteorismus".

b) Bei „Doppelstenosirungen" einer kothhaltigen Darmschlinge entwickelt sich in derselben wohl Gas, aber in so geringer Menge, dass es keineswegs zu einer klinisch bedeutsamen Blähung, also auch zu keinem „localen Meteorismus" kommt.

c) Die Contractilität der stenosirten Schlinge wird in 2 mal 24 Stunden, wenn überhaupt, nur sehr wenig geschwächt.

d) In Betreff der Circulationsverhältnisse unterliegen die Wandungen der stenosirten Schlinge, mit Ausnahme der Stenosenfurchen, keiner nennenswerthen Alteration.

e) Die zuführenden Schlingen erfahren in den nächst oberhalb der oberen Stenose gelegenen Theilen eine geringe und gleichmässige Blähung.

Dieselbe ist immer grösser als diejenige der stenosirten, sowohl leeren wie kothhaltigen Schlingen.

f) Die Umfangszunahme der zuführenden Schlinge erreicht nicht das Doppelte ihrer ursprünglichen Grösse und führt nicht zu einer tastbaren Spannung.

g) Der „Meteorismus" der zuführenden Schlinge kann nur dann ziemlich gross werden und zur prallen Spannung der Schlinge führen, wenn der Zufluss des Darminhaltes in dieselbe von oben unbehindert vor sich gehen, der Rückfluss dagegen nicht zu Stande kommen kann. (Exp. 88.)

h) Die Contractilität der zuführenden Schlinge auf einen mechanischen Reiz ist im Vergleich mit derjenigen der stenosirten und abführenden, wenn überhaupt, so nur sehr wenig geschwächt.

i) Der abführende Darmtheil ist meist in keiner Weise verändert. Höchstens erscheint er ein wenig contrahirt.

k) Der zu-, resp. abführende Darm der Gruppe II ist in jeder Beziehung analog dem zu-, resp. abführenden Darm der Gruppe I.

l) Die Doppelstenosirung einer Darmschlinge hat keinen so acut deletären Einfluss auf das Leben des Thieres, wie die Strangulation.

III. Gruppe.

Experimente, in welchen in einem Darmabschnitte, ohne irgend welche mechanische Beeinträchtigung seiner Permeabilität, Circulationsstörungen durch Unterbindung der zugehörigen Mesenterialgefässe erzeugt wurden.

In allen Experimenten dieser Gruppe wurde das ganze, einem bestimmten Darmabschnitt zugehörige Mesenterium in mehreren Portionen mit elastischen Ligaturen möglichst nahe der Mesenterialwurzel in continuo (ohne Abtrennung vom Darm) stark unterbunden.

Das Mesenterium wurde stets in mehreren Portionen und nicht en masse unterbunden, um die durch Massenligatur mögliche Knickung des Darmrohrs zu vermeiden.

Die Unterbindung des Mesenterium war, mit einer einzigen Ausnahme des Experiments 96, nur so stark, dass sie die Blutzufuhr zur Schlinge zwar sehr stark beeinträchtigte, aber keineswegs dieselbe gänzlich aufhob. Zur besseren diesbezüglichen Orientirung verfuhr ich stets in folgender Weise:

Ich schnürte die Ligatur so stark, dass die Venen des zu unterbindenden Mesenterium entweder gar nicht, was allerdings nur ausnahmsweise zu Stande kam, oder nur äusserst wenig und langsam sich füllten. Dann liess ich mit der Compression ganz langsam nach und knüpfte die Ligatur, sobald die Venen ein wenig stärker sich zu füllen begannen.

Hierdurch schuf ich Verhältnisse, bei denen im ganzen Darmtractus kein mechanisches Hinderniss für die Fortbewegung des Inhalts vorhanden war und sämmtliche Veränderungen der in Mitleidenschaft gezogenen Schlingen somit in Abhängigkeit nur von der Art und Stärke der in ihren Mesenterien erzeugten Circulationsstörung gestellt wurden.

Hunde.

Experiment **92.** Grosser Hund.

Tag I. Operation 6½ Uhr Nachmittags.

Unterbindung des Mesenterium der etwa 20—30 Cm. langen untersten Ileumschlinge.

Umfang der Schlinge 5¾ Cm.

Sofort nach der Unterbindung ihres Mesenterium nahm die Schlinge einen dunkelröthlich-bläulichen Farbenton an und contrahirte sich perlschnurartig, genau wie in den Experimenten der I. Gruppe.

Wenige Secunden nach dem Eingriff erweiterten sich sämmtliche collateralen Arterien, einige so stark, dass sie sich spiralisch schlängelten.

25 Minuten nach der Unterbindung des Mesenterium liess sich in der zugehörigen, inzwischen noch dunkler gewordenen Schlinge eine ganz geringe Herabsetzung der Contractilität auf Kneifen mit der Pincette constatiren.

Umfang des Abdomens 57 Cm.

Tag II. Der Hund anscheinend ganz gesund, in seinen Bewegungen vollständig frei. Trinkt Alles. Hat seit der Operation mehrere, dazwischen 1 oder 2 flüssige, blutig tingirte Kothentleerungen gehabt.

An Erbrechen litt er nur im Laufe der ersten 2—3 Stunden nach dem Erwachen aus der Narkose.

9 Uhr Abends (26½ Stunden nach dem Eingriff).

Tiefe Narkose.

Abdomenumfang 55—56 Cm.

Palpation des Abdomens führt zu keinen Resultaten.

In der Abdominalhöhle einige Ccm. einer etwas röthlich tingirten, gelblichen, klaren Flüssigkeit.

Die dem unterbundenen Mesenterium entsprechende, von an einigen Stellen locker adhärentem Netz vollständig eingehüllte Schlinge ist in einer Ausdehnung von 14—16 Cm. röthlich-bläulich verfärbt, ihre Serosa ziemlich glänzend.

Auf das Kneifen mit der Pincette reagirt sie mit ebenso lebhaften und starken Contractionen, wie alle übrigen Schlingen. Der Uebergang der röthlichen Verfärbung der betreffenden Schlinge in die normale grau-weisse, glänzende Farbe der übrigen Schlingen ist nach beiden Richtungen ein allmählicher.

Die Schleimhaut der rothen Schlinge durchweg bald schwächer, bald stärker ekchymosirt. An den Uebergangsstellen überragen die Ekchymosen der Schleimhaut um Einiges diejenigen der Serosa.

Die Wandungen nur um ein Geringes dicker, als die der übrigen Schlingen.

Umfang der Schlinge nicht ganz 6 Cm.

In dem unterbundenen Mesenterium sind ein paar Gefässe thrombosirt, ihnen entlang einige kleinere Blutaustritte.

Im Uebrigen bietet der Befund in der Bauchhöhle nichts Abnormes dar.

Experiment 93. Kleiner Hund.

Tag I. Operation 6 Uhr Abends.

Unterbindung des Mesenterium einer etwa 20—30 Cm. langen Schlinge des oberen Jejunum.

Umfang der betreffenden Schlinge 4 Cm.

Umfang des Abdomens 39 Cm.

Tag V. 7 Uhr Abends (97 Stunden nach dem Eingriff).

Der Hund ist vollständig gesund.

Seit etwa 36 Stunden normale Stuhlgänge, bis dahin an Intensität immer mehr abnehmende blutige Durchfälle.

Im Laufe der ersten 24 — 30 Stunden sehr oft auftretendes, einmal blutiges Erbrechen von Magen- und Dünndarminhalt.

Abdomenumfang 37—38 Cm.

Die dem unterbundenen Mesenterium zugehörige Schlinge unterscheidet sich von den übrigen, völlig normalen nur dadurch, dass ihr Serosaüberzug um eine Spur dunkler erscheint, und dass ihre Schleimhaut einige Ekchymosen aufweist.

Das unterbundene Mesenterium bietet ebenfalls nichts Abnormes dar.

Nirgends Adhäsionen.

Umfang der betreffenden Schlinge etwas über 4 Cm.

Experiment 94. Mittelgrosser Hund.

Tag I. Operation 7 Uhr Abends.

Unterbindung des Mesenterium einer circa 70 — 80 Cm. langen Schlinge des unteren Ileum.

Umfang der Schlinge 4¾ Cm.

Die sich sofort perlschnurartig contrahirende Schlinge wird reponirt und die Bauchwunde provisorisch verschlossen.

Eine Stunde nachher Wiedereröffnung der Bauchhöhle.

Die dem unterbundenen Mesenterium zugehörige Schlinge ist in ihrer ganzen Ausdehnung ziemlich gleichmässig dunkel grauröthlich-bläulich verfärbt, eher ein wenig gebläht, als contrahirt.

Sie reagirt auf das Kneifen mit der Pincette nur mit äusserst trägen und schwachen Contractionen.

Definitiver Schluss der Bauchdecken.

Umfang des Abdomens 52 Cm.

Tag III. 9 Uhr Morgens (38 Stunden nach dem Eingriff).

Der Hund ist moribund.

Durch die während der Agonie vorgenommene Palpation des Abdomens lässt sich nur so viel constatiren, dass das Mesogastrium an einer Stelle sich resistenter als das übrige Abdomen anfühlt.

Umfang des Abdomens fast 53 Cm.

In der Bauchhöhle grössere Mengen einer ziemlich trüben, dunkel hämorrhagisch verfärbten Flüssigkeit.

Die dem unterbundenen Mesenterium zugehörigen Schlingen sind stark gebläht, dunkelbau-braun verfärbt und unter einander parallel, quer durchs Mesogastrium gelagert. Unter der Serosa zahlreiche Ekchymosen.

Alle Schlingen fühlen sich recht prall und gespannt an, haben ihre Contractilität vollständig eingebüsst.

Ihre Wandungen stark verdickt, derb. Ihre Schleimhaut aufgequollen, stark hyperämisch, von dunkelbrauner Farbe, sammetartiger, keine Faltungen zeigender Oberfläche.

Ihr Inhalt: Gas und dunkel hämorrhagisch verfärbte kothige Flüssigkeit.

Der Uebergang der pathologisch veränderten Darmschlingen in die, mit Ausnahme einiger Ekchymosen, sonst völlig normalen — haarscharf.

Der Inhalt des ganzen abführenden Darmtheils (bis zum Anus hin) und eines etwa 10 Cm. langen, unmittelbar zuführenden Darmtheils, je näher der veränderten Schlinge, desto mehr blutig tingirt.

Das unterbundene Mesenterium zeigt genau dieselben Veränderungen wie in den Experimenten der ersten Gruppe.

Länge der Schlinge circa 65 Cm.

Ihr Umfang **fast 10¾ Cm.**

Umfang der zuführenden und abführenden Schlinge 4½ Cm.

Ihr unteres Ende liegt circa 30 Cm. oberhalb des Cöcum.

Experiment 95. Mittelgrosser Hund.

Tag I. Operation ½1 Uhr Nachmittags.

Unterbindung des Mesenterium einer circa 60—70 Cm. langen, dem oberen Theil des Jejunum angehörenden Schlinge.

Umfang der Schlinge 5 Cm.

Umfang des Abdomens 46 Cm.

Tag II. Exitus letalis. 4 Uhr Nachmittags (27 1/2 Stunden nach dem Eingriff).

Section um 1/4 5 Uhr Nachmittags.

Umfang des Abdomens 47 Cm.

Befund im Abdomen in jeder Beziehung derselbe wie im Exp. 94, mit dem einzigen Unterschiede, dass der Uebergang der Veränderungen nach der abführenden Schlinge hin kein scharfer ist.

Umfang der fast 56 Cm. langen erkrankten Schlinge 8 1/2 Cm.

Umfang der zuführenden und abführenden Schlinge 4 Cm.

Sitz des oberen Endes der erkrankten Schlinge circa 40 Cm. unterhalb des Pylorus.

Experiment 96. Mittelgrosser Hund.

Tag I. Operation 2 Uhr Nachmittags.

Möglichst starke Unterbindung des Mesenterium einer circa 80—85 Cm. langen Dickdarmschlinge.

Umfang dieser Schlinge 4 1/2 Cm.

Umfang des Abdomens 43 Cm.

Tag II. Exitus letalis 1 Uhr Mittags (23 Stunden nach dem Eingriff).

Section 1 1/2 Uhr Mittags.

Umfang des Abdomens 46 Cm.

In der Bauchhöhle freies Gas.

Allgemeine Peritonitis.

Der Befund an der dem unterbundenen Mesenterium angehörigen Schlinge unterscheidet sich von den früheren dadurch, dass der Uebergang in die normalen Schlingen nach beiden Richtungen hin ein allmählicher ist, und dass die Wandungen des mittleren Theiles dieser Schlingen auf einer etwa 15 Cm. langen Strecke eine dunkelblaue, fast schwarze Verfärbung zeigen, sehr stark verdünnt und an einer Stelle perforirt sind. (Perforationsöffnung bis erbsengross.)

Der ganze Dünndarm ein wenig gebläht.

Das die betreffende Schlinge umgebende Netz an einigen wenigen Stellen mit derselben locker verklebt.

Die Länge der erkrankten Schlinge beträgt bis 80 Cm.

Umfang der erkrankten Schlinge an den den verdickten Wandungen entsprechenden Stellen bis 7 3/4 Cm.

Umfang der zu- und abführenden Schlingen an einigen völlig normal aussehenden Stellen 4 3/4 Cm., sonst bis 6 Cm.

Die erkrankte Schlinge entspricht etwa der Mitte des Dünndarms.

Katzen.

Experiment 97. Katze.

Tag I. Operation 1/2 2 Uhr Mittags.

Unterbindung des Mesenterium einer etwa 30—35 Cm. langen Schlinge des unteren Ileum.

Sofort nach der Unterbindung des Mesenterium contrahirt sich die Schlinge perlschnurartig und nimmt einen grauröthlich-bläulichen Farbenton an.

Umfang der Schlinge 4 Cm.
= des Abdomens 31 =

Tag II. 4 Uhr Nachmittags (26½ Stunden nach dem Eingriff).
Tiefe Narkose.
Abdomenumfang 30 Cm.
Die dem unterbundenen Mesenterium zugehörige Schlinge unterscheidet sich von den übrigen, völlig normalen Schlingen nur durch dunklere, grauröthliche Verfärbung ihrer Serosa und leichte, fleckenartige Ekchymosirung der Mucosa.
Umfang dieser Schlinge 4 Cm.

Experiment 98. Katze.

Tag I. 1 Uhr Mittags.
Unterbindung des Mesenterium einer circa 20 Cm. langen Schlinge des unteren Ileum.

Umfang der Schlinge 3½ Cm.
= des Abdomens 28 =

Die am Tage des Eingriffes augenscheinlich sich unwohl und schwach fühlende Katze erholt sich nach 3 mal 24 Stunden vollständig.

Die am Tage **IV, 10 Uhr Abends** (81 Stunden nach dem Eingriff) gemachte Autopsie ergab, dass die dem unterbundenen Mesenterium zugehörige Schlinge sich in keiner Beziehung von den übrigen, ganz normalen Schlingen unterscheidet.
Das Mesenterium bietet ebenfalls nichts Abnormes dar.

Experiment 99. Katze.

Tag I. Operation 7 Uhr Abends.
Unterbindung des Mesenterium einer circa 60—65 Cm. langen Schlinge des unteren Ileum.
Umfang der Schlinge 3¾ Cm.
Die sich sofort nach der Unterbindung ihres Mesenterium perlschnurartig contrahirende und einen dunkelgrau-röthlich-bläulichen Farbenton annehmende Schlinge wird reponirt und die Bauchwunde provisorisch verschlossen.

Nach 1½ Stunden, bei Wiedereröffnung der Abdominalhöhle, ist die betreffende Schlinge, mit Ausnahme ihres mittleren, circa 15 Cm. langen Theiles, noch zum grössten Theil ziemlich stark contrahirt.
Die Farbe der ganzen Schlinge ist etwas bräunlicher und dunkler geworden.
Die Contractilität der Schlinge nur in dem nicht contrahirten Theil vielleicht etwas herabgesetzt.
Definitiver Schluss der Bauchhöhle.
Umfang des Abdomens 27 Cm.

Tag II. 6 Uhr Abends (23 Stunden nach dem Eingriff).

Die Katze scheint sich noch ziemlich gut zu halten.

Abdomenumfang 28 Cm.

In der Bauchhöhle ziemliche Mengen einer blutig tingirten, ein wenig trüben Flüssigkeit.

Die dem unterbundenen Mesenterium zugehörige Schlinge dunkelbraunroth-bläulich verfärbt, gleichmässig gebläht.

Ihr Serosaüberzug getrübt; unter demselben zahlreiche Ekchymosen und grössere Blutaustritte.

Auf den üblichen Reiz contrahirt sie sich nicht. Nur der allererste, etwa 5—8 Cm. lange Anfangstheil scheint noch nicht vollständig seine Contractilität eingebüsst zu haben, obwohl er sich sonst von der übrigen Schlinge in nichts unterscheidet.

Die Darmwandungen der betheiligten Schlinge ein wenig verdickt.

Ihre Schleimhaut sammetartig, bis zum vollständigen Verstreichen der Falten hyperämisch geschwellt, dunkelbraun-bläulich verfärbt.

Ihr Inhalt Gase und stark hämorrhagisch verfärbte kothige Flüssigkeit.

Der Uebergang der erkrankten in die zu- und abführenden, völlig normalen Schlingen ist in jeder Beziehung ein haarscharfer. Nur die Mucosa der zu- und namentlich der abführenden Schlinge ist in ihrem etwa 10—20 Cm. langen Anfangstheil (von der erkrankten Schlinge an gerechnet) fleckenweise ekchymosirt.

Der Inhalt des abführenden Darmes bis zum Anus, der des zuführenden nur circa 10 Cm. aufwärts blutig tingirt.

Länge der erkrankten Schlinge circa 62 Cm.

Umfang derselben = fast 6¼ =

Umfang der zu- u. abführend. Schlinge 3¾—4 Cm.

Das Mesenterium zeigt dieselben Veränderungen wie das entsprechende Mesenterium in den Experimenten der I. Gruppe.

Experiment 100. Katze.

Tag I. Operation 3½ Uhr Nachmittags.

Unterbindung des Mesenterium einer etwa 60—70 Cm. langen Schlinge des oberen Jejunum.

Umfang der Schlinge 3½ Cm.

Umfang des Abdomens 31 Cm.

Tag II. 8 Uhr Abends (28½ Stunden nach dem Eingriff).

Die Katze wird moribund vorgefunden.

Umfang des Abdomens 30 Cm.

Befund in der Bauchhöhle wie im Experiment 99, mit dem Unterschiede, dass der Uebergang des erkrankten in den normalen Darm an beiden Enden ein ziemlich allmählicher ist, und die Wandungen des ersteren an einigen dunkel-aschgrau bis gelb grünlich verfärbten Stellen nicht unbeträchtlich verdünnt sind.

Länge der erkrankten Schlinge 52 Cm.

Umfang derselben **6 Cm.**

Umfang der zu- und abführenden Schlinge 3¼—3¾ Cm.

Experiment 101. Katze.

Tag I. Operation 1/2 1 Uhr Mittags.

Unterbindung des Mesenterium einer etwa 65—75 Cm. langen Schlinge des untersten Ileum.

Verhalten der Schlinge wie im Experiment 99.

Umfang dieser Schlinge 4 Cm.

Umfang des Abdomens 32 Cm.

Tag III. Exitus letalis 1/4 8 Uhr Abends (circa 55 St. nach dem Eingriff). Section einige Minuten danach.

Befund in der Abdominalhöhle in jeder Beziehung wie im Experiment 99, mit der einzigen Ausnahme, dass die betreffende Schlinge ihre Contractilität vollständig eingebüsst hat.

Umfang der erkrankten Schlinge 6 1/2 Cm.

Umfang der zuführenden und abführenden Schlinge 4—4 1/4 Cm.

Verhalten der Versuchsthiere der III. Gruppe nach der Operation.

Sowohl Katzen wie Hunde verhielten sich nach dem Erwachen aus der Narkose im Ganzen recht ähnlich den Versuchsthieren der I. Gruppe.

Das Erbrechen trat auch hier bisweilen sofort, jedenfalls nicht später als nach 1—2 Stunden auf und dauerte bei einigen Thieren mit verschieden langen Pausen bis zum Tode. Auch hier trat es bei Hunden viel intensiver als bei Katzen auf, indem es nur bei einer einzigen Katze zum Erbrechen des Darminhaltes kam.

Auch hier erfolgte der Tod entweder plötzlich, bisweilen während eines Krampfanfalls, oder auch nach längerer Agonie.

Sehr wesentlich unterscheiden sich dagegen die Versuchsthiere dieser von denjenigen der I. Gruppe in Bezug auf die Kothentleerung.

Mit einer einzigen Ausnahme eines Hundes, welcher keinen Koth entleerte, kam es bei den übrigen, sowohl Hunden wie Katzen, zu Durchfällen. Bei den meisten traten schliesslich blutige Durchfälle auf.

Uebersicht der Resultate der Experimente der III. Gruppe.

Auf Grund der Sectionsergebnisse lassen sich die Resultate der Experimente dieser Gruppe in folgende Punkte fassen:

a) Eine genügend starke Unterbindung des Mesenterium (d. h. seiner Gefässe) in continuo ruft, vorausgesetzt, dass es zu keinem Ausgleich der Circulation in der entsprechenden Darmschlinge kommt, eine hochgradige venöse Stase, schliesslich Brand hervor, deren Folgen das Thier auch erliegt.

b) Zu diesem Zustande kommt es aber in der betreffenden Schlinge, wie eben gesagt, nur dann, wenn die sofort nach der Unterbindung des Mesenterium eingetretene gesteigerte collaterale Blutzufuhr, resp. der durch Ausdehnung der Gefässe erleichterte collaterale Blutabfluss nicht genügt, die Circulationsverhältnisse der geschädigten Schlinge wieder auszugleichen.

c) Gleichzeitig und parallel der Zunahme der Circulationsstörungen — im Sinne der venösen Hyperämie — traten in der betreffenden Schlinge folgende Erscheinungen auf:

1. Abnahme der Contractionsfähigkeit — bis zur Lähmung.

2. Verdickung und Derbheit der Wandungen auf Kosten der Transsudation des Blutes in die Darmwand hinein. Schliesslich Brand.

3. Transsudation des Blutes sowohl in das Darmlumen, wie namentlich in die Bauchhöhle hinein.

4. Gasentwicklung resp. Gasanhäufung im Lumen der Schlinge.

5. Beträchtliche Umfangszunahme der betreffenden Schlinge als Resultat der drei letzteren Erscheinungen.

d) Die oben sub *c*) erwähnten, in einer Darmschlinge durch Unterbindung ihres Mesenterium erzeugten Veränderungen entsprechen ihrer Qualität nach den Veränderungen, welche in einem Darmabschnitt durch Strangulation (Gruppe I) zu Stande gebracht werden, nur dass der „locale Meteorismus" hier nicht so hohe Grade erreicht.

e) In allen Abschnitten des Darmcanals sind die Veränderungen durchaus gleichartig. (Ebenso wie in der Gruppe I.)

f) Der in einigen Experimenten beobachtete scharfe Uebergang des veränderten Darms in den unveränderten ist vielleicht zu erklären nur durch den von Litten[155]) experimentell (an Hunden) gelieferten Nachweis, dass die Art. mesenterica sup. sich wie eine Endarterie verhält.

g) Bis zu gewissem, allerdings sehr geringem Grade ist die Umfangszunahme der betreffenden Schlinge vielleicht auch auf Kosten des von oben kommenden Darminhaltes zu beziehen.

Diese Quelle der Umfangszunahme der Schlinge ist jedoch, in Anbetracht der Entleerung des Inhalts derselben nach unten, als eine minimale zu betrachten.

IV. Gruppe.

Experimente, in welchen das Ileum an einer Stelle, sonst aber auf dieselbe Weise wie in den Experimenten der II. Gruppe stenosirt und das Mesenterium der von der Stenose nach abwärts gelegenen Schlinge ebenso stark wie in den Experimenten der III. Gruppe unterbunden wurde.

Die Umfangszunahme, sowie alle übrigen Veränderungen der unterhalb der Stenose gelegenen Darmschlinge wurden hiermit in einzige und alleinige Abhängigkeit von der Grösse und Art der an ihren Mesenterien — also auch an ihr selbst — hervorgerufenen Circulationsstörungen gestellt.

Jede Beeinflussung dieser Erscheinungen durch die von oben kommenden Darmcontenta wurde durch das Aufhalten derselben durch die Stenose ausgeschlossen.

Hunde.

Experiment 102. Kleiner Hund.

Tag I. Operation 7½ Uhr Abends.

Stenosirung einer Ileumschlinge. Unterbindung des Mesenterium der circa 40 Cm. langen, unterhalb der Stenose gelegenen Schlinge.

Umfang der oberhalb der Stenose gelegenen Schlinge 4 Cm.

Umf. der dem unterbundenen Mesenterium zugehörigen Schlinge 4 Cm.

Abdomenumfang 31 Cm.

Tag II. 9 Uhr Abends (25½ Stunden nach dem Eingriff).

Der Hund macht den Eindruck, vollständig gesund zu sein, wedelt freundlich aufs Anrufen, frisst Alles.

Nur im Laufe der ersten 2—4 Stunden nach dem Eingriff hat er an Erbrechen gelitten.

Im Laufe des Tages ein paar spärliche Kothentleerungen, der letzteren ein wenig Blut beigemischt.

Abdomenumfang 31 Cm.

Die dem unterbundenen Mesenterium zugehörige Schlinge, vom an einigen Stellen ganz locker adhärenten Netz vollständig eingehüllt, ist ein wenig contrahirt, schwach grau-röthlich verfärbt, reagirt auf das Kneifen mit der Pincette mit lebhaften Contractionen, bietet überhaupt in jeder Beziehung denselben Befund wie die entsprechende Schlinge im Experiment 92 dar.

Die oberhalb der Stenose gelegene Schlinge auf einer Strecke von 10—15 Cm. nach oben von derselben ein wenig und gleichmässig geblähte.

Sowohl an der Serosa wie an der Mucosa des geblähten Theiles ein paar kleinere Ekchymosen; sonst ist dieser Darmtheil, ebenso wie der ganze übrige Darmcanal, in keiner Weise verändert.

Umfang dieses geblähten Theiles der oberhalb der Stenose gelegenen Schlinge fast 5 Cm.

Umfang der dem unterbundenen Mesenterium zugehörigen, ca. 36 Cm. langen Schlinge $3^3/_4$ Cm.

Experiment 103. Kleiner Hund.

Tag I. Operation 7 Uhr Abends.

Stenosirung einer Ileumschlinge und gleichzeitige Unterbindung des Mesenterium der circa 55—65 Cm. langen, unterhalb der Stenose gelegenen Schlinge.

Umfang der oberhalb der Stenose gelegenen Schlinge } = $3^1/_4$ Cm.
" " dem unterbundenen Mesenterium zugehörigen Schlinge . . . . . }

Umfang des Abdomen 35 Cm.

Tag II. Exitus letalis um 11 Uhr Abends (28 Stunden nach dem Eingriff.

Section um $11^1/_2$ Uhr Abends.

Der Befund an der Schlinge oberhalb der Stenose wie im Exper. 102.

Die dem unterbundenen Mesenterium zugehörige, durchaus ähnlichen Befund wie diejenige im Experiment 95 bietende Schlinge erscheint mehr gebläht und fühlt sich praller gespannt an, als die oberhalb der Stenose gelegene, ebenfalls etwas geblähte Schlinge.

In Bezug auf den Inhalt der ersteren sei noch besonders hervorgehoben, dass er, neben blutiger Flüssigkeit, in nicht unbeträchtlichem Maasse aus Gas bestand.

Umfang des Darms oberhalb der Stenose . . . . . 4 Cm.
" " " dicht unterhalb der Stenose . . 5 "

Umfang der dem unterbundenen Mesenterium zugehörigen Schlinge in der Mitte derselben gemessen **6 Cm.**

Sitz der Stenose fast 80 Cm. oberhalb des Cöcum.

Experiment 104. Grosser Hund.

Tag I. Operation 5 Uhr Nachmittags.

Stenosirung des Ileum und Unterbindung des Mesenterium der unterhalb der Stenose sich befindenden, etwa 60 Cm. langen untersten Ileumschlinge.

Umfang des Darms oberhalb der Stenose . . . . . $5^1/_4$ Cm.

Umf. der dem unterbundenen Mesenterium zugehörenden Schlinge 5 Cm.

Umfang des Abdomen 54 Cm.

Tag II. Exitus letalis um $11^1/_2$ Uhr Nachts ($30^1/_2$ St. nach dem Eingriff.

Section kurz vor 12 Uhr Nachts.

Abdomenumfang 53 Cm.

Befund an der Schlinge oberhalb der Stenose und an der dem unterbundenen Mesenterium zugehörigen genau derselbe wie im Experiment 103, mit der einzigen Ausnahme einiger Netzadhäsionen an der dem unterbundenen Mesenterium zugehörigen Schlinge.

Umfang der oberhalb der Stenose gelegenen Schlinge $5^1/_2$ Cm.

Umfang der dem unterbundenen Mesenterium zugehörenden Schlinge $8^1/_2$—$9^1/_4$ Cm.

Die Stenose befindet sich 58 Cm. oberhalb des Cöcum.

Experiment 105. Mittelgrosser Hund.

Tag I. Operation 6 Uhr Abends.

Stenosirung einer Ileumschlinge.

Möglichst starke Unterbindung sämmtlicher Gefässe des Mesenterium der unterhalb der Stenose gelegenen untersten Ileumschlinge. (Alle sichtbaren collateralen isolirt unterbunden.)

Umfang der Schlinge oberhalb der Stenose . . . . . 5 Cm.

Umf. der dem unterbundenen Mesenterium zugehörenden Schlinge 5 Cm.

Abdomenumfang 47 Cm.

Tag II. Exitus letalis 3 Uhr Mittags (21 Stunden nach dem Eingriff).

Section einige Minuten darnach.

Abdomenumfang 46 Cm.

In der Bauchhöhle freies Gas.

Allgemeine Peritonitis.

Die dem unterbundenen Mesenterium zugehörende und sonst denselben Befund wie die betreffende Schlinge im Experiment 103 zeigende Schlinge ist an einer Stelle perforirt.

Die oberhalb der Stenose gelegene Schlinge bietet neben grösserer Hyperämie und peritonitischer Trübung der Serosa denselben Befund, wie die entsprechende Schlinge in den Experimenten 103 und 104.

Umfang der oberhalb der Stenose sich befindenden Schlinge 6—5 Cm.

Umfang der dem unterbundenen Mesenterium gehörenden Schlinge dicht unterhalb der Stenose $8\frac{1}{2}$ Cm.

Die Stenose befindet sich fast 40 Cm. oberhalb des Cöcum.

Katzen.

Experiment 106. Katze.

Tag I. Operation $3\frac{1}{2}$ Uhr Nachmittags.

Stenosirung einer Ileumschlinge und gleichzeitige Unterbindung des Mesenterium des unterhalb der Stenose gelegenen untersten Ileum.

Umfang der Schlinge oberhalb der Stenose . . . . . } = 4 Cm.
= = dem unterbund. Mesenterium zugehörig. Schlinge }

= des Abdomen 32 Cm.

Tag II. Exitus letalis um $10\frac{1}{2}$ Uhr Abends (31 St. nach dem Eingriff).

Section um 11 Uhr Abends.

Befund an dem oberhalb der Stenose gelegenen Darm wie derjenige am entsprechenden Darm in den Experimenten der II. Gruppe. Befund an der dem unterbundenen Mesenterium zugehörenden Schlinge wie in den Experimenten 99 und 100.

Umfang des oberhalb der Stenose gelegenen Darmes $4\frac{3}{4}$—5 Cm.

Umfang der dem unterb. Mesent. zugehörenden Schlinge 6—$6\frac{1}{2}$ Cm.

Die Stenose befindet sich circa 55 Cm. oberhalb des Cöcum.

Experiment 107. Katze.

Tag I. Operation 4 Uhr Nachmittags.

Stenosirung einer Ileumschlinge und gleichzeitige Unterbindung des Mesenterium des unterhalb der Stenose gelegenen untersten Ileum.

Umfang des Darmes oberhalb der Stenose . . . . . } = 3½ Cm.
= der dem unterb. Mesenter. zugehörenden Schlinge }
= des Abdomen 26 Cm.

Tag II. Exitus letalis um 2 Uhr Nachmittags (22 St. nach dem Eingriff). Section um 3 Uhr Nachmittags.
Umfang des Abdomen 26 Cm.
Befund in der Bauchhöhle wie im Experiment 106.
Umfang des Darmes oberhalb der Stenose 4—4½ Cm.
Umfang der dem unterb. Mesenterium zugehörenden Schlinge 5½ Cm.
Sitz der Stenose circa 68 Cm. oberhalb des Cöcum.

Verhalten der Versuchsthiere der IV. Gruppe nach der Operation.

Das Verhalten der Thiere dieser Gruppe war seit dem Erwachen aus der Narkose bis zum Tode durchaus ähnlich dem Verhalten der Versuchsthiere der III. Gruppe.

Es kam bei allen Thieren schon im Laufe der ersten ½—2½ Stunden zu einer gewöhnlich ziemlich ausgiebigen Kothentleerung. Bereits der sehr bald darauf folgenden zweiten Kothentleerung war dunkel aussehendes, flüssiges Blut beigemischt. Darauf folgten in längeren oder, was meist der Fall war, in kürzeren Intervallen blutige, nicht profuse Diarrhöen.

In Bezug auf Erbrechen verhielten sich auch hier die Hunde den Katzen gegenüber verschieden. Bei Hunden kam es sehr bald zum Erbrechen von Dünndarminhalt, bei Katzen dagegen kein einziges Mal.

Uebersicht der Resultate der Experimente der IV. Gruppe.

Aus den Sectionsbefunden lassen sich folgende Schlüsse ziehen:

a) Bei Circulationsstörung eines Darmabschnittes — im Sinne der venösen Stauung — kommt es — auch wenn die Gas- und Kothzufuhr (von oben) abgesperrt und die Abfuhr frei ist — zu localem, d. h. auf den in Bezug auf seine Circulation geschädigten Darmabschnitt localisirtem Meteorismus.

b) In einem Darmabschnitt, dessen Circulation genügend stark geschädigt ist, kommt es auch bei Abwesenheit von grösseren Kothmengen zur Gasanhäufung.

c) Eine durch Stauung der Fäcalien oberhalb einer Stenose sich entwickelnde Umfangszunahme des Darmes bleibt gegen die Umfangszunahme des Darmabschnittes, in welchem venöse Stase hervorgerufen wurde, auch dann

zurück, wenn für die Entleerung des Inhaltes des letzteren Darmabschnittes kein mechanisches Hinderniss vorhanden ist.

d) Umfangszunahme, Ansammlung grösserer Menge von Flüssigkeit und Gas im Lumen, Dickenzunahme der Wand, Verlust der Contractilität und überhaupt alle Veränderungen einer Schlinge, in welcher eine Circulationsstörung — im Sinne der venösen Stase — auf irgend welchem Wege erzeugt worden ist, sind in erster Linie auf diese Circulationsstörung als die hauptsächliche, vielleicht einzige und alleinige Ursache zurückzuführen.

e) In Betreff der Acuität des Verlaufes stehen die Experimente der I. und IV. Gruppe auf gleicher Stufe.

Epikritisches

zu den Ergebnissen meiner Experimente und Zusammenstellung derselben mit ähnlichen Versuchen der übrigen Experimentatoren.

Die Experimente der Gruppen I und II repräsentiren die Formen der Darmocclusion, welche dem Arzt am Krankenbett am häufigsten entgegentreten.

Die Experimente der III. und IV. Gruppe dienen zur Klärung der Aetiologie der in den Experimenten der beiden ersten Gruppen beobachteten Erscheinungen. Sie haben, wenn durchaus nicht ausschliesslich, so doch vorwiegend theoretisches Interesse.

Sowohl bei Thieren der I. wie der II. Gruppe wurde Darmocclusion durch mechanischen Verschluss des Darmlumen an zwei verschieden weit von einander entfernten Stellen hervorgerufen.

Indem aber in der I. Gruppe gleichzeitig eine Beeinträchtigung der Circulation in dem ganzen für die Passage des Kothes ausgeschalteten Darmtheil erzeugt wurde, reducirte sich die Circulationsstörung in der II. Gruppe nur auf die der unmittelbaren Compression der stenosirenden Schnur unterworfenen Theile der Darmwandungen.

Es lässt sich zwischen diesen beiden Formen von Darmocclusion, abgesehen vom recht wesentlich verschiedenen klinischen Verlauf, ein gewaltiger Unterschied in Betreff des Befundes am ausgeschalteten Darmtheil constatiren.

In Betreff der Einzelheiten verweise ich auf die jeder Gruppe der Experimente beigefügte Uebersicht derselben und die Protokolle der Experimente. Hier will ich nur Folgendes hervorheben:

In den Experimenten der Gruppe II bietet der, in dem dort ge-

meinten Sinne, „stenosirte" Darmtheil auch noch nach über 2tägiger Dauer der Occlusion so gut wie keine Unterschiede im Vergleich zu dem Normalen dar. In den „strangulirten Schlingen" der Experimente der I. Gruppe dagegen stellen sich, Dank der Beeinträchtigung deren Circulation, jedes Mal schon nach 4—8stündiger Dauer der Occlusion so tiefgreifende und charakteristische Veränderungen ein, dass die „strangulirte Schlinge" nicht selten noch vor der Eröffnung der Bauchhöhle als solche diagnosticirt werden konnte.

Es handelt sich in der I. Gruppe von Experimenten um zweierlei Arten von Circulationsstörungen:

Die eine besteht in Erzeugung von venöser Hyperämie mit den schliesslich bis zur Gangrän führenden Folgen derselben — durch die „schwache Strangulation" der Schlinge.

Die andere hebt jeden Blut-Zu- und -Abfluss zur, resp. aus der strangulirten Schlinge auf und wird durch möglichst „starke Strangulation" der betreffenden Schlinge erzeugt.

Die letztere Form der Circulationsstörung kann in praxi wohl niemals vorkommen; die Ergebnisse der Experimente, in welchen sie erzeugt wurde, sind jedoch von entscheidend wichtiger Bedeutung für die Klärung der Aetiologie des Gas-Meteorismus, haben aber wohl ein mehr theoretisches Interesse.

Die erste Form der Circulationsstörungen, die venöse Hyperämie, der schwach strangulirten Schlingen ist dagegen auch, als die bei den Darmocclusionen in praxi vorkommende Form der Circulationsstörungen, von grösstem praktischen Belang.

Sie, die venöse Hyperämie, ist es auch (wie es die Experimente der III. und IV. Gruppe zur Genüge beweisen und bekräftigen), die die gewaltigen Veränderungen an der strangulirten Schlinge zu Stande bringt.

Der Schwerpunkt der Veränderungen, welche in der schwach strangulirten Schlinge zu Stande kommen, liegt in der Umfangszunahme und Lähmung der Schlinge.

Dies sind auch, neben der Verfärbung, die Hauptmomente, durch welche sich die strangulirte Schlinge von dem übrigen kaum veränderten Darm jedes Mal sehr wesentlich unterscheidet.

In dem über dem Hinderniss gelegenen Darm kommt es zwar ebenfalls zu Blähungen und also auch zur Zunahme seines Umfanges, dieselben sind aber im Vergleich zur Umfangszunahme und Blähung der strangulirten Schlinge fast bedeutungslos.

Denn indem der zuführende Darm, und zwar nur in dem nächst über dem Hinderniss gelegenen Theil, in Betreff seines Umfanges noch nach über zweitägiger Dauer der Occlusion einen Zuwachs erfährt, der nie über einen Bruchtheil seines ursprünglichen Umfanges hinausgeht, erreicht der Umfang der strangulirten Schlinge schon in wenigen Stunden nach der Strangulation meist das Doppelte, im späteren Verlauf nicht selten das Dreifache und noch mehr seiner ursprünglichen Grösse.

Die Umfangszunahme dieses meist circa 10—40 Cm. langen Theiles des zuführenden Darms ist mit einem geringen Grad der Erlahmung seiner Musculatur verbunden und durch diese bedingt.

Während aber die Lähmung der strangulirten Schlinge bereits nach 4—5stündiger Dauer der Strangulation eine vollständige ist, reagirt der erwähnte geblähte Theil des zuführenden Darms auf einen mechanischen Reiz sehr lebhaft noch nach über zweitägiger Dauer der Occlusion.

Am zuführenden, aber ebenso am abführenden Darmtheil trat starke Umfangszunahme und eine vollständige Lähmung, wie bei der strangulirten Schlinge, auf, wenn hier wie bei jener eine Ursache (etwa Thrombose einer grösseren Vene) dieselbe Circulationsstörung, die dort durch die Schnur erzeugt war, zur Folge hatte.

Die Umfangszunahme der strangulirten Schlinge wird durch 3 Factoren bedingt:

1. durch Verdickung der Wandungen;
2. durch Ansammlung von blutiger Flüssigkeit im Lumen, und
3. durch Entwicklung der Gase im Innern der Schlinge.

Unter der Wirkung dieser 3 Factoren erhält die Schlinge, bei mächtiger Umfangszunahme, eine so hochgradige Aufblähung und Spannung der Wände, dass sie als ganz eigenthümlich prall elastisch sich anfühlende — „local meteoristisch aufgetriebene“ — Darmpartie oft bereits wenige Stunden nach der Entstehung der Occlusion sich durch die Bauchdecken palpiren lässt.

In Betreff der einzelnen dieser Factoren lässt sich Folgendes sagen:

Die Verdickung der Wandungen und Ansammlung von blutiger Flüssigkeit im Lumen der Schlinge sind Folge der Extravasation des Blutes.

Diese führt zur Infiltration der Wandungen und Transsudation des Blutes in das Innere der Schlinge (vgl. weiter unten Experimente von Schweninger).

Je langsamer die ursprüngliche venöse Hyperämie zu Stase und Brand führt, desto stärker wird die Verdickung der Wandungen, und desto grössere Mengen von blutiger Flüssigkeit werden sich im Innern der Schlinge ansammeln können.

Ob in der Ansammlung dieser Flüssigkeit der Darmsaft resp. Darmschleim sich irgendwie betheiligt — was von Talma [239]) für die Ansammlung von Flüssigkeit im zuführenden Darm bei allen Formen von Ileus und von Kocher [121]) für die Ansammlung von Flüssigkeit in den incarcerirten äusseren Hernien als ausschliesslich geltend angenommen wird —, mag ich nicht entscheiden.

Jedenfalls will ich behaupten, dass, wenn es auch bei Ileus zur Steigerung der Absonderung von Darmschleim resp. Darmsaft kommt, die Quantität derselben in der strangulirten Schlinge im Vergleich zur transsudirten Blutflüssigkeit verschwindend klein ist.

Was schliesslich den dritten Factor, die Gase, anbelangt, so kann ich mit Entschiedenheit behaupten, dass in allen Fällen von Strangulation einer Schlinge in dieser schon wenige Stunden nachher Gase, unter Umständen in sehr beträchtlicher Menge, sich nachweisen liessen.

Was die Aetiologie des Gas-Meteorismus anbetrifft, so ist die Circulationsstörung die Hauptursache und Bedingung der Entstehung von Gas-Meteorismus.

Die Anwesenheit von Darmcontenta in der Schlinge im Moment der Strangulation derselben beeinflusst nur die Quantität der Gasbildung, oder eher nur die Quantität der Gasanhäufung, bedingt aber keineswegs den Gas-Meteorismus als solchen.

Dafür sprechen ausser meinen Experimenten sowohl die Versuche von Magendie und Gérardin (citirt nach Leichtenstern [150]), wie diejenigen von Zuntz [265]).

Nach Magendie und Gérardin handelt es sich, besonders in gewissen, mit hochgradigem, acut entstandenem Meteorismus verbundenen Fällen von Darmocclusion, um Exhalation von Gasen aus dem Blute in das Darmlumen.

Nach Zuntz (l. c.) und seinem Schüler Tacke dagegen ist der Meteorismus die Folge von mangelhafter Resorption der aus den Darmcontentis im Darmlumen selbst entstehenden Gase.

Zuntz nimmt nämlich an, dass bei normalen Circulations-

zuständen im Darm durch die Lungen 10—20 mal so viel Darmgase als per anum entfernt werden.

Ganz anders ist es aber, wenn die Circulationsverhältnisse eines Darmtheiles einer tiefergreifenden Störung unterworfen werden. Nach Zuntz entstehen dann im betreffenden Darmtheil Gase, als Fäulniss- und Zersetzungsproducte der Darmcontenta, wie immer, können aber nicht resorbirt und genügend rasch entfernt werden. Es kommt in dem in Betreff der Circulationsverhältnisse beeinträchtigten Darmtheil zur localen Anhäufung von Gas, zum localen Gas-Meteorismus.

Diese Zuntz'sche Behauptung wird gegen Litten [155]) auch durch die Ergebnisse meiner Experimente der Gruppen III und IV und namentlich der „starken" Strangulation der Gruppe I, glaube ich, im vollen Maasse bestätigt und dient zur Bekräftigung der Gesetzmässigkeit der Entstehung des „localen Meteorismus" bei Strangulations-Ileus.

Selbstverständlich und kaum einer Erwähnung bedürftig ist es, dass die Bildung der Darmgase als solcher vor Allem doch durch die Anwesenheit und Qualität des Darminhaltes bedingt wird.

In allen Experimenten der I. Gruppe, in denen ich keinen „localen Meteorismus" getroffen habe, war bereits die Perforation der strangulirten Schlinge eingetreten.

Diese Perforationen können unter Umständen, wie es aus den Experimenten zur Genüge zu ersehen ist, und was ich hier besonders hervorhebe, so klein — „capillär" sein, dass sie oft mit blossem Auge nicht zu finden sind und daher sehr leicht übersehen werden können, wenn man sie nicht durch vorsichtiges Aufblähen des Darmes unter Wasser nachweist.

Nicht ausgeschlossen ist auch — bei Berücksichtigung der einschlägigen Fälle, in denen die Untersuchung nicht in der geschilderten Weise ausgeführt wurde — die Möglichkeit, dass in der Schlinge capilläre Perforationen entstanden, das Gas ausströmte, die Schlinge collabirte und die Oeffnungen verklebten. Dann, aber auch nur dann, kann eine strangulirte Schlinge nicht gebläht erscheinen und zugleich keine Perforation aufweisen.

In den Experimenten der II. Gruppe wurden diejenigen Veränderungen studirt, welche in einem Darmabschnitt, dessen Circulationsverhältnisse keiner Beeinträchtigung unterliegen, durch blosse Stauung seiner Contenta zu Stande kommen.

Diesbezügliche Verhältnisse wurden durch zwei verschieden weit

von einander entfernte absolute Stenosirungen des Darmlumen geschaffen.

Dadurch zerfiel der ganze Darmtractus in 3 Abschnitte:

1. den oberhalb der oberen Stenose liegenden, den zuführenden;
2. den zwischen beiden Stenosen sich befindenden, in dem in den Experimenten der II. Gruppe gemeinten Sinne „stenosirten", und
3. den unterhalb der unteren Stenose gelegenen, den abführenden Darmabschnitt.

In dem 2. dieser Abschnitte können die im Moment der Entstehung der Occlusion in ihm enthaltenen Contenta weder nach unten, noch nach oben entleert werden, es kommt zur „absoluten Stauung" derselben, bei gleichzeitig ausgeschlossener Möglichkeit der Vermehrung des Inhaltes dieses Darmabschnittes durch Zufuhr von oben.

Wenn der betreffende Darmtheil im Moment der Entstehung der Occlusion nach Möglichkeit entleert ist, so ist er auch nach über 2tägiger Dauer der Occlusion weder in Bezug auf seinen Umfang, noch die Contractilität, noch überhaupt irgend eine andere Eigenschaft wesentlich verändert.

Die Anwesenheit grösserer Mengen von Darminhalt zur Zeit der Entstehung der Occlusion bewirkt jedoch eine, allerdings sehr geringe Zunahme des Umfanges der stenosirten Schlinge. Die Contractilitätsverhältnisse bleiben aber auch in diesem Falle unverändert.

Die Verhältnisse am zuführenden Darmtheil zeigen in jeder Beziehung eine vollständige Analogie mit denjenigen in den Experimenten der I. Gruppe.

In beiden Gruppen der Experimente ist die Stauung im zuführenden Darm insofern keine absolute, als dieser seinen Inhalt nach unten zwar nicht, wohl aber nach oben, per os, bis zu gewissem Grade entleeren konnte. Diese Entleerung nach oben ist jedoch, wenn auch unter Umständen eine recht ausgiebige, im Ganzen eine sehr geringfügige, so dass es dennoch zu einer Anfüllung des Darmes dicht über dem Hinderniss kommt, theils durch die von oben kommenden Darmcontenta, theils, wie es scheint, doch auch durch die neuerdings von Talma [239]) besonders hervorgehobene Ansammlung von Flüssigkeit aus den Darmwänden.

Für das Letztere spricht vielleicht der Umstand, dass auch von mir der Darminhalt dicht oberhalb des Hindernisses meist ziemlich stark, jedoch nie in so hohem Maasse, wie es Talma gefunden hat,

verflüssigt und vermehrt vorgefunden wurde. Nach Talma (l. c.) handelt es sich hier um gesteigerte Production eines sehr verdünnten Darmschleims und Magen- resp. Darmsaftes.

In dem unmittelbar über dem Hinderniss gelegenen, also dem untersten Theil des zuführenden Darms kommt es allmählich zu immer an Grösse zunehmender Ansammlung, Stauung, Zersetzung und, wie erwähnt, Verflüssigung des Darminhaltes.

Die Musculatur dieses untersten Theiles des zuführenden Darms wird durch den Reiz des in unmittelbarer Nähe sich befindenden unüberwindlichen Hindernisses und der stauenden Massen am ehesten und stärksten in Anspruch genommen. Nach vergeblichen Versuchen, das Hinderniss für die Kothpassage zu überwinden, erlahmt sie. Die Erlahmung betrifft vor Allem die dicht über dem Hinderniss sich befindenden Darmtheile. Von da ab geht sie sehr allmählich nach oben.

Gleichen Schritt mit der Erlahmung der Musculatur hält die theils durch Ansammlung von grösseren Massen von Contentis, theils aber auch durch die Erlahmung selbst bewirkte Umfangszunahme des betreffenden Darmtheiles.

Die Umfangszunahme und die Erlahmung beschränken sich jedoch, wie bereits erwähnt, auch nach 2mal 24stündiger Dauer der Occlusion nur auf die letzten 10—40 Cm. des zuführenden Darmtheiles.

Der Umfang resp. die Umfangszunahme dieses Theiles des zuführenden Darms ist nach 2tägiger Dauer der Occlusion stets grösser als der Umfang und die Umfangszunahme des zwischen beiden Stenosen sich befindenden „stenosirten" Theils des Darms, erreicht jedoch kein einziges Mal das Doppelte des ursprünglichen Umfanges des betreffenden Darmabschnittes.

Nur dann kann diese Umfangszunahme eine ganz beträchtliche werden, und wurde es auch, wenn der Rückfluss der von oben unbehindert kommenden Darmcontenta aus irgend welcher Ursache unmöglich wird. (Vgl. Exp. 88.)

Die Lähmung des geblähten Theiles der zuführenden Schlinge ist, ebenso wie in den Experimenten der Gruppe I, nur eine sehr geringfügige.

Die gegenseitig sich ergänzenden Experimente der III. und IV. Gruppe dienen zur Controle und Klärung der Ergebnisse der beiden ersten Gruppen.

In den Experimenten der III. Gruppe habe ich, ohne irgendwie das Lumen des Darmes zu beeinträchtigen, in einem Darmabschnitte Circulationsstörungen durch Unterbindung seiner Mesenterialgefässe bewirkt.

In den Experimenten der IV. Gruppe habe ich im untersten Abschnitt des Ileum, ebenfalls ohne sein Lumen irgendwie zu beeinträchtigen, eine Circulationsstörung im Sinne der venösen Stauung erzeugt; gleichzeitig aber stenosirte ich an einer Stelle die nächst obere Ileumschlinge.

Auf diese Weise staute über dieser Stenose der Inhalt fast des ganzen Dünndarms. Der Inhalt der letzten Ileumschlinge und des Dickdarms konnte dagegen, durch kein mechanisches Moment behindert, entleert werden.

Trotzdem erreichte der Umfang des über der Stenose gelegenen, in seinem Befund vollständig der „zuführenden Schlinge" der Experimente der I. und II. Gruppe entsprechenden Darms niemals den Grad der Umfangszunahme, welchen der in seiner Circulation geschädigte, von seinem ursprünglichen Inhalt bald nach der Entstehung der Occlusion vollständig entleerte, unterhalb der Stenose gelegene Darmtheil regelmässig zeigte.

Bis in die Einzelheiten bot dieser Darmtheil denselben Befund wie die strangulirten Schlingen in der Gruppe I: Verdickung und Verfärbung der Wandung, Vergrösserung des ursprünglichen Umfanges u. s. w.

In seinem Lumen wurden, wenn auch in wechselnder Menge, jedoch ganz regelmässig neben blutiger Flüssigkeit Gase vorgefunden, trotz mehrfachem Abgang von Stuhl und Flatus. (Vgl. Exp. 103—107.)

Das Ergebniss der Experimente der I. und II. Gruppe, dass in allen Fällen von Ileus bei bestehender Circulationsstörung diese die Veränderungen im betroffenen Darmabschnitt, also auch seine Umfangszunahme und die Gasanhäufung im Lumen bedingt, wird durch die Resultate der Experimente der III. und IV. Gruppe in vollem Maasse bestätigt.

Dasselbe beweist, glaube ich, auch die Beobachtung, dass die gleichzeitig mit der Strangulation einer Darmschlinge, oder sehr bald darauf entstehende, mehr oder weniger allgemeine Peritonitis*)

*) Hier möchte ich noch einmal darauf aufmerksam machen, dass es mir gelungen ist, Infection durch Laparotomie als solche vollständig zu vermeiden.

auf die Entwicklung des localen Meteorismus hemmend, auf die des allgemeinen dagegen — Letzteres eine längst bekannte und genügend gewürdigte Thatsache — fördernd wirkt. (Vgl. Exp. 54—57, 82 und 83.)

Peritonitis — Entzündung des Peritoneum — ist jedoch nichts Anderes als eine durch specifische Erreger erzeugte besondere Art von Circulationsstörung des Bauchfells.

Somit ist der Meteorismus bei Peritonitis ebenfalls Ausdruck, vielleicht sogar Folge der geschädigten Circulationsverhältnisse in den Darmwandungen.

Nicht unerwähnt möchte ich hier noch Folgendes lassen.

Ich habe nach gleichzeitiger Strangulation mehrerer, mehr oder weniger weit von einander entfernten Darmabschnitte fast in allen Fällen eine hochgradige Verlagerung der Gedärme constatiren können. (Exp. 81—83.)

Ich glaube, dass auch für dieselbe (die Verlagerung) vor Allem die Circulationsverhältnisse des Darms verantwortlich zu machen sind. Denn die frühzeitig entstehende Lähmung der strangulirten Schlingen — Folge der Circulationsstörungen in denselben — kann sehr leicht Bedingung und Veranlassung sein — und wie es scheint, ist sie es in der That — für die Dislocation der gelähmten Darmabschnitte durch die übrigen in peristaltischer Unruhe sich befindenden Gedärme.

Diese Dislocation setzt neue Lähmungen, die neue Lähmung neue Verlagerung u. s. w.; schliesslich kommt es zu einem so unentwirrbaren Volvulus der Gedärme, wie z. B. im Exp. 83.

Also auch in der Aetiologie der Verlagerungen der Gedärme spielen Circulationsstörungen, wenn auch gewiss nicht die einzige, so doch eine der wichtigsten und vielleicht häufigsten Ursachen der Lähmung der Darmmusculatur, eine durchaus ausschlaggebende Rolle. (Vgl. S. 61.)

So weit meine Experimente und deren Ergebnisse.

Der Meteorismus bei Darmocclusion fand bisher in Bezug auf sein Vorkommen, Entstehungsursachen, Localisation, Ausbreitung und Grösse bei verschiedenen Formen von Darmocclusion nur eine sehr geringe, den Gegenstand keineswegs erschöpfende experimentelle Berücksichtigung.

Ausser den sich speciell auf den Meteorismus beziehenden Arbeiten von Zuntz und Tacke[265]), Kirstein[115]), Talma[239]), zum Theil Herczel[98]) und einigen Anderen finden sich in den experi-

mentellen Arbeiten über den Mechanismus der Brucheinklemmungen beiläufige diesbezügliche Angaben.

Alle diese Experimente — ich spreche selbstverständlich nur von denjenigen mit lebendem Darm — wurden unternommen, theils um die Veränderungen, welche am lebenden Darm bei Incarcerationen von Brüchen resp. inneren Stenosirungen vor sich gehen, kennen zu lernen, theils um den Mechanismus der Brucheinklemmung zu erforschen.

Sie wurden auf zweierlei Art ausgeführt:

1. Es wurde der Darm an einer oder mehreren Stellen auf dieselbe Art wie bei meinen Experimenten der Gruppe II mehr oder weniger vollständig stenosirt. Die einzige Ausnahme Kirstein's[115]) „glatter Verschluss".

2. Versuche, in welchen die Experimentatoren die Einklemmung einer Darmschlinge behufs herniologischer Untersuchung hervorzubringen beabsichtigten, wurden auf die Weise angestellt, dass entweder diese Darmschlinge zusammen mit ihrem Mesenterium mit einem Faden umschnürt, oder, was meist der Fall war, durch einen aus sehr verschiedenem Material gebildeten und verschieden weiten Ring hindurchgezogen wurde.

Alle diese Experimente lassen sich in zwei Gruppen theilen.

In der einen handelt es sich um Experimente, in welchen ein bestimmter Darmtheil zusammen mit seinem Mesenterium auf diese oder jene Weise eingeklemmt und dadurch in ihm auch Circulationsstörung — stets in Form von venöser Stauung — erzeugt wurde.

In die zweite Gruppe gehören alle die Fälle, in welchen es zu keiner Beeinträchtigung der Circulation des betreffenden Darmabschnittes gekommen ist, und wo die Unterbrechung der Kothbewegung nur an einer Stelle, entweder am zuführenden Darmtheil, dicht über dem Hinderniss, oder, was ja meist der Fall ist, am abführenden Schenkel der in Mitleidenschaft gezogenen Schlinge zu Stande kam.

In dieser zweiten Gruppe kam es zur Kothstauung infolge eines mechanischen Hindernisses, welches in jedem einzelnen Fall in sehr verschiedener Weise gebildet werden konnte.

Die erste Gruppe der erwähnten Versuche entspricht vollständig der I. Gruppe meiner Experimente; die zweite hat ebenfalls sehr viel Analogie mit der Gruppe II meiner Experimente.

Die Ergebnisse dieser beiden Versuchsgruppen der Experimente der übrigen Autoren bestätigen und bekräftigen in vollem Maasse die von mir gewonnenen Resultate.

Ich erlaube mir im Folgenden die Ergebnisse einiger dieser Experimente, soweit sie meiner Gruppe I entsprechen, in kurzen Zügen zu recapituliren.

Jobert war meines Wissens der Erste, der, um speciell die pathologische Anatomie der eingeklemmten Brüche zu studiren, Thierexperimente anstellte. Er umschnürte eine Darmschlinge zusammen mit ihrem Mesenterium und machte dabei die Erfahrung, dass diese Einschnürung zur „Stase und Entzündung" der eingeschnürten Schlinge führt; es erfolgt eine „Blutinfiltration" aller Schichten der Darmwandungen, „wodurch die ganze Darmwand verdickt ist. Allmählich bilden sich darauf . . . kleine Durchlöcherungen, aus denen Gase hervordringen . . . bis die Gangrän unvermeidlich wird". (Citirt nach Pauli[189].)

Ich habe leider die Originalarbeit von Jobert nicht bekommen können und kann nichts Genaueres über die Grösse dieser von ihm beobachteten Durchlöcherungen angeben, so wichtig sie in Anbetracht der Ergebnisse meiner Experimente auch sind.

Bei allen übrigen Experimentatoren fand ich keine Angaben über das Vorkommen derartiger kleiner Perforationen in den Wandungen der eingeklemmten Schlingen.

Borgreve*) (citirt nach Emmert**)) experimentirte an Kaninchen. Er zog Darmschlingen durch einen aus einer Haarnadel gebildeten Ring. „Durch den umschliessenden Bruchring wird die Blutcirculation mehr oder weniger gestört, es entsteht venöse Stauung, rasch sondert die eingeklemmte Darmpartie Darmschleim(?) ab, welcher das konische Darmstück bald in eine pralle Kugel umwandelt . . ., die noch mehr Darm nach sich zieht."

Hessel[99]) experimentirte an Schafen (4 Versuche). In einem Theil der Experimente zog er eine Darmschlinge durch einen Glasring, im anderen umschnürte er die Schlinge mit Bleidraht. Im Exp. III sagt er: „Von Minute zu Minute war das Anschwellen des Darmes zu beobachten; die Darmschlinge nahm an Härte und Elasticität zu. Die Arterien, strotzend gefüllt, lieferten rasch Blut in die eingeklemmte Schlinge."

Im Exp. IV: „Die Schlinge dehnte sich zusehends aus, so dass ihr Volumen bald auf das Doppelte stieg."

Sehr ausführlich sind die Versuche von Schweninger[223]). Er experimentirte an Hunden und Kaninchen, indem er die Ein-

*) Auch Borggraeve.

**) Emmert[48]), Lehrbuch der Chirurgie. Bd. III. S. 325.

klemmung durch Durchziehen der Schlingen verschiedener Darmabschnitte durch verschieden weite Ringe zu Stande brachte. (Im Ganzen 18 Experimente.)

Die durch die weiten Ringe durchgezogenen Schlingen entsprachen meinen „schwach", die durch die engsten ungefähr meinen „stark" strangulirten Schlingen. Die längste Dauer der Einklemmung (Gummiring) betrug 7 Stunden.

Schon nach 3stündiger Dauer der Einklemmung mit einem „mittelweiten Gummiringe" „war die Schlinge sehr stark hyperämisch, prall anzufühlen, die Mesenterialgefässe . . . stark gefüllt, im Verlauf der Blutgefässe . . . Blutaustretungen". (Exp. 7.)

Ja, nach 2¾ Stunden (Exp. 1) war „das Lumen des eingeklemmten Darmes im Vergleich zum normalen" vergrössert.

Im Exp. 9 (Kaninchen) wurde neben anderen stark abgeschnürten eine mittelstark eingeklemmte Schlinge 1½ Stunden lang unter warmem Wasser beobachtet. „Schon nach 10 Minuten und noch früher waren die Gefässe strotzend angefüllt. . . . Unmittelbar nach der Einklemmung reagirte die Schlinge rasch auf äussere Reize . . . nach 1½ Stunden hörten die peristaltischen Contractionen vollständig auf."

Im Exp. 12 (Hund) wird „eine Dünndarmschlinge durch einen weiteren Kautschukring 6 Stunden eingeklemmt". „Bei Abnahme der Schlinge (des Ringes?) zeigte sich, dass ein viel grösseres Darmstück innerhalb der Einklemmung sich befand, als ursprünglich in den Ring eingezogen war." „Die Darmschlinge stark mit Blut angefüllt, von dunkelschwarzbrauner Farbe, prall gespannt. Die Gefässe als starke Wülste hervorragend. Das Lumen der Schlinge stark ausgedehnt, peristaltische Bewegungen auf mechanische Reize nicht hervorzurufen."

Wie hochgradig die Infiltration der Wandungen der „schwach" eingeklemmten Schlinge sein kann, hat Schweninger durch Wiegen von 10 Cm. langen Stücken des normalen und 4 Stunden lang schwach eingeklemmt gewesenen Darmes bewiesen. Er hat gefunden, dass der eingeklemmte Darm ungefähr 4mal so viel wiegt wie der normale.

Was die stark eingeklemmten Darmabschnitte von Schweninger anbetrifft, so will ich hier nur erwähnen, dass sie fast genau denselben Befund wie meine „stark strangulirten" Schlingen ergaben.

Karpetschenko [111]) hat dasselbe, was Schweninger an Hunden und Kaninchen beobachtete, an Schweinen gefunden.

Dieselben Ergebnisse bieten auch die entsprechenden Experimente von Kocher[121]) und Reichel.[196]) Von den Kocher'schen Experimenten (mit Kaninchen) kämen in Betracht nur die sub NNr. 16 und 23 notirten.

Im Exp. 23 wurde „eine Dickdarmschlinge mittelst eines Catgutfadens mässig fest umschnürt sammt dem Mesenterium und reponirt. Nach 22 Stunden erfolgte der Tod. Der Darm war bei der Operation ziemlich leer."

„Bei Eröffnung der Bauchhöhle ein gangränöser Geruch."

„Die Umschnürung zeigt sich circa 5 Cm. unterhalb des Blinddarms angelegt. Letzterer ist sehr gefüllt, weniger der Dickdarm oberhalb und die mässig gefüllten Dünndärme. Magen nicht besonders ausgedehnt."

„Die abgebundene Dickdarmschlinge ist jetzt ziemlich prall gespannt, enthält keine Luft (?), sondern eine schmutzigbraunrothe Flüssigkeit."

Sehr interessant ist das Exp. 16.

„Bei einem kräftigen Kaninchen wird von dem ziemlich gefüllten Blinddarm eine entleerte Schlinge zu zwei Drittel der Darmbreite in eine Oeffnung von 1 Cm. Weite gezogen und reponirt. Tod nach 3¾ Tagen."

„Die durch das Cigarrenbrettchen gezogene Schlinge des Blinddarms ist grösser geworden, so dass der Darm . . . in der ganzen Breite bis zum Mesenterialansatz sich auf der Bruchseite befindet. Die Schlinge ist prall, nicht entleerbar."

Leider ist hier die nähere Beschaffenheit der eingeklemmten Schlinge nicht berücksichtigt. Kocher erwähnt nur, dass „an der Schlinge einzelne Ekchymosen, zum grössten Theil von der Operation (?) herrührend", sich vorfanden.

Reichel's[196]) Experimente (im Ganzen 27) an Hunden, sehr genau und ausführlich beschrieben, bestätigen ebenfalls in vollem Maasse die von mir gewonnenen Resultate.

So z. B. im Versuch 4 — Dauer der Einklemmung 25 Stunden — im Sectionsprotokoll heisst es: „Die 26 Cm. lange Bruchschlinge ist stark gebläht und mit völlig kothfreier, sehr blutreicher Flüssigkeit gefüllt; ihre Wandung ist in allen Theilen stark verdickt, blutig suffundirt; auch die Schleimhaut ist schwarzblau verfärbt, lässt gar keine Structur, keine Gefässe mehr erkennen. In dem zuführenden Darmrohre dicht oberhalb der Einschnürung finden sich einzelne kleine Hämor-

rhagien, weiter aufwärts erscheint der Darm ganz normal, nur mässig gebläht."

Sowohl das Umgeben der eingeklemmten Schlingen mit einem künstlichen Bruchsack, wie die eventuelle sofortige Reposition der Schlinge in die Bauchhöhle, oder auch das Liegenlassen ausserhalb derselben hatten auf die Entstehung der beschriebenen Veränderungen in der eingeklemmten Schlinge keinen Einfluss. Der Bruchsack hemmte nur selbstverständlich die Ausbildung eines stärkeren Meteorismus.

Nur eine äusserst geringe Anzahl von Experimenten der Autoren entspricht meiner Gruppe III. Die Ergebnisse derselben bestätigen dennoch meine Resultate vollständig.

Die Hauptergebnisse der Experimente von Zuntz und Tacke (l. c.) habe ich, sofern dieselben für die Resultate meiner Experimente von Belang sind, bereits erwähnt.

Der Vollständigkeit wegen sei noch gesagt, dass Litten[155] auf Grund eigener Thier-Experimente „über die Folgen des Verschlusses der Art. mesaraic. sup." die Zuntz'sche Anschauung über die Bedeutung der Circulationsstörungen im Darm für die Entstehung von Gas-Meteorismus gar nicht, wie es scheint doch mit Unrecht, geltend machen will.

Hier möchte ich noch das einzige, meinen Versuchen der Gruppe III entsprechende Experiment von Kocher (l. c.) anführen. Kocher hat es beiläufig nach dem Exp. 26 erwähnt.

„Bei einem anderen Kaninchen werden zwei starke Gefässbündel im Mesenterium mit Catgut umschnürt und der Darm reponirt. Bei der Untersuchung nachher ist der betreffende Darmabschnitt deutlich weiter als die anstossenden, contrahirt sich aber doch energisch."

„Die Gefässe sind voller als die anderen analogen; auf der convexen Seite finden sich kleine Extravasate längs den Gefässstämmchen."

In Betreff meiner Experimente der IV. Gruppe habe ich keine Analoga gefunden.

Die von mir gewonnenen Resultate in Betreff des Verhaltens des Darmes oberhalb des Hindernisses werden durch die diesbezüglichen Ergebnisse der Experimente der Autoren ebenfalls in vollem Maasse bestätigt.

Namentlich maassgebend sind die Experimente von Kirstein.[115]

Kirstein hat bei einem Hunde den sogenannten „glatten Verschluss" des Dünndarms erzeugt. Der Hund ging erst nach 6 Wochen zu Grunde. 6 Wochen lang staute der ganze Inhalt des zuführenden Darms über dem Hinderniss, und die Autopsie

ergab, dass nur der letzte, 60 Cm. lange, über dem Verschluss gelegene Darmtheil fast plötzlich einsetzende Erweiterung darbot. Dieser erweiterte Theil des Darms hatte einen Umfang von nur 11 Cm. — ein Umfang, welchen in meinen Experimenten die „schwach strangulirten Schlingen" nicht selten schon nach wenigen Stunden erreichten. Seine Wandungen zeigten kein Abweichen vom Normalen.

Ebenso lehrreich ist der Befund im 3. Reichel'schen Experiment.

Einklemmung einer Dünndarmschlinge.

Tod des Thieres nach fast 7tägiger Dauer der Einklemmung.

„Die Darmschlinge dicht oberhalb der Einklemmung ist enorm stark gebläht, in einer Ausdehnung von 10 Cm. dunkelblau, fast schwärzlich verfärbt, weiter aufwärts zwar auch noch stark dilatirt, doch von normaler Färbung. Die Erweiterung erstreckt sich 23 Cm. weit nach aufwärts von der Bruchpforte, um dann ganz scharf aufzuhören, indem der höher gelegene Darmabschnitt mässig contrahirt ist; an der Uebergangsstelle ist der Darm um seine Längsaxe um circa 45° gedreht."

Etwas genauer möchte ich noch auf die Publication von Talma[239]) — die letzterschienene experimentelle Bearbeitung der Frage über Meteorismus bei Ileus — eingehen.

Talma erzeugte bei Kaninchen und Hunden Darmocclusion durch genau ebensolche Stenosirungen und „Doppelstenosirungen" verschiedener Darmabschnitte, wie die meiner Gruppe II.

Indem er den Meteorismus bei Darmocclusion a priori nur in der einzigen für sämmtliche Arten von Darmocclusion gültigen Form des Meteorismus oberhalb des Hindernisses kennt, kommt er in Betreff desselben auf Grund der Ergebnisse seiner Experimente zu folgenden Schlüssen:

„Es zeigte sich in allen Versuchen, an welchen Stellen auch immer der Darm geschlossen werden mochte, dass die Menge der Flüssigkeit oberhalb der Schliessungsstelle schnell zunimmt." (Talma l. c. p. 12.)

„In beinahe all den Versuchen schwoll der Bauch nach der Schliessung des Darms stark an. Diese Schwellung schien beinahe immer von der Vermehrung des flüssigen Inhaltes des Magens und der Därme oberhalb der Schliessungsstelle abhängig zu sein."

„Nur in wenigen Fällen war die Menge des Gases von Bedeutung." (Talma l. c. p. 29.)

„In keinem Fall jedoch war die Gasmenge so gross, dass man

mit Recht von Meteorismus hätte sprechen können: den bei weitem grössten Antheil an der Schwellung des Bauches hatte das flüssige Secretum." (Talma l. c. p. 30.)

In Betreff der Herkunft des letzteren spielt nach Talma „das Secretum der Magenwand die Hauptrolle", erst in zweiter Reihe kommt das Secret des Darms zur Geltung.

Gase sind nach ihm theils Gährungsproducte, theils handelt es sich hier um verschluckte Luft.

Das sind in Betreff des Meteorismus die Hauptresultate der Arbeit Talma's. Sie sind nach ihm für sämmtliche Formen von Darmocclusion gültig und erfahren nur noch eine gewisse Modification in Bezug auf die Quantität der oberhalb des Hindesnisses sich sammelnden Flüssigkeit.

Die Quantität der im zuführenden Darm vorgefundenen Flüssigkeit ist nämlich nach Talma in jedem einzelnen Fall von Darmocclusion abhängig:

1. von dem Ort, an welchem das Hinderniss für die Kothpassage eingeschaltet ist, und
2. davon, ob das an Darmocclusion erkrankte Individuum erbricht.

Was den Einfluss des Sitzes der Occlusionsstelle betrifft, so hat Talma gefunden, dass im Vergleich zu der bei Dünndarmstenosirungen im zuführenden Darm vorgefundenen Flüssigkeitsmenge die letztere bei Dickdarmstenosirungen stets geringer — oft ganz bedeutungslos — vorgefunden wurde.

Talma erklärt dies dadurch, dass der Dickdarm rascher und ausgiebiger (als der Dünndarm) die aus dem Dünndarm und namentlich aus dem Magen stammende Flüssigkeit resorbirt.

Von noch grösserer diesbezüglicher Bedeutung sei das Erbrechen. Denn Talma hat constatirt, dass bei all den Thieren, welche nach der Entstehung der Occlusion erbrachen, die Ansammlung von Flüssigkeit im zuführenden Darm — also auch die Umfangszunahme desselben — nur eine sehr geringfügige war oder auch gänzlich fehlte.

Nicht unerwähnt möchte ich hier noch lassen, dass erstens auch bei diesen Thieren, die nicht erbrachen (Kaninchen), bisweilen nur der Magen und keineswegs der übrige Theil des oberhalb des Hindernisses sich befindenden Intestinaltractus in seinem Umfang vergrössert von Talma vorgefunden wurde, und zweitens, dass der „doppelt stenosirte Darmtheil" niemals irgendwie bedeutend ausgedehnt war.

Weiter erwähnt er noch die Möglichkeit, dass unter Umständen

auch unterhalb des Hindernisses — also im abführenden Darm — grössere Flüssigkeitsmengen getroffen werden können.

Den „localen Meteorismus" scheint er gar nicht zu kennen.

Nach Talma ist hiermit das, was man bei Darmocclusion „Meteorismus" nennt, eine Umfangszunahme des oberhalb des Hindernisses gelegenen Darmes, verursacht vor Allem durch Ansammlung von Darm- und vorwiegend Magensecreten in demselben, und nur ausnahmsweise durch in grösserer Menge eintretende Gasanhäufung.

Die Resultate der Talma'schen Arbeit beziehen sich also nur auf den Meteorismus in dem (in seinen Circulationsverhältnissen keineswegs geschädigten) zuführenden — oberhalb des Hindernisses gelegenen — Darmabschnitt und bekräftigen die entsprechenden Ergebnisse meiner Experimente in vollem Maasse.

Dass es bei Darmocclusion zur Verflüssigung des Inhaltes des zuführenden Darms kommt, habe auch ich, wie bereits früher oben erwähnt, in meinen Experimenten gefunden. Bei Thieren, die aus irgend welcher Ursache nicht erbrachen, fand ich ebenfalls eine recht, bisweilen sehr bedeutende Ausdehnung des Magens; niemals habe ich aber, nach einer ebenso langen Daher der Occlusion wie bei Talma, eine grössere Umfangszunahme der oberhalb des Hindernisses sich befindenden Gedärme — durch Messungen — constatiren können.

Talma hat die Grösse der Auftreibung sowohl des Abdomen wie auch der Gedärme leider nur mit dem Auge taxirt und nicht gemessen, spricht aber von starker Umfangszunahme des zuführenden Darms nur sehr selten; meist handelt es sich um bedeutende Ausdehnung des Magens.

Die Experimente Talma's geben, wie es aus dem Obigen ersichtlich ist, auf gewisse Fragen über die Aetiologie des Mesenterium eine vollständig zutreffende Erklärung. Sie sind jedoch als allgemeines, auf die Aetiologie und Localisation des Meteorismus überhaupt bei allen Arten von Darmocclusion sich beziehendes Gesetz weder den Gegenstand einigermaassen erschöpfend, noch richtig.

Der an Darmocclusion erkrankte Mensch kann ja den vermehrten Inhalt des oberhalb des Hindernisses gelegenen Darmtheils — nach Talma die einzige Ursache der „Anschwellung" des Abdomen bei Darmocclusion — durch Erbrechen mehr oder weniger vollständig entfernen.

Somit dürfte es in keinem Fall von Darmocclusion zu einer klinisch irgendwie bedeutsamen Auftreibung des Abdomen kommen.

Die tägliche klinische Erfahrung lehrt aber, dass es doch anders ist.

In der mir zugänglichen Literatur habe ich drei ganz vereinzelt stehende Mittheilungen gefunden, welche mit der Exactheit eines Experimentes die aus meinen Versuchen gezogenen Schlussfolgerungen in Bezug auf den Meteorismus bei Darmocclusion bestätigen und bekräftigen und die Uebertragbarkeit derselben auf den Menschen befürworten.

Es sind die Mittheilungen von Lobert[156]) über den Befund am Darm nach einer Thrombose der Pfortader und diejenige von Frankenhäuser[59]) über den gleichen Befund bei einer Thrombose der Vena mesent. sup.

Die dem Gebiet des thrombosirten Gefässes angehörenden Gedärme zeigten bis in die Einzelheiten denselben Befund wie die „schwach strangulirten" der I., resp. die dem abgebundenen Mesenterium zugehörende Schlinge der III. und IV. Gruppe meiner Experimente.

Sämmtliche Veränderungen am Darm waren scharf begrenzt und nur auf den dem thrombosirten Gefäss zugehörenden Darmabschnitt localisirt.

Im Fall Frankenhäuser's war die locale meteoristische Auftreibung der in Bezug auf ihre Circulation geschädigten Gedärme so hochgradig, dass man dieselben als eine resistentere Stelle im Abdomen durch die Bauchdecken palpiren konnte.

Nicht minder interessant und für die Ergebnisse meiner Experimente beweiskräftig ist der von Fuhr[65]) beobachtete Fall von Darmocclusion, wo die Veränderungen am abführenden Darm infolge der hier vorhandenen Circulationsstörung hochgradiger waren, als die am zuführenden.

In Betreff der Zulässigkeit der Uebertragung auf den Menschen der in ihrer Richtigkeit durch die Resultate der Versuche anderer Experimentatoren bekräftigten Ergebnisse meiner Thierexperimente lässt sich noch Folgendes sagen.

Ich habe an Carni-, Herbi- und Omnivoren experimentirt und trotz der Verschiedenheiten des Darms dieser Thiere, was das Verhalten desselben gegen die an ihm vorgenommenen Manipulationen betrifft, stets in jeder Beziehung gleichartige und übereinstimmende Resultate bekommen.

Ich glaube, dass man schon in Anbetracht dieses Umstandes annehmen darf, dass der Darm des Menschen sich den verschiedenen Formen von Darmocclusion gegenüber ebenso verhalten muss. In Bezug auf das Zustandekommen des Meteorismus muss er also den-

selben Gesetzen, wie der Darm der von mir zu den Experimenten gebrauchten Thiere unterliegen.

Dass das thatsächlich auch der Fall ist, beweist die Klinik.

Abgesehen von den Fällen von v. Wahl[255]), Zoege v. Manteuffel[264]) und von Rüter[211]), welcher Letztere schon auf Grund der v. Wahl'schen Publication einen Fall von Strangulationsileus nach v. Wahl'schen Principien richtig diagnosticirte und mit gutem Erfolg operirte, finden sich in der Literatur mehrfache casuistische Mittheilungen über bei Operation oder Section constatirten „localen Meteorismus" bei Darmocclusion.

Eine kritische Uebersicht derselben würde mich zu weit führen. Ich will hier nur betonen, dass in den wenigen genauer beschriebenen Fällen sich unzweideutige Angaben finden, dass die meteoristisch geblähten Darmpartien verschieden stark ausgebildete Stadien der venösen Stase darboten und in ihrem Inhalt theils blutige Kothflüssigkeit, theils Gase führten.

Am Schlusse meiner Arbeit findet sich ein Verzeichniss der mir zugänglich gewesenen Abhandlungen und casuistische Mittheilungen über Ileus.*) Jede Publication, in welcher sich unzweideutige Angaben über die auf dem Operations- oder auch Secirtisch beobachteten Fälle von „localem Meteorismus" bei Darmocclusion vorfanden, ist mit einem Stern (*) versehen. Es sind deren, wie man sich leicht überzeugen kann, ziemlich viele. Es sind Axendrehungen (dazwischen auch des Magens), Strangulationen durch ein Band (Divertikel, Proc. vermiformis, peritonitische Stränge u. s. w.), Verschlingungen und (nur einige wenige) innere Hernien — d. h. alles Fälle von „Strangulationsileus" (Zoege v. Manteuffel[248]) [249]) [264])).

Schluss.

Auf Grund der Ergebnisse meiner Thierversuche und derjenigen der übrigen Experimentatoren und an der Hand der in der Literatur vorhandenen Beobachtungen am Menschen sehe ich mich berechtigt, in Bezug auf den Meteorismus bei Darmocclusionen — ich verstehe

*) Ich habe in dem Verzeichniss nur die mir zugänglichen Originalarbeiten, und zwar vorwiegend die in deutscher Sprache erschienenen berücksichtigt. Die in Referaten mir zugänglichen Arbeiten sind nur insofern erwähnt, als sie Angaben über den „localen Meteorismus" enthalten. Im Verzeichniss sind nicht enthalten: Invaginationen, Stricturirungen durch Darmwandneubildungen, Obturationen durch Fremdkörper, einfache Stenosirung (mit Ausnahme einiger wenigen).

hier unter dem Worte Meteorismus die Umfangszunahme des Darmes — folgende Schlüsse zu ziehen.

Der Meteorismus bei allen Arten von Darmocclusion aus mechanischen Ursachen ist Folge von zwei sich gegenseitig ergänzenden Componenten:

1. Circulationsstörungen der Darmwand im Sinne der venösen Stauung.
2. Stauung, Zersetzung und Verflüssigung des Darminhaltes.

Der Meteorismus als Folge von den sub 2) erwähnten Factoren kommt in reinster Form in dem oberhalb des Hindernisses gelegenen Darmabschnitt zur Beobachtung.

Der Meteorismus als Folge von venöser Hyperämie, resp. Stauung entsteht überall dort, wo es aus irgend welcher Ursache zu einer derartigen Circulationsstörung kommt.

1. Die Circulationsstörungen im Sinne der venösen Stauung bringt in dem ergriffenen Darmabschnitt folgende Erscheinungen zu Stande:	2. Die Stauung, Zersetzung und Verflüssigung des Inhaltes oberhalb des Hindernisses bringen in dem zuführenden Darm folgende Erscheinungen zu Stande:
Tiefgreifende Structurveränderungen der Wand, Oedem, Blutinfiltration; hochgradige Verdickung: um so intensiver, je langsamer die venöse Hyperämie zunimmt.	Keine tiefgreifendere Veränderungen der Darmwand.
	Keine Verdickungen (ausgenommen die Hypertrophie der Muscularis bei sehr chronisch verlaufenden Stricturirungen).
Schon nach wenigen Stunden complete Lähmung der Muscularis.	Erst nach einigen Tagen bemerkbare relative Insufficienz der Muscularis. Reflexerregbarkeit auf mechanischen Reiz nur wenig herabgesetzt.
Im Darm, ausser dem ursprünglichen Inhalte, blutiges Transsudat, viel Gas: um so mehr, je langsamer die venöse Hyperämie zunimmt.	Im Darm, ausser mehr oder weniger flüssigen Fäcalien, Gase nur in mässiger Menge.
Der betreffende Darmabschnitt stark gebläht, prall gespannt, Um-	Mässige Blähung. Keinerlei Spannung. Zunahme des Umfangs

fang erreicht das Doppelte bis Dreifache der ursprünglichen Weite.	erreicht nur einen Bruchtheil der ursprünglichen Weite.*)
Gangrän der Darmwandungen.	Gangrän nur auf die Strangulationsfurche beschränkt.
Sämmtliche Veränderungen treten in dem ganzen von der Circulationsstörung betroffenen Darmabschnitt auf.	Die Veränderungen betreffen den alleruntersten Theil des zuführenden Darmabschnittes.
Begrenzungen der Veränderungen scharf.	Grenze nach oben diffus.

Aus allem oben Gesagten resultirt eine für alle Formen der Darmocclusion gültige Schlussfolgerung:

Es kommt in jedem Fall von Darmocclusion zum Meteorismus auch in dem über jedem beliebigen Hinderniss gelegenen Darmabschnitt.

Dieser Meteorismus des zuführenden Darmabschnittes erreicht aber erst nach tagelangem Bestehen eine immer noch relativ geringe Grösse — vorausgesetzt keine Peritonitis.

Falls es bei einer Darmocclusion in einem Darmabschnitt zu absoluter Stockung des Inhaltes und gleichzeitiger Circulationsstörung — im Sinne der venösen Stauung — kommt, so entsteht in diesem Darmabschnitt schon in wenigen Stunden ein mit tiefgreifenden, lebensgefährlichen Structurveränderungen und vollständiger Lähmung der Musculatur des betreffenden Darmtheils verbundener Meteorismus. Derselbe ist nur auf den durch die Circulationsstörung ergriffenen Darmabschnitt localisirt und als — **„localer Meteorismus"** im v. Wahl'schen Sinne — klinisch meist schon vor der Eröffnung der Bauchhöhle, nach derselben jedenfalls sofort zu erkennen.

Hiermit glaube ich meine Arbeit mit den v. Wahl'schen Worten schliessen zu dürfen:

„Das oben Gesagte kurz recapitulirend, stelle ich somit den Satz auf, dass bei gewissen Formen der Darmocclusion — **in allen Fällen von Strangulationsileus** — eine bestimmte Darmpartie innerhalb des Abdomen eine abnorme Fixation und Blähung erleidet, welche sich bei der Adspection

---

*) Ueber die einzig mögliche Ausnahme vgl. S. 232 u. 251.

durch Asymmetrien in der Form des Unterleibes, und bei sorgfältiger Palpation durch eine deutliche vermehrte Resistenz kenntlich machen wird" (v. Wahl[254])).

Dorpat, im December 1890.

LITERATUR.

1. Abel, Beobachtung eines chronischen Hirnleidens mit höchstem Grade von Ileus. Deutsche Klinik. 1854. Nr. 48. — *2. Abercrombie, Untersuchungen über die Krankh. des Darmcanals. Aus dem Englischen von Wolff. Bonn 1822. — 3. Adelmann, Beiträge zur chirurg. Pathol. und Therapie der Ernährungsorgane. Prager Vierteljahrsschr. 1863. Bd. II. — 4. Altmann, Ein Fall ausgedehnter hämorrhag. Infarcir. des Darmes durch thrombo-embolische Proc. in der Art. mesar. sup. Virchow's Archiv. CXVII. — *5. Assmuth, Protokolle u. s. w. St. Petersb. med. Wochenschr. 1886. Nr. 17. — 6. Bamberger, Krankheiten des Unterleibes. — 7. Bardeleben, Ueber Ileus. Deutsche med. Wochenschr. 1885. Nr. 21—22 und Berlin. klin. Wochschr. 1885. Nr. 25—26. — *8. Barth, Hochgradige Kothstauung u. s. w. Archiv der Heilkunde. 1870. S. 119. — *9. Barthel, Protokolle u. s. w. St. Petersb. med. Wochenschr. 1886. Nr. 16. — 10. Beck, Ueber Behandlung gangränöser Hernien, gestützt auf 69 Vivisectionsresultate. Langenb. Arch. Bd. XXV. — 11. v. Bergmann, Demonstration von Präparat. innerer Einkl. Verhandl. der Deutsch. Gesellsch. f. Chir. XVI. Congr. I. — 12. Bettelheim, Die Anwendung des Mercurius vivus bei Darmstenosen. Archiv für klin. Medicin. Bd. XXXII. — 13. Betz, Die Antiperistole und der Ileus. Med. Correspondenzbl. der Württemb. Aerzte. 1850. Nr. 19—21. — *14. Derselbe, Volvulus. Memorabilien. 1873. 11. Centralblatt f. Chir. 1873. Nr. 18. — 15. Bidder, A., Experimentelles über den Mechanismus d. Brucheinklemmung. Langenb. Arch. Bd. XVIII. — 16. Bierbaum, Beitr. zur Ileuslehre. Deutsche Klinik. 1864. Nr. 5—7. — 17. Billroth, Chirurg. Erfahrung. Zürich, 1860—1867. Langenbeck's Arch. Bd. X. — 18. Богдановъ, Случай etc. Врачъ 1883. Nr. 26. — 19. Bollinger, Die Kolik der Pferde und das Wurmaneurysma der Eingeweidearterien. 1870. — 20. Derselbe, Thrombose der vorder. Gekrösearterie beim Pferde. Adam's Wochenschr. für Thierheilkunde. 1873. Nr. 3. — 21. Bokai, Experim. Beiträge u. s. w. Archiv für experim. Pathol. und Therapie. Bd. XXIII. S. 209 und 414, und Bd. XXIV. S. 153. — 22. Boudet de Paris, Traitement de l'occlus. intest. par l'électr. — Congrès périodique intern. des Sciences méd. 8me Session. Copenhague 1884. Tom. II. Section de Méd. p. 124. — 23. Breslau, Unbeabsichtigte Punction eines Dünndarms bei Ileus. Archiv der Heilkunde. 1862. S. 179. — *24. Bruggisser, Laparot. wegen innerer Incarcer. Correspondenzbl. f. Schweiz. Aerzte. 1883. Nr. 2. — 25. Брунсъ, Случай Заворота кишекъ. Врачъ 1883. Nr. 29—30. — Buch, Ueber die Behandlung des Ileus mit Massage. Berlin. klin. Wschr. 1880. Nr. 41 und Врачъ 1880. Nr. 21. — 27. Busch, Ueber den Mechanismus der Brucheinklemmung. Verhandl. der Deutsch. Gesellsch. für Chir. IV. Congress. 1875. — 28. Burel, Ein Fall von Ileus. Deutsche Klinik. 1858. Nr. 47. — *29. Буйвидъ, А. И, Нѣсколько случаевъ острой непроходимости кишечника. Медицинск. Обозрѣніе 1889. No. 24. p. 1055. — 30. Cahn, Heilung des Ileus. Berliner klin. Wochenschr. 1884. Nr. 42 u. 43. — 31. Canstatt, Die

spec. Pathol. u. Therapie. Bd. IV. Erlangen 1843. — *32. Cantalamessa, Gastrotomia pel volvolo. Il raccoglit. med. 1875. Nr. 13. Centralblatt für Chir. 1876. Nr. 35. — *33. Cayley and Laurson, Cases of Abdom. disease. Med. times and gaz. 1877. Oct. 27. — 34. Chiari, Darmocclusion. Wiener med. Wochenschr. 1888. Nr. 2. — *35. Clark, On a Case of Obstr. Lancet 1883. Oct. 20. — 36. Clemens, Electr. bei Darmstenose. Deutsche Klinik. 1866. Nr. 9. — 37. Cless, Innere Darmeinkl. Med. Correspondenzbl. der Württemb. Aerzte. 1847. Nr. 36. — *38. Derselbe, Ileus. Ebenda. 1850. Nr. 5. — *39. Coats, J., On twisting of the intest. an a cause of obstr. The Glasgow. med. Journ. 1880. Vol. XIII. No. 6. Centralbl. für Chir. 1880. No. 32. — *40. Curschmann, Axendrehung des Colon transversum. Deutsche med. Wochenschr. 1883. Nr. 17. — 41. Derselbe, Einige Bemerkungen zur Behandlung u. s. w. Ebenda. 1887. Nr. 21. — 42. Derselbe, Der Ileus und seine Behandlung. Verhandl. des VIII. Congress. für innere Medicin. 1889. — 43. Czerny, Bemerkungen zur operativen Behandlung innerer Incarc. Virchow's Archiv. Bd. CI. — 44. Damsch, Ueber den Werth der künstlichen Auftreibung des Darmes durch Gase. Berlin. klin. Wochenschr. 1889. Nr. 15. — 45. Dirska, Zur Darmeinklemmung. Ebenda. 1880. Nr. 35. — 46. Dolinger, De l'intervention chir. dans les occl. intest. — 47. Dürr, Ileus. Med. Correspondenzbl. der Württemberger Aerzte. 1859. Nr. 35. — 48. Emmert, Lehrbuch der Chirurgie. 1862. Bd. III. — *49. Eppinger, Innere Incarceration. Prager Vierteljahrsschr. 1873. Bd. CXVII. S. 61. — 50. Epstein und Soyka, Zur Casuistik der Darmimpermeabil. bei Neugeborenen. Prag. med. Wochschr. 1878. Nr. 47—48. — *51. Erichsen, Einige seltene Fälle u. s. w. St. Petersburger medic. Zeitung. 1862. S. 305. — — *52. Esau, Ueber Axendrehung des Darms. Archiv f. klin. Medicin. Bd. XVI. S. 474. — *53. Ewald, Axendrehung der Flex. s. Deutsche med. Wchschr. 1888. Nr. 2. — 54. Flatau, Laparot. wegen inner. Einklemmung. Ebenda. 1886. Nr. 6. — *55. Förster, Handbuch der pathol. Anatomie. Leipzig 1854. Bd. II. S. 54. — 56. Fränkel, Darmstrictur. Berliner klin. Wochenschrift. 1880. Nr. 14 u. 16. — 57. Fräntzel, Entor. bei Ileus. Virchow's Archiv. Bd. XLIX. — 58. Franck, Handbuch der Anatomie der Hausthiere. Stuttgart 1883. — 59. Frankenhäuser, Ein Beitrag zur Casuistik des Ileus paralyticus. St. Petersb. med. Wchschr. 1890. Nr. 24. — 60. Friedberger und Fröhner, Lehrbuch der spec. Pathologie und Therapie der Hausthiere. Bd. I. Stuttgart 1889. — 61. Friedberger, Die Kolik der Pferde. 6 Vorträge. Berlin 1874. — 61. Derselbe, Zur Kolik des Pferdes. Münchener Jahresber. der thierärztl. Schule. Jahrgänge pro 1876—1880. — *63. R. Froriep, Chir. Kupfertafel. Taf. 378. Der Fall und Abbild. Nr. 5. — 64. Fuchs, Lehrbuch der spec. Nosologie. Bd. II. Göttingen 1848. — 65. Fuhr, Beiträge zur Entorost. bei innerem Darmverschluss. Münch. med. Wochenschr. 1887. Nr. 9 u. 10. ref. Centralbl. für Chir. 1887. Nr. 29. — *66. Fuhr und Wesener, Zur Entorostomie bei Ileus. D. Zeitschr. f. Chir. Bd. XXIII. — 67. Gelpke, Incarc. interna. Correspondenzbl. für Schweiz. Aerzte. 1889. Nr. 2. — 68. Gerhardt, Pankreaskrankheiten und Ileus. Virchow's Arch. Bd. CVI. — 69. Gersuny, Laparotomie wegen Undurchgängl. des Darmes. Wien. med. Wchschr. 1885. Nr. 43. — *70. Gibson Hamilton, Three Cases of intestinal obstruct. Lancet 1888. Octob. 6. — 71. Goltdammer, Ueber Ileus. Deutsche med. Wchschr. 1889. Nr. 11 u. Berliner klin. Wchschr. 1889. Nr. 10. — 72. Grawitz, Fall von Embolia art. mesar. sup. Virch. Arch. Bd. CX. — *73. Gruber, Ueber Darmverschluss. Ebenda. Bd. XXVI. — *74. Derselbe, Ein Fall u. s. w. Ebenda. Bd. XLVIII. — *75. Derselbe, Anatomische Notizen. Ebenda. Bd. LXXXVI. — *76. Derselbe, Ueber Incar-

cerat. internae. Med. Ztg Russlands. 1860. Nr. 14—19. — *77. Derselbe, Ueber Incarc. int. St. Petersb. med. Wochschr. 1861. S. 33. — *78. Derselbe, Zur Geschichte u. s. w. Ebenda. 1862. S. 161. — 79. Gurlt, Ileus von 12tägiger Dauer. Deutsche Klinik 1853. Nr. 5. — 80. Derselbe, Jahresbericht f. 1860—1861. Langenbeck's Arch. Bd. III. S. 335. (Duchayssoy, Patholog. Anat. der inneren Einklemm.) — 81. Gussmann, Ein Beitrag zur Casuistik seltener Darmverschliessungen. Med. Correspond.-Bl. der Württemb. Aerzte. 1871. Nr. 7. — *82. Hafner, Zur Casuistik des Ileus. Inaug.-Diss. Tübingen 1860. — *83. Hahn, Ein Beitrag zur Colotomie. Berlin. klin. Wochschr. 1887. Nr. 25. — 84. Hansen, Ueber Ileus. Archiv der Heilkunde. 1864. S. 111. — 85. Hasenclever, Ueber die Behandlung des Ileus mit Magenausspül. Berliner klin. Wochschr. 1885. Nr. 5. — 86. Hauff, Ileus. Med. Correspondenzbl. d. Württemb. Aerzte. 1883. Nr. 26. — *87. Heiberg, Ueber innere Incarc. Virchow's Arch. Bd. LIV. — *88. Derselbe, Norsk. Mag. III. 3, ref. Deutsche Klinik. 1874. Nr. 41. — 89. Heidinger, Die Laparotomie bei Darmocclusion. Inaug.-Diss. Dorpat 1861. — 90. Heise, Beitrag zu Ileus. Inaug.-Diss. Berlin 1880. — *91. Helferich und Cahen, Jahresbericht über die chir. Klinik der Universität Greifswald pro 1888—1889. — *92. Helferich, Zur oper. Behandl. des Ileus. Deutsche med. Wochschr. 1888. Nr. 33. — *93. Hennerici, Innere Darmincarceration. Correspondenzbl. der ärztl. Vereine im Rheinlande. 1875. S. 24. Centralbl. f. Chir. 1875. Nr. 17. — 94. Hennig, Incarceratio interna. Berliner klin. Wochenschr. 1884. Nr. 9. — 95. Henoch, Klinik der Unterleibskrankheiten. Berlin 1858. Bd. III. — 96. Henschel, Path.-anat. Befund in einem Fall von Ileus. Berliner klin. Wochschr. 1871. Nr. 24. — 97. Hertwig, Die Krankheiten der Hunde. 2. Aufl. Berlin 1880. — 98. Herczel, Exper. und histolog. Untersuchungen. Zeitschr. f. klin. Med. 1886. Bd. XI. — 99. F. Hessel, Beitr. zu der Lehre von der Brucheinklemmung. Inaug.-Diss. Marburg 1856. — 100. Heusner, Ueber Darmverschl. Deutsche med. Wochschr. 1887. Nr. 36. — 101. Hewelke, Przyp. niedrożnosci. przew. pok. Gaz. lek. 1888. No. 3. — *102. Hirsch, Ein Fall von innerer Incarcer. St. Petersb. med. Wochschr. 1880. Nr. 32. — 103. Hirschberg, Zur operat. Behandl. des Ileus. Berliner klin. Wochenschr. 1887. Nr. 16. — 104. Hofmokl, Experimente u. s. w. Centralbl. f. Chir. 1876. Nr. 22. — *105. Derselbe, Darmobstruction. Deutsche med. Wochschr. 1887. Nr. 47. — *106. Holmer, Ueber Laparot. etc. Nord. med. Ark. 1874. Bd. VI. No. 29. Deutsche Zeitschrift f. Chir. Bd. VI. S. 76. — *107. Humphry D. Rolleston und C. Percival Crousch, A case of intest. Obstr. Bartholomews Hosp. Rep. Vol. XXV. p. 169, citirt nach Centralbl. für Chir. 1890. Nr. 23. — 108. Isnard, Die gewaltsamen Einspritzungen bei Darmverschliess. Deutsche Klinik. 1867. Nr. 38, 40, 41, 43 u. 44. — *109. Kahler, Beitrag zur Casuistik der acuten Darmverschl. Prager med. Wochschr. 1879. Nr. 38—39. — 110. Kapff, Darmverengerung. Med. Correspondenzblatt der Württemberg. Aerzte. 1856. Nr. 12. — 111. Вл Карпеченко, Изслѣдованія причинъ и сущности etc. Диссерація. С. Петербургъ. 1875. — 112. Kaufmann, Ueber den Verschluss der Art. mesaraica sup. durch Embolie. Virchow's Arch. Bd. CXVI. — 113. Derselbe, Zwerchfellshernie mit Incarc. des Magens d. Axendr. Deutsche med. Wochschr. 1887. Nr. 28. — 114. Kessler, Ad., Ileus mit Merc. vivus behandelt. Berlin. klin. Wochschr. 1880. Nr. 36. — 115. Kirstein, Experim. zur Pathol. des Ileus. Deutsche med. Wochschr. 1889. Nr. 49. — 116. Klein, Ileus inflammat. Deutsche Klinik. 1861. Nr. 39. — 117. Kleinwächter, Axendrehung des Dünndarmes bei einem Kinde. Prager Vierteljahrsschrift. Bd. CXVII. S. 53. — 118. Klob, Ueber innere Einklemmung. Wien. med. Wchschr.

1876. Nr. 5. — 119. Knie, Langdauernder Ileus. St. Petersb. med. Wochschr. 1880. Nr. 11. — 120. Кни, Отчетъ. 1880—1883. — 121. Kocher, Die Lehre von der Brucheinklemmung. Deutsche Zeitschr. für Chir. Bd. VIII. — 122. Köhler, Ein Fall von Ileus. Charité-Annalen. X. Jahrg. 1885. — *123. Köhler, Ileus. Ebenda. XIII. Jahrg. 1888. S. 539. — 124. Derselbe, Ileus. Ebenda. XIV. Jahrg. 1889. S. 540. — 125. Kormann, Heilung eines Ileus durch Eiswasserklystiere. Berliner klin. Wochschr. 1879. Nr. 48. — 126. Kortweg, Beiträge u. s. w. Langenbeck's Arch. Bd. XXII. — 127. Derselbe, Zur Frage der Brucheinklemmung. Centralbl. für Chir. 1878. Nr. 42. — 128. Kosiński, Przyczynek do chirurg. leczenia etc. Medycyna 1888. No. 6. — 129. Красновецъ, Случай etc. Врачъ 1886. No. 12. — 130. Кривякинъ, Массажъ при непроходимости кишекъ. Врачъ 1885. No. 13. — 131. Krönlein, Bericht über v. Langenbeck's Klinik und Poliklinik zu Berlin. 1. Mai 1875 bis 31. Juli 1876. Supplementheft zum XXI. Bd. Langenb. Archiv. — 132. Derselbe, Ueber die chirurg. Behandlung des Ileus. Correspondenzbl. für Schweiz. Aerzte. 1882. Nr. 15. — 133. Derselbe, Ueber die chir. Behandlung des Ileus. Ebenda. 1882. Nr. 15 u. 16. — 134. Кромъ, Непроход. кишекъ. Врачъ 1886. No. 44. — 135. Kümmel, Ueber Laparot. bei innerer Darmeinklemm. Deutsche med. Wochschr. 1886. Nr. 12. — 136. Derselbe, Zur Frage der operat. Behandlung der inneren Darmeinklemmung. Centralbl. f. Chir. 1887. Nr. 45. — *137. Derselbe, Weitere Erfahrungen u. s. w. Deutsche med. Wochschr. 1890. Nr. 27 u. 28. — *138. Kurz, Laparotomie wegen Ileus. Deutsche med. Wochschr. 1885. Nr. 13. — *139. Küttner, Ueber innere Incarcerationen. Virchow's Arch. Bd. XLIII. — 140. Лабуцъ, Рѣдкая Форма Завор. кишекъ. Врачъ 1882. No. 6. — 141. Lambl, Ueber Behandlung innerer Einklemm. Virchow's Arch. Bd. XLV. — 142. Lange, Darmverschliessung. Deutsche Klinik. 1858. Nr. 32. — 143. Langenbuch, Laparohysterotomie u. s. w. Berlin. klin. Wochschr. 1881. Nr. 9. — 144. Langer, Klin. Beobachtung. Medic. Jahrbücher. 1881. S. 530. — *145. Langerhaus, Ein Fall von innerer Einklemmung durch Axendrehung der Pylorushälfte eines Sanduhrmagens. Virchow's Archiv. Bd. CXI. — 146. Lauenstein, Ileus. Deutsche med. Wochschr. 1884. S. 651 und 1887. S. 484. — *147. Léger, Deux observations de Volvul. Progrès médic. 1876. II. Centralbl. für Chir. 1876. — *148. Leichtenstern, Verengerungen, Verschliessungen und Lageveränderungen des Darms. Ziemssen's Handbuch der spec. Pathol. u. Therapie. Bd. VII. — 149. Derselbe, Ueber Darmverschliessungen. Deutsche med. Wschr. 1888. Nr. 12. — *150. Derselbe, Ileus und seine Behandlung. Verhandl. des VIII. Congr. für innere Medic. 1889. — *151. Leisrink und Alsberg, Beiträge zur Chir. Langenbeck's Arch. Bd. XXVIII. — 152. Lenharz, Zur Behandlung der ac. inner. Darmv. Deutsche med. Wochenschr. 1887. Nr. 42. — 153. Leubuscher, Experiment. Beiträge zur Aetiol. der Darminvaginat. — *154. Lingen, Zur Casuistik der Darmverschliess. St. Petersb. med. Wochschr. 1882. Nr. 49. — 155. Litten, Ueber die Folgen des Verschlusses der Art. mesaraica sup. Virchow's Arch. Bd. LXIII u. Deutsche med. Wochschr. 1884. S. 718. — 156. Lobert, Ein Fall von Thrombose der Pfortader. Citirt nach Grawitz. Virchow's Archiv. Bd. CX. — 157. Lossen, Studien und Experimente über Mechanismus der Brucheinklemmung. Verhandl. des III. Congr. f. Chir. 1874. — 158. Derselbe, Die elastische und die Kotheinklemmung. Verh. d. Deutsch. Gesellsch. f. Chir. IV. Congr. 1875. — 159. Madelung, Zur Frage der operativen Behandlung der inner. Darmeinklemm. Langenbeck's Arch. Bd. XXXVI. — 160. Majer, Einige Beobachtungen. Med. Correspondenzbl. der Württemberg. Aerzte. 1840. Nr. 13. — *161. Максимовичъ и Старынкевичъ, Случай

„Volvulus“. Врачъ 1883. No. 7 и 8. — 162. Макутинъ, Къ вопросу о промываніи желудка etc. Врачъ 1855. No. 4. — *163. Maschka, Gerichtsärztliche Mittheil. (Axendrehung der Flex. s.) Prager klin. Wochschr. 1887. Nr. 3, ref. Centralbl. für die medic. Wissensch. 1887. Nr. 26. — *164. Meckel, Handbuch der path. Anatomie. Bd. I. S. 594. Leipzig 1812. — 165. Metz, Heilung einer hartnäckigen Darmverschliessung durch Hydrarg. depur. Berliner klin. Wochenschr. 1873. Nr. 10. — 166. Миллеръ, Заворотъ кишекъ послѣ влагалищн. вырѣз. матки. Вражъ 1885. No. 48. — 167. Moers, Verschliessung des Darmes. Berlin. klin. Wochschr. 1880. Nr. 21. — 168. Mosler, Ueber Ileus. Archiv der Heilkunde. 1864. S. 111. — 169. Müller, Entorostomie zur Behebung einer inneren Einklemmung. Langenbeck's Arch. Bd. VI. — *170. Naecke, Zwei bemerkenswerthe Fälle von Ileus. Archiv f. klin. Medic. 1877. Bd. XX. S. 513. — 171. Neuffer, Volvulus ilei. Med. Correspondenzblatt der Württemb. Aerzte. 1874. Nr. 12. — 172. Nothnagel, Beiträge zur Physiol. und Pathol. des Darmes. Berlin 1884. — 173. Derselbe, Zur medicam. Behandlung des Ileus. Wiener med. Blätter. 1859. Nr. 12. — 174. Obaliński, Beitrag zur Laparotomie bei interner Darmocclusion. Wiener med. Presse. 1884. Nr. 45—50 u. Przegląd lekarski 1884. No. 49—50. — 175. Derselbe, Druga serya Laparotomij wykonanych z powodu niedroznosci jelit. Gazeta lekarska 1885. — 176. Derselbe, Seltener Fall von wiederholt wegen innerer Darmocclusion vorgenommener Laparotomie. Wien. med. Presse. 1885. Nr. 7 und Przegląd lekarski 1885. — 177. Derselbe, Weitere Beitr. zur Laparot. bei interner Darmocclusion. Wien. med. Presse. 1886. Nr. 4—12. — 178. Derselbe, Trzecia seryja laparotomij dokonanych z powodu niedrożnosci jelit. Przegląd lekarski. — 179. Derselbe, Laparotomia z powodu przypadkow niedrożnosci jelit. Przegląd lekarski. — 180. Derselbe, Ueber den Bauchschnitt bei innerer Darmverschliess. Langenbeck's Arch. Bd. XXXVIII, und Przegląd lekarki 1888. No. 39—41. — 181. Derselbe, Ueber die secundären Darmverschliessungen. Berliner klin. Wochenschr. 1889. Nr. 12 und Przegląd lekarski 1889. No. 6 i 7. — 182. Оболенскій, О непроходимости кишекъ. Врачъ 1885. No. 38 и 39. — *183. Oldekop, De Volvulo. Inaug.-Dissert. Dorpat 1851. — 184. R. v. Oettingen, Ueber Entorostomie und Laparotomie bei acut. inner. Darmocclusion. Inaug.-Diss. Dorpat 1888. — 185. Oppolzer, Ueber Ileus. Wiener med. Wochenschr. 1888. Nr. 39—40. — 186. Orlowski, Skręcenie kiszki cienkiej. Gaz. lekarska 1888. Nr. 11. — 187. Panthel, Zwei Fälle von Ileus. Deutsche Klinik. 1853. Nr. 45. — 188. Pantlen, Drei Fälle von Darmverschluss. Med. Correspondenzbl. der Württemb. Aerzte. 1874. Nr. 36. — 189. Pauli, Ueber pathologische Anatomie der Darmbrüche und über Darmeinklemmung. Langenbeck's Arch. Bd. XII. — *190. Pemberton, Darmverschluss. Brit. med. 1875. Vol. I. p. 576. Centralbl. f. Chir. 1875. Nr. 39. — *191. Peyrot, De l'intervention chirurg. dans l'obstruct. intest. Paris 1880. — 192. Pinner, Ueber Darmgangrän nach Thrombose der Art. mesaraica. Centralbl. für Chir. 1889. Nr. 51. — *193. Pirogoff, Ueber die Erscheinungen pathischer Processe u. s. w. Vermischte Abhandlungen aus dem Gebiete der Heilkunde prakt. Aerzte zu St. Petersburg. VIII. Sammlung. Leipzig 1852. — *194. Poppert, Zur Frage der chir. Behandlung des Ileus. Langenbeck's Arch. Bd. XXXIX. — 195. Rehn, Ueber operative Behandlung des Darmverschlusses. Centralbl. für Chir. 1887. Nr. 30. — 196. Reichel, Die Lehre von den Brucheinklemm. 1886. — 197. Derselbe, Ileus nach vaginaler Totalexstirpation des Uterus. Zeitschr. f. Geburtsh. und Gynäkol. Bd. XV. — 198. Richter, Studien über die Lehre von den Unterleibsbrüchen. Breslau 1869. — 199. Rintelen, Ileus. Berliner klin. Wochschr. 1879. Nr. 44. — 200. Розановъ, Случай

15 дневной кишечной непроход. 1884. No. 2. — *201. Roecker, Fall einer In carcer. interna. Med. Correspondenzbl. der Württemberg. Aerzte. 1837. Nr. 6. — 202. Rosenbach, Zur Symptomatologie und Therapie der Darminsuff. Berliner klin. Wochschr. 1889. Nr. 13 u. 14. — 203. Derselbe, Zur Punction des Darms bei Darmverschluss. Ebenda. 1869. Nr. 17. — 204. Roser, Mechanismus d. Brucheinklemmung. Archiv für physiol. Heilk. Neue Folge. 1859. Bd. III. — 205. Derselbe, Die Brucheinklemmungsklappen. Arch. d. Heilk. 1860. S. 183. — 206. Derselbe, Zur Brucheinklemmungslehre. Ebenda. 1864. S. 85. — 207. Derselbe, Zur Operation des Volvulus. Centralbl. f. Chir. 1883. Nr. 43. — 208. Derselbe, Zur Laparotom. bei Ileus. Deutsche med. Wochschr. 1886. Nr. 5. — *209. Rothe, Laparotomie wegen innerer Darmeinklemm. Memorabil. 1886. Heft 6. Centralbl. für Chir. 1887. Nr. 32. — *210. Rühle und Busch, Ileus durch Axendrehung des Dünndarms. Berliner klin. Wochschr. 1865. Nr. 20. — *211. Rüter, Ein Beitrag zur klin. Diagnose der Darmocclusion. Deutsche med. Wochschr. 1890. Nr. 16. — 212. Rydygier, Beitrag zur operat. Behandlung der inneren Darmeinklemmung. Verhandl. der Deutsch. Gesellschaft für Chir. XVI. Congress. 1887, und Przegląd lekarski. 1887. No. 22 u. 23. — 213. Санацкій, 2 случ. непроход. кишокъ. Мед. обозрѣніе. 1887. No. 8. — 214. Sachs, W., Drei kleine Beiträge zur Darmchirurgie. I. Centralbl. f. Chir. 1890. Nr. 39. — 215. Sander, Ileus. Deutsche Klinik. 1862. Nr. 30. — 216. Schede, Beiträge zur chirurg. Behandlung des Ileus. Verhandl. der Deutsch. Gesellschaft f. Chir. XVI. Congress. 1887. — 217. Schnetter, Zur Behandlung der Darmverschliessungen. Archiv f. klin. Medic. Bd. XXXIV. — 218. Scholz, Ein Fall von Ileus. Deutsche Klinik. 1863. Nr. 3. — 219. Schmid, Ileus. Deutsche med. Wchschr. 1884. Nr. 22. — 220. Schramm, H., Laparotomie bei innerer Darmocclusion. Langenbeck's Arch. Bd. XXX, und Pamietnik towarz. lekarsk. Warszawsk. 1884. — *221. Schrenck, St. Petersburg. med. Wochschr. 1882. S. 19. — 222. Schüppel, Ein Fall von innerer Incarcer. des Dünndarms Archiv der Heilkunde. 1866. S. 167. — 223. Schweninger, Experiment. Studien über Darmeinklemmung. Ebenda. 1873. S. 300. — *224. Seitz, Zwei Fälle von Ileus. Deutsche Klinik. 1859. Nr. 2. — 225. Seligson, Stenose des Darms. Ebenda. 1865. Nr. 44 u. 47. — 226. Senn, The surgical treatment of intest. obstr. Paper read before the Congr. of Americ. Physic. and Surg. Washington 1888. — 227. Derselbe, An Experim. Contrib. to intestin. Surgery etc. 1888. — *228. Derselbe, The surgical treatment of volvulus. Med. News 1889. — 229. Siebert, Diagnost. der Krankheiten des Unterleibes. Erlangen 1855. — 230. Склифосовскій, Отчетъ хир. клин. 1880—1884. p. 335. — *231. Sonnenburg, Operative Behandlung des Ileus. Deutsche med. Wochschr. 1888. Nr. 27. — 232. Späth, Ein Fall von Ileus. Med. Correspondenzbl. der Württemb. Aerzte. 1836. Nr. 36. — 233. Spoerer, Beobachtungen über den Ileus. Vermischte Abhandl. aus dem Gebiete der Heilkunde prakt. Aerzte zu St. Petersburg. VIII. Sammlung. Leipzig 1852. — 234. Stein, Die Punction des Abdomens bei Pneumatosis gastro-intestinalis. Deutsches Archiv f. klin. Med. Bd. VI. S. 450. — 235. Derselbe, Der Ileus und seine Behandlung. Wien 1890. — *236. Steltzner, Ueber 6 operativ behandelte Fälle von acuter innerer Darmocclusion. Jahresbericht der Gesellschaft f. Natur- und Heilkunde zu Dresden 1885—1886. Centralbl. f. Chir. 1886. Nr. 40. — 237. Streubel, Beiträge zur Erkennung und Behandlung innerer Darmeinklemmung. Prager Vierteljahrsschr. 1858. I. — 238. Szumann, Mittheilung eines Falles von Laparotomie bei Ileus. Deutsche med. Wochenschr. 1881. Nr. 6 u. 7, und Gazeta lekarska. 1881. Nr. 11. — 239. Talma, Untersuchungen über Ileus ventriculi simpl., Gastromalacie und Ileus

Zeitschr. f. klin. Medic. 1890. Bd. XVII. — 240. Тарновскій, Военно-медиц. Ж. за Апрѣль 1877. — 241. Thomas, Dreiunddreissigtägige Darmunwegsamkeit. Wien. med. Wochschr. 1869. — 242. Teale, Exploration u. s. w. Centralbl. f. Chir. 1875. Nr. 27. — *243. Tiling, Protokolle u. s. w. St. Petersburg. med. Wochschr. 1886. Nr. 50. — 244. Трахтенбергъ, Непроходимость кишекъ. Врачъ 1884. No. 50. — *245. Treves, Darmobstruction. Deutsch von Pollack. 1888. — *246. Uhde, Chirurg. Behandlung inner. Einklemm. Pitha-Billroth's Handb. der Chir. Bd. III. Theil II. — *247. Ulmer, Ueber den Volvulus. Med. Correspondenzbl. der Württemberg. Aerzte. 1872. Nr. 15. — 248. Verhandlungen des Congresses für innere Medicin. VIII. Congr. 1889. Discussion über Ileus. S. 92. — 249. Verhandlungen der Deutsch. Gesellsch. f. Chir. XVI. Congr. 1887. Discussion über Ileus. S. 95. — 250. Voelkel, Fall von Ileus, geheilt durch Mercur. vivus. Berliner klin. Wochschr. 1867. Nr. 48. — 251. Volgt, Beitrag zur Aetiologie der Darmverschliessung. Prager med. Wochenschr. 1883. Nr. 40—41. — 252. Wachsmuth, Ileus und Entorotomie. Virchow's Archiv. Bd. XXIII. — *253. v. Wahl, Zur Casuistik der Laparotomie und Entor. bei Darmocclusion. St. Petersb. med. Wochschr. 1886. Nr. 19 u. 20. — *254. Derselbe, Ueber die klinische Diagnose der Darmocclusion durch Strangulat. und Axendrehungen. Centralbl. f. Chir. 1889. Nr. 9. — *255. Derselbe, Die Laparotomie bei Axendrehungen des Dünndarmes. Langenbeck's Arch. Bd. XXXVIII. — 256. Waitz, 2 Fälle von innerer Darmeinklemmung. Deutsche med. Wochschr. 1887. Nr. 21. — 257. Walzer, 2 Fälle von Unterbrechung des Darmrohrs. Med. Correspondenzbl. der Württemb. Aerzte. 1864. Nr. 45. — *258. Weil, Zur Laparotomie bei innerer Einklemmung. Prager med. Wchschr. 1878. Nr. 31—32. — 259. Wittelshöfer, Casuist. Beitr. Enterostenosis. Wien. med. Wochschr. 1881. Nr. 5. — 260. Wentscher, Ein Fall Ileus. Berliner klin. Wochschr. 1887. Nr. 34. — 261. Wildt, Zur Laparotomie bei inneren Einklemm. Verhandl. des VIII. deutsch. Congr. f. Chir. I. — 262. v. Ziemssen, Die künstliche Aufbl. des Dickdarms. Deutsches Archiv f. klin. Medic. Bd. XXXIII. — 263. Зисманъ, Непроход. кишк. Врачъ 1886. No. 12. — *264. Zoege v. Manteuffel, Demnächt in Langenbeck's Archiv erscheinende Abhandlung über Ileus, mir gütigst zur Verfügung in Manuscript überlassen. — 265. Zuntz und Tacke, Ueber Aetiologie des Meteorismus. Deutsche med. Wochenschrift. 1884. S. 717. — *266. Zur Casuistik der Darmstenosen (Name des Autors nicht genannt). Med. Correspondenzbl. der Württemberg. Aerzte. 1871. Nr. 34. — *267. Zwicke, Torsio ilei ad axin. Charité-Annalen. IX. Jahrg. (1884). p. 411. — 268. Шеффферъ, Къ лѣченіы непроходимости кишекъ. Врачъ 1885. No. 14. — 269. Эккъ, Непроходимостъ кишекъ. Врачъ 1884. No. 42.

X.

Mittheilungen aus der v. Bardeleben'schen Klinik.

Von

Stabsarzt Dr. A. Köhler
in Berlin.

Die vom 1. April 1890 bis zum 31. März 1891 aufgenommenen Kopfverletzungen.

Jede chirurgische Klinik scheint ihre Specialität zu haben; man findet in den verschiedenen Berichten die grössten Unterschiede in der Häufigkeit der einzelnen chirurgischen Krankheiten. So ist das Verhältniss der Entzündungen zu den Neubildungen oder zu den Verletzungen im Allgemeinen, oder zu speciellen, besonders häufig vorkommenden Krankheiten überall ein anderes. In dem einen Berichte z. B. finden wir eine grosse Zahl von Steinoperationen, in dem anderen sehr viele Operationen wegen Kropf und anderer gutartiger oder bösartiger Neubildungen beschrieben, während eine dritte Klinik von alledem nur wenig, desto mehr aber von zahlreichen und schweren Verletzungen zu berichten weiss. Diese Verschiedenheiten sind gewiss oft durch besondere Neigungen und Fähigkeiten des Leiters der Klinik bedingt; häufiger aber durch äussere Umstände, besonders durch Lage und Umgebung des Krankenhauses, sowie durch die hauptsächlichen Berufsarten der auf das Krankenhaus angewiesenen Bevölkerung. Das endemische Auftreten einzelner chirurgischer Krankheiten, z. B. der Kröpfe, die Häufigkeit bösartiger Neubildungen, krankhafter Gefässerweiterungen in bestimmten Ländern, Thatsachen, deren Ursachen uns keineswegs immer klar sind, ferner die Nähe grosser Fabriken, Bergwerke und anderer industrieller Anlagen, die Lage in oder an grossen, verkehrsreichen, schnell wachsenden, also auch an Neubauten reichen Städten, — alle diese Umstände werden für die grössere oder geringere Frequenz bestimmter chirurgischer Krankheiten oder Verletzungen von grösstem Einflusse sein.

Wenn wir an der Hand der in den Charité-Annalen alljährlich veröffentlichten Berichte das Material der v. Bardeleben'schen

Klinik daraufhin untersuchen, finden wir, anderen Kliniken gegenüber, besonders zahlreich die Verletzungen, recht häufig Verletzungen schwerster Art. Ein kleiner, aber interessanter Theil derselben, die im Jahre 1890 beobachteten Kopfverletzungen, soll im Folgenden ausführlicher besprochen werden.

Vom 1. April 1890 bis zum letzten März 1891 wurden auf der Klinik und der Nebenabtheilung für äusserlich Kranke (Oberstabsarzt Dr. R. Köhler) 193 Kopfverletzte (166 M., 21 W., 6 Kinder) behandelt.

Von diesen 193 Kopfverletzungen waren 44 bei 31 M., 9 W. und bei 4 Kindern als schwere (mit 22 Todesfällen), und 149 bei 135 M., 21 W. und bei 2 Kindern als leichte zu bezeichnen.

In 6 Fällen blieb die Ursache der Verletzung unbekannt; 1 mal bei einem Bruch der Schädelbasis; der Kranke, welcher nach 4 Wochen geheilt entlassen wurde, wusste darüber nichts anzugeben; 5 mal bei leichteren Verletzungen: diese Kranken wurden trunken eingeliefert und konnten auch später nicht sagen, wie sie zu ihren Wunden gekommen waren.

In den übrigen 187 Fällen war die Ursache:

82 mal Schlägerei oder Ueberfall bei 69 M., 9 W., 4 K.; darunter 5 schwere Verletzungen (1 Schädelschuss) mit 6 Todesfällen (1 M., 2 W., 3 K.).

36 mal Unfall bei der Arbeit, bei 34 M. und 2 W., darunter 6 schwere Verletzungen mit 1 Todesfall (M.).

11 mal Ueberfahren, bei 9 M. und 2 W., darunter 4 schwere Verletzungen mit 3 Todesfällen (2 M., 1 W.).

5 mal Hufschlag, dabei 1 Knochenbruch, 4 oberflächliche Wunden.

36 mal wirkliche Unfälle, bei denen fremde Schuld oder Haftbarkeit nicht in Frage kam, bei 35 M., 1 W.; Fall von der Pferdebahn 5 mal, Auffallen von Dachziegeln, von Mauersteinen je 1 mal, Fall auf der Strasse, von der Treppe u. s. w. 28 mal (1 Todesfall, W.).

17 mal handelte es sich um Selbstmordversuche (14 M., 3 W.); 15 mal durch Erschiessen (14 M., 1 W.), 8 Todesfälle; 2 Frauen hatten sich aus dem 4. Stock herabgestürzt und erlagen ihren vielfachen schweren Verletzungen kurz nach der Einlieferung ins Krankenhaus.

5 Kranke kamen mit heftigem, von ihren Kopfwunden ausgegangenem Erysipel benommen mit hohem Fieber zur Aufnahme. Mit auf die Umgebung der Wunde beschränkten, durch Eiterverhaltung bedingten Entzündungen kamen 35 Kranke. In allen diesen Fällen trat nach energischer antiseptischer Säuberung in wenigen Tagen Besserung, in wenigen Wochen Heilung ein. Während des Aufenthaltes im Krankenhause trat nur bei einer Patientin mit Schädelschuss ein leichtes, in wenigen Tagen unter Wattebedeckung zurückgehendes Erysipel auf. Schwer betrunken wurden 28 Kopfverletzte eingeliefert; von der Mehrzahl der bei Schlägereien Verletzten war ebenfalls festgestellt, dass sie betrunken gewesen waren. Infolge prophylaktischer Chloral- und Alkoholgaben [1]) kam es nur in 5 Fällen zur Entwicklung eines Delirium tremens.

1) Siehe die klinischen Jahresberichte in den Charité-Annalen.

Die Stelle der Verletzungen war:

5 mal die Nase (3 Knochenbrüche).
29 = die Stirn (3 Schussverletzungen).
24 = die nächste Umgebung der Augen (1 Knochenbruch).
27 = das Gesicht (2 Gaumenschüsse, 2 mal Schüsse in den Gehörgang).
31 = der Hinterkopf (1 Messerstich bis ins Gehirn).
51 = Schläfen- und Scheitelgegend (28 mal links, darunter keine Schussverletzung, 23 mal rechts, darunter 9 Schädelschüsse).
12 = die Mitte des Scheitels.
7 = die Schädelbasis.
8 = mehrfach.

6 Kranke hatten ausser den Kopfverletzungen noch zum Theil schwere und vielfache Verletzungen am übrigen Körper erlitten.

1. 31 Jahre alte Frau, welche sich aus einem Fenster des 4. Stockes in den Hof gestürzt hatte und wenige Stunden nach der Aufnahme starb. Sie war bewusstlos, hatte weite, starre Pupillen, ohne dass eine äussere Verletzung am Kopfe nachgewiesen werden konnte. Dagegen fanden sich mehrfache Beckenbrüche und ein offener Bruch des linken Oberschenkels.

Bei der Section fand sich noch ein Bruch des Brustbeins, des 11. und 12. Rückenwirbels und ausserdem grosse, intra-, extra- und intermeningeale Blutergüsse an beiden Hemisphären und an der Basis.

2. 24 Jahre altes Mädchen, von einem Eisenbahnzug überfahren (Selbstmordversuch?) und stark benommen eingeliefert. Lähmung des rechten Beines, grosse, bis auf den intacten Knochen führende Lappenwunde vom linken Ohr über den Scheitel zur Lambdanaht. Ausserdem: offener Bruch des linken Oberschenkels und Zermalmung des linken Vorderarmes. — Die Kranke wurde nach 5 Monaten geheilt entlassen; der Arm war dicht über dem Ellbogen amputirt (Heilung per prim.). Die Lähmung des rechten Beines war nach wenigen Tagen zurückgegangen.

3. 25 Jahre altes Mädchen, aus einem Fenster des 4. Stockwerks herausgesprungen und bewusstlos eingeliefert. Es fand sich: eine tiefe Wunde an der linken Kopfseite (Knochen intact), ein Bruch des Unterkiefers, eine Luxation im rechten Sternoclaviculargelenk, mehrfache Beckenbrüche und ein offener Bruch des linken Vorderarmes. Die Kranke starb 4 Stunden nach der Aufnahme (5 Stunden nach dem Unfall).

Bei der Section fand sich, ohne dass ein Schädelbruch vorhanden war, ein grosser intermeningealer Bluterguss auf der rechten Hemisphäre und hämorrhagische Infiltration der die rechte Fossa Sylvii begrenzenden Hirntheile (die Gewalt hatte auf die linke Kopfseite gewirkt; hier befand sich eine gequetschte Wunde und starke Durchtränkung der Weichtheile mit Blut. Bei dem Fehlen eines Schädelbruches müssen die intracraniellen Verletzungen rechts auf Contrecoup bezogen werden).

4. 68 Jahre alter Mann, bei klarem Bewusstsein, mit der Angabe, dass er überfahren sei, aufgenommen. Puls kaum zu fühlen. Am

Kopfe mehrere Quetschwunden und Schrunden. Der rechte Oberarmkopf war so nach innen luxirt, dass er in den Thorax eingedrungen zu sein schien. Ausserdem bestanden multiple Rippenbrüche an beiden Seiten der Brust. 6 Stunden nach der Aufnahme starb der Kranke.

Bei der Section fand sich ausser den Wunden am Kopf (Knochen nicht verletzt), dass der Kopf des Oberarmknochens die 2. und 3. Rippe nach innen gedrängt und zerbrochen hatte; links waren alle Rippen, bis auf die 4. und 5., rechts waren die obersten 4, und zwar die 2. und 3. an zwei Stellen gebrochen. Ausserdem fanden sich die Rippen neben der Wirbelsäule in der Gegend des Angulus sämmtlich noch einmal gebrochen. Pleura, beide Lungen und Mediastinum waren mit Blut durchsetzt; in der rechten Pleurahöhle lag eine grosse Menge flüssigen Blutes. Leber, Milz, Magen und Nieren waren intact.

5 und 6 waren Brüche der Schädelbasis und werden bei diesen ausführlicher beschrieben. Der eine hatte ausser der Fractura baseos einen Bruch des Unterkiefers und des rechten Schlüsselbeins, der andere einen offenen Bruch des linken Oberschenkels, einen Bruch des linken Radius, des Unter- und Oberkiefers erlitten. Beide Kranke wurden geheilt.

Von 3 Patienten, welche, bewusstlos, tief collabirt (der eine heftig delirirend, dabei mit Lähmung der linken Seite) eingeliefert, kurz nach der Aufnahme starben und gerichtlich obducirt wurden, können nähere Angaben nicht gemacht werden.

Ein 22 Jahre altes Mädchen, welches rücklings eine Treppe hinunter auf den Hinterkopf gefallen und Stunden lang bewusstlos geblieben war, nachher Kopfschmerzen und Erbrechen hatte, erholte sich in wenigen Tagen. — Zu diesen, in ihrer Aetiologie nicht ganz klaren Fällen gehört auch der eines 30 Jahre alten Arbeiters, der, mit einer schweren Last 2 Meter tief gefallen, ohne Spuren einer äusseren Verletzung am Kopfe mit motorischer Aphasie und Lähmung des linken Mundfacialis aufgenommen wurde. Augenbefund normal. 8 Tage lang heftige Kopfschmerzen; in dieser Zeit schwand Aphasie und Lähmung. Der Kranke wurde nach 4 Wochen geheilt entlassen.

Noch schwieriger zu erklären und schliesslich zu den „traumatischen Neurosen" gerechnet wurde folgender Fall:

43 Jahre alter Arbeiter, 3 Monate nach der Verletzung der Klinik übermittelt (bis dahin in einer Poliklinik behandelt). Er war von einem heruntergehenden Fahrstuhl gegen die rechte Kopfhälfte gestossen und hatte hier mehrere Wunden und angeblich einen Knochenbruch erlitten. Lähmungen oder Reizerscheinungen waren nicht vorhanden, die Wunden heilten, und der Kranke fühlte sich vollkommen wohl, bis sich „einige Zeit" nach der Verletzung heftige Kopfschmerzen und Schwindelgefühl beim Bücken einstellten. Specialistische Behandlung in einer Nervenpoliklinik war ohne Erfolg. Bei der Aufnahme bestanden Schmerzen im Kopf und in der rechten Seite des Halses und der Brust, leichte Erhöhung der Temperatur (Infiltration der rechten Lungenspitze, im Aus-

wurf keine Tub. bac.), Schlaflosigkeit, Appetitmangel. Pupillen gleichweit, reagirend, ophthalmoskopischer Befund negativ, Gesichtsfeld (Bewegungen der Hand) nicht eingeengt. Sprache schleppend und schwerfällig, Gang schwankend, heftiges Schwanken bei plötzlichem Kehrtmachen. Kein Fussclonus, Kniephänomen nicht hervorzurufen. Die Sensibilität schien etwas herabgesetzt. Die Beschwerden wechselten in der Folgezeit sehr häufig, gingen auf die linke Seite über, traten in den Kiefergelenken beim Kauen, in den Ohren, in beiden Schläfen, im Hinterkopf u. s. w. auf. Die Narben an der rechten Kopfseite waren schmal, nicht mit dem Knochen verwachsen, nicht besonders empfindlich. Schmerzhafte Druckpunkte bestanden nicht. Der Kranke blieb lange Zeit (beinahe 10 Monate) auf der Abtheilung und wurde dann gebessert entlassen; die Beschwerden bestanden fast alle noch, waren aber viel milder geworden, so dass er Stunden lang im Garten umhergehen konnte. Appetit und Schlaf und der Kräftezustand im Allgemeinen waren besser; auch die Sprache war nicht mehr so stockend, wenn auch bei Antworten deutliches Intentionszittern und Mitbewegungen (Hin- und Herwerfen des Kopfes) beobachtet wurden.

Unter den 149 leichteren Kopfverletzungen (einfachen Quetschungen und Quetschwunden ohne Knochenbruch und ohne besondere cerebrale Erscheinungen) sind einige Fälle interessant, weil sie den Uebergang zu den schweren Kopfverletzungen bilden. Die mit Wundrose aufgenommenen Kranken sind schon erwähnt; 3 Kranke, Männer von 32, 35 und 40 Jahren, von denen zwei von einem Neubau gefallen, einer mit einem Eisenstab geschlagen war, kamen mit heftigem Delirium tremens zur Aufnahme, beruhigten sich aber in wenigen Tagen nach kräftigen Dosen von Chloral und Morphium. Einer von ihnen hatte einen, sich später nicht wiederholenden Krampfanfall; er hatte früher nie an Krämpfen gelitten. Ein Zweiter hatte ausser seiner Stirnwunde sich einen Bruch des Unterkiefers und des linken Radius zugezogen. — Unter die mehrfachen Verletzungen ist noch die eines 56 Jahre alten Mannes zu rechnen, welcher überfahren war und mit grossen Quetschwunden an Stirn und Hinterhaupt, sowie mit einem offenen Bruch des rechten Radius dicht am Handgelenk aufgenommen wurde. (Heilung in 2 Monaten mit geringer Beschränkung der Beweglichkeit der rechten Hand.)

Zu den kaum noch als „leicht" zu bezeichnenden Verletzungen gehörte auch die eines 57 Jahre alten Mannes, der nach einem Falle von der Treppe bei klarem Bewusstsein, aber mit motorischer Aphasie und vollständiger Lähmung der rechten Extremitäten und des rechten Facialis aufgenommen wurde. In den ersten Tagen traten ab und zu Krämpfe in den gelähmten Theilen auf. Da die Lähmung des rechten Beines schon nach 2 Tagen geschwunden war, Aphasie

und Lähmung des rechten Armes in 5 Tagen vollständig zurückgingen, da ferner am Kopfe nur eine Beule über dem rechten Seitenwandbein gefunden wurde, ist die Annahme eines durch Contrecoup entstandenen, bald resorbirten Blutergusses in der unteren Hälfte des linken Sulcus Rolando am wahrscheinlichsten. — Bei einem 27 Jahre alten Manne wurde eine nach einem Messerstich seit 2½ Jahren bestehende schmerzhafte Narbe in der Mitte der Stirn excidirt und dabei eine 1½ Cm. lange, an der Basis 1 Cm. breite, im Stirnbein festsitzende Messerspitze gefunden und mit einer gut fassenden Zange (dem Nadelhalter von Robert u. Collin) herausgezogen. (Heilung in 2 Wochen.)

Auch eine Anzahl grosser Lappenwunden am Kopfe, welche nach sorgfältiger Reinigung, häufig nach Anlegen eines „Knopfloches" an der Basis der Lappen, ausnahmslos genäht wurden und glatt verheilten, ist an dieser Stelle zu erwähnen.

In mehreren Fällen zeigte sich wieder die frühzeitige Untersuchung der Augen bei Kopfverletzten von grossem Werthe; so behaupteten mehrere bei Schlägereien und bei der Arbeit verletzte Kranke seit der Verletzung schlechter zu sehen. Sehschärfe und ophthalmoskopischer Befund waren bei der Aufnahme normal gewesen, und die subjective Verschlechterung verlor sich in wenigen Tagen. Da sich seit einigen Jahren die infolge von Entschädigungsansprüchen eingeforderten Atteste erheblich vermehrt haben, ist auf diese frühzeitigen Untersuchungen ein grosses Gewicht zu legen. — Auch in mehreren Fällen, bei denen der Augapfel direct getroffen war und beträchtliche Sugillationen an den Lidern und unter der Conjunct. bulbi (einmal bei einer 40 Jahre alten Frau noch mit zahlreichen Blutstippchen auf der Iris) bestanden, blieb keine Beeinträchtigung des Sehvermögens zurück.

Die grosse Mehrzahl aller leichteren Verletzungen war die Folge von Schlägereien. Es waren dabei ausser sogenannten Todschlägern, Stöcken, Messern, Faustringen, Säbeln, Beilen die verschiedensten improvisirten Waffen benutzt, wie Eisenstangen, Stemmeisen, Kochtöpfe, Pantoffel, Schlüssel, Stuhlbeine, Steine, Bierseidel, Lampen, Flaschen, Holzplatten, Feuerhaken, Schaufeln, Giesskannen, Besenstiele, Stiefelabsätze u. s. w. — Selbstverständlich waren fast alle dabei entstandenen Wunden stark gequetscht und verunreinigt; trotzdem gelang es nach gründlicher antiseptischer Reinigung und Naht mit Catgut (bei vorhandener Spannung einige Setole-Nähte) fast ausnahmslos, Heilung p. prim. in 2 oder 3 Verbänden zu erreichen. Eine Wundinfection trat während des Aufenthaltes im Krankenhause zu keiner dieser Verletzungen hinzu.

Knochenbrüche des Schädels.

a) Des Schädeldaches.

1. Offener Splitterbruch des Hinterhauptbeins. Tod kurz nach der Aufnahme.

30 Jahre alter Mann, bewusstlos eingeliefert und geblieben; er sollte beim Anzünden einer Gaslaterne von der Leiter gefallen sein. Am Hinterkopfe lag in einer klaffenden Wunde der mit vielen Fissuren durchsetzte Knochen frei. Krämpfe oder Lähmungen waren nicht nachzuweisen; Puls kaum zu fühlen. Tod 4 Stunden nach der Aufnahme. Section gerichtlich.

2. Offener Bruch des linken Scheitelbeins mit Depression. Trepanation. Heilung.

32 Jahre alter Arbeiter, dem ein Ziegelstein aus beträchtlicher Höhe (4. Stockwerk) auf den Kopf gefallen war. Er wurde bewusstlos, schwer athmend, cyanotisch, mit krampfartigen Zuckungen in beiden Beinen eingeliefert. An der linken Kopfseite, der Mitte der Centralfurche entsprechend [1]), befand sich eine stark beschmutzte klaffende Wunde, in deren Tiefe eine markstückgrosse, die ganze Dicke des Knochens einnehmende Depression lag; das eingedrückte Stück war in mehrere Theile gesplittert und unter den oberen Rand der Lücke untergeschoben. — Pupillen weit, träge reagirend; ophthalmoskopisch war Patient nicht zu untersuchen. Krämpfe bestanden nicht, Lähmungen waren bei der tiefen Bewusstlosigkeit des Kranken nicht nachzuweisen.

Nach sorgfältiger antiseptischer Säuberung der Wunde wurde der Rand der Lücke so weit abgemeisselt, dass die eingedrückten Splitter entfernt werden konnten. Die Dura, unverletzt, zeigte deutliche Pulsationen. Lockere Tamponade mit Jodoformgaze, Moosverband. Die Somnolenz hielt noch 1 1/2 Tage lang an; ebenso lange bestand erhöhte Temperatur (bis 39,3) und Pulsfrequenz (bis 144 pro Minute), dann erwachte der Kranke, hatte aber noch 1 Tag Aphasie. Eine leichte Lähmung des rechten Facialis (Bluterguss unter der Dura?) ging nach wenigen Wochen zurück, eine Herabsetzung der Kraft des rechten Armes, welche übrigens erst am 3. Tage vom Patienten bemerkt wurde, bestand noch, als er nach 7 Wochen geheilt entlassen wurde. Der Daumen und die drei mittleren Finger blieben beim Versuche, sie zu strecken, in halber Beugung stehen; nur der kleine Finger konnte gestreckt werden. Das Spreizen der Finger, das Einschlagen des Daumens war fast ganz unmöglich. — Sensibilitätsstörungen wurden nie beobachtet; die Wunde war unter wenigen Verbänden geheilt. — Als ich den Kranken nach 1 1/2 Jahren wieder untersuchen konnte, klagte er nur noch über Kopfschmerzen und Schwindelgefühl bei Witterungswechsel. Das rechte Bein war magerer, als das linke und ermüdete leichter; ebenso der rechte Arm. Der Händedruck war rechts schwächer als links. Alle Bewegungen der Finger waren möglich bis auf die Adduction des kleinen Fingers. Zuckungen waren in den paretischen

1) S.: Ueber die Methoden, Lage und Richtung der Hirnwindungen an der Aussenfläche des Schädels zu bestimmen. Deutsche Zeitschr. für Chir. Bd. XXXII.

Theilen nie aufgetreten; die Sensibilität war normal. Auch im Gebiete des rechten Facialis war die Lähmung noch angedeutet durch eine geringe Abflachung der rechten Nasolabialfalte. An der Sprache war objectiv nichts Abnormes zu bemerken; der Kranke gab an, dass ihm das Sprechen schwer falle. Die Sehschärfe war normal, die Pupillen waren gleichweit und reagirten. — Unter der Narbe war die auf Druck nicht empfindliche, dem oberen und mittleren Dritttheil der linken vorderen Centralwindung entsprechende tiefe Depression zu fühlen. Das Allgemeinbefinden und der Kräftezustand des Mannes waren sehr gut.

3. Penetrirende Stichwunde des Hinterhauptbeins, Steckenbleiben der Messerklinge. Trepanation, Heilung.

18 Jahre alter Arbeiter, nach einer Schlägerei eingeliefert. Mehrere oberflächliche Stichwunden an Schulter und Kopf, und dicht oberhalb der Protub. occipit. ext. eine 3 Cm. lange verticale Wunde, aus welcher eine festsitzende, mit der Schneide nach unten gerichtete, abgebrochene Messerklinge hervorsah. Hirnerscheinungen fehlten. Nach Erweiterung der Wunde und Zurückschieben des Periostes wurde der Knochen an beiden Seiten der Klinge mit dem Meissel entfernt. Das aus dem Knochen hervorstehende, 17 Mm. lange Stück war leicht auszuziehen; um den im Niveau des Knochens abgebrochenen Theil zu entfernen, musste der Knochen in ganzer Dicke fortgemeisselt werden, so dass die mit einer 1 Cm. langen Wunde versehene Dura blosslag. Das entfernte Stück Messerklinge war an der Schneide 35, am Rücken 39 Mm. lang; 22 Mm. staken innerhalb der Schädelhöhle, an der Spitze klebte (mikroskopisch nachgewiesen) Gehirnmasse. Die hintere Bruchfläche der Klinge war 13 Mm. lang; an der Schneide waren zwei kleine Stückchen im Niveau des Knochens ausgebrochen, von denen nur eins in der Wunde gefunden wurde. — Naht der Wunde bis auf die Oeffnung für den lockeren Jodoformgazetampon, Moosverband. Heilung in 3 Wochen unter 2 Verbänden. Die Untersuchung der Augen hatte anfangs und später nur die Zeichen einer mehr als $^1/_8$ (5 D.) betragenden Myopie, keine Einschränkung des Gesichtsfeldes, z. B. Hemianopsie, ergeben.

4. Offener Bruch der oberen Wand der rechten Orbita mit Zerquetschung des Augapfels. Heilung.

55 Jahre alter Arbeiter, durch einen Hufschlag verletzt. Nach Entfernung mehrerer Knochensplitter aus der 4 Cm. langen Quetschwunde am rechten oberen Orbitalrande war dieselbe vernäht. Als der Patient nach 2 Tagen eingeliefert wurde, war schon Eiterung in der Wunde und in dem offenen, eingesunkenen Augapfel eingetreten. In den ersten 8 Tagen bestanden Temperaturerhöhungen bis 38,7. Unter täglichem Ausspülen, Drainage (später Tamponade) wurde die Secretion geringer; die vollständige Vernarbung der Wundhöhlen beanspruchte aber noch 4 Monate.

5. Offene (Ring-) Fractur des Schädels. Trepanation. Tod nach $1^1/_2$ Tagen.

Einer 31 Jahre alten Frau fiel aus beträchtlicher Höhe ein Mauerstein auf den Kopf. Auf dem Transport zur Klinik mehrmals Erbrechen.

An der stark benommenen Kranken fanden sich weder Lähmungen, noch Contracturen. Die rechte Pupille war weit, die linke eng, beide reagirten träge. Puls 68 pro Minute, regelmässig. In einer 8 Cm. langen Wunde auf der Mitte des Kopfes lag der Knochen bloss; am vorderen Winkel des rechten Scheitelbeins fand sich ein Knochenbruch mit flacher Depression. — Der ophthalmoskopische Befund war normal, die Respiration (20 per Minute) regelmässig, der Urin frei von Eiweiss und Zucker. Da die Benommenheit am nächsten Tage deutlich zugenommen hatte, wurde von Oberstabsarzt Köhler an der Stelle der Depression eine 2 Cm. im Durchmesser haltende Oeffnung mit dem Meissel angelegt. Ein Bluterguss fand sich nicht, die Dura war unverletzt und pulsirte. — Die Benommenheit nahm auch nach der Operation zu, der Puls wurde klein und frequent (124 per Minute), ab und zu traten Zuckungen in Armen und Beinen auf, die Temperatur stieg auf 39,7, und die Kranke starb im tiefen Coma 2½ Tag nach dem Unfall. — Bei der Section fanden sich handtellergrosse extrameningeale Blutergüsse auf beiden Hemisphären hinter der Stelle des Knochenbruches, welcher beide Scheitelbeine und die Basis an der Sella turcica durchsetzte. An der Basis der Schläfenlappen war die Hirnsubstanz stellenweise zertrümmert. — In diesem Falle war es bei dem Fehlen von Herdsymptomen unmöglich, die Stelle der comprimirenden Blutergüsse und damit die Stelle für die Trepanation vorher zu bestimmen.

6. Offener Splitterbruch des Stirnbeins, wahrscheinlich Basisbruch. Reizung des Krampfcentrums (?). Tod nach 3 Tagen.

53 Jahre alter Arbeiter, betrunken und halb benommen eingeliefert, mit zahlreichen Quetschwunden am Kopfe (Schlägerei), von denen eine am linken Stirnhöcker auf zerbrochenen Knochen führte. Langdauernde Blutung aus der Nase. Temperatur, Puls und Athmung waren normal, die Augen nicht zu untersuchen, weil die Lider zu prall geschwollen waren. Wenige Stunden nach der Aufnahme trat ein allgemeiner epileptischer Anfall auf (starre Pupillen, Zungenbiss, Zunahme der Benommenheit nach dem Anfall), welcher sich kurze Zeit darauf wiederholte. Bei der (Meissel-) Trepanation fand sich, dass ein Knochensplitter die Dura durchbohrt hatte; als er herausgezogen war, spritzte eine grosse Menge Cerebrospinalflüssigkeit (50 Ccm. wurden aufgefangen) in hohem Bogen aus der kleinen Oeffnung heraus. — Der Kranke war nach der Operation vollständig bei Besinnung, gab an, früher nie an Krämpfen gelitten zu haben. — Am 3. Tage (an der Wunde waren keine Veränderungen eingetreten) trat plötzlich wieder ein heftiger epileptischer Anfall auf, während dessen der Kranke starb. — Die Obduction war gerichtlich.

7. bis 11. betraf eine 37 Jahre alte Frau und ihre 4 kleinen Kinder (ein Knabe von 3 und drei Mädchen von 6, 8 und 11 Jahren), welche bewusstlos mit durch Beilhiebe fast zertrümmerten Schädeln aufgenommen wurden. 3 von den Kindern und die Mutter erwachten nicht wieder und starben, zwei am Tage der Aufnahme, eins

am nächsten, die Frau am 3. Tage. Das 6 Jahre alte Mädchen blieb am Leben und wurde geheilt.

Das Kind hatte an der linken Schläfe, dicht oberhalb des Beginnes der Linea semicircul., eine klaffende Wunde, in welcher der gebrochene Knochen blosslag. Die ganze linke Kopfhälfte war unförmlich geschwollen und mit mehreren kleineren, bis auf den Knochen dringenden Wunden besetzt. Eine sehr hohe Pulsfrequenz (bis zu 180), grosse Unruhe, tiefe Bewusstlosigkeit hielten 3 Tage lang an. Dann kam das Kind zu sich, konnte aber nicht sprechen und zeigte eine Parese der ganzen rechten Seite (Facialis in allen Zweigen, und Arm und Bein). Die Aphasie war eine rein motorische und verlor sich ganz allmählich in 4 Monaten; etwas früher waren die Bewegungen in Arm und Bein, noch früher (in circa 4 Wochen) die im Facialisgebiete wieder normal geworden. Als das Kind 4½ Monat nach der Aufnahme geheilt entlassen wurde, war die Sprache nur noch etwas langsam. Die tiefe Narbe an der linken Schläfe und mehrere mit dem stark verdickten Knochen verwachsene Narben am linken Seitenwandbein waren nicht auf Druck empfindlich.

b) Der Schädelbasis.

1. Bruch der Basis durch Fall von der Treppe. Blut aus Mund, Nase und rechtem Ohr, Lähmung des rechten Facialis und Acusticus. Heilung.

Der Kranke, ein 25 Jahre alter Mann, befand sich schon 4 Wochen in ärztlicher Behandlung, als er sich aufnehmen liess. Er gab an, nach dem Falle 1 Stunde lang bewusstlos gewesen zu sein und gebrochen zu haben. Die Lähmung des rechten Facialis und die Schwerhörigkeit rechts bestanden noch bei der Aufnahme. Auf dem rechten Trommelfell lag ein kleines Blutcoagulum. Unter täglichem Elektrisiren gingen die Lähmungen der Gesichtsmuskeln fast ganz zurück, das Gehör besserte sich bedeutend. Entlassung nach 5 Wochen.

2. (Zweifelhafter) Basisbruch durch Fall von der Pferdebahn; Blutung aus Mund, Nase und beiden Ohren.

Der 30 Jahre alte, betrunken eingelieferte Mann konnte nicht weiter beobachtet werden, weil er am nächsten Morgen auf seinen Wunsch entlassen wurde. Lähmungen bestanden nicht; am Kopfe waren keine Verletzungen zu finden.

3. Bruch der Basis; Ursache unbekannt. Blut, und nach 2 Tagen (5 Tage lang) Cerebrospinalflüssigkeit aus dem linken Ohre. Heilung.

24 Jahre alter Mann, ebenfalls betrunken eingeliefert, nachher ohne jede Erinnerung an den Unfall. Starke Schwellung hinter dem linken Ohr, Blutung aus dem Gehörgang, allmählich heller, nach 2 Tagen rein serös und reichlich (starker Kochsalz-, geringer Eiweissgehalt). Keine Lähmungen. Als der Kranke nach 4 Wochen geheilt entlassen wurde, bestand noch geringe Schwerhörigkeit links ohne Befund.

4. Bruch der Schädelbasis, des linken Radius, des Unter- und Oberkiefers, des linken Oberschenkels. Blutung aus beiden Ohren. Heilung.

17 Jahre alter Mann, mit einem Fahrstuhl verunglückt und benommen, mit den genannten multiplen Knochenbrüchen aufgenommen. Der

Bruch der Schädelbasis, welcher keine Lähmungen verursacht hatte, machte ihm nicht die geringsten Beschwerden. Auch alle übrigen Verletzungen heilten schnell; nur der offene Bruch des linken Oberschenkels brauchte zu seiner Consolidation über 1/4 Jahr, und bis der Kranke nach vollständiger Heilung der Fisteln in der Umgebung der Bruchstellen, aus denen sich mehrere Knochenstücke ausstiessen, entlassen werden konnte, verging fast 1 Jahr. Eine Zeit lang hatte er mit grossem Vortheil einen von Hessing selbst (bei Gelegenheit des X. internationalen medic. Congresses) angelegten Verband getragen.

5. *Bruch der Schädelbasis mit einseitiger Abducenslähmung; Bruch des Unterkiefers und des rechten Schlüsselbeins.*

(Der Fall ist in der Berliner klin. Wochenschrift 1891. Nr. 18 beschrieben.)

6. *Bruch der Schädelbasis durch Fall; Blut aus Nase und Ohr, Ausfluss von Cerebrospinalflüssigkeit. Keine Lähmungen. Heilung.*

Nach einem Fall mit dem Kopf gegen eine steinerne Treppenstufe war der 30 Jahre alte Kranke 1/4 Stunde bewusstlos. Kein Erbrechen. Er war bei der Aufnahme (10 Stunden später) noch etwas benommen. Ziemlich starke Blutung aus dem linken Ohr (grosser Trommelfellriss), nachher fast 2 Wochen lang Ausfluss von Cerebrospinalflüssigkeit. Das Loch im Trommelfell und eine geringe, nicht eiterige Secretion bestanden noch, als der Kranke nach 6 Wochen entlassen wurde.

7. *Bruch der Basis durch Fall; Blut aus dem linken Ohr, Erbrechen. Cheyne-Stokes'sches Phänomen, Tod nach 7 Tagen.*

53 Jahre alte Frau, bewusstlos eingeliefert, nachdem sie von einem Wagen umgestossen und überfahren war. Keine äusseren Verletzungen; die linke Schläfengegend erscheint etwas geschwollen und sugillirt, aus dem linken Ohre mässige Blutung. Ophthalmoskopischer Befund negativ; dabei war die rechte Pupille weit und starr, die linke mittelweit und träge reagirend. Puls und Temperatur normal. Vom 3. Tage an wurden Puls und Athmung unregelmässig und erfolgten bis zum 7. Tag, wo die Kranke starb, in dem nach Cheyne-Stokes benannten Typus. Eine Section fand nicht statt.

c) Schussverletzungen.

Von den im Berichtsjahre beobachteten 16 Schussverletzungen an Kopf und Gesicht waren 15 (bei 14 M. und 1 W.) Folge von Selbstmordversuchen; der 16. Patient war ein 21 Jahre altes Mädchen (Verkäuferin); ihr war der Schuss aus grosser Nähe von ihrem geisteskranken Bräutigam beigebracht (s. u.) Das Alter war bei 3 Kranken nicht festzustellen; zwei wurden moribund eingeliefert, einer war geisteskrank. Von den übrigen 12 war einer 17, die übrigen zwischen 20 und 31 Jahre alt.

Von 17 Kopfverletzten, bei denen es sich um Selbstmordversuche handelte (s. o. 2 Fälle von Schädelbruch durch Hinabstürzen aus

dem Fenster und die jetzt zu beschreibenden 15 Schussverletzungen), hatten sich 14 im Winterhalbjahr (October: 5, December und Januar: je 3, November, Februar, März: je 1), und nur 3 (je ein im Mai, August und September) in den Sommermonaten ihre Verletzungen beigebracht.

Sehr verschieden waren die Berufsarbeiten, denen die Kranken mit Kopfschüssen angehörten: 1 Krankenwärter, 1 Schriftsetzer, 1 Zuschneider, 1 Steinträger, 1 Buchhändlerlehrling, 1 Schlosser, 1 Arbeiter, 2 Kutscher, 1 Schneider, 1 Kellner, 1 Kaufmann, 1 Klempner; 1 wurde nicht recognoscirt.

Das benutzte Kaliber war in 8 Fällen nicht zu bestimmen; in 1 Falle waren es 6, in 7 Fällen 7 Mm. gewesen. Von den 8 Verletzten, bei denen das Kaliber der benutzten Schusswaffe unbekannt war, starben 6; von sieben, welche 7 Mm.-Revolver benutzt hatten, starben 2. — Die rechte Schläfe war bei 8 Kranken getroffen (4 Todesfälle); 2 hatten sich in das rechte Ohr hineingeschossen, sie starben beide nach 14 Tagen; 3 in die Stirn (1 Todesfall), 1 in den Gaumen (Tod bei der Aufnahme) und 1 in den Mund und in die linke Brustseite (Heilung). In dem einzigen Falle, bei dem es sich nicht um Selbstmord handelte, befand sich der Einschuss dicht hinter dem rechten Ohr. — Von den 10 Kranken, welche nach dem Schusse kürzere oder längere Zeit bewusstlos gewesen waren, starben (3 wurden sterbend eingeliefert); von den übrigen 6 Kranken, von denen einer nach 2 Schüssen (in Stirn und Brust) etwas benommen, die anderen, darunter einer mit 2 Schüssen in die Stirn, ganz bei klarem Bewusstsein geblieben waren, starb keiner.

Drei Kranke starben bei oder kurz nach der Aufnahme, einer nach 2, je einer nach 8 und 9, zwei nach 14 Tagen:

1. 30 Jahre alter Schriftsetzer, in tiefem Coma eingeliefert und kurz nach der Aufnahme gestorben. Kleiner Einschuss mit verbrannter, geschwärzter Umgebung circa 2 Cm. nach oben und vorn vom rechten äusseren Gehörgang. — Section gerichtlich.

2. Unbekannter Mann, bewusstlos, wenige Stunden nach der Aufnahme gestorben. Schuss in die rechte Schläfe. Wegen starker Lidschwellung war eine ophthalmoskopische Untersuchung nicht möglich. — Wie sich bei der Section herausstellte, hatte die Kugel den Schädel in der Nähe des „Bregma" zwischen rechtem grossen Keilbeinflügel und Schläfenbeinschuppe getroffen und war durch den rechten Schläfenlappen, die grossen Ganglien, den linken Schläfenlappen und das linke Os parietale hindurchgegangen; hier lag sie der Aussenfläche des Knochens auf.

3. Unbekannter Mann (Arbeiter), der sich in den Mund geschossen hatte und kurz nach der Aufnahme starb. — Section gerichtlich.

4. 20 Jahre alter Krankenwärter, bewusstlos mit einer Einschussöffnung über dem rechten Ohr aufgenommen. Wiederholtes Erbrechen. Bewegungen nur mit den Gliedmassen rechts, die linken lagen, auch bei Nadelstichen, still. Abwehrbewegungen nur bei Nadelstichen an der rechten Körperseite. Die linke Pupille war weit und starr, die rechte sehr eng. Ophthalmoskopischer Befund negativ. Keine Facialislähmung, keine Nackensteifigkeit. Puls 60, Temperatur normal. Am 2. Tage war das Bewusstsein, aber nur wenige Stunden lang, frei; dann wurde der Kranke wieder benommen und starb circa 48 Stunden nach der Verletzung, nachdem sich kurz vor dem Tode noch das Cheyne-Stokes'sche Phänomen eingestellt hatte.

Bei der Section fand sich, dass die Kugel den rechten Schläfenlappen (2. Windung) durchbohrt hatte, bis zum Chiasma nervor. optic. vorgedrungen und von hier fast rechtwinklig nach hinten abgelenkt war. Im Chiasma selbst stak ein kleines Bleistückchen, das Geschoss lag im rechten Hinterhorn. Vom Proc. clinoid. poster. war ein kleines Stückchen abgesprengt.

5. 31 Jahre alter Klempner, bewusstlos eingeliefert. An der rechten Seite der Stirn war eine kleine Wunde mit geschwärzten Rändern; auf dem Kopfe, etwas rechts von der Mittellinie, in der Gegend der Coronarnaht eine zweite, aus welcher Gehirnsubstanz hervordrang, und im 8. linken Zwischenrippenraum, in der Mammillarlinie, eine dritte Schusswunde. Während der Untersuchung kam der Kranke etwas mehr zu sich, bewegte auf Aufforderung Arm und Bein rechts, links nicht. Keine Facialislähmung, aber vollständige Aphasie (2 Tage lang). Ophthalmoskopisch normal; die Venen am Augenhintergrunde waren etwas stark gefüllt und geschlängelt. Pupillen gleich und reagirend. Häufiges Erbrechen blutiger Massen.

Nach Erweiterung der Stirnwunde zeigte sich, dass ein der ganzen Dicke des Knochens entsprechendes Stück nach innen getrieben war; dasselbe wurde nach vorsichtigem Einführen des Fingers in den Schusskanal in einer Tiefe von 6 Cm. gefühlt und mit einer Kornzange entfernt. Es wurde angenommen, dass die Kugel zu der oberen Oeffnung wieder herausgeflogen sei. — Nach der Operation trat eine beträchtliche Besserung ein; der Kranke sprach, nahm Nahrung zu sich, der Puls wurde kräftiger. Diese Besserung hielt 4 Tage an; dann trat wieder Benommenheit ein, der Puls wurde unregelmässig, der Kranke verfiel und starb 10 Tage nach der Verletzung. Temperatur und Pulsfrequenz waren stets in normalen Grenzen geblieben. Die Schussverletzung in der linken Seite hatte ausser einer geringen Dämpfung hinten links unten keine besonderen Erscheinungen gemacht.

Bei der Section fand sich eine stark deformirte Kugel im Sinus longitudinalis auf der Höhe des Stirnhirns (man muss also annehmen, dass durch denselben Schusskanal zwei Geschosse hindurchgingen, von denen das eine den Schädel noch einmal durchdrang, während das zweite, in etwas anderer Richtung vordringend, im Sinus stecken blieb). Reichliche intra- und intermeningeale Blutergüsse. Im Abdomen waren Netz und Darmschlingen mit Blut bedeckt; der Schusskanal ging durch Milz und

Zwerchfell, die Kugel fand sich, fast gar nicht deformirt, in der Pleura auf einer Rippe; die Pleura war noch durchbohrt, die Rippe nicht verletzt.

6. 29 Jahre alter Steinträger, war nach dem Schuss in die rechte Schläfe 1 Stunde lang bewusstlos. 4 Cm. oberhalb des rechten Ohres befand sich der Einschuss mit geschwärzter und zerrissener Umgebung. Pupillen gleich und reagirend. Die ophthalmoskopische Untersuchung ergab Stauung (mit Prominenz, aber deutlichem Rande) an beiden Pupillen, besonders rechts, ein Befund, welcher nach 14 Tagen, bei der zweiten Untersuchung, noch unverändert bestand. Functionelle Untersuchung war nicht möglich, weil der Kranke etwas benommen war und blieb. Als sich 15 Tage nach dem Unfall die Kopfschmerzen vermehrten, die Benommenheit zunahm und Fluctuation unter der verklebten Narbe nachzuweisen war, wurde der Knochen blossgelegt, die eingedrückten Splitter der äusseren Tafel und vier grössere Splitter der inneren Tafel entfernt. Von diesen lagen zwei oberflächlich, zwei waren gedreht und senkrecht in die Hirnmasse hineingetrieben; bei ihrer Extraction entleerte sich circa ein Esslöffel weisslichen Breies, mikroskopisch aus Eiter, Körnchenkugeln und zertrümmerter Hirnsubstanz bestehend. Das Geschoss wurde nicht gefunden. — Drain, Jodoformmull, Moosverband.

Nach der Operation bedeutende Besserung. Lähmungen traten nicht ein, die Kopfschmerzen blieben nur noch 1 Tag in derselben Heftigkeit, das Sensorium wurde frei. Diese Besserung hielt 8 Tage an; dann trat wieder Benommenheit ein, der Puls wurde unregelmässig, die Temperatur stieg auf 38,8 und kurz vor dem Tode auf 41,4. Der Kranke starb 25 Tage nach der Verletzung, 10 Tage nach der Operation. — Section gerichtlich.

Die beiden folgenden Kranken hatten sich zu gleicher Zeit (wie angegeben wurde, sogar einer dem anderen) in den rechten Gehörgang geschossen. Sie starben beide nach 14 Tagen an eiteriger Meningitis (resp. Hirnabscess).

7. 27 Jahre alter Kutscher, bewusstlos eingeliefert. Rechts Facialislähmung. Unmittelbar am rechten äusseren Gehörgang befand sich eine kleine, etwas blutende Schusswunde. Am nächsten Tage war der Kranke vollständig klar, hatte keine Schmerzen, kein Schwindelgefühl, keine Neigung, sich besonders auf eine Seite zu drehen. — 12 Tage nach der Verletzung trat plötzlich Erbrechen, Schwindel, Fieber, Unruhe auf; am nächsten Tage Kopfschmerzen und Nackensteifigkeit, Hippus (unregelmässige, vom Lichte unabhängige, zuckende Veränderungen der Pupillen); beide Augen standen starr nach rechts. Die Temperatur stieg bis 40,6, der Puls bis 120 pro Minute, der Kranke starb im Coma 2 Tage nach dem Beginn der meningitischen Erscheinungen.

8. 24 Jahre alter Kutscher, in demselben Zustande, mit derselben Verletzung, wie der vorige, aufgenommen; der Einschuss sass bei ihm dicht an der Oeffnung des rechten äusseren Gehörgangs, an der vorderen Wand desselben. Auch bei ihm ausser der Facialislähmung keine besonderen Symptome (z. B. der Labyrinthverletzung [1]). — Er be-

1) S. Watsack, Ueber Schussverletzungen d. Gehörorgans. Diss. Berlin 1891.

kam schon nach 3 Tagen Kopfschmerzen und Erbrechen, nach 5 Tagen Fieber, so dass am 9. Tage der Einschuss gespalten, der Gelenkfortsatz des Unterkiefers abgesägt und die tiefe Wundhöhle, in welcher die einzelnen Theile des Gehörorgans nicht mehr zu unterscheiden waren, gereinigt und ausgespült wurde. Vorübergehende Besserung; nach 4 Tagen wieder Fieber, schneller Verfall; Tod 14 Tage nach der Verletzung.

Bei der Section fand sich die stark deformirte Kugel (7 Mm.) in der Pyramide festsitzend; diese selbst war an ihrer oberen, vorderen Fläche zertrümmert; eine dünne Knochenlamelle trennte den Schusskanal von der Carotis int. Im Schläfenlappen lag ein grosser Abscess, starkes Hirnödem, geringe, auf die Nähe des Abscesses beschränkte Meningitis.

In den folgenden 8 Fällen, bei denen, wie gesagt, nur 2 mal Bewusstlosigkeit und 1 mal leichte Benommenheit nach dem Schuss eingetreten war, erfolgte Heilung in wenigen Wochen (nur in 1 Falle erst in 5 Monaten). Das Kaliber der benutzten Schusswaffe war in 3 Fällen unbekannt, in 1 Falle nur 6, in 4 Fällen 7 Mm., also dasselbe, wie in der Mehrzahl der tödtlichen Schädelschüsse. Für die Prognose hat also die Kenntniss des Kalibers nur bedingten Werth; wichtiger scheint der Umstand zu sein, ob die Verletzten nach dem Schusse längere Zeit bewusstlos waren oder nicht. Dass auch hier viele Ausnahmen vorkommen, beweist jeder einzelne Bericht über die v. Bardeleben'sche Klinik in den Charité-Annalen.[1])

Die geringste Abweichung in der Richtung des Schusskanals, der geringste Unterschied in der Stelle des Einschusses kann bei Schädelschüssen für die Prognose entscheidend sein.

Die 8 geheilten Fälle sind folgende:

1. 22 Jahre altes Mädchen, war nach dem Schuss in die rechte Schläfe mit einem 7 Mm.-Revolver nicht bewusstlos. Sehschärfe und ophthalmoskopischer Befund waren normal. Der Einschuss befand sich 2 Cm. nach oben und aussen vom rechten äusseren Augenwinkel; das rechte obere Lid war stark geschwollen. Keine Lähmungen. Da nach 8 Tagen die Umgebung der Wunde anschwoll, die Ränder sich unterminirt zeigten, wurde die Spaltung und Säuberung vorgenommen, dabei aber nur schwarz gefärbte Fascientheile, Blutgerinnsel und kleine Stückchen Pappe entfernt. Heilung nach 14 Tagen.

2. Zuschneider, Alter unbekannt; hatte zuerst seine Braut (s. die folgende Kranke) und dann sich selbst mit einem 7 Mm.-Revolver erschiessen wollen. — Keine Bewusstlosigkeit. Einschuss oberhalb der Mitte des rechten Jochbogens. Irgend welche ernstere Symptome waren

1) S. auch: Zur Casuistik der penetrirenden Schädelschüsse. Deutsche milit.-ärztl. Zeitschrift. Juni 1886; ferner: Zur Casuistik der Schussverletzungen im Frieden. Berliner klin. Wochenschrift 1888. Nr. 48, derjenigen des Sehnerven. Ebenda. Nr. 24, und Ueber Gaumenschüsse (1 Fall mit pulsirendem Exophthalmus) in der Deutschen Zeitschrift für Chirurgie. Bd. XXIII.

nicht vorhanden. Da der Patient, wie sich ermitteln liess, schon längere Zeit psychisch gestört gewesen war, wurde er nach 3 Tagen, nachdem die Wunde und ihre Umgebung noch einmal antiseptisch gereinigt war, mit einem (Collodium-) Deckverband zur Abtheilung für Geisteskranke verlegt. (Wie mir Herr Dr. Siemerling freundlichst mittheilte, ist er von hier bald gebessert entlassen und zeigte ein halbes Jahr später an, dass er sich wohl befinde.)

3. 21 Jahre alte Verkäuferin, von ihrem Bräutigam aus grosser Nähe mit einem 7 Mm.-Revolver gegen die Schläfe geschossen. Die Eingangsöffnung befand sich unter und hinter dem rechten Ohre, zwischen Kieferwinkel und Proc. mastoid.; die (wahrscheinliche) Ausgangsöffnung mitten auf der rechten Backe. Eine rinnenförmige Wunde am Ohrläppchen und am Helix deuteten darauf hin, dass wahrscheinlich mehrere Schüsse abgegeben sind. — Die Kranke, auf dem Transport noch bewusstlos, erwachte in der Anstalt. Der rechte Facialis war vollständig gelähmt (bis auf die Gaumen- und Zungenbeinmuskeln); im rechten Trommelfell fand sich ein kleiner Riss, aus welchem Blut hervorsickerte. Der weitere Krankheitsverlauf war fieberfrei bis auf 5 Tage der 2. Woche, wo die Kranke ein leichtes, von der Gesichtswunde ausgehendes Erysipel überstand. Am 12. Tage lag in dem Verbande am Ohr ein kleines Bleistückchen; sonst wurde vom Geschoss nichts gefunden. — Als die Kranke 5 Wochen nach der Verletzung entlassen wurde, waren die Wunden geheilt; an den gelähmten Muskeln war leichte Entartungsreaction nachzuweisen. — Ein Jahr später war die Lähmung unter Behandlung mit dem Inductionsstrom fast ganz zurückgegangen. — Für die seit der Verletzung bestehende Heiserkeit konnte laryngoskopisch kein Grund gefunden werden.

4. 17 Jahre alter Buchhandlungslehrling, nach dem Schuss (mit einem 6 Mm.-Revolver) keine Bewusstlosigkeit. Einschuss 2 Cm. nach oben und aussen vom rechten äusseren Augenwinkel. Keine Schmerzen, keine nennenswerthe Schwellung; die kleine Wunde verklebte schnell, und der Kranke wurde nach 3 Tagen auf seinen Wunsch entlassen.

5. 23 Jahre alter Schlosser, ging zur Anstalt, nachdem er sich mit einem Revolver (Kaliber unbekannt) in die rechte Schläfe geschossen hatte. Der kleine Einschuss befand sich etwas nach oben und vorn vom rechten Ohr. Auch dieser Kranke wurde, frei von Beschwerden, nach wenigen Tagen auf seinen Wunsch entlassen.

6. 28 Jahre alter Schneider, brachte sich einen Schuss am rechten Unterkieferwinkel und einen zweiten an der linken Brustseite (Mammillarlinie, Höhe der 7. Rippe) bei und wurde etwas benommen zur Anstalt gebracht. Die erste Kugel soll zum Munde wieder herausgekommen sein; die zweite ist eingedrungen, der Revolver (Kaliber unbekannt) war auf das Hemd aufgesetzt (dieses war glatt durchbohrt). Kein Hämothorax, geringe Athembeschwerden, welche in wenigen Tagen ganz verschwanden. Fieberfreier Verlauf; als der Kranke nach 7 Wochen entlassen wurde, war die Wunde am Kiefer schon längere Zeit geheilt, an der Brustwunde befand sich noch eine oberflächlich granulirende kleine Stelle.

7. 21 Jahre alter Kellner schoss sich 2 mal kurz nach einander mit einem 7 Mm.-Revolver in die Stirn; er verlor das Bewusstsein nicht.

Mitten zwischen den Augenbrauen fanden sich zwei kleine Schusswunden. Keine Lähmungen, Augenbefund normal; dumpfe Kopfschmerzen waren die einzigen Beschwerden. Nach 10 Tagen wurde durch Vereinigung der beiden Wunden der Knochen freigelegt: in der flachen Mulde des wenig eingedrückten Knochens (vordere Wand des Sinus frontalis) lagen beide Geschosse, pilzförmig deformirt, neben einander. — Fieberfreier Verlauf; der Kranke wurde 5 Wochen nach der Verletzung geheilt entlassen.

8. 21 Jahre alter Kaufmann, war nach dem Schuss in die Stirn (7 Mm.-Revolver) circa ½ Stunde bewusstlos. Einschuss mitten auf der Glabella; die Kugel war auf der Höhe des Kopfes, in der Mitte der Linea bi-auricularis, unter der Haut zu fühlen, circa 10 Cm. vom Einschuss entfernt. Sie wurde 3 Tage später durch einen Einschnitt freigelegt und herausgezogen; sie war stark plattgedrückt. Keine Beschwerden, bis auf dumpfen Kopfschmerz in den ersten Tagen. Der Kranke wurde nach 14 Tagen geheilt entlassen.

Wenn wir in vorstehenden Fällen nach dem Schusskanal und nach dem Verbleib der Kugel forschen, dann sind 4 Fälle (Nr. 1, 3, 6 und 7), bei denen die Sectionen gerichtlich waren, ohne Angaben darüber. Bei Nr. 8 unter den Gestorbenen fand sich das stark deformirte Geschoss im rechten Felsenbein (Einschuss am rechten äusseren Gehörgang); bei Nr. 4 im rechten Hinterhorn (Schusskanal von der rechten Schläfenschuppe gegen den kleinen Keilbeinflügel, von hier scharf nach hinten umbiegend); bei Nr. 5 musste angenommen werden, dass ein Geschoss durch Stirnbein, Stirnlappen hinein und am vorderen Winkel des Seitenwandbeins wieder hinausgeflogen war, während die 2. Kugel, vielleicht die zuerst abgeschossene, am Ende des Schusskanals etwas weiter nach innen getrieben und bei der Section im Sinus longitudinalis aufgefunden wurde. Eine 3. Kugel war bei demselben Kranken in den 8. Zwischenrippenraum eingedrungen, hatte Milz, Zwerchfell und Pleurahöhle, sowie die Pleura der Rückenseite durchbohrt und lag, fast gar nicht deformirt, zwischen Pleura und Rippe. Im Fall Nr. 2 war die Kugel quer durch den Schädel hindurchgegangen, hatte beide Hemisphären, die grossen Ganglien und das Seitenwandbein der gegenüberliegenden Seite durchbohrt und lag hier zwischen Knochen und Galea.

Die Entfernung von Geschossen wurde nur 2 mal, beide Male bei nicht penetrirenden Stirnschüssen, bei denen sie pilzartig plattgedrückt zwischen Periost und Knochen flach auflagen, vorgenommen. In dem einen dieser Fälle handelte es sich um einen Doppelschuss; beide Kugeln lagen neben einander in einer flachen Depression der vorderen Wand des Sinus frontalis; in dem anderen Falle wurde die Kugel, welche zwischen Galea und Knochen 10 Cm. weit ge-

gangen war, hier durch einen Einschnitt freigelegt und leicht entfernt (s. Nr. 7 und 8 bei den Geheilten).

Wahrscheinlich eingeheilt war das Geschoss in 3 Fällen; bei Nr. 1 und 3 (Schläfenschuss und Schuss hinter dem rechten Ohr) und bei Nr. 6, bei dem die eine Kugel wahrscheinlich in der Brustwand eingeheilt war.

In anderen 3 Fällen kann man ziemlich sicher annehmen, dass die kleinen und glatten Geschosse eingeheilt sind; es sind Fall 2, 4 und 5, bei denen es sich um Schläfenschüsse handelte. Ob die Kugeln hier in den Muskeln, im Knochen, oder in der Schädelhöhle lagen, blieb unbekannt. Da die betreffenden Kranken fast frei von Beschwerden waren und blieben, galt jede weitere Durchforschung des Schusskanals als mindestens überflüssig.

Wir wollen zum Schluss noch erwähnen, indem wir auf unsere früheren Berichte in den Charité-Annalen hinweisen, dass auch bei den im Vorstehenden besprochenen Todesfällen nach Schädelschuss, bei denen wir die Obductionsresultate benutzen konnten, kein einziger war, dem mit einem frühzeitigen operativen Eingriff, der von Manchem empfohlenen „primären Trepanation" zu helfen gewesen wäre. Ein Blick auf die Krankengeschichten lehrt, dass diese Eingriffe bei ihnen entweder ohne genügende Localisation unternommen werden mussten und doch nicht auf den gefürchteten Fremdkörper, das Geschoss, geführt hätten, oder dass zu diesem Zwecke sehr schwere und an sich fast sicher tödtliche Verletzungen des Gehirns nöthig gewesen wären. — Diese therapeutischen Erwägungen haben in letzter Zeit auch durch Schiessversuche an Leichen eine sehr werthvolle Bestätigung erfahren. Delbet und Dragon berichteten in der Pariser anatomischen Gesellschaft am 11. Juni 1891 über den Befund an 45 Leichen, bei denen sie mit den gebräuchlichen Revolvern in die rechte Schläfe geschossen hatten. In 5 Fällen blieb die Kugel im Gehirn, in 14 Fällen hatte sie dieses durchbohrt und lag vor der gegenüberliegenden Wand, in 26 Fällen war sie von hier wieder ins Gehirn eingedrungen. Mit Recht empfehlen Delbet und Dragon auf Grund dieser Befunde eine Einschränkung der Trepanation bei Schädelschüssen.

XI.

Aus der chirurgischen Abtheilung in Bethanien.

Ueber den Croupschnitt bei Säuglingen.

Von

Dr. Kurt Hagen,
IV. Assistenzarzt der Abtheilung.

Mit langen Auseinandersetzungen über Zulässigkeit und Bedeutung des Croupschnittes bei Säuglingen wollen wir den Leser der folgenden Zeilen verschonen und uns begnügen, mitzutheilen, dass in Bethanien unter Prof. Rose's Leitung ein jedes Croupkind, das die Zeichen des erschöpfenden Luftmangels infolge Kehlkopfverschluss aufweist, tracheotomirt wird; wir haben, diesem Grundsatz folgend, in diesem Jahre 5 Kinder im Alter von 3—9 Monaten (1 zu 3 Mon., 2 zu 4 Mon., 1 zu 6 und 1 9 Mon.) operirt und allerdings alle früher oder später (1 aber erst 6 Wochen nach der Operation) verloren, aber auch zugleich die Ueberzeugung gewonnen, dass die Tracheotomie bei Säuglingen dieselbe Berechtigung hat, wie bei älteren Kindern.

Der Grund, der die Anregung zu den folgenden Zeilen gab, ist ein anderer; wir haben nämlich als auffallende Krankheitserscheinungen resp. Todesursachen in 2 Fällen mehr oder weniger heftig auftretende Krämpfe constatiren können, in denen die Kinder zu Grunde gingen.

Der Leser möge zunächst die Krankengeschichten hören:

Willy M., 4½ Monate alt, an der Mutterbrust ernährt, erkrankt angeblich am 10. November, wird mit Diphtheritis am 13. Mittags eingeliefert ohne Zeichen hochgradiger Laryngostenose. Diese waren allerdings vom Arzt schon vorher bemerkt worden und gaben, als sie Nachmittags gegen 6 Uhr wieder auftraten, das Zeichen zu sofortiger Operation. Letztere gelang gut, das ausserordentlich kräftige Kind erholte sich etwas. Abends 10 Uhr stellten sich plötzlich Krämpfe der Extremitäten ein, besonders die Hände wurden zu Fäusten geballt, die Füsse dorsal flectirt, der Kopf hin- und hergeschleudert und die Augen verdreht.

Eine sofortige Besichtigung der Canüle ergab freie Passage in der Luftröhre. Die Krämpfe wiederholten sich noch 4—5 mal, jedesmal von wenig Minuten Dauer, und in einem solchen Krampf starb das Kind früh 6 Uhr, also circa 12 Stunden nach stattgehabter Tracheotomie.

Früher hat das Kind nie an Krämpfen gelitten, Rachitis war nicht vorhanden; zu bemerken ist vielleicht noch, dass die Mutter nach vorausgegangenen mehrfachen Geburten, die leicht und glücklich verliefen, circa 9 Jahre lang kein Kind geboren, bis dieses folgte.

Die Section ergab: Laryngo-Tracheitis cruposa, Bronchitis purulent. pulmon. dext., Bronchopneumonia lob. inf. pulm. dext.; schlaffes, blutgefülltes Herz, matsche Milz; ferner eine uns am meisten interessirende Lepto-Meningitis serosa; die weichen Hirnhäute erschienen durchsichtig gallertig, die Piavenen gefüllt. Keine Spur von Tuberculose, wie denn auch keine hereditäre Anlage dazu vorhanden war.

Der 2. Fall hat mit dem 1. viele Aehnlichkeiten: auch hier handelt es sich um ein 4 Monate altes Kind, Dorothea K., das recht kräftig nach ca. 8jähriger Pause von seiner Mutter geboren wird.

Es wird am 18. November moribund eingeliefert, sofort tracheotomirt (Mittags 1 Uhr); die Operation verlief schnell und gut, und das Kind erholte sich nach Einleitung künstlicher Athmung etwas, wurde aber Nachmittags wieder somnolent, blieb so die Nacht hindurch und bekam um 6 Uhr früh des folgenden Tages leichte Krämpfe, hauptsächlich in den oberen Extremitäten, die sich um 8 und 10 Uhr wiederholten; in den letzten starb das Kind.

Die Respiration während der ganzen Zeit nach der Tracheotomie beschleunigt, ebenso der Puls.

Die Section wurde leider verweigert.

In beiden Fällen war nur eine mässige Temperatursteigerung (bis 38,7 Abends) vorhanden und wiesen bei der Aufnahme keinerlei Anzeichen auf eine Hirnaffection hin.

Berlin, den 30. December 1891.

XII.

Zur Frage der Schussverletzung des Magen-Darmtractus.

Von

Dr. med. Paul Klemm,

Assistenzarzt der chirurg. Abtheilung des Stadtkrankenhauses zu Riga.

Was thun wir nach perforirenden Schuss- oder Stichverletzungen des Bauches? -Sollen wir abwarten oder operiren? Schon lange hat diese Frage das lebhafte Interesse der Kriegs- und Friedenschirurgen in Anspruch genommen, und mit Recht, denn Verletzungen dieser Art gehören auch in der Friedenspraxis nicht zu den Seltenheiten, und die Resultate der Behandlung sind zur Zeit noch so wenig erfreulich, dass es sich der Mühe verlohnt, zur Klärung dieser Dinge beizutragen.

Trotz der zahlreichen Debatten in chirurgischen Congressen und medicinischen Gesellschaften ist bis zur Stunde noch keine Einigung in der Frage der Behandlung perforirender Bauchschüsse erzielt worden. Zum Theil liegt der Grund dafür wohl auch darin, dass man, um einen Maassstab für die Leistungsfähigkeit der einen oder anderen Methode zu finden, einzig die Resultate der statistischen Ergebnisse berücksichtigte. Man stellte einfach die exspectativ bestehenden Fälle zusammen, berechnete den Procentsatz der Mortalität und setzte denselben in Parallele mit dem der operativ behandelten Kranken. Dass ein derartiges Verfahren nicht zum Ziele führen konnte, lag auf der Hand.

Vergegenwärtigen wir uns nur einmal die Menge der Fehlerquellen!

Die neueste und genaueste Statistik stammt von Paul Reclus.[1])

Er verwerthete sein Material in der Weise, dass er auf der einen Seite die operativ behandelten Fälle zusammenstellte, geordnet nach der zwischen der Verletzung und der darauf folgenden Laparotomie verstrichenen Zeit; auf der anderen Seite führt er die exspectativ

1) Reclus et Noguès, Traitement des perforations traumatiques de l'estomac et de l'intestin. Revue de Chirurgie. 1890. 2 u. 5.

behandelten Fälle an. Die Resultate beider Reihen verglich er mit einander.

Sehen wir ganz ab von der Schwierigkeit der Diagnose einer perforirenden Schussverletzung des Bauches mit Betheiligung der Eingeweide, so muss man jedenfalls verlangen, dass in einer Statistik, deren Resultate entscheidenden Werth beanspruchen, noch andere Punkte berücksichtigt werden, als allein die Länge der zwischen Verletzung und Operation verstrichenen Zeit.

So ist doch z. B. der von der Läsion betroffene Abschnitt des Magen-Darmtractus in Rechnung zu ziehen, da die verschiedene Werthigkeit der Wunden des Dünndarms gegenüber denen des Magens und Dickdarms bekannt ist. Beachtenswerth ist ferner die Menge und Grösse der Perforationsöffnungen, ihre Lage zu einander und zum Darm. Je grösser die Darmwunde, desto reichlicher kann Koth austreten, und je näher zum Mesenterialrand des Darmes sie gelegen ist, desto eher tritt die Gefahr der Darmgangrän an das Eingeweide heran.

Lassen wir auch die individuell ja verschiedene Dexterität und Erfahrung des einzelnen Operateurs auf dem Gebiet der Bauchchirurgie ausser Acht, so muss doch auf die Methode der operativen Therapie im einzelnen Falle eingegangen werden. Wir wissen, dass es sich nicht gleich bleibt, ob wir nach einer Laparotomie die Peritonealhöhle ausspülen, mit trockener Gaze austupfen, ob wir sie tamponiren, drainiren oder die Bauchhöhle durch die Naht völlig schliessen.

Von diesen Dingen findet sich in den bekannten Statistiken kein Wort, und doch findet gerade auf diesem schwierigen Gebiet das Wort, dass wir unsere Erfolge oder Misserfolge nicht zählen, sondern wägen sollen, seine vollste Berechtigung.

Die pathologisch-anatomische Würdigung des einzelnen Falles ist es, die zu richtigeren Anschauungen geführt hätte, als die statistische Verwerthung des Materials. Das Studium des Mechanismus der perforirenden Bauchverletzungen, sowie die Erkenntniss der pathologischen Processe, die sich an dieselben schliessen, sind die Factoren, die eine richtige Basis für die einschlägige Therapie bilden sollten.

Ich habe nun an der Hand des Thierexperiments versucht, die Anatomie und Pathologie der Schussverletzungen des Unterleibes, speciell des Magen-Darmkanals näher kennen zu lernen, und möchte mir erlauben, indem ich mir eine eingehendere Darlegung dieses Gegenstandes vorbehalte, an dieser Stelle einige kurze Bemerkungen über die Folgen der traumatischen Magen-Darmperforation zu machen.

Wegner's[1]) classische Arbeit beleuchtete zum ersten Mal in klarer, exacter Weise die physiologischen und pathologischen Vorgänge am Bauchfell.

Nach seiner Auffassung stellt die Peritonealhöhle einen grossen Binnenraum des Bindegewebes dar, an dem uns folgende Eigenschaften besonders interessiren:

1. die bedeutende Flächenausdehnung;
2. die enorme Resorptionsfähigkeit;
3. die ebenso grosse Transsudationsfähigkeit;
4. die Plasticität des dieselbe einschliessenden Gewebes.

Von der grössten Wichtigkeit ist der zweite Punkt. Wie Wegner an einer grossen Zahl lehrreicher Experimente zeigte, ist die bedeutende Resorptionskraft des Bauchfells der beste Schutz desselben gegen eingedrungene Schädlichkeiten. Er konnte fäulnissfähige Substanzen, wie Muskelinfus, Serum, Milch mit Luft u. s. w., in die Bauchhöhle injiciren, ohne dass Peritonitis eintrat. Die eingebrachten Körper wurden schnell aufgesogen und in das circulirende Blut aufgenommen, wo sie unschädlich gemacht wurden. Erst dann, wenn die Menge der injicirten Substanz in einem Missverhältniss zur Resorptionskraft des Peritoneums stand, so dass nur ein Theil derselben resorbirt wurde, während der andere stagnirte und der Zersetzung durch die eingedrungenen Mikroorganismen anheimfiel, fand eine Infection des Gesammtorganismus statt. Hier gereichte die resorbirende Kraft des Peritoneums dem Körper zum Schaden. Sie bewirkte eine Ueberschwemmung der Gesammtblutmasse mit Mikroben, sowie deren Stoffwechselproducten, der der Körper unter dem Bilde der acuten oder mehr chronischen Intoxication unterlag. Nach Wegner ist es mithin nicht die Peritonitis, d. h. die Gewebserkrankung des Bauchfells im pathologisch-anatomischen Sinne, die den Tod des Patienten herbeiführt. Nach seiner Ueberzeugung stellt das Peritoneum nur die Eingangspforte dar, durch welche die giftigen Substanzen in den Säftekreislauf aufgenommen werden. Er präcisirte seinen Standpunkt in folgenden Worten: „Will man die wahre causa mortis bezeichnen, so sollte man nicht, wie dieses gewöhnlich geschieht, die Peritonitis anschuldigen, sondern die durch die Resorption herbeigeführte Blutvergiftung im chemischen und corpusculären Sinne dieses Wortes".

---

1) Chirurgisches über die Peritonealhöhle, mit besonderer Berücksichtigung der Ovariotomie. Langenbeck's Archiv. Bd. XX.

Von eminenter Wichtigkeit tritt uns hier zum ersten Male die Thatsache entgegen, dass das Bauchfell, d. h. wohlverstanden das gesunde, mit normaler Resorptionskraft ausgestattete Peritoneum, eine gewisse Menge fäulnissfähiger, ja selbst toxischer Substanzen ohne Schaden, sowohl für sich, als auch den Gesammtorganismus, zu resorbiren vermag.

In neuester Zeit hat Reichel[1]) in Würzburg, gestützt auf die von Wegner gefundenen Thatsachen, einen sehr werthvollen Beitrag zur Aetiologie der septischen Peritonitis geliefert.

Er injicirte Thieren eine gewisse Menge Sepsis-, sowie Eiter erregender Spaltpilze in die Bauchhöhle, ohne dass dieselben in ihrer Gesundheit beeinträchtigt wurden; ebenso konnte er bestimmte Mengen flüssigen Kothes einbringen, ohne dass Peritonitis eintrat. Erst bei Injection reichlicherer Mengen gingen die Thiere unter den Erscheinungen der schweren septischen Intoxication zu Grunde. Zur Bildung einer diffusen, exsudativen Peritonitis kam es in der Regel nicht.

Halten wir die von Wegner und Reichel in einer grossen Zahl einwurfsfreier Experimente gefundenen Thatsachen fest und betrachten wir von diesem Standpunkt aus die Verletzungen des Magen-Darmtractus!

Diese geben uns ein völlig reines Analogon zu den Thierexperimenten der beiden genannten Autoren. Sowohl im Versuch, als auch bei dem den Magen oder Darm treffenden Trauma kommt es zum Eintritt septischer Substanzen in die normale Bauchhöhle. Von dem Kotherguss, wie er nach Perforation infolge geschwüriger Processe intraabdominal gelegener Hohlorgane auftritt, müssen wir natürlich absehen, da hier die physiologischen Eigenschaften des Bauchfells durch die vorhergegangenen entzündlichen Processe wohl stets tangirt sein werden und die Verhältnisse für eine schnelle Resorption der eingedrungenen Schädlichkeiten hier ungünstig liegen.

Nehmen wir den Fall, es habe eine perforirende Schussverletzung des Abdomens mit Durchbohrung des Darms stattgefunden; wie gestalten sich die pathologischen Processe in der weiteren Folge?

Theoretisch lassen sich mehrere Möglichkeiten construiren: die Kugel hat den Darm perforirt, es ist Koth ausgetreten; findet nun ein spontaner Verschluss der Perforationsöffnung statt, so kann die ins Peritonealcavum gedrungene Kothmenge resorbirt werden und der Patient genesen, ja es braucht nicht einmal zum Erguss von

1) Beiträge zur Aetiologie und chirurg. Therapie der septischen Peritonitis. Deutsche Zeitschrift für Chirurgie. Bd. XXX. Heft 1.

Koth zu kommen, da der Verschluss der Wunde so schnell erfolgen kann, dass Kothaustritt verhindert wird. Andererseits lässt sich aber der Fall so formuliren, dass ein Verschluss der Perforationsöffnung im lädirten Eingeweide nicht so bald oder überhaupt nicht ausgiebig genug stattfindet, sondern dass während eines gewissen Zeitraumes in bestimmten Intervallen Koth in die Bauchhöhle fliesst, somit auch längere Zeit hindurch eine Resorption septischer Substanzen stattfindet.

Die beiden hier kurz skizzirten Vorstellungen finden ihre Vertheidiger im Lager Derer, die zunächst bei der üblichen Medication warten wollen, bis sich die Symptome der Peritonitis einstellen, und erst dann einen operativen Eingriff in Erwägung ziehen, und in dem der „Interventionisten", die in jedem Fall einer perforirenden Verletzung des Abdomens die Laparotomie zur Aufsuchung und Naht des verletzten Eingeweides empfehlen.

Die Parteigänger letzterer Richtung finden sich besonders zahlreich in Amerika und England, während in Frankreich hauptsächlich der exspectativen Behandlung gehuldigt wird.

Ihren Hauptvertreter findet dieselbe in Reclus, dessen Glaubens- und Lehrdogma etwa folgendermaassen lautet: Eine grosse Zahl von perforirenden Verletzungen des Abdomens mit Betheiligung des Magens und Darms durch Schuss und Stich kann spontan ausheilen. Es geschieht das in der Weise, dass die Oeffnung in der Darmwand durch einen in dieselbe prolabirenden Pfropf der Schleimhaut verschlossen wird, wie das auch schon vor ihm viele Autoren gelehrt haben. Dieser Schleimhautverschluss ist zunächst nur ein provisorischer; indem sich in der Umgebung der Perforationsöffnung feste Verwachsungen mit benachbarten Schlingen der vorderen Bauchwand oder dem Netz bilden, wird derselbe zu einem definitiven. Theoretisch lässt sich diese von Reclus und seiner Schule ins Feld geführte Deduction ja wohl halten, doch steht sie leider im Widerspruch zu den Angaben der meisten Autoren, die viel Magen- und Darmverletzungen zu sehen Gelegenheit hatten und spontane Ausheilung derselben nur in den seltensten Fällen beobachteten.

Um die Frage von der pathologisch-anatomischen Seite zu fassen und erst einmal zuzusehen, wie denn die Schussverletzungen des Magens und Darms eigentlich aussehen, experimentirte ich in der Weise, dass ich auf Hunde, Katzen und Kaninchen Schüsse abgab. Die auf ein Brett gebundenen Thiere wurden aufrecht an die Wand gestellt. Der Schuss erfolgte aus einer Distanz von 7—8 Schritt mit einem Projectil von 5 Mm. Durchmesser. Ich benutzte sowohl

einen Revolver, als auch eine sogenannte Montechristo-Pistole, sowie Spitz- und Rundkugeln.

Folgende Punkte waren es, auf die ich zunächst meine Aufmerksamkeit richtete:

1. die Grösse der Wunde;
2. das Aussehen und die Beschaffenheit derselben;
3. die Multiplicität.

Hinsichtlich des ersten Punktes kann ich der Anschauung vieler Autoren, dass zwischen der Grösse des abgeschossenen Projectils und der durch dasselbe verursachten Perforation der Darm- resp. Magenwand ein bestimmtes Verhältniss existire, nicht beipflichten. Ich war vielmehr überrascht durch die grosse Mannigfaltigkeit in der Grösse der Wunden. Es blieb sich dabei gleich, ob ich den Montechristo oder den Revolver, ob ich Rund- oder Spitzkugeln benutzte. Das eine Mal hatte ich bei grossen Hunden einen Defect von 3—4 Cm. Durchmesser, während ich das andere Mal unter den gleichen Bedingungen Perforationen erzielte, deren Durchmesser dem des gebrauchten Projectils gleichkam. Es erklärt sich diese Verschiedenheit in der Grösse der Darmwunden aus der Grösse des Winkels, unter dem die Kugel das Eingeweide berührt. Trifft dieselbe die Darmwand senkrecht, so entstehen Verletzungen, deren Durchmesser dem des gebrauchten Geschosses annähernd adäquat ist. Wird der Winkel kleiner als ein rechter, so gewinnt die Wunde mehr den Typus der Längs- oder Querwunde des Darms, je nachdem das Projectil parallel zur Längsaxe desselben oder senkrecht zu dieser aufgesetzt wurde. Je näher zur Peripherie des Darmrohres die Kugel traf, desto grösser waren die resultirenden Defecte; sie betrafen gelegentlich die halbe Darmwand, wie ich bei meinen Versuchsthieren dieses mehrere Male beobachten konnte. Traf die Kugel so, dass sie die Darmwand nur in einem Punkte berührte, so resultirten daraus Verletzungen, die nur die Serosa oder Serosa und Muscularis betrafen — reine Tangentialschüsse.

Es ist interessant, hierüber die Angaben von Bogdanik[1]) zu vergleichen, der gelegentlich der Volksunruhen in Biala, die ein Einschreiten der bewaffneten Macht nöthig machten, Gelegenheit hatte, eine Reihe von Schussverletzungen des Darms zu sehen, die durch Projectile des Mannlicher-Gewehres verursacht worden waren. Dieselben besitzen ein Kaliber von 8 Mm. mit einer Anfangsgeschwindigkeit von 530 Meter. Der Durchmesser der Darmwunden war

1) Die Geschosswirkung der Mannlicher-Gewehre. Wien. Klinik. 1890. Heft 12.

trotz der eminenten Durchschlagskraft der Projectile meist grösser, als der letzterer selbst. Wir finden unter den gesammelten Fällen Verletzungen des Darms von 1, 2 und 3 Cm. Ausdehnung. Diese Thatsachen widersprechen jedenfalls der von Reclus vertretenen Ansicht, wenn er in seiner schon vorhin citirten Arbeit in der Revue de Chirurgie Nr. 2. 1891. p. 91 sagt: „Nous n'ignorons pas que s'il prend l'intestin en écharpe, un petit projectil peut provoquer des déchirures étendues et bien supérieures à son diamètre, mais ces cas sont rares et nul ne le conteste, on pouvait comparer, toutes choses égales d'ailleurs, les lésions imputables à un revolver de poche ou une carabine de salon aux désordres, produits par un fusil de guerre ou un éclat d'obus."

Jetzt noch einige Worte über das Aussehen der Wunden!

Der Charakter war immer der gleiche; ganz einerlei, ob es sich um kleinere oder grössere Defecte handelte, bot die Wunde stets die Zeichen stattgehabter Quetschung dar. Die Ränder waren unregelmässig gerissen und gefetzt, die nächste Umgebung zeigte Suffusionen und Ekchymosen; am prononcirtesten trat das an der Schleimhaut hervor, die im Umkreise mehrerer Millimeter blutig infiltrirt war. Aus der Anatomie dieser Wunden geht schon hervor, ob ein spontaner Verschluss derselben durch Schleimhautprolaps erfolgen, resp. eine genügende Garantie für seine Schlussfähigkeit bieten kann. In jedem meiner Experimente konnte ich constatiren, dass die gefetzte Mucosa in den Defect der Darmwand prolabirt war. Dieses Verhalten ist ja auch natürlich, wenn man in Rechnung zieht, dass die Schleimhaut massiger und voluminöser ist, als die übrigen Strata der Darmwand, da sie bei gleicher Ausdehnung mehr Oberfläche besitzt, als Serosa und Muscularis. Ferner überzeugte ich mich aber auch, dass auch in Fällen, wo der Durchmesser der Darmwunde 7—8 Mm. nicht überstieg, es sich also um relativ kleine Oeffnungen handelte, ein Verschluss derselben durch vorgestülpte Schleimhaut nicht erfolgt war. Letztere war hier und da locker mit dem Rande der Perforationsöffnung verklebt, aber eine sichere, das Austreten von Koth verhindernde Obturation war kein einziges Mal erfolgt.

Da diese Frage doch von beträchtlicher Wichtigkeit und Tragweite ist, weil ihre Entscheidung uns allein in der Wahl der einschlägigen Therapie zu leiten vermag, untersuchte ich weiter, ob überhaupt und unter welchen Verhältnissen ein spontaner Verschluss einer Magen- resp. Darmwunde durch einen Schleimhautpfropf entstehen könne.

Bei frisch getödteten Thieren etablirte ich Stichwunden des Darms mit einem scharf geschliffenen, spitzen Scalpell, die Wunden,

ca. 4—5 Cm. lang, durchsetzten die ganze Dicke der Darmwand und waren absolut glattrandig. Sofort nach dem Herausziehen des Messers stülpte sich Schleimhaut vor und füllte wie ein festsitzender Pfropf das ganze Lumen der Darmwunde aus, so dass man fraglos den Eindruck gewinnen musste, als ob ein derartiger Verschluss für die absolute Obturation einer Magen- oder Darmwunde völlig genügte. Nach 1—2 Minuten Abwarten, bisweilen etwas früher oder später, änderte sich das Bild. Im Abschnitt oberhalb der Darmwunde ging die Peristaltik ruhig weiter; unter dem Druck der bewegenden, peristaltischen Welle liess sich nun verfolgen, wie der Pfropf immer tiefer ins Lumen der Darmwunde getrieben wurde, bis auf der Kuppe desselben ein Tröpfchen Koth erschien. Dieses Spiel wiederholte sich mehrere Male, bis es mit dem Erlöschen der Peristaltik aufhörte. Es gelangte also während eines gewissen Zeitraumes eine bestimmte Kothmenge ins Cavum peritoneale. Und in der That konnte ich bei Thieren, die ich 5 Minuten nach experimentell erzeugtem Bauchschuss tödtete, stets freien Koth in der Bauchhöhle nachweisen.

Der oben geschilderte Befund macht die Annahme vieler Autoren, dass der erwähnte Schleimhautpfropf einen genügend sicheren Verschluss einer Magen- oder Darmwunde bilden könne, verständlich. An der Leiche, wo die treibende Kraft der Peristaltik fehlt, muss man fraglos die Ueberzeugung gewinnen, als ob die Wunde sicher geschlossen sei, zumal man in der Regel keinen freien Koth findet, was ja nicht befremden darf, da derselbe zum Theil resorbirt, zum Theil in dem ergossenen Blute aufgelöst ist.

Was den dritten Punkt, die Multiplicität der Darmwunden, anbetrifft, so befinde ich mich in vollster Uebereinstimmung mit Denen, die solitäre Verletzungen des Magen-Darmkanals durch Schusswaffen zu den Seltenheiten zählen.

Aus einer Zahl von 32 Versuchen ergab sich im Durchschnitt eine dreifache Perforation pro Thier. Das Maximum war eine neunfache Durchlöcherung des Darmes, einmal hatte die Kugel die Bauchhöhle durchsetzt, ohne Magen oder Darm verletzt zu haben, es war nur eine Läsion der Milz mit beträchtlichem intraperitonealem Bluterguss zu Stande gekommen. Eines der Thiere erholte sich nach einer offenbar perforirenden Schussverletzung des Bauches vollkommen, doch bei der Autopsie stellte es sich heraus, dass die Kugel die Peritonealhöhle nicht durchsetzt, sondern das Bauchfell nur gestreift hatte.

Gerade zu der Zeit, als ich mit obigen Versuchen beschäftigt

war, hatte ich Gelegenheit, einen Fall von Schussverletzung des Abdomens zu sehen und den Befund mit dem an meinen Versuchsthieren zu vergleichen. Derselbe stammte aus der Praxis des Herrn Docenten Dr. von Zöge-Manteuffel und danke ich ihm die freundliche Ueberlassung desselben.

Adolph Thomassohn, 6 Jahre alt, aus Dorpat, hatte sich am 9. Juli 1891 10 Uhr Morgens beim Spielen mit einem Revolver in den Leib geschossen. Das Projectil hatte ein Kaliber von 5 Mm. — Gleich nach der Verletzung soll Erbrechen stattgefunden haben, doch soll kein Blut im Erbrochenen gewesen sein.

Status praes.: Patient ist mittelgross, normal entwickelt, gut genährt. Allgemeine hochgradige Anämie. Die Athmung ist oberflächlich und frequent. Puls 100, sehr klein. Das Abdomen ist in toto stark aufgetrieben, die Leber nach oben verdrängt, gegen Berührung sehr empfindlich.

Im Epigastrium, 4 Finger breit unter dem Rippenbogen, dicht über dem Nabel, 2 Cm. nach links von der Mittellinie eine 6 Mm. im Durchmesser haltende Einschussöffnung; die Ränder derselben sind gequetscht, die Umgebung von Pulverschmauch geschwärzt. Bei der 4 Stunden nach der Verletzung von v. Zoege-Manteuffel vorgenommenen Operation fand sich Folgendes: In der Chloroformnarkose wurde der Leib durch einen vom Proc. xyphoid. bis zur Symphyse reichenden Schnitt eröffnet. Aus der Bauchhöhle quoll flüssiges Blut; es drängte sich eine zerschossene Darmschlinge vor. Nach Auspackung der Därme findet sich am Darmkanal, der vom Magen ab successive abgesucht wurde, folgender Befund: Auf einer 80 Cm. langen Strecke des oberen Ileum vertheilt, lassen sich 11 Perforationsöffnungen constatiren, deren Durchmesser verschieden gross sind; wir fanden neben solchen von 7—9 Mm. auch solche, deren Durchmesser 1 Cm. bis 1,5 Cm. betrug. Das Quercolon war in tangentialer Richtung angeschossen worden, so dass dasselbe einen 9 Mm. messenden Längsriss aufwies. Das Mesenterium der Flexura sigmoidea war durchbohrt.

Sämmtliche Darmwunden boten die Zeichen starker Quetschung; in der Umgebung derselben zeigten sich Sugillationen und feinste Hämorrhagien, besonders deutlich auf der Schleimhaut. Letztere hing in Fetzen in die Perforationsöffnungen der Darmwand hinein, von einem Verschluss derselben durch Pfropfbildung war nirgendwo etwas zu sehen, kurz der pathologisch-anatomische Befund in vorliegendem Falle war genau derselbe, wie bei meinen experimentell erzeugten Bauchschüssen. Die Bauchhöhle war mit dunklem, flüssigem Blut gefüllt, freier Koth war in derselben nicht zu bemerken.

Der Colonriss wurde angefrischt und durch die doppelreihige Lembert-Czerny'sche Naht geschlossen. Die ganze 80 Cm. lange Partie des Ileum wurde resecirt, nachdem die Bauchhöhle provisorisch durch einige Nähte geschlossen worden war, so dass nur die zerschossene Darmschlinge aussen lag. Das Mesenterium wurde in Portionen unterbunden;

ein Keil wurde aus demselben nicht geschnitten. Die quer durchtrennten Lumina des Darmes wurden durch doppelreihige Knopfnaht mit feinster Seide vereinigt. Nachdem die Nahtlinie jodoformirt war, wurde die Schlinge versenkt, die Bauchhöhle mit trockener Gaze ausgetupft und durch die Naht geschlossen. Die Dauer der Operation betrug 1 3/4 Stunden; am Abend desselben Tages erfolgte bei dem stark geschwächten Patienten der Tod im Collaps.

Ich glaube aus meinen Versuchen zunächst Folgendes schliessen zu dürfen:

1. Nach Schuss- und Stichverletzungen des Magens und Darms findet ein Verschluss der Perforationsöffnungen durch einen Schleimhautpfropf, der dem Kotherguss in die Bauchhöhle vorbeugen könnte, nicht statt; es tritt vielmehr stets Koth durch, und zwar hängt dieses ab:

a) von der Grösse und Beschaffenheit der Perforationsöffnungen; je grösser der Defect ist, je gefetzter und unregelmässiger die Ränder desselben sind, desto mehr Koth kann natürlich durchtreten;

b) von der Menge der Perforationen.

Vergleichen wir jetzt noch einmal die Verhältnisse, wie sie nach perforirenden Bauchschüssen und -stichen liegen, mit denen, wie sie sich nach Injection flüssiger Mengen von Koth in die Peritonealhöhle von aussen her gestalten. In letzterem Falle wird der Organismus eben mit den eingedrungenen Schädlichkeiten fertig, oder er unterliegt; das hängt von den disponiblen reactiven Kräften desselben, sowie der eingebrachten Menge von Koth ab. Anders bei unseren Versuchen: hier tritt von Zeit zu Zeit immer wieder aufs Neue toxische Substanz in den Säftekreislauf über, die schliesslich eine Erschöpfung der reparativen Kräfte des Organismus, speciell des lebenden Blutes zu Wege bringt. Ferner ist hierbei noch eines weiteren Factors Erwähnung zu thun: der stets im Gefolge perforirender Bauchverletzungen eintretenden intraperitonealen Blutung. Dass reines Blut vom Bauchfell ohne Schaden resorbirt werden kann, wissen wir; hier aber tritt eine Infection des Blutergusses durch den in denselben gelangenden Koth ein. Die Zersetzung desselben und damit die Etablirung eines intraperitoneal gelegenen Jaucheherdes kann die Folge sein, von dem aus dem circulirenden Blute beständig giftige Substanzen zuströmen.

Wie gestalten sich die pathologischen Processe am Thier, welches eine perforirende Bauchverletzung erlitten hat, nun weiter? Voraus-

schicken will ich, dass alle Thiere bei exspectativer Behandlung starben.

Eine wahre Peritonitis, im Sinne der eitrigen Phlegmone des Bauchfells, konnte ich keinmal nachweisen; die Veränderungen am Peritoneum waren im Verhältniss zu den schweren Allgemeinerscheinungen sehr geringgradig.

Miculicz[1]) unterscheidet nach Perforationen des Magens und Darms folgende Arten der Peritonitis:

1. Die peracute Form, die diffuse septische Peritonitis. Dieselbe führt binnen Kurzem zum Tode und schliesst sich vorzüglich an Infectionen, die einen beträchtlichen Abschnitt des Bauchfells zu gleicher Zeit betroffen haben.

Es ist dieselbe Erkrankung, die König und Witzel als peritoneale Sepsis, Vercheré[2]) als Septicémie intestino-péritonéale beschrieben haben.

2. Die progredient fibrinös-eitrige Peritonitis.

Die Infection geht von einem kleinen, umschriebenen Bezirk aus. Es bilden sich anfangs Verklebungen, doch im weiteren Verlauf wird die schützende Barrière durchbrochen, der Process zieht immer neue Abschnitte des Bauchfelles in Mitleidenschaft, bis endlich in der Regel der Tod die Scene schliesst.

3. Die circumscripte eitrige Peritonitis, der intraperitoneale, abgekapselte Abscess.

Wie schon gesagt, habe ich keinmal freien Eiter in der Bauchhöhle gefunden; ob der Grund in einer geringeren Neigung des thierischen Peritoneums zu eitrigen Processen, oder in völliger Abwesenheit der die Eiterung erregenden Mikroben zu suchen sei, kann ich nicht entscheiden. Es fehlten ferner auch in der Regel festere fibrinöse Verklebungen und Auflagerungen von Faserstoff. Ich kann mich in dieser Beziehung Reichel vollkommen anschliessen, der das nämliche Verhalten bei seinen Versuchsthieren constatirte.

Ich hatte bei meinen Experimenten nun hauptsächlich folgende pathologisch-anatomischen Befunde in der Bauchhöhle.

In einer Reihe von Fällen trat der Tod nach perforirenden Bauchschüssen schon innerhalb weniger Stunden ein. Der Befund dabei ist wie in folgendem Versuch:

Am 27. März wurde ein kräftiger Kater um 10 Uhr Morgens angeschossen. Einschuss in der Regio hypogastr. rechts von der Mittellinie. Nach 24 Stunden trat der Exitus ein.

1) Ueber Laparotomien bei Magen-Darmperforationen. Sammlung klin. Vorträge. 1885. Nr. 262.

2) De la sépticémie intestino-péritonéale. Revue de Chirurg. 1888. p. 559.

Section: In der Bauchhöhle kein Exsudat, kein flüssiges Blut, keine Coagula, keine fibrinösen Auflagerungen oder Verklebungen. Entsprechend der Einschussöffnung findet sich ein Dünndarmpacket durch ganz lockere Verklebungen der vorderen Bauchwand leicht adhärent. 5 Cm. oberhalb der Valv. Bauhini ist der Dünndarm doppelt perforirt, 10 Cm. höher abermalige doppelte Durchbohrung. Die Grösse der Oeffnungen schwankt zwischen 8 Mm. bis 1 Cm. Die Ränder sind gefetzt, gequetscht und sugillirt. Ein Schleimhautpfropf nirgends vorhanden. Das Peritoneum parietale et viscerale zeigt weder Infection der Gefässe, noch Trübung.

Einen ähnlichen Befund constatirte ich in einer ganzen Reihe von Versuchen sowohl an Katzen, als auch an Hunden, nur dass letztere viel toleranter gegen toxische Einwirkungen auf das Bauchfell sind, als erstere. Es ist das Bild der schweren, acut verlaufenden Vergiftung, bei mangelndem pathologisch-anatomischem Befund, das diese Erkrankung charakterisirt. Der pathologische Process ist dabei offenbar der, dass ein ausgiebiger Kotherguss in die Bauchhöhle stattgefunden hat. Die Blutmasse ist durch Resorption vom Peritoneum her mit einer solchen Masse toxischer Substanzen überladen, dass ein Weiterbestehen des Lebens damit unvereinbar ist. Mikroskopirt man in solchen Fällen ein Tröpfchen Blut aus einem der Mesenterialgefässe oder auch der Vena jugul. comm., so ist man erstaunt über die zahllose Menge von Mikroben, die in demselben wimmeln.

In einer zweiten Gruppe von Fällen, die in etwas längerer Zeit — der Verlauf erstreckte sich oft über einige Tage — zum Tode führten, lagen die Verhältnisse wie etwa in folgendem Versuch:

Ein kräftiger, mittelgrosser Hund wird am 29. März angeschossen. Einschuss im Mesogastrium in der Mittellinie. Ausschuss nicht vorhanden. Nach 4 mal 24 Stunden erfolgte der Exitus.

Section: In der Bauchhöhle eine beträchtliche Menge einer stark stinkenden, bräunlich-rothen Flüssigkeit. Peritoneum viscerale et parietale lebhaft injicirt und getrübt. Keine fibrinösen Beschläge. Der Darm ist hier und da lebhaft injicirt, die Schlingen sind eng, nicht mit einander verklebt. An der Vorderfläche des Magens befindet sich eine $^3/_4$ Cm. im Durchmesser haltende Perforationsöffnung, aus welcher Schleimhaut prolabirt. Bei dem geringsten Zuge am Magen tritt durch die Oeffnung Mageninhalt aus, bis sich wieder einige Schleimhautflocken vor die Oeffnung legen und den Austritt verhindern. An der Hinterfläche des Magens findet sich kein Ausschuss.

Hier ist der Vorgang ein etwas anderer: Zugleich mit der perforirenden Schussverletzung entstand ein intraperitoneales Hämatom, welches durch den austretenden Mageninhalt inficirt wurde. So

etablirte sich ein Jaucheherd, von dem aus continuirlich dem Blute toxische Substanzen zuströmten.

Beide Gruppen von Fällen, sowohl die, wo bei der Autopsie sich in der Bauchhöhle nichts nachweisen lässt, als auch die, welche sich durch Bildung eines intraperitonealen jauchigen Exsudates charakterisiren, gehören in die Kategorie der diffusen septischen Peritonitis von Miculicz oder der peritonealen Sepsis König's. Principiell unterscheiden sich beide Formen nicht wesentlich von einander. In der ersten Gruppe erfolgte der Tod schon durch Resorption des primären Kothergusses, in der zweiten war der Verlauf protrahirter: durch Zersetzung des in die Peritonealhöhle ergossenen Blutes fand eine Potenzirung der eingedrungenen Mikroben, sowie ihrer Stoffwechselproducte statt, deren continuirliche Resorption endlich die Wehrkraft des Organismus erschöpfte und den Exitus herbeiführte.

Ich möchte an dieser Stelle auf die Analogie mit der eingeklemmten Hernia hinweisen: auch hier haben wir Fälle, wo trotz gelungenem Bruchschnitt und Reposition der eingeklemmt gewesenen Schlinge der Tod eintritt, ohne dass uns die Section einen befriedigenden Aufschluss über die Todesursache zu geben vermag. Es handelt sich auch in diesen Fällen um eine septische Infection des Organismus, die ihren Ausgang von der strangulirt gewesenen, in ihrer Ernährung beeinträchtigten Schlinge genommen hat. Den Beweis dafür haben wir in der Thatsache, dass in einer Reihe von Fällen nach Incarceration septisch-pneumonische Herde, sowie Herde in der Leber und der Niere gefunden werden. Diese bezeichnen doch jedenfalls den Weg, den die vom Bauchfell resorbirten Substanzen im Körper zurückgelegt haben. Immer ist es also die Beziehung der sich intraperitoneal abspielenden pathologischen Processe zum Gesammtorganismus, die wir im Auge behalten müssen. Von diesem Gesichtspunkt aus muss ich auch die von König gewählte Bezeichnung „peritoneale Sepsis" allen anderen vorziehen, weil sie eben das Punctum saliens, die vom Bauchfell her inducirte Blutvergiftung am prägnantesten ausdrückt. Wir sehen ja oft grosse intraperitoneale Eiterherde, besonders nach perityphlitischen Processen, die, falls sie abgekapselt sind, lange Zeit bestehen können, ohne andere Gefahren, als die, welche jede langwierige Eiterung mit sich bringt, zu involviren. Die die Abscesshöhle auskleidende Schwarte schützt den Körper vor einer Resorption und folgender Allgemeininfection; es ist also nicht die Peritonitis im Sinne der Gewebserkrankung des Bauchfelles, sondern immer

nur die Sepsis, die alle weiteren Gefahren mit sich führt, die ihren Eingang in den Körper findet und diesen endlich vernichtet.

Nachdem ich so in flüchtigen Zügen den pathologisch-anatomischen Befund und den Hergang bei Schussverletzungen des Magen-Darmtractus skizzirt habe, erlaube ich mir nur noch mit einigen Worten die therapeutische Seite der Frage zu streifen.

Bei richtiger Würdigung der Thatsache, dass die meisten Schussverletzungen des Magens und Darms von Kotherguss in die Bauchhöhle gefolgt sind, die durch Allgemeininfection den Tod herbeiführt, kann die Frage, ob wir eine abwartende Therapie einschlagen, oder die Laparotomie machen, kaum im Ernst discutirt werden, da sie sich von selbst beantwortet. Ich habe hier freilich nur die Verhältnisse im Frieden vor Augen, wo wir ja in jeder grösseren Stadt, meist ja wohl auch auf dem Lande die Möglichkeit haben, binnen Kurzem sachverständige Hülfe requiriren zu können. Man könnte höchstens in Discussion treten über die Fragen:

1. Sollen wir in jedem Fall einer perforirenden Verletzung des Abdomens operiren?

2. Wann sollen wir operiren?

Ich glaube die erste Frage bejahen zu dürfen. Die Thierexperimente, sowie die vielfältigen Erfahrungen im Krieg und Frieden haben gelehrt, dass perforirende Schussverletzungen des Abdomens ohne Mitbetheiligung der Eingeweide zu den grössten Seltenheiten gehören. So konnte der vielerfahrene Larrey während seiner langen Dienstzeit nur einen Fall beobachten, wo die durchgehende Kugel unmittelbar keine ernsteren Störungen bewirkt hatte. Später liess sich aber dennoch eine Quetschung des Darmes nachweisen. Wir haben nicht nur das Recht, sondern auch die Pflicht, in jedem Fall einer perforirenden Bauchschussverletzung das Peritoneum zu eröffnen, auch wenn sich einmal herausstellen sollte, dass keine Organverletzung vorlag. Ich möchte den probatorischen Bauchschnitt durchaus nicht als harmlosen Eingriff hinstellen, trotzdem aber meine ich, dass es unter den obwaltenden schwierigen Verhältnissen besser ist, einmal eine Bauchhöhle unnütz aufgeschnitten zu haben, als durch unnöthiges Zaudern in anderen Fällen den sicheren Tod des Patienten herbeizuführen. Die Diagnose der Organverletzung ist oft schwierig, ja unmöglich, bis auf die Fälle, wo Darm vorgefallen war, sein Inhalt sich nach aussen ergossen hatte, oder eine stärkere Blutung erfolgt war. Es empfiehlt sich daher, nicht lange im Ungewissen zu verharren, sondern durch die Laparotomie Klarheit zu schaffen und mit dieser den einzigen Weg zur Rettung des Verwundeten zu betreten.

In der zweiten Frage, betreffend den Zeitpunkt des operativen Eingriffes, ist viel discutirt worden. Ein Theil der Chirurgen stellte sich so, dass erst dann operativ vorgegangen werden sollte, sobald die ersten Zeichen der Peritonitis erschienen. Wie machtlos wir aber der einmal ausgebrochenen Sepsis gegenüber sind, zeigen die Berichte der Autoren über den Erfolg des Bauchschnittes bei der septischen Peritonitis. Ich erinnere an die Arbeiten von König, Witzel, Steinheil, Miculicz und die vortrefflichen Experimente von Reichel. Wir müssen, wollen wir Erfolg haben, die Operation so schnell wie möglich machen, da durch dieselbe ja hauptsächlich der Ausbruch der allgemeinen Infection verhindert werden soll. Sie soll uns ja die Möglichkeit geben, die Folgen der ins Peritoneum gedrungenen Schädlichkeiten fortzuschaffen; deshalb also kein Zaudern in der Ausführung der Laparotomie, da jede Verzögerung die Chancen auf einen günstigen Erfolg vermindert.

Die perforirenden Verletzungen des Abdomens werden im Krieg und Frieden gewiss noch zahlreiche Opfer fordern; doch hoffen wir, dass mit Erweiterung unserer Kenntnisse auf dem Gebiete der Chirurgie der Bauchhöhle sich dem Chirurgen hier noch ein dankbares Feld für seine Kunst bieten wird.

XIII.

Aus der chirurg. Privatheilanstalt von Dr. E. Staffel, Chemnitz i. S.

Ein Fall von rechtsseitigem Stirnhöhlenosteom.

Mitgetheilt von

Dr. P. Nakel,
prakt. Arzt, z. Z. in Liebenthal i. Schles.

(Mit 2 Abbildungen.)

Angeregt durch die verdienstvollen Arbeiten Arnold's, Bornhaupt's, sowie durch die in neuester Zeit erfolgten Publicationen von Tillmanns, Bessel-Hagen, Kikuzi u. A., ist das Interesse der Chirurgen und Ophthalmologen mit Recht auf jene eigenthümlichen Knochengeschwülste hingelenkt worden, die sich eingekapselt in den Nebenhöhlen der Nase nicht gerade allzu selten entwickelt haben und öfters in die Nachbarschaft, z. B. in die Orbita, das Cavum cranii durchgebrochen sind. Die casuistische Literatur, soweit sie mir zugänglich war, ist noch nicht so zahlreich vertreten — bis jetzt sind 58 Fälle publicirt —, als dass nicht neue einschlägige von Interesse sein könnten, zumal gerade in neuester Zeit die Frage nach der Aetiologie dieser Geschwülste eine viel discutirte, aber noch nicht entschiedene ist. Im Folgenden sei ein Fall mitgetheilt, den ich bereits in meiner Promotionsarbeit[1]) des Näheren erörtert habe. Derselbe ist in der Privatheilanstalt von Dr. E. Staffel zu Chemnitz beobachtet und daselbst mit Erfolg operirt worden. Der Fall ist kurz folgender:

Lina F., aus Chemnitz, 18 Jahre alt, bemerkte seit 3 Jahren eine Verdickung und Auftreibung der rechten Stirngegend, die mit der Zeit allmählich zunahm und die Lidspalte verkleinerte. Hin und wieder hatte Patientin heftige Kopfschmerzen, welche sich namentlich auf die rechte Kopfhälfte concentrirten.

Status praesens vom 16. Januar 1890: Ein kräftiges, sonst gesundes Mädchen. Die rechte Stirnhälfte zeigt einen der Lage des Sinus frontalis entsprechenden halbkugeligen Tumor von Apfelgrösse. Die denselben bedeckende Haut ist verschieblich, stark verdünnt, ohne Ulcerationen. Auf der Höhe des Tumors befindet sich eine Narbe etwa von der Grösse eines Zehnpfennigstückes, die, wie hier gleich erwähnt sei,

1) Zur Casuistik der Stirnhöhlenosteome. Leipzig, referirt vom 31. Aug. 1891.

von einer von einem Curpfuscher angewandten Aetzpaste herrührt. Die Oberfläche des Tumors ist ganz glatt; dieser selbst, von knochenharter Consistenz, wölbt sich nach der Orbita vor, wodurch der rechte Augapfel nach aussen und unten gedrängt ist, so dass der innere Canthus sehr schmal erscheint.

Der von Dr. Fränkel in Chemnitz aufgenommene ophthalmoskopische Befund ist folgender: „Bulbus stark nach aussen gedrängt, mit ziemlich überhängendem Lide. Wird dasselbe hochgehoben, so hat Patientin gekreuztes Doppeltsehen mit gleich hoch stehenden Bildern. Der Augenspiegel ergiebt regulären myopischen Astigmatismus. Bei flüchtiger Prüfung für die Nähe gutes Sehvermögen, sonst ganz normaler Befund."

In der Nase finden sich neben einer mässigen Hypertrophie der Schleimhaut der unteren Muschel kleine zottige Wucherungen von glasigem Aussehen zwischen unterer und mittlerer Muschel, ungefähr der Ausmündung der Stirnhöhle entsprechend.

Lina F. kurz vor der Operation.

Am 20. Januar 1890 erfolgt die Operation unter Morphium-Chloroformnarkose.

Schnitt parallel dem oberen Orbitalrand, darauf senk rechter Schnitt in der Mitte der Stirn. Hierdurch wird ein dreieckiger Lappen gebildet, der abpräparirt wird. Dadurch wird ein Tumor von vollständig glatter Oberfläche blossgelegt, derart, dass es den Anschein hat, als ob die vordere erweiterte Stirnhöhlenwand vorliege. Die zur Probe erfolgte Anmeisselung aber ergiebt sofort, dass es der Tumor selbst ist. Nachdem der Hautperiostlappen noch weiter zurückpräparirt worden ist, zeigt es sich, dass von der vorderen Stirnhöhlenwand nur noch eine $^1/_2$ Cm. breite Knochenbrücke vorhanden ist, die eine Furche im Tumor überspannt. Sie wird mit dem Meissel entfernt, und der Tumor hierauf durch ausgiebige Resection des umgebenden Stirnbeins ausreichend freigelegt, wobei auch die Schädelkapsel eröffnet wird. Sofort quillt die ödematöse Schleimhaut des Sinus frontalis rings um den Tumor hervor. Jetzt gelingt es, mit einem Raspatorium hinter den Tumor zu gehen und ihn mit einem kräftigen Ruck herauszuhebeln.

Der Tumor sass mit einer 5 Cm. langen und 1 Cm. breiten Basis ungefähr da auf, wo sich Os frontale mit dem Os ethmoidale verbindet. Die Ausgangsstelle des Tumors wird noch mit der Lüer'schen Hohlmeisselzange ergiebig resecirt.

Blutung mässig, primäre Tamponade der Wunde.

Am 21. Januar secundäre Naht der Wunde, zwei kleine Drains. Vollständig reactionsloser Wundverlauf ohne Puls- und Temperatursteigerung.

Am 23. Januar werden die Drains herausgeholt, und am 28. Januar ist die Wunde per primam verklebt: das Mädchen wird mit Collodiumverband in ambulante Behandlung entlassen.

Der hierauf am 1. Februar, nachdem die Wunde vollständig verheilt ist, wiederum von Dr. Fränkel aufgenommene Augenbefund besagt: „Stellung des Auges vollkommen gut, nach keiner Richtung Doppeltsehen. Augenspiegelbefund wie früher. Cyl. — $^1/_{20}$ (2 Dioptrien), Axe beinahe horizontal, normales Sehvermögen."

Die Patientin bleibt in der Folgezeit wohl, acquirirt jedoch im April ein von der Narbe ausgehendes Erysipel. Im Anschluss hieran entwickelt sich später ein Empyem der Stirnhöhle; deshalb wird am 1. Mai der Sinus frontalis durch die Narbe incidirt und drainirt. Nach mehrwöchentlicher Drainage ist Anfang Juni die Stirnhöhleneiterung vollständig geschwunden. Als sich Patientin zur abermaligen Untersuchung Ende August

Der exstirpirte Tumor im Trockenzustande.

einfindet, erzählt sie, dass in der Zwischenzeit noch mehrfach durch die alte Drainagestelle eiterige Secretion stattgefunden habe. Der Sinus frontalis ist auch jetzt wieder mit Eiter gefüllt. Es wird daher nochmals durch die alte Drainagestelle incidirt und ein Drain eingelegt. Ausserdem werden die kleinen polypösen Wucherungen in der Nase abgetragen, und die Schleimhauthypertrophie der Muschel galvanokaustisch behandelt. Jetzt wird vollständige Heilung erzielt, die bis zum heutigen Tage angehalten hat.

Der Tumor besteht aus elfenbeinharter Knochenmasse, die nach dem Stiel zu in spongiöses Knochengewebe übergeht. Die Länge des Tumors beträgt ungefähr 7, die Breite 2 Cm. Die Oberfläche ist knollig, gefurcht. An einer Stelle ist eine Vertiefung zu sehen, die von der Anmeisselung herrührt. Die mikroskopische Untersuchung, welche sofort nach der Operation stattfand, ergiebt deutlich, dass die Oberfläche des Tumors mit Flimmerepithel bedeckt ist. Das Gewicht der getrockneten Geschwulst beträgt 33 Grm.

Es handelt sich also in dem beschriebenen Falle um ein in der Stirnhöhle eingekapseltes Osteom, das seinen Ausgangspunkt von der Grenze des Os frontale und Os ethmoidale genommen und die be-

reits in der Krankengeschichte geschilderten Symptome hervorgebracht hat.

Im Allgemeinen sind Knochengeschwülste, die in einer der Nebenhöhlen der Nase eingekapselt sind, selten. Eine klare Gruppirung der an und in der Orbita vorkommenden Tumoren ist im Jahre 1881 von Bornhaupt[1]) durchgeführt worden. Derselbe unterscheidet genau zwischen

I. äusseren Exostosen der Orbita, resp. deren Wandung, und
II. eingekapselten Osteomen, d. h. solchen, die sich in einer der Nebenhöhlen der Nase entwickeln.

Von diesen letzteren führt Bornhaupt aus der Literatur, neben einem von ihm selbst beschriebenen, im Ganzen 49 Fälle an, die sich folgendermaassen vertheilen:

14 klinisch beobachtete (incl. Fall Bornhaupt),
9 anatomisch untersuchte Fälle von Osteom des Sinus frontalis,
12 Fälle von Osteom des Os ethmoidale,
10 = = = = Antr. Highmori,
5 = = = = Os sphenoid.

Seitdem sind publicirt worden: ein Fall von Osteom des Siebbeins von Sprengel[2]), zwei Fälle von Osteom der Nasenhöhle, von Habermaas[3]) und Kammerer[4]) nämlich je einer, ferner von Stirnhöhlenosteom je ein Fall von Bessel-Hagen[5]) und Ischunin[6]) und zwei Fälle von Kikuzi.[7]) Ausserdem hat Tillmanns[8]) einen Fall von todtem Osteom der Stirn- und Nasenhöhle mitgetheilt. Er entfernte bei einer 53jährigen Frau ein todtes Osteom aus der Nasen- und gleichzeitig zwei desgleichen aus der Stirnhöhle. Das Osteom der Nase ragte aus der äusseren Oeffnung hervor und reichte hinten bis zur hinteren Rachenwand. Mithin sind bis jetzt 58 Fälle von in Nebenhöhlen der Nase eingekapselten Osteomen in der Literatur bekannt geworden, speciell aber entfallen auf Osteome der Stirnhöhle

1) Ein Fall von Stirnhöhlenosteom. Aus der chirurg. Klinik des Geh. Rath v. Volkmann in Halle. Archiv für klin. Chir. Bd. XXVI. S. 589.

2) Ein Fall von Osteom des Siebbeins. Ebenda. Bd. XXXV. S. 224.

3) Ein Fall von Osteom der Nasenhöhle. Bruns' Beiträge. Bd. I. S. 376.

4) On Osteoma of the nasal cavity. Annals of surgery 1889. Vol. X. p. 98—103.

5) Zur Kenntniss der Stirnhöhlenosteome. Vortrag bei der 62. Versammlung deutscher Naturforscher und Aerzte zu Heidelberg. 1889.

6) Ein Osteom des rechten Stirnsinus. Aus der chirurg. Hospitalklinik des Prof. Bornhaupt zu Kiew. Chirurg. Westn. 1890, Januar.

7) Zwei Fälle von Stirnhöhlenosteom. Bruns' Beiträge. Bd. III. Heft 3.

8) Langenbeck's Archiv für klin. Chir. Bd. XXXII. S. 677.

hiernach nur 28 Fälle. In seltenen Fällen kommt es entweder durch Stieleiterung, oder wohl auch durch ein Trauma zur spontanen Loslösung des Osteoms von seinem Mutterboden, so dass dann das Osteom, wie z. B. in dem bereits oben erwähnten Falle von Tillmanns, als freies Knochenconcrement gefunden wird. In diesem Sinne spricht man von todtem Osteom. Kikuzi beschreibt einen solchen Fall und citirt neben diesem und dem erwähnten von Tillmanns noch die Fälle von Dolbeau, Valisnieri und Bryant.

Die höchst interessante Frage nach der Aetiologie dieser Geschwülste ist zwar vielfach discutirt worden, aber noch nicht entschieden. Während Dolbeau auf Grund pathologisch-anatomischer Untersuchungen behauptete, dass die Osteome stets von der Mucosa ausgingen, und dass sie nach breiter Eröffnung der Stirnhöhle ebenso sich herausziehen liessen, wie die Steine aus der Blase bei der Lithotomie, tritt Richet[1]), sich stützend auf eigene Beobachtungen, dieser Ansicht entgegen und vertheidigt energisch den ossalen Ursprung der Osteome.

Weiterhin haben die Frage der Genese eingehend erörtert Arnold und Bornhaupt. Letzterer kommt zu dem Resultat, dass die Osteome vom Periost aus entständen. Derselben Ansicht schliesst sich neuerdings Sprengel (l. c.) an, weil er in seinem Falle keinen knöchernen Stiel vorfand und eine vorausgegangene traumatische Lockerung der Geschwulst ausschliessen musste. Arnold[2]) dagegen glaubt, dass die Osteome aus Knorpelinseln hervorgingen, die an der Grenze zwischen dem ursprünglich bindegewebig angelegten Stirn- und dem knorpelig präformirten Siebbein infolge mangelhafter Ossification des letzteren restiren und bei der im Pubertätsalter stattfindenden Entwicklung der Stirnhöhlen mit zum Wachsthum gelangten. Allerdings sprechen die Zeit, in der sich die Geschwülste entwickeln, d. h. in den meisten Fällen das Pubertätsalter, der Ort ihres Ausganges — und das ist nach Bornhaupt in 69,3 Proc. der von ihm zusammengestellten Fälle die Grenze zwischen Sieb- und Stirnbein —, ferner die Thatsache, dass von der Mehrzahl der Beobachter ein vorausgegangenes Trauma oder sonst bekannte mechanische Ursache nicht nachzuweisen war, entschieden zu Gunsten der Arnold-

1) Rapport sur un travail de M. Dolbeau intitulé: Memoire sur les exostoses de sin. frontal. Bulletin de l'académie de méd. XXXVI. p. 564 ff. und Gazette des hôp. No. 54 ff. (1871). — Derselbe, Sur les exostoses de la face. Gaz. des hôp. No. 59, 65, 66, 67, 68 (1871).

2) Zwei Osteome der Stirnhöhlen. Archiv für patholog. Anatomie und Physiologie. Bd. LVII. Heft 2 (1873).

schen Theorie. Die Frage liesse sich in Zukunft vielleicht dadurch beantworten, dass in neuen Fällen von den Osteomen Serienschnitte gemacht und mikroskopisch auf Knorpelbestandtheile untersucht würden.

Für die Praxis ist die Unterscheidung zwischen äusseren Exostosen der Orbita und in der Stirnhöhle eingekapselten Osteomen von grosser Bedeutung. Freilich ist diese Unterscheidung nicht immer leicht. Neuerdings hat Sprengel darauf aufmerksam gemacht, dass, falls bereits am Tumor eine secernirende Fistel bestehe, dieses Symptom sicher für eingekapseltes Osteom spreche, da erfahrungsgemäss die Exostosen nie zur Ulceration der Haut führen. Sehr oft aber fehlt dieses Zeichen, und da wird zuweilen erst die Operation klar legen, ob eine Exostose oder ein Osteom vorliegt.

Die Erscheinungen, welche durch derartige Osteome hervorgebracht werden, können je nach der Wachsthumsrichtung und der Grösse der Geschwulst höchst mannigfaltige sein. In einer Reihe von Fällen sind zunächst cerebrale Symptome, namentlich heftiger und hartnäckiger Kopfschmerz, in anderen Deformation der Nasenstirngegend, Dislocation des Bulbus mit den daraus entspringenden Sehstörungen, in noch anderen Fällen Reizungserscheinungen des Nerv. naso-ciliaris diejenigen Kennzeichen, welche zuerst auf eine Geschwulst in der Stirnhöhle hindeuten, die übrigens bei langsamer Entwicklung sehr lange unbemerkt bleiben kann. Bei weiterem Wachsthum kommt es schliesslich zur Usur der umgebenden Knochenwandungen und zum Durchbruch in benachbarte Höhlen, z. B. in die Nasen-, Highmorshöhle, in die Orbita, in die Schädelkapsel. Der Durchbruch nach letzterer, der nach Bornhaupt in 64 Proc. der Fälle eintritt, ist natürlich der gefährlichste, weil er leicht zum letalen Exitus führen kann. Bricht das Osteom in die Orbita durch, so kann es zur mehr oder weniger vollständigen Ausfüllung derselben und sogar zum phthisischen Schwund des Bulbus führen, der gewöhnlich mit heftigen Ciliarschmerzen verbunden ist.

Der diesen Geschwülsten gegenüber einzuhaltende therapeutische Standpunkt ergiebt sich von selbst. Wir müssen entschieden auf die möglichst frühzeitige Entfernung des Tumors bedacht sein. Diese ist nur auf operativem Wege durch möglichst ausgiebige Resection der umgebenden Knochentheile zu erreichen. Selbst vor Eröffnung der Schädelhöhle hat man sich, wie auch der beschriebene Fall beweist, nicht zu scheuen, wenn nur eine gründliche Antisepsis nebenhergeht. Berlin[1]) freilich hat in einer von ihm aufgestellten Statistik die

1) Die Krankheiten der Orbita. Leipzig.

Mortalität nach der Operation auf 38 Proc. berechnet, und zwar erfolgte der Tod in fast allen Fällen durch Meningitis und Hirnabscess, so dass er die Operation nur für die Fälle gestattet, „wenn die obere Wand (der Orbita) nicht betheiligt ist". Ja Berlin will sogar in den Fällen, wo der Druck der Geschwulst auf den Bulbus heftige Ciliarschmerzen bedingt, lieber den Bulbus enucleirt wissen, als das Osteom, ein Vorschlag, den vor ihm bereits Mackenzie gemacht hat. Diese Therapie ist vom heutigen Standpunkte schon darum nicht mehr haltbar, weil wir unter a- und antiseptischen Cautelen die Eröffnung selbst der Schädelhöhle nicht mehr in der Weise zu fürchten haben, wie in vorantiseptischer Zeit, aus der doch zum grossen Theil wohl das Material für die Berlin'sche Statistik stammt. Die in den letzten Jahren publicirten Fälle sind fast alle mit Erfolg operirt worden. Beweise sind neben anderen die Fälle von Bessel-Hagen, Kikuzi, Sprengel, Kammerer, Ischunin und der oben beschriebene.

Liebenthal, den 18. November 1891.

XIV.

Besprechungen.

1.

Eine neue Behandlungsmethode der Tuberculose, besonders der chirurgischen Tuberculosen. Von Prof. Dr. Max Schüller. 8. Wiesbaden, bei S. F. Bergmann. 1891. 85 S.

Der Kern der vorliegenden Abhandlung ist das Guajacol, das Verfasser, gestützt auf therapeutische Versuche an Thieren, seit Anfang der achtziger Jahre mit Erfolg bei den verschiedensten tuberculösen Processen des Menschen angewandt hat. An der Hand von 100 Krankengeschichten, deren grosser Werth darin besteht, dass wir über das Befinden der Patienten auch noch längere Zeit (bis zu 10 Jahren) nach der Entlassung aus der Behandlung unterrichtet werden, giebt Verfasser eine eingehende Schilderung von der Anwendungsweise und Bedeutung des Mittels, durch welches er theils an und für sich, theils im Verein mit chirurgischen Eingriffen und Jodoforminjection Heilung erzielte. Als beste Darreichungsform hat Verfasser folgende Lösung gefunden:

Rp. Guajacol. (3) 5,0,
Spirit. vin. rectif.,
Aq. Menth. pip. ana 150,0,
Olei Papav. or. Ol. jecor. aselli (30) 50,0.

M. D. S. Nach vorherigem Umschütteln 4—5 mal täglich (1 Kinderlöffel) 1 Esslöffel in Wasser, Wein, Milch u. s. w. Das Oel kann auch wegbleiben.

Seit 1 Jahr giebt Verfasser von dem reinen Guajacol 4—5 mal täglich 2—3—5 Tropfen in einem Glase mit etwa 100—150 Grm. Zuckerwasser.

(Inzwischen ist ein neues Präparat, das Guajacolcarbonat, hergestellt.)

Das Guajacol wurde mindestens 8 Wochen, meist viele Monate hindurch gegeben und gut vertragen; in der grossen Mehrzahl der Fälle trat eine wesentliche Verbesserung des Allgemeinbefindens ein, ferner eine Ausheilung der in 15 Fällen die chirurgische Tuberculose begleitenden Lungenspitzenkatarrhe und Besserung der Lungenerscheinungen bei Lungentuberculose, von welcher ein Fall dadurch besonders interessirt, dass Koch'sche Injectionen reactionslos blieben.

Von 90 Fällen von chirurgischer Tuberculose wurden 70 (77,7 Proc.) geheilt, 16 (17,8 Proc.) gebessert, und starben 4 (4,4 Proc.), von letzteren 3 während der Behandlung, und zwar 2 an Hirnhauttuberculose (1 nach Achseldrüsenexstirpation, 1 nach Hüftgelenkresection), 1 an Diarrhöen.

5 mit Haut- und Schleimhauttuberculose behaftete Patienten wurden durch Darreichung von Guajacol innerlich und local desinficirende Spülungen (in 1 Falle Thermocaut.) vollkommen geheilt.

Von 23 mit Drüsentuberculose Behafteten wurden 11 durch innerlichen Gebrauch von Natr. benzoic., resp. Guajacol, 10 durch Exstirpation resp. Auslöffelung der Drüsen und innerliche Anwendung obiger Mittel geheilt.

Ein Fall von Muskeltuberculose, welcher ein Theil der Intercostalmuskeln und die beiden rechsseitigen Pectoralmuskeln bis auf kleine Reste zum Opfer fielen, erregt besonderes Interesse dadurch, dass die Erkrankung von einem cariösen Herde in der 2. Rippe ausging und nach mehrfachen Recidiven durch Guajacolgebrauch und Injection von Jodoformglycerinemulsion bei Intactsein der Lungen ausheilte.

Von Hodentuberculose sind 2 Fälle mit Heilung, von Knochen- und Gelenktuberculose 69 Fälle beschrieben, von letzteren 28 mit tuberculöser Erkrankung der Extremitätengelenke, 10 mit solchen der Wirbelsäule nur mit Guajacol innerlich und zweckentsprechenden chirurgischen äusseren Maassnahmen behandelt; von diesen 38 Patienten wurden 16 völlig geheilt, 11 gebessert, 2 starben.

Um die völlige Heilung, wie sie Verfasser sich vorstellt, darzulegen, will ich nur einen Fall von Hüftgelenktuberculose anführen: „28jähriger Mann mit seit Jahren bestehender Coxit. tuberc. sin. mit beträchtlicher Verschiebung des Trochanter nach oben, mit partiellem Schwund des Kopfes und mit vielen Incisions- und Fistelnarben von früheren Senkungsabscessen in der Umgebung des Gelenkes. Jetzt frischer Entzündungsnachschub im selben Gelenk. Guajacol, Carbolumschläge, Ruhe. Geheilt! Patient arbeitet wieder und ist gesund."

Verfasser sagt hinterher, dass, wenn er auch lediglich durch Allgemeinbehandlung mit Guajacol, Bädern u. s. w. im Verein mit Verbänden eine volle Heilung tuberculöser Processe erzielte, es doch empfehlenswerth sein dürfte, speciell bei Gelenktuberculose von vornherein mit Jodoforminjectionen zu beginnen. Die günstigsten Resultate erhielt er bei gleichzeitiger innerlicher Guajacol- und local chirurgischer Behandlung, zumal in jenen Fällen, in denen das Guajacol auch noch längere Zeit nach der Ausheilung des tuberculösen Gelenkleidens gegeben wurde.

Der Vorgang der Heilung eines der Allgemeinbehandlung unterworfenen tuberculösen Gelenkes spielt sich meist so ab, dass sich zuerst Schmerz und Schwellung verlieren; über das Wesen dieses Heilungsvorganges hat Verfasser nur Vermuthungen, die darin gipfeln, dass den Bacillen durch irgend welche infolge der Guajacoleinverleibung hervorgerufene Veränderung in der Zusammensetzung der zelligen Elemente des tuberculösen Erkrankungsherdes der zu ihrem Gedeihen erforderliche Nährboden entzogen, oder ihre Entwicklung direct geschädigt wird.

Zum Schluss betont Verfasser die Einfachheit und Billigkeit der Guajacolbehandlung, die allerdings, wenn sie zum Ziele führen soll, beharrlich und energisch Monate, ja Jahre lang fortgesetzt werden muss.

Dr. Kurt Hagen.

2.

Die Gelenkwassersucht. Von Dr. Karl Schuchardt, früherem Privatdocenten der Chirurgie an der königl. vereinigten Friedrichs-Universität Halle-Wittenberg, jetzigem Oberarzte des städtischen Krankenhauses zu Stettin. Mit einer lithographischen Tafel. Jena, Verlag von Gustav Fischer. 1892.

Verfasser, ein Schüler R. v. Volkmann's und von diesem zu obiger Arbeit angeregt, hat sich bemüht, in derselben unter weitgehender Heranziehung der einschlägigen Literatur und Mittheilung verschiedener instructiver Krankengeschichten eine umfassende anatomische und klinische Schilderung der Gelenkwassersucht zu geben, und man kann wohl sagen, dass es ihm gelungen ist, ein recht anschauliches Bild dieser wichtigen Erkrankung zu entwerfen.

Er erörtert einleitend zunächst die allgemeine Anatomie und Physiologie der Gelenke, und zwar hauptsächlich die vielfach verschieden aufgefasste entwicklungsgeschichtliche Stellung der auskleidenden Membran, die feinere Structur der Synovialfortsätze, die Absonderungsverhältnisse und die Beschaffenheit der normalen Synovia, die Beziehung der Schleimbeutel zur ursprünglichen Gelenkhöhle, und geht dann zu dem eigentlichen Thema der Gelenkwassersucht über, indem er die Absicht ausspricht, unter Abscheidung der infolge gewisser Allgemeinerkrankungen entstandenen serösen Gelenkergüsse die einzelnen Kategorien nach ihrer verschiedenen Aetiologie und Prognose, noch präciser, als dies bisher geschehen ist, zu unterscheiden. Er stellt dem traumatischen „Hydarthrus", sei er nun aus einer acuten Arthromeningitis serosa, oder aus einem „Hämarthrus" entstanden, den idiopathischen Hydarthrus gegenüber, welcher Mangels einer anderen Ursache als ein rheumatisches Leiden, abhängig von Witterungseinflüssen, Erkältungen u. s. w., angesehen wird. Nach kurzer Angabe der allgemeinen Kennzeichen der Gelenkwassersucht folgen die Ergebnisse pathologisch-anatomischer Untersuchung, und zwar sowohl bezüglich der erkrankten Gelenke selbst, als auch bezüglich der Hydarthrusflüssigkeit. Bei letzterer betont der Verfasser den normaler Synovia gegenüber erhöhten Fibringehalt, die Anwesenheit abgestossener Gelenkzotten, die vielfach eigenthümlich entartet sind, und in schweren Fällen das Auftreten von Knorpeltheilchen, theils in zottenartigen Bildungen mit Knorpelzellen, theils in Form unregelmässiger Knorpelstücke, welche mikroskopisch gewöhnlich die der Arthritis deformans eigene Auffaserung zeigen. Pathogenetisch bezeichnet Verfasser den Hydarthrus als einen chronisch entzündlichen Process, der mit einer Wucherung und Vergrösserung der Synovialzotten und sklerotischer Verdichtung der Synovialmembran einhergeht, in schweren Fällen auch mit einer Knorpelerkrankung. Weiterhin folgen differentialdiagnostische Bemerkungen über die anderen mit serösen Ergüssen verbundenen Gelenkerkrankungen, und soll aus diesem Theile namentlich die Hypothese des Verfassers über den Hydarthrus intermittens Erwähnung finden, dass nämlich bei letzterem ein durch Trauma, Anstrengungen u. dgl. an und für sich schon krankes Gelenk durch gewisse, etwa der Menstruation ähnliche Wellenbewegungen

der allgemeinen Lebensprocesse periodisch in einen Zustand von Entzündung geräth.

In Bezug auf die Behandlung der Gelenkwassersucht werden innere Mittel (Chinin, Arsenik-Präparate, Jodkali) im Allgemeinen nur bei periodischem Hydarthrus empfohlen, während für die anderen Formen chirurgische Eingriffe am Platze seien. Nach kurzer Angabe der in der vorantiseptischen Zeit üblichen Methoden rühmt er die antiseptische Punction der Gelenke mit nachfolgender Carbolauswaschung, an welche sich eine geeignete Nachbehandlung anzuschliessen hat. Durch dieses Verfahren werden die einfachen Hydarthrosen rasch beseitigt, während bei den schweren durch den Befund von Knorpeltheilchen in der Punctionsflüssigkeit gekennzeichneten Fällen baldigst zu allgemeinen Maassnahmen, insbesondere Bäderbehandlung, übergegangen werden muss.

Dr. M. Raede.

3.

Wann ist die Anwendung des elektrischen Brenners in der Nase von Nutzen? Ein Mahnwort besonders an Nasenärzte und solche, die es sein und werden wollen. Von Dr. M. Bresgen, Arzt für Nasen-, Ohren-, Hals- und Lungenkranke in Frankfurt a. M. Wiesbaden, Verlag von Eduard Jungklaass. 1891.

Ueber die Verwendung von Anilinfarbstoffen bei Nasen-, Hals- und Ohrenleiden. Von Dr. M. Bresgen, Arzt für Nasen-, Ohren-, Hals- und Lungenkranke in Frankfurt a. M. Nach einem auf der Versammlung deutscher Naturforscher und Aerzte in Halle a. S. 1891 gehaltenen Vortrage. Wiesbaden, Verlag von E. Jungklaass 1891.

Beide Schriften gehören eng zusammen, und es bildet die zweite in ihrem grössten Theile eine nothwendige Ergänzung der ersten, indem sie einerseits zu den theoretischen Erörterungen über die Indicationen für die Anwendung des elektrischen Brenners und über die Operationstechnik einige instructive Krankengeschichten hinzufügt, andererseits namentlich die nur kurz angedeutete Nachbehandlung der gebrannten Nase in detaillirter Weise ausführt.

Bevor Bresgen in seiner ersten Schrift auf das eigentliche Thema kommt, ergeht er sich in einer längeren Polemik gegen die schon vielfach von ihm bekämpfte Anwendung der Nasendouche, welche er allein auf Rhinitis atrophicans foetida beschränkt wissen will, solange die örtliche Trockenbehandlung des Uebels nicht Herr wird. In allen Fällen aber von behinderter Nasenathmung verwirft er die Flüssigkeitsbehandlung völlig, da sie einerseits die Schwellung vermehrt, andererseits vielfach zu Erkrankungen des Mittelohrs und der Nebenhöhlen der Nase führt, mag nun die Behinderung der Athmung durch Schleimhautschwellung, durch Verkrümmung und knollige Verdickung des Septums, durch Verwachsungen und Brückenbildungen bedingt sein.

Hier ist der Ort, wo der elektrische Brenner voll und ganz in seine Rechte tritt. Bresgen erörtert zunächst, wie der Brenner vor Anwendung

des Cocaïns der grossen Schmerzhaftigkeit wegen insofern verkehrt gebraucht wurde, als man nur die oberflächlichen Schichten der Schleimhaut zerstörte, den eigentlichen Schuldigen aber, den Schwellkörper, nicht traf, wie ferner nach Bekanntwerden der Cocaïnanästhesie zwar genügend tief gebrannt wurde, nunmehr aber auch einerseits die subjectiven Beschwerden, die dem Brennen folgten, andererseits die Gefahren, wie Nachblutung, heftige Entzündung und späterhin namentlich bei verwickelteren Fällen Verwachsung und Brückenbildung, sich mehrten. Diese Uebelstände können nur durch eine planmässige und eingehende Nachbehandlung beseitigt werden, und mit Recht betont Bresgen die Wichtigkeit einer solchen. — Für die Art der Anwendung des Brenners giebt Bresgen einige detaillirte Vorschriften, die im Wesentlichen darauf hinauslaufen, möglichst tief zu brennen, alle Verengerungen des Nasenraums nach Möglichkeit zu beseitigen und die Wirkung des Brenners durch rechtzeitige Anwendung des Meissels und der Chromsäure zu unterstützen.

In der zweiten Schrift bespricht Bresgen zunächst eingehend die Nachbehandlung, welche die nach dem Brennen entstehenden Schwierigkeiten, wie langsame Heilung unter Eiterung, entzündliche Schwellung der Schleimhaut und Bildung croupöser Membranen, wozu bei verengten Nasen noch erhöhte subjective Beschwerden, Brückenbildung mit Neigung zu halbseitigem Kopfschmerz und häufige Recidive hinzutreten, beseitigen sollte. Hatte er schon mit seiner Chromsäurebehandlung zufriedenstellende Resultate erreicht, so wurden dieselben doch bei Weitem übertroffen durch die Wirkung der Anilinfarbstoffe, des Hexamethylvioletts (Pyoktanin), Hexaäthylvioletts und Methylenblaus, mit welchen er verschiedentliche Versuche anstellte, um den besten Modus der Anwendung herauszufinden. Er ist schliesslich zu dem Ergebniss gekommen, dass Methylenblau, in Pulverform auf die gebrannten Stellen gebracht, in vorzüglicher Weise nicht nur die Eiterung beschränkt, die Abstossung der Membranen beschleunigt und erleichtert, sondern auch in hohem Grade schmerzstillende Eigenschaften besitzt. Als Uebelstände der Anilinbehandlung, durch Hinabgelangen des Farbstoffes in den Hals bedingt, werden erwähnt: Hustenanfälle, leichtes Brennen im Halse und endlich bei Rhinitis atrophicans foetida erhöhte Trockenheit der Borken, welch' letzterer Umstand auch neuerdings wieder von Demme betont worden ist. Es folgen schliesslich einige kurze Angaben über Verwendung der betreffenden Stoffe bei Hals- und Ohrenleiden, welche im Wesentlichen die Resultate anderer Autoren bestätigen. Dr. M. Raede.

4.

Die Tuberculose, ihre Verbreitung und Verhütung. Vortrag, gehalten im Frauenverein für Armen- und Krankenpflege in Halle. Von Dr. C. J. Eberth, Professor in Halle. Berlin NW. 1891. Carl Duncker.

Dieser Vortrag, zu einer Zeit gehalten, als die Fluthen der Begeisterung für das Koch'sche Mittel noch hoch gingen und beinahe Jeder-

mann mit brennendem Interesse die Entwicklung dieser Frage verfolgte, beabsichtigt, in kurzer, populärer Form dasjenige über die Tuberculose zusammenzustellen, was auch für ein Laienpublikum verständlich und wissenswerth ist. Mit Vermeidung aller gelehrten Controversen hat Verfasser es verstanden, prägis, übersichtlich und fesselnd die Punkte hervorzuheben und zu betonen, die geeignet sind, die allgemeine Aufmerksamkeit auf sich zu ziehen, und namentlich für das praktische Leben Werth besitzen. So erweist er an der Hand der Statistik die enorme Verbreitung der Tuberculose, so zeigt er unter Angabe lehrreicher Beispiele den Ausgangspunkt und den Weg der Infection und mahnt endlich dazu, trotzdem nunmehr auch eine „Waffe" gegen diese verheerende Krankheit gefunden sei, doch auch die durch die Prophylaxe zu Gebote stehende „Wehr" nicht aus dem Auge zu lassen, Ausführungen, die um so mehr an Werth gewinnen, als sich ja leider bis jetzt die Waffe nicht als so schneidig erwiesen hat, wie Manche im Anfang gehofft. Das Schriftchen kann zur Verbreitung in weitere Kreise empfohlen werden.

Dr. M. Raede.

XV.

Ueber Resection des Blinddarmes bei carcinomatöser und narbiger Stenose.

Von

Dr. Wladyslaw Matlakowski,
ord. Arzt am Kindlein-Jesu-Hospital in Warschau.

In den letzten Jahren hat das Cöcum das Interesse der Chirurgen sehr in Anspruch genommen, weil viele entzündliche Krankheiten dieses Organs, wie auch des Wurmfortsatzes zu denjenigen Unterleibsleiden gerechnet werden, bei welchen die chirurgische Behandlung vom besten Erfolg sein kann. Infolge dessen, will es mir scheinen, wird man öfter und früher diese im chirurgischen Sinne so wichtige Gegend ins Auge fassen und dadurch manche andere Leiden näher kennen lernen, welche bisher nur selten der Chirurgie anheimfielen, obgleich sie durchaus nicht zu den Seltenheiten gehören. Damit meine ich die Carcinome, oder, besser gesagt, die Neubildungen des Blinddarms, deren ich im Laufe von 2 Jahren nicht weniger als 5 Fälle beobachtet habe.

Die Neubildungen des Colons werden gewöhnlich in Gemeinschaft mit den Tumoren anderer Darmabschnitte beschrieben und besprochen; es scheinen mir genügende Gründe vorzuliegen, um die Krankheiten des Cöcums in eine gemeinsame Gruppe einzuschliessen, und darunter bilden die Tumoren dieses Organs eine besondere Kategorie. — Durch seine streng begrenzte anatomische Lage, sein besonderes Verhältniss zum Peritoneum, durch die Anwesenheit der Valv. Bauhini, die Häufigkeit verschiedener Krankheitsprocesse in diesem Darmabschnitte, seine nicht entfernte Nachbarschaft mit den Beckenorganen, an denen die meisten Operationen ausgeführt werden, unterscheidet sich der Blinddarm von allen anderen Darmabschnitten. Aus diesem Grunde habe ich in dieser Arbeit alle mir zugänglichen Fälle von Resection des Cöcums und diesen ähnliche Operationen am Blinddarm zusammengestellt, die Neubildungen anderer Darmabschnitte ausser Acht lassend.

Leichtenstern's Zusammenstellung gemäss wird das Carcinom, was Häufigkeit anbetrifft, in den verschiedenen Darmabschnitten, das Rectum ausgeschlossen, nach der folgenden Reihe angetroffen:

Flexura sigmoidea 42, Colon descendens 11, Colon transversum und beide Flexurae 30, Colon ascendens 6; Cöcum, Processus vermiformis und Valvula ileocoecalis 32, Dünndarm 33, zusammen 154 Fälle auf 616 Fälle von Carcinom des Rectums. Obgleich das Colon ein verhältnissmässig recht kurzer Abschnitt des Darmkanals ist, nimmt es doch, was Häufigkeit des Carcinoms anbelangt, die dritte Stelle ein. Wenn wir noch die verschiedenen narbigen und tuberculösen Verengerungen, die hier so oft vorzukommen pflegen und klinisch als Tumoren sich ausgeben, mitzählen, so müssen wir zu der Ueberzeugung kommen, dass Operationen an diesen Darmabschnitten durchaus nicht selten sein sollten. Und doch ist die Sache anders, und zwar deshalb, weil die hier zu besprechenden Krankheiten des Blinddarms den Aerzten, nicht genügend bekannt sind; in den Anfangsstadien werden die schon ziemlich klaren Symptome verschiedenen anderen Darmstörungen in die Schuhe geschoben und mit Mineralwässern, Elektricität und pharmaceutischen Mitteln behandelt, in den späteren Stadien aber, wo nicht nur der Arzt, sondern zuweilen der Kranke allein den Tumor im Bauche durchfühlt, wird noch der Charakter und der Ursprung desselben fälschlich diagnosticirt, wobei an den Blinddarm wohl am allerseltensten gedacht wird.

Wird eine Frau behandelt, so denkt man zuerst an einen Eierstock oder an den Uterus, beim Mann aber an die Leber, Gallenblase, Niere, Omentum, zuletzt aber, und besonders wenn gröbere Darmsymptome mangeln, kommt das Colon in den Sinn.

Die Diagnose des Ursprungs eines aus den Flexuren (Flex. hepatica et lienalis) oder aus dem Col. transversum stammenden Tumors kann sehr schwierig werden, der tiefen Lage unter der Leber oder der Milz halber, infolge verschiedener Verwachsungen, maskirter Verhältnisse und Symptome Seitens der Nieren, der Leber, der Gallenblase und hauptsächlich des Magens; andererseits aber sind in den meisten Fällen und in gewissen Stadien des Leidens die Neubildungen des Blinddarms leicht zu erkennen. Der Tumor ist in der rechten Ileocöcalgegend gelagert und wird, wenn der Kranke nicht allzu fett ist und keine Darmerweiterung besitzt, mit blossem Auge zuweilen gesehen und sehr gut mit den Fingern palpirt; er ist von harter Consistenz, uneben und nach allen Seiten sehr beweglich, mehr nach rechts und links, als nach oben und unten; bei Patienten, deren Bauchdecken weich sind (was ziemlich oft in späteren Stadien vor-

kommt), kann man den Tumor mit den Fingern umgreifen und von der hinteren Bauchwand abrücken. Der sich selbst überlassene Tumor nimmt eine für das Colon ganz charakteristische Lage ein: Ovarialcysten von solcher Grösse, mit Ausnahme der ausserordentlich angewachsenen oder subperitonealen, sind im kleinen Becken gelagert, also viel niedriger; Nieren- und Gallenblasentumoren liegen höher, die ersteren erstrecken sich bis in die Lendengegend hin und senken sich erst im Laufe der Zeit in die Ileocöcalgrube hinab. Die Pyloruscarcinome können bei grosser Magendilatation sich bis hierher senken; in einem Falle konnte ich bei leerem Magen recht leicht einen Pylorustumor bis zum rechten Poupart'schen Bande hinabdrücken, selbständig aber kam er in seine epigastrielle Lage zurück.

Primäre Tumoren des Netzes können allerdings ganz identisch mit denen des Cöcums sich vorstellen, doch darf man nicht vergessen, worauf König[1]) mit Recht hinweist, dass die Netztumoren zu den grössten Seltenheiten gehören, während das vom Epithel ausgekleidete Cöcum zuerst als Ausgangspunkt des Carcinoms in dieser Gegend dienen kann. Die grosse Beweglichkeit und bedeutende Verschiebbarkeit des Tumors darf den Untersucher nicht irre führen; das Cöcum ist vollständig vom Peritoneum umgeben, ähnlich wie das Herz vom Pericardium, und man kann das erstere wie das letztere von allen Seiten mit den Fingern umgreifen. Diese seit langen Zeiten in Deutschland wohlbekannte Thatsache, beschrieben in den Handbüchern der Anatomie (Henle) und in klinischen[2]) Werken, wurde in Frankreich und England erst seit den Arbeiten von Tuffier[3]) und Treves[4]) Gemeingut der Aerzte. Durch diese anatomische Lage des Cöcums zwischen den Peritonealblättern und nicht hinter denselben wird die Beweglichkeit desselben so gross, und sie steigt noch, wenn sich in demselben ein schwerer Tumor entwickelt. Da nun in manchen Fällen das Colon ascendens ein eigenes Mesocolon besitzt, so darf eine selbst bedeutende Beweglichkeit des Tumors Niemanden wundern. Sie bleibt während einer recht langen Zeit bestehen, selbst wenn die nächsten lymphatischen Drüsen in Mitleidenschaft gerathen sind, weil das erste lymphatische Packet des Cöcums in der Wand selbst unter dem Peritoneum gelagert ist und erst die weiteren auf

1) Die Operationen am Darm bei Geschwülsten. Archiv für klin. Chirurgie. Bd. XL. S. 908.

2) Leube, Die Krankheiten des Magens und Darms. 2. Ausgabe. S. 241.

3) Etude sur le coecum et les hernies. Archives générales de Médecine. 1887. p. 641.

4) Treves, British med. Journ. 1887. February.

dem Gekröse hinter dem Bauchfell eingenistet sind. In den meisten von mir zusammengestellten Fällen wird die grosse Beweglichkeit des Tumors betont; da man aber annehmen darf, dass die vielen Kranken in verschiedenen Perioden des Krankheitsverlaufes untersucht und operirt wurden, so darf man schliessen, dass die Beweglichkeit der Neubildung sehr lange zu dauern pflegt. Mit der Zeit entstehen Verwachsungen mit den benachbarten Darmschlingen, mit dem Netze, dem Colon transversum, welche, zugleich mit der carcinomatösen Degeneration des Gekröses, wie auch mit der Verschrumpfung des Cöcums selbst, eine ganz bedeutende Einschränkung der Tumorenbeweglichkeit zur Folge haben, bis zuletzt der Tumor vollkommen immobilisirt wird, weil er schliesslich mit der Fascie der Fossa ileocoecalis oder mit der Bauchwand verwächst. In letzterem Falle könnte man diese Leiden, bei oberflächlicher Untersuchung, für einen Process der Bauchwand halten, obgleich die Anamnese, die functionellen Symptome, wie auch der schwere allgemeine Zustand des Kranken vor einem solchen Irrthum schützen müssen; die Folgen desselben könnten für den Operateur und den Kranken recht misslich werden.

Es kommen jedoch zuweilen ganz besondere Schwierigkeiten vor, welche selbst einem sehr geübten Kliniker die richtige Diagnose zur Unmöglichkeit machen. Czerny[1]) hat einen Fall von tuberculöser Erkrankung des Blinddarms veröffentlicht, wobei ausser einem harten, glatten, nierenförmigen und verschiebbaren Tumor noch Anfälle von Bauch- und Blasenschmerzen mit Athemnoth, bedeutender Schwäche, Albuminurie und Hämaturie vorkamen, was auf eine bewegliche Niere schliessen liess und sogar zur Ausführung einer Nephrektomie bewogen hat; dabei bemerkt dieser Verfasser: „wie leicht eine Invagination des Colons, oder ein Tumor des Cöcums durch seine Gestalt als eine Wanderniere imponiren kann, das sieht man schon daraus, dass ich früher bereits zweimal schon diesem Irrthum verfallen bin". Denselben Irrthum notirt Sacré in dem von Jacobs operirten Falle. In der Pariser chirurgischen Gesellschaft demonstrirte Michaux[2]) einen Tumor des Cöcums, der als eine bösartige Neubildung des Samenstranges diagnosticirt wurde, und erst während der Operation wurde man des Irrthums gewahr.

Die functionellen Symptome carcinomatöser und narbiger Herkunft sind in den Handbüchern der inneren Krankheiten, in chirur-

1) Ueber chirurgische Behandlung intraperitonealer Tuberculose. Beiträge zur klin. Chirurgie. Bd. VI. S. 77.

2) Revue de chirurgie. 1889.

gischen Werken und speciellen Monographien, wie z. B. der von Treves, so gut auseinandergesetzt, dass ich mich an dieser Stelle enthoben sehe, dieselben noch einmal zu besprechen. Hingegen will ich in Anbetracht meiner eigenen zwei Fälle die Anfangsstadien des Krankheitsverlaufes näher ins Auge fassen. Im Grunde genommen fehlt uns auch der leiseste Begriff von den Anfangsstadien des Cöcumcarcinoms, wie überhaupt eines jeden Darmcarcinoms. — Wenn es erlaubt wäre, aus einigen Symptomen derjenigen Fälle, in welchen späterhin ein Carcinom erkannt wurde, zu schliessen, so müsste man zu der Ueberzeugung kommen, dass wenigstens in manchen Fällen ein Carcinom des Rectums Jahre lang schon dauern kann, bevor es in der ganzen Fülle seiner Bösartigkeit zum Vorschein kommt. König weist darauf mit Nachdruck hin, und meine beiden Fälle bestätigen diese Beobachtung vollkommen: in einem Falle litt Patient seit 3 Jahren an Stuhlverstopfung, bevor die charakteristischen Merkmale der carcinomatösen Stenose aufgetreten sind. Man könnte wohl mit Kopfschütteln fragen, ob es auch angeht, den Anfang der Neubildung mit dem Beginne jener Stuhlverstopfung zusammenzustellen, wenn es nicht ähnliche Fälle, wie mein zweiter, gäbe, wo die Stuhlverstopfung und der Tumor volle sieben Jahre bestanden haben; dieses Leiden wurde einfach für Kothanstopfung gehalten, bis der charakteristische Symptomencomplex der Darmverengerung die eigentliche Natur der Krankheit evident machte. Es unterliegt keinem Zweifel, dass in diesem Falle eine bösartige Geschwulst wahrscheinlich nur einen Theil der Darmwand ebenso viele Jahre eingenommen und die Circulation des Darminhaltes beeinträchtigt hat; die Symptome der Verengerung entstehen erst dann, wenn die Neubildung den ganzen Darm ringförmig umgeben hat. Das frühere oder spätere Entstehen dieser Symptome hängt jedoch nicht allein mit der Gestalt des Tumors zusammen; ganz besonders wichtig ist in dieser Beziehung der Entstehungspunkt der Neubildung, die sich hinsichtlich der Darmfunctionen ganz anders verhalten wird, wenn sie an der Valvula Bauhini entsteht, anders aber, wenn ihr Ausgangspunkt an der zum Proc. vermiformis führenden Oeffnung gewesen ist; in letzterem Falle kann der Tumor recht gross werden, ohne die Fortbewegung des Darminhaltes zu beeinträchtigen oder zu hemmen. Schliesslich ist dabei auch das schnellere oder langsamere Wachsthum des Carcinoms von Bedeutung; dieses ist verschiedenartig, ähnlich wie es auch bei Carcinomen anderer dem Auge zugänglicher Organe der Fall ist. Wenn der Zerfall der in das Darmlumen sich verbreitenden Gewebstheile grösser ist, als

der Schrumpfungsprocess, dann können selbst bei einem ringförmig den Darm umgebenden Carcinom die so typischen Stenosensymptome während des ganzen Lebens des Patienten fehlen. Dieses vollkommene Fehlen functioneller Symptome machte mir im zweiten Falle die Diagnose der Ursprungsstelle des Tumors zur Unmöglichkeit. Der intelligente und gebildete Kranke erzählt ganz klar, dass er, ausser den Schmerzen im Tumor, keinerlei Leiden zu tragen hat; er leidet weder an Aufstossen, an Singultus, Erbrechen, Bauchkollern, Anfällen von peristaltischer Unruhe, noch an Kolikschmerzen, Drücken oder mit hartnäckiger Stuhlverstopfung alternirender Diarrhoe; in den Stuhlausleerungen sah er niemals Blut, Schleim, Eiter oder irgend eine andere unnatürliche Beimischung. Stuhlverhärtung und schwacher Appetit, das waren die einzigen Symptome, die ihn gar nicht bekümmerten, da er seit Jahren daran gewöhnt war. Aehnliches finden wir bei einem Kranken von Billroth.

Noch eine Beobachtung, nämlich: beim Percutiren über dem Tumor, trotzdem dieser hart erscheint und die sorgfältigste Palpation kein Eindrücken der degenerirten Darmwand ergiebt, hört man jedoch keinen leeren, sondern einen tympanitisch gedämpften Schall; ich beobachtete dieses in meinen beiden Fällen, auch Czerny und Hofmokl weisen darauf hin. Dieses Symptom ist von grösster Wichtigkeit; seine Anwesenheit (wobei die Interposition des Darmes ausgeschlossen sein muss, die Percussion leicht und nur über der mittleren, am meisten convexen Stelle des Tumors geschehen soll) spricht dafür, dass der Tumor dem Darme entspriesst, da bei Tumoren anderer Organe (Nieren, Netz, Gallenblase) immer ein leerer Percussionsschall erhalten wird.

Die meisten Kliniker geben an, dass der Tumor abgerundet und uneben erscheint, was wohl darin seine Erklärung findet, dass man selbst durch die dünnste Bauchwand weder das Colon ascendens, welches gewöhnlich leer und zusammengeklappt ist, und dessen Wände dabei halb atrophisch sind, noch das Ileum, dessen Eintrittspunkt in den Tumor tief gelegen und deshalb der Untersuchung unzugänglich ist, zu palpiren im Stande ist.

Das Carcinom kann sich Jahre lang entwickeln und sogar zerfallen, trotzdem wird es immer noch von der serösen und musculösen Darmwand, wie von einer Hülse, umgeben (Capsula); erst später, und nur in einzelnen Fällen, wird diese natürliche Grenzwand vernichtet; jetzt kommt es zu Verwachsungen mit den Nachbarorganen, mitunter auch mit der Bauchwand; aus dem Darmlumen tritt Koth in die Verschwärungen und Fistelgänge hinein, wodurch acute Ent-

zündungen, Phlegmonen, Kothfisteln in der Bauchwand (Kraussold's Fall) entstehen können. Im Thiersch'schen Falle glaubte der früher behandelnde Arzt es mit einer gewöhnlichen Phlegmone zu thun zu haben und eröffnete dieselbe, wodurch er das Entstehen der Kothfistel beschleunigte. In unserem zweiten Falle waren jene starken Schmerzen, die den Patienten am Ende peinigten, Folge der entstandenen Eiterung und der den Abscess umgebenden Entzündung. Zuweilen, wie z. B. im Falle Czerny's, verbreitet sich die Ulceration und die Eiterung hauptsächlich nach hinten zu, in der Richtung der Fascia ileocoecalis, hier Abscesse bildend, welche bei der Operation eine gar lästige Complication abgeben. Es bilden sich auch Fisteln zwischen dem Blinddarme und anderen benachbarten Darmschlingen, besonders dem C. transversum. Bei solchen Veränderungen ändert sich die Gestalt des Tumors, sie ist nicht mehr rund, da die Contouren mit der entzündlichen Infiltration zusammenfliessen.

Durch sorgfältige Anamnese, Analyse der functionellen Symptome und subjective Angaben können wir in den meisten Fällen den Ausgangspunkt der Neubildung ziemlich genau bestimmen; viel schwieriger ist aber die Differentialdiagnose zwischen den mannigfaltigen Leiden des Blinddarms, welche zur Entstehung des charakteristischen Tumors Veranlassung geben. Wie beim Carcinom, so auch bei der Tuberculose, und sogar bei der gewöhnlichen narbigen Verengerung (Maydl's Fall) ist das Krankheitsbild ganz dasselbe; damit werden einerseits die zahlreichen diagnostischen Irrthümer erklärt, andererseits aber ist es vollkommen richtig, dass alle diese Leiden in ein klinisches Ganzes eingefasst werden, wie es eben von König in seinem oben citirten Werke geschehen ist. Czerny (Fall 23), Durante (Fall 20) diagnosticiren einen Krebs, die Untersuchung ergiebt eine Tuberculose; Maydl (Fall 13) diagnosticirt auch ein Carcinom, nach der Operation sieht man eine gewöhnliche narbige Stenose.

Ohne viele Worte über die Möglichkeit oder Unmöglichkeit der Differentialdiagnose zwischen Carcinom und Tuberculose des Blinddarms zu verlieren, will ich nur bemerken, dass die einzige Grundlage in der Anamnese und sorgfältigen Untersuchung anderer Organe, besonders der Lungen, Knochen und Lymphdrüsen, wo die Tuberculose recht oft sich ansiedelt, zu suchen ist. — Stammt der Kranke aus einer tuberculösen Familie, sind in den angezeigten oder anderen Organen entsprechende Veränderungen vorhanden, dann wird die tuberculöse Natur der Geschwulst recht wahrscheinlich; auf diese Weise stellte Gussenbauer in seinem zweiten Falle die richtige Diagnose.

Sehr vorsichtig soll man die Diagnose der narbigen Stenose stellen; sie darf erst nach gründlicher histologischer Untersuchung geschehen. Sehr interessant und lehrreich ist in dieser Beziehung der Fall von Barton, der nach Eröffnung des Bauches in Gemeinschaft mit den ihm assistirenden Aerzten das Urtheil fällte, dass der vorliegende Fall lediglich eine narbige Stenose darstelle, und deshalb sich auf eine Erweiterung des Darmlumens beschränkte; die Kranke fühlte sich im Laufe eines halben Jahres ziemlich gut, dann kamen aber die Symptome der Stenose wieder, und bei der neuen Operation wurde ein Carcinom der Valv. Bauhini gefunden. In einem Falle von Stenose des Colon descendens, die von der peritonealen Seite in Gestalt einer das Darmlumen umgebenden Einkerbung sich darstellte, konnte man bei der makroskopischen Untersuchung eine Neubildung fast sicher ausschliessen, und erst nach sehr sorgfältiger, Hunderte von Schnitten umfassender Untersuchung von Prof. Brodowski zeigte es sich, dass es doch eine carcinomatöse Stenose gewesen, nur dass die ganze carcinomatöse Schicht dem Zerfall anheimgefallen war und der narbigen Verengerung des Darms Platz machte.

Zwischen eigentlicher narbiger oder tuberculöser Stenose kann nur das Mikroskop entscheiden. Die rein narbigen Darmstenosen kommen vor als Folgezustände von Typhus, Dysenterie, Katarrhen der Schleimhaut, oder als Ausgang schwerer und chronischer Eiterungen in der Gegend des Colons; sie kommen jedoch viel seltener vor, als carcinomatöse Stenosen; hierhin würde Trombetta's Fall gehören, wenn die mikroskopische Untersuchung gemacht sein würde und die Tuberculose ausgeschlossen wäre, worüber ich keine Notiz gefunden habe.

Zur operativen Behandlung der Colonverengerungen und besonders zur Excision, die den Hauptzweck dieser Arbeit bildet, übergehend, muss ich bemerken, dass ich alle mir zugänglichen Fälle aus der Literatur zusammengestellt habe. Leider konnte ich nicht aus Billroth's [1]) reicher Erfahrung Nutzen ziehen; er selbst hat laut dem in Berlin auf dem internationalen Congress erstatteten Bericht nicht weniger als 24 Excisionen des Blinddarms, d. h. so viel wie alle anderen Chirurgen zusammengenommen, ausgeführt. Dann fand ich eine Notiz [2]), dass Czerny dreimal bei Carcinom das Cöcum resecirt hat; aber nur über einen dieser Fälle hatte ich nähere An-

1) Ueber Magen- und Darmresection. Deutsche med. Wochenschr. Nr. 45.
2) Bericht in Revue de Chirurgie. 1890. p. 833.

gaben und habe ihn deshalb in meine Zusammenstellung aufgenommen, ähnlich wie die zwei Fälle von Billroth. Zuletzt fand ich noch kurze Notizen, die sich auf die kargen Worte beschränkten, dass Michaux in der Pariser chirurgischen Gesellschaft ein Epithelioma cylindricum des Colon vorstellte, welches als eine bösartige Geschwulst des Samenstranges diagnosticirt war; ferner hat Rosenberger[1]) in der Würzburger physik.-med. Gesellschaft eine durch Resection geheilte Neubildung des Blinddarms demonstrirt.

Die von mir zusammengestellten Fälle führe ich hier in kurzen Referaten, die das Hauptsächlichste umfassen, an.

a) Resectio coeci bei Carcinom und anderen Neubildungen.

Fall 1. Kraussold.
= 2. Thiersch-Beger.
= 3. Maydl.
= 4. Czerny.
= 5 u. 6. Billroth.
= 7. Whitehead.
= 8. Sydney Jones.
= 9. Hofmokl.
= 10. v. Bergmann.
= 11. Riedel.
= 12. Sacré.
= 13. Barton.
= 14. König.
= 15 u. 16. Meine 2 Fälle, die in extenso beschrieben werden.

Dann kommt der 17. Fall Hahn's — Sarcoma coeci.
18. = Bouilly — Lymphosarcoma.
19. = Bassini — Adenoma.

b) Resectio coeci bei Tuberculose.

Fall 20. Durante.
= 21. Suchier.
= 22. 23. 24. Czerny.
= 25. 26. Gussenbauer-Fink.

c) Resectio coeci bei narbiger Stenose.

Fall 27. 28. Maydl.
= 29. Trombetta.

---

1) Virchow u. Hirsch, Jahresbericht 1889. S. 527.

Bemerkung. In dieser Zusammenstellung ist die Casuistik dem ätiologischen Moment nach geordnet; in der nachfolgenden kurzen Beschreibung sind die Fälle der Reihe nach, so wie sie publicirt wurden, beschrieben, deshalb entsprechen die Nummern einander nicht.

Fall 1. H. Kraussold. Carcinoma coeci. Resectio. Enterorrhaphia. (Centralblatt für Chirurgie. 1881. S. 186.)

62jähriger Mann; als Ursache des Leidens giebt er einen Steinwurf in die rechte Leistengegend vor 6 Jahren an; seit 13 Monaten eine doppelte Kothfistel; faustgrosser Tumor. Schnittführung wie zur Ligatur der Art. iliaca ext. Nachdem die Verwachsungen mit dem Netze abpräparirt waren, separirte Kraussold den zu- und abführenden Darm, fasste ihn in eine Zange wie zu den Ovarialstielen, wickelte das zuführende Ende in weichen Filz ein und schnitt ihn weg; dann separirte er den Tumor von den umgebenden Geweben, was nicht so leicht war, da Verwachsungen mit grossen Gefässen vorlagen; schliesslich schnitt er den abführenden Darm ab. Nachdem ein dreieckiges Stück aus dem Mesenterium herausgeschnitten war, wurden die Darmenden mittelst Lembert'scher Naht und vier kreuzförmig verbundener Nähte zusammengenäht. Das Anpassen der Darmschlingen gelang leicht, weil der Dünndarm durch die so lange anhaltende Darmstauung sehr stark dilatirt war. Nach Auskratzung der Fistel wurde die Wunde der Bauchwand vernäht. Tod 2 Stunden nach der Operation. Bei der Autopsie wurde eine carcinomatöse Drüse im Gekröse und ein kleines metastatisches Knötchen im rechten Leberlappen gefunden.

Fall 2. Thiersch (Beger, A.). Ein Fall von Krebs des Wurmfortsatzes. (Berliner klin. Wochenschrift. 1882. S. 616.)

Ein 47jähriger bemerkte vor 3 Jahren eine „Beule" in der rechten Leistengegend; als die Anschwellung grösser und die sie bedeckende Haut roth wurde, schnitt sie der behandelnde Arzt durch und liess einen Liter Eiter heraus, wonach eine Fistel blieb. An Stuhlverstopfung litt Patient nie und hatte immer regelmässigen Stuhlgang. Am Tage der Aufnahme in die Klinik (30. Mai 1882) wurde folgender Status aufgenommen: Patient ist blass und schmächtig, fiebert ein wenig; der Bauch ist weich, über dem rechten Poupart'schen Bande wird eine faustgrosse Geschwulst, mit Ulcerationen und einer kraterförmigen Oeffnung in der Mitte, mit der Haut zusammen verschiebbar, gefunden; durch diesen Krater gelangt der Finger, nachdem er eine enge Stelle passirt hat, in eine Höhle. Unter der Geschwulst sind entartete und mit Fisteln bedeckte Lymphdrüsen vorhanden. Die mikroskopische Untersuchung eines aus dem Tumor ausgeschnittenen Stückchens ergab ein Adenocarcinom des Darmes. Am 18. Juli, als der Allgemeinzustand des Kranken sich etwas gebessert hatte, wurde die Operation unternommen. Schnittführung über der Geschwulst; bis zu einer gewissen Stelle wird es möglich, die Geschwulst freizupräpariren, ohne das Bauchfell zu eröffnen, dann wird ein fingerdicker Strang gefühlt (Proc. vermicularis), der vom Tumor bis zur Bauchhöhle verläuft. Letztere wird eröffnet, das sehr freie Cöcum und Ileum werden nach aussen gezogen. Unterbindung, Durchschneidung und Cauterisation des Wurmfortsatzes, Ausschälung des Tumors aus der Bauchwand sammt den Leistendrüsen; dieser Theil der Operation wird der Nachbarschaft mit dem Samenstrange und den grossen Gefässen halber recht schwierig. Nach Anlegung einer Kornzange mit Kautschukröhrchen auf das Ileum

und Colon ascend. wird der äussere Theil des Blinddarms, wo der degenerirte Wurmfortsatz in das Lumen desselben hineinragt, ausgeschnitten. Die Valvula ileocoecalis blieb unversehrt. Die Cöcalwunde wurde nach Lembert mit Seide vernäht; die Mesenterialwunde wurde vernäht, die Kornzange abgenommen, der Darm in die Peritonealhöhle versenkt; letztere wurde mit Seidennähten verschlossen; die Bauchwunde konnte ihres Umfanges halber nicht vernäht werden. Am nächsten Tage starb Patient infolge einer Peritonitis.

Fall 3. Carcinoma coeci, Resectio, anus praeternaturalis, resectio intestini, enterorrhaphia. Sanatio. Maydl, Ein Beitrag z. Darmchirurgie. (Wien. med. Presse. 1883. 3. IV. S. 438.)

Ein 54jähriger Fabrikbesitzer aus Mähren; seit 8 Monaten Störungen des Stuhlganges: Diarrhöen, Verstopfungen, Kreuzschmerzen; seit 4 Monaten eine Geschwulst in der rechten Leistengegend, ausserdem Schmerzen beim Uriniren. Gelbe Hautfärbung, schlechter Ernährungszustand; der Tumor ist auf der Höhe der Spina int. sup. faustgross, von oben nach unten und seitwärts etwas beweglich; vom Tumor bis zum kleinen Becken verläuft eine Reihe kleiner Knoten.

Am 20. August 1882 Schnittführung am äusseren Rande des M. rectus. Durch die Wunde lässt sich die Geschwulst nicht vollkommen herausziehen; eine elastische Ligatur auf das Ileum, eine andere auf das Colon ascend., Unterbindung und Abschneiden des mit dem Tumor verwachsenen Netzes; jene fühlbaren Knötchen waren Kirschkerne im Dünndarm; Unterbindung des Darmes mit Seide von der Geschwulstseite und Durchschneiden des Ileum zwischen dieser und jener elastischen Ligatur; Unterbindung des Mesenterium ilei, der Mesocolonblätter, dann Abschneiden des Colon ascendens seitlich vom Tumor; ausserdem werden 4 Knötchen aus dem Gekröse herausgeschält. Die Darmenden lassen sich leicht zusammenfügen, beider Lumen ist gleich, weil der Dünndarm dilatirt, der Dickdarm aber atrophisch ist. Anus praeternaturalis. Anheften der Darmenden theilweise an einander, theilweise an die Bauchwand. Verlauf gut, nach 10 Tagen verlässt Patient die Klinik. Am 22. October 1882 Eröffnung der Bauchhöhle, Abschneiden von 5—6 Cm. Darm von beiden Seiten, Vernähen beider Enden mit einander mittelst einer zweistöckigen Naht. Die Hautwunde wird vernäht. Verlauf leicht fieberhaft (38,6°, Puls 120). Nach 3 Tagen wurde der obere Wundwinkel eröffnet und eine stinkende Flüssigkeit herausgelassen. Am 26. October erster flüssiger Stuhlgang. Am 16. November verliess Patient die Klinik mit einer Fistel, welche nicht mehr operirt wurde, da man bei der Enterorrhaphie hanfkorngrosse Regenerationsknötchen in der Serosa und im Mesenterium des Dünndarms gefunden hatte.

Fall 4. Carcinoma colloideum coeci; resectio coeci, partis coli transversi et duodeni, mors e collapsu. Czerny, Heuck's Vortrag auf dem Congress deutscher Chirurgen im Jahre 1883. (Centralblatt für Chir. 1883. S. 45. Bericht über die Verhandlungen.)

In diesem Falle fand Czerny eine Lumenvereinigung zwischen dem Blind- und Zwölffingerdarme, breite Verwachsungen mit dem Omentum,

mit der Leber und Milz; ausser dem Cöcum wurde noch ein Theil des Colon transversum und des Duodenum resecirt. Die Operation dauerte 4 Stunden und endete letal wegen Kräfteverfalls.

Fall 5. Carcinoma coeci; resectio; enterorrhaphia, mors Billroth (Hauer, Prager Zeitschrift für Heilkunde. 1884. Referirt bei Michels, Zur Casuistik der Darmresection).

Der 56jährige Kranke bemerkte die Geschwulst 6 Wochen vor der Operation; sie wuchs sehr schnell, so dass sie alsbald von der Grösse eines Gänseeies, hart, unbeweglich geworden war und dabei keinerlei Verdauungsstörungen verursachte. Am 20. August 1881 Schnittführung vom Nabel bis zur Mitte des rechten Lig. Poupartî; beim Durchschneiden der Muskelschicht wurde bereits carcinomatöse Infiltration wahrgenommen. Die Geschwulst wurde abpräparirt, das mit ihr zusammengewachsene Omentum unterbunden und abgetragen, der Tumor aber mit einem Theile des Dünn- und Blinddarms resecirt. Nachdem das Lumen des C. ascendens durch Zwickelbildung verkleinert worden, nähte man es mittelst Lembert'scher Nähte an das Ileum. Am 4. Tage nach der Operation Erbrechen, Meteorismus, dann Kothbrechen; die Wunde wurde aufgemacht, ein künstlicher After angelegt; trotzdem starb Patient am 7. Tage nach der Operation. Autopsie wurde verweigert.

Fall 6. Carcinoma coeci; resectio. Billroth (Hauer, Prag. Zeitschrift f. Heilkunde. 1884. Ref. in Michels' Casuistik der Darmresection).

Ein 55jähriger Mann bemerkte vor 3 Monaten im rechten Hypochondrium eine harte bewegliche Geschwulst; hartnäckige Diarrhoe; Kachexie; der Tumor war am Operationstage von der Grösse eines Apfels. 23. März 1884 Eröffnung am äusseren Rande des M. rectus, 18 Cm. lang; das Netz wird mit Paquelin's Kauter wegseparirt; der Darm wird ober- und unterhalb der Eröffnungsstelle mit Streifen von Jodoformgaze unterbunden und dann der Blinddarm und ein Theil des Dünndarms herausgeschnitten, hiernach das Lumen des Dünndarms dem des C. ascendens durch Zwickelbildung angepasst, die Darmenden zusammengenäht und die Bauchwunde verschlossen. Während der ersten 5 Tage bekam der Kranke mächtige Wassereingiessungen, am 6. Tage erster Stuhlgang; am 10. werden die Nähte abgenommen; recht rasche Genesung.

Fall 7. Carcinoma coeci; resectio; enterorrhaphia; sanatio. v. Bergmann (Michels, Zur Casuistik der Darmresection wegen maligner Tumoren. Inaug.-Dissert. 1885).

35jähriger Schlosser aus Berlin; Vater an Magenkrebs verstorben. Seit 1 Jahre Schmerzen im unteren Theile des Bauches, seit ½ Jahre über dem Poupart'schen Bande ein Knoten und allmählich immer schwerere Stühle. Am Tage der Aufnahme in die Klinik (9. December 1884) wurde der Allgemeinzustand nicht allzu schlecht gefunden; in der rechten Fossa iliaca ist ein faustgrosser, eiförmiger, harter, bei Berührung schmerzhafter, seitwärts und hinauf zum Nabel verschiebbarer Tumor vorhanden.

13. December Operation; Schnitt am äusseren Rande des M. rectus dexter; die Eingeweide werden mit dem Tumor durch die Wunde herausgeholt, über und unter den Tumor werden in einer Entfernung von 4 Cm. Darmzangen angelegt, welche aus einem stählernen und einem fischbeinernen Stäbchen, die mit Kautschukröhrchen umgeben, gebildet sind; der zwischen den Zangen gelegene Theil wird resecirt; von hinten ist das Präpariren schwer und langwierig, es wird dabei ein grosses Stück Mesenterium mit vielen carcinomatösen Lymphdrüsen herausgeschnitten; in die Breite nehmen die letzteren einen grösseren Theil des Gekröses in Anspruch, als die resecirte Darmpartie, weshalb man gezwungen war, von den beiden Darmenden noch circa 4 Cm. abzuschneiden. Lembert'sche Naht. Das Ileum wurde schief abgeschnitten, der Unterschied der Lumina aber durch Zwickelbildung ausgeglichen; der Darm wurde dann reponirt und die Bauchwunde verschlossen. Die resecirte Geschwulst war ein geschwüriges, zartes Carcinom; der resecirte Theil war 25 Cm. lang. Verlauf ausgezeichnet, ohne Fieber; nur geringes Erbrechen nach der Operation; am 2. Tage ein weicher Stuhlgang, mit Blut vermischt; die Wunde scheint, wenigstens der Beschreibung nach, per primam geheilt zu sein. — Am 44. Tage nach der Operation verliess der Kranke geheilt die Klinik; die Besserung ging recht schnell vor sich, während 2 Monaten nahm Patient 10 Kilo an Gewicht zu. 6 Monate später war er noch vollkommen gesund, sein Stuhlgang regelmässig.

Fall 8. Carcinoma coeci; Anus praeternaturalis. Whitehead, Excision of the coecum for epithelioma; death of the thirteenth day. (Brit. med. Journ. 1885. 24. Jan. p. 171.)

38jähriger Kutscher. Seit 18 Wochen Schmerzen in der rechten Lendengegend, Diarrhoe; vor 8 Wochen fühlte er allein eine nussgrosse Geschwulst heraus, die hart, sehr beweglich und beim Drücken nicht schmerzhaft war; die Stuhlausleerungen enthielten nie Blut oder Schleim. Patient begann rasch abzumagern, der Tumor wuchs schnell, die Schmerzanfälle wurden immer häufiger und stärker. Im Hospital in Manchester wurde am Tage der Aufnahme (24. October 1884) ein $4^1/_2$ Zoll langer, 3 Zoll breiter und 3 Zoll dicker, in der ganzen rechten Bauchhälfte frei verschiebbarer, harter und zerklüfteter Tumor gefunden; periodische Kolikanfälle. Schnittführung am äusseren Rande des M. rectus; die Geschwulst wird aus der Wunde herausgeholt; doppelte Catgutligatur um das Colon ascend. und ebensolche um das Ileum herum, wonach beide Därme zwischen diesen Ligaturen durchgeschnitten werden; heftige venöse Blutung während der Ausschälung einer Lymphdrüse aus dem Gekröse; der Darm wird vom Mesenterium nach vorheriger Unterbindung des letzteren abgeschnitten; der Dünndarm wird in den unteren, der Dickdarm in den oberen Wundwinkel hineingenäht; der übrige Wundtheil wird verschlossen. — Operationsdauer 2 Stunden. — 13 Tage nach der Operation Tod infolge von Peritonitis. Bei der Autopsie wurde in der rechten Fossa iliaca unter dem Bauchfell ein grosser Eiterherd gefunden. In der Leber und anderen Organen keine secundären Tumoren. Im resecirten Theile waren: ein Theil des Ileum, das Cöcum, der Proc. vermiformis und das

Colon ascendens eingeschlossen, das ganze Stück war 14 Zoll lang; von der Oeffnung ileocoecalis bis zur Schnittfläche des Colon ascendens = 9 1/2 Zoll.

Fall 9. Strictura cicatricialis valvulae ileocoecalis; enterotomia; sanatio; annum postea exstirpatio coeci; enterorrhaphia; sanatio. Maydl, Beiträge zur Darmchirurgie. (Allgem. Wiener med. Zeitung. 1885. Nr. 41, 42 u. 43.)

24jährige Näherin; im Jahre 1882 litt sie oft an Diarrhoe, die mit Obstipation abwechselte, daran schlossen sich alsdann Erbrechen nach dem Essen und Kolikschmerzen an. Bedeutende Abmagerung ohne Kachexie; Bauch stark aufgetrieben, beim Betasten deutliche peristaltische Bewegungen. Bei der Untersuchung der in Knieellbogenlage gebrachten Kranken wird zwischen dem rechten Rippenbogen und der Crista ossis ilei eine faustgrosse, etwas verschiebbare, längliche, unebene, harte, unter der Niere gelegene Geschwulst gefühlt. Eine Stenose unbekannter Natur wurde diagnosticirt. Trotz Abführmittel nur wenig Stuhlgang, Kolik u. s. w. Am 31. Januar 1884 schritt Maydl zur Operation. Schnitt in der L. ax. ant.; nach Eröffnung der Bauchhöhle wurde ein Tumor gefunden, der die unteren 2/3 der Niere bedeckte; man konnte ihn von dieser nicht abziehen, obgleich er an derselben von oben nach unten rutschte; im Mesenterium einige Knötchen, die für Lymphdrüsen gehalten werden. Bei solchem Sachverhalt wählte Maydl eine Ileumschlinge, nicht weit vom Cöcum entfernt, und nähte sie an die Wundränder im parietalen Peritoneum an, wonach er sie mit dem Thermokauter eröffnete und die Ränder der Darmöffnung mit der Haut zusammennähte; den übrigen Theil der Bauchwunde vernähte er. Fieberloser Verlauf; copiöser Stuhlgang, darin Hunderte von Weintraubenkörnern, welche seit einem Jahre von der Patientin nicht gegessen wurden. Am 9. Februar verheilte die Wunde; am 25. Februar erweiterte Maydl die Wunde mit einem Schwamme, führte einen Finger in den Darm hinein und constatirte eine Verengerung, die kaum für einen Katheter Nr. 16 durchgängig war. Die Kranke fühlte sich so bedeutend gebessert, dass sie sich während einer sehr langen Zeit zur radicalen Operation nicht entschliessen konnte; im Laufe eines ganzen Jahres verschlimmerte sich ihr Zustand nicht, so dass eine Neubildung ausgeschlossen werden konnte.

Am 7. März 1885 schritt endlich Maydl zur Operation vor. Nach Eröffnung des Bauches und Freipräpariren des Darmes von der Bauchwand schloss er die Darmfistel mittelst Unterbindung; jetzt erkannte er, dass Stenose und Tumor an der Uebergangsstelle des Ileum in das Cöcum gelegen waren; der zuführende Dünndarm war um das Doppelte erweitert und verdickt, der abführende Dickdarm dagegen war atrophisch. Die Darmlumina wurden mittelst Fingerdruck ober- und unterhalb des Tumors zusammengequetscht, der kranke Theil resecirt, einige dickeren Gefässe unterbunden; da das Dünndarmlumen noch immer grösser, als das des Colon ascend. war, wurden 7 Cm. des ersteren sammt der Fistel resecirt, wonach der im Gekröse entstandene Spalt durch Vernähen beider Blätter geschlossen wurde; zuletzt Darmnaht auf folgende

Art: auf der hinteren Peripheriehälfte der Darmschlingen wurde die Naht durch die Serosa und Muscularis angelegt und von aussen zusammengeknüpft, darauf kam die Naht der Schleimhäute; dann wurden die Schleimhäute der vorderen Peripheriehälfte vernäht, und nun kam ein zweiter Stock von Nähten nur durch die Serosa und Muscularis, schliesslich noch ein dritter Stock von sehr dicht angelegten Nähten aus feinster Seide auf die Serosa allein. Die Bauchwunde wurde theilweise vernäht, in die entstandene Oeffnung des Tumors kam Jodoform.

Die Untersuchung des Präparates wies als Ursache der Stenose eine narbige Entartung des Darmes auf. Verlauf: Während einiger Tage Temperatur 37,3 bis 38,5°, Puls bis 140, Erbrechen. Am 4. Tage copiöse Ausleerungen, aus der Bauchhöhle wurden die Gase entfernt. Am 4. April gesund entlassen.

Fall 10. Hofmokl, Ueber einen Fall von geheilter Darmresection. (Wiener med. Presse. 1885. S. 746.)

24jährige Frau; Schmerzen seit einem Jahre, vor einigen Wochen nahm sie den Tumor wahr. Schmerzen immer heftiger, Erbrechen und Diarrhoe. Ein apfelsinengrosser, sichtbarer und palpabler Tumor, beweglich, glatt, schmerzhaft bei Druck und von tympanitisch gedämpftem Schalle. Diagnose: Neubildung des Cöcums oder des Netzes. Operation: Nach gründlicher Abführung Schnitt von aussen des M. rectus abd. dexter; der Tumor wurde herausgezogen und abgeschnitten; 23 Cm. Darm (10 des Dickdarms, 13 des Dünndarms) und ein Theil des Netzes wurden dabei resecirt. Die Darmenden wurden mittelst Lembert'scher Naht zusammengenäht. Da die Darmlumina ungleich waren, so wurde aus dem Dickdarm ein Keil herausgeschnitten, der Dünndarm aber schief durchgeschnitten.

Die mikroskopische Untersuchung erwies ein Adeno-Carcinoma coeci.

Nach der Operation leichter Collaps und Erbrechen; geringes Fieber; am 5. Tage freiwilliger Stuhlgang; die Wunde heilte mit Ausnahme einer kleinen Strecke per primam.

Fall 11. Carcinoma coli ascendentis et transversi; resectio, enterorrhaphia; mors e peritonitide. Sydney Jones (A case of resection of the large intestine for scirrhous greath. Lancet. Jan. 10. 1885).

Eine 54jährige Frau fühlte vor 6 Monaten einen Schmerz in der rechten Bauchhälfte; 4 Monate vor der Aufnahme ins Krankenhaus nahm sie eine Anschwellung wahr, welche seit jener Zeit stetig zunahm; Appetitverlust, Abmagerung; Stuhlverstopfung, dunkler Stuhlgang. Auf der Höhe der Spina ant. sup. dextra befindet sich ein harter Tumor, 2½ Zoll lang im Durchmesser, von unregelmässiger Gestalt, schmerzend beim Druck, höckerig und seitwärts beweglich; andere Organe gesund. Am 23. Mai nach Aetherisation der Kranken wurde ihr der Bauch in der Richtung von oben nach unten und über dem Tumor geöffnet, wonach unter Spray weiter operirt wurde. Die Neubildung nahm einen Theil des Colon asc. und einen des Col. transv. ein, welche man mitsammt

dem Cöcum zu reseciren beschloss. Unterbindung des Gekröses und des Netzes mit Seide, Zusammenschnüren der Därme mittelst Pincetten, die mit Gummiröhrchen überzogen wurden, Darmresection; Annähen des einen Endes an das andere zuerst mit Seidennähten, die die ganze Wanddicke einnehmen, dann mittelst einer Reihe von Suturen, die nur die Serosa durchdringen; durch eine einzige solche Sutur wird auch der Darm an die Bauchwand in der Gegend der Wunde angeheftet. Der obere und untere Wundwinkel wird vernäht, der mittlere Theil bleibt offen, und durch ihn wird Jodoformgaze eingeführt. Patientin starb am 3. Tage nach der Operation, am 26. Mai, bei hoher Temperatur (Puls 134), trockener Zunge und Schmerzen im Leibe. Autopsiebefund: eitrige Infiltration des Mesenteriums in der Gegend des vernähten Darmes; bei höherem Drucke sickerte das in den Darm eingespritzte Wasser durch die Nahtlinie an der Stelle, wo das Gekröse mit dem Darme sich vereinigt, hindurch. In den inneren Organen wurde, wie es scheint, kein secundärer Krebs gefunden; der Leber und der retroperitonealen Drüsen geschieht keine Erwähnung, überhaupt wird nur kurz bemerkt, das die inneren Organe gesund waren.

Fall 12. Riedel, Zur operativen Behandlung der Dickdarmcarcinome. (Deutsche med. Wochenschr. 1886. S. 252.)

51jähriger Mann. 2 Jahre vor der Operation Störungen der Darmfunctionen, Diarrhöen und Verstopfungen, ein halbes Jahr danach bemerkte Patient die Geschwulst. Riedel sah Patienten im Jahre 1883 in sehr gutem Zustande; er machte ihm den Vorschlag zur Operation, worein Patient jedoch nicht willigte; danach wurde er von einem anderen Arzte, als an Lues leidend, behandelt. Sehr abgemagert kam er nach 2 Jahren zu Riedel zurück; der Tumor war jetzt zwei Fäuste gross, weniger beweglich als vorher, der Bauch nicht zu gross, keine Schmerzen. Am 18. October 1885 Laparotomie; Colon asc. sinkt nach unten und ist mit dem Tumor verwachsen; letzterer nimmt ausschliesslich das Cöcum ein, weshalb Riedel sich gezwungen sah, einen Theil des Ileum, das Cöcum, das ganze Colon asc. und einen Theil des C. transversum zu reseciren. Man konnte zwar recht leicht das Ileum an das C. transversum heranziehen, doch that es Riedel nicht, eine Darmgangrän befürchtend, welche die Folge des Anziehens des stark durch massenhafte Umstechungen misshandelten Gekröses sein musste. Um also das Gekröse nicht anzuspannen, nähte Riedel das C. transversum im oberen, das Ileum im unteren Wundwinkel an, wonach die Wunde verschlossen wurde. Die Befürchtungen der Gangrän wurden leider wahr: die Mesenteriumstücke an den beiden Enden des durchschnittenen Darmes wurden gangränös, es bildeten sich Abscesse, welche Riedel zur Oeffnung der Bauchwunde zwangen. Glücklicher Weise war das Peritoneum bereits angewachsen. Der Zustand des Operirten besserte sich alsdann recht schnell, es blieb nur auf der Bauchhaut ein ausgebreitetes Ekzem, entstanden infolge des beständigen Ausfliessens der Contenta aus dem Jejunum. 29. October Absepariren der Darmenden extra cavum peritonei und Vernähen; Erfolg nur halb, denn ein bedeutender Sporn bildete sich, der allen Mitteln hartnäckig trotzte. Am 9. December 1885 eröffnete Riedel

zum dritten Mal die Bauchhöhle, löste die beiden Darmenden, schnitt von jedem derselben 6 Cm. weg, wonach er das Ileum an das Colon transversum mit Seide annähte, den Darm in der Bauchhöhle versenkte und die Bauchwunde dicht vernähte, nachdem er in jeden Wundwinkel ein Drainrohr eingeführt hatte. Der Kranke hatte lange Zeit hindurch 130 Pulse, vielleicht wegen des Jodoforms, mit dem der Darm bestäubt wurde. Am 8 Tage Stuhlgang. Nach 6 Wochen Wunde verheilt.

Fall 13. Strictura cicatricialis valvulae ileocoecalis; resectio; enterorrhaphia; sanatio. Maydl, Ueber einen zweiten Fall von narbiger Strictur der Ileocöcalklappe, durch circuläre Darmresection und Naht geheilt. (Allgem. Wiener med. Zeitung. 1887. Nr. 17.)

23jähriger, schwach gebauter und schlecht genährter Kranker. Vor 7 Jahren litt er, bettlägerig und mit hohem (40° C.) Fieber, wahrscheinlich an eiteriger Entzündung des Cöcums; seit dieser Zeit während der ganzen 5 Jahre chronische Darmverstopfung; vor 2 Jahren wurden diese Symptome ruhiger, bis sie vor 9 Wochen wieder und sogar stürmischer als vorher sich zeigten. Starke Kolikschmerzen, Tympanitis, Schmerzen im rechten Hypogastrium, kamen anfallsweise nach jeder Mahlzeit. Maydl fand eine faustgrosse, harte, höckerige, ein wenig zwischen dem Rippenbogen und der Spina ant. sup. dextra verschiebbare Geschwulst. Diagnose: Carcinom des Cöcums oder des Colon ascendens in einer alten Narbe. 13. März 1887 Operation. Anfangs fiel es recht schwer, sich in der verwickelten Masse des Mesenteriums, des Dünn- und Dickdarms zu orientiren; der Tumor wurde exstirpirt, die Darmenden mit einer dreietagigen Naht vereinigt, die Bauchwunde wurde auch verschlossen. Verlauf ausgezeichnet, ganz fieberlos; am 3. Tage Stuhlentleerung; nach 3 Wochen war Patient hergestellt und hat 14 Pfund Körpergewicht zugenommen. Seit jener Zeit functionirt der Darmkanal vollkommen gut.

Fall 14. Sarcoma parvi-globocellulare valvulae ileocoecalis. Hahn, E., Ein Beitrag zur Colektomie und Mittheilung über zwei Fälle von Resection des Colon und Ileum, einer in der Ausdehnung von 1 Meter. Heilung. (Berliner klin. Wochenschrift. 1887. Nr. 25. S. 446.)

19jähriger Conditor. Seit vielen Wochen Appetitmangel und Störungen in den Stuhlentleerungen. Das gut genährte Individuum hat im Epigastrium einen mobilen Tumor, der einer Niere ähnlich sieht, doch kleiner als dieselbe und verschiebbar in die entsprechende Lage.

12. August 1886 Schnitt am äusseren Rande des M. sacro-lumbalis dexter von der 12. Rippe bis zur Crista ilei. Jetzt bemerkte man, dass die rechte Niere am Platze war; nach Ausdehnung des Schnittes und einer neuen queren Schnittführung gelang es, die Geschwulst in die Wunde hineinzudrängen, und nun wurde man gewahr, dass der hühnereigrosse Tumor in der Höhle des Blinddarms gelagert war. Nach Aufschneiden des Bauchfells wurde der Blinddarm, der Proc. vermiformis, das Ileum

und einige kirschkern- bis erbsengrosse Drüsen hervorgezogen. Unterbindung und Abpräpariren des mit seiner Nachbarschaft verwachsenen Wurmfortsatzes mit Catgut, Herausziehen der Geschwulst sammt dem Cöcum und Ileum, Anlegen von Drainröhren auf dieselben, Resection eines Darmstückchens dazwischen, Annähen der serösen Flächen des Ileum und des Colon ascendens. In das zuführende Ende wird nun ein dicker Katheter eingeführt, wonach beide Darmenden an die Haut angenäht werden. Operationsdauer 1 ½ Stunden. — 13. Aug. Nach Abnahme der Drainröhren von den Darmschlingen heftige arterielle Blutung. — 15. Aug. Stuhlgang. — 2. December. Die Darmklemme wird angelegt. Am Tage der Veröffentlichung ist noch der künstliche After vorhanden, ausserdem sind im Ileum verdächtige Knötchen vorhanden. Im Uebrigen ist der Zustand des Kranken vortrefflich.

Fall 15. Carcinoma coeci; resectio; anus praeternaturalis; mors e peritonitide. Sacré (Jacobs), Cancer du coecum, laparotomie, anus anormal; mort. Observation receuillie et presentée à la societé anatomopathologique de Bruxelles par Jacobs, interne du service. (La presse médicale belge. 1887. Nr. 31. p. 241.)

25jährige Frau; Anfang der Krankheit vor 2 Jahren plötzlich mit sehr starken Kolikschmerzen, so dass die Kranke ins Krankenhaus kam, wo nach Klystieren ein copiöser Stuhlgang, mit Eiter vermengt, erfolgte; nach Verlassen des Spitals beständige Schmerzen in der rechten Bauchhälfte und Kolikanfälle mit Fieber und Schüttelfrost.

Am 6. Juni 1887 Wiederaufnahme ins Hospital; ein guter allgemeiner Zustand, Fettleibigkeit wurden damals festgestellt; die Wangen sind roth gefärbt; habituelle Stuhlverstopfung. Ueber der Spina ant. sup. dextra ein harter, länglicher, glatter Tumor, der bis auf 2 Finger unter die 11. Rippe hinaufragt, sehr beweglich ist und beim Betasten schmerzt; Bauch aufgetrieben, Darmkollern, galliges Erbrechen sehr oft. Puls schwach, Temperatur normal. Dieser Zustand währt bis zum 21. Juni, an diesem Tage stellt sich Kothbrechen ein. Die Diagnose lautete zuerst auf Wanderniere, dann auf innere Incarceration.

21. Juni 1887. Schnitt entlang dem äusseren Rande des M. rectus dexter; sofort drängen sich die aufgedunsenen und gerötheten Darmschlingen hervor; die in der Richtung der rechten Niere eingeführte Hand findet nichts Abnormes; es wird nun beschlossen, die Därme hervorzuziehen, um sie nach einander sorgfältig zu untersuchen, mit dem Duodenum beginnend. Der Dünndarm colossal erweitert; der Dickdarm leer und zusammengefallen; im erweiterten Cöcum wird schliesslich in der Gegend der Valvula ileo-coecalis eine Verhärtung aufgefunden; die Neubildung umgiebt das ganze Darmlumen und bildet die Ursache der Stenose. Die Därme werden mit einem feinen Troicart angestochen; das Mesocöcum wird unterbunden, der Blinddarm mit einem Theile des Colon ascendens und des Ileum resecirt, deren Enden aber an die Bauchwunde angeheftet. An demselben Abend Tod der Operirten.

Fall 16. Barton, A report and exhibited the specimen of some cases of abdominal surgery. (Philad. Report. Mai 12. 1888. p. 597.)

37jährige, an habitueller Obstipation leidende Frau. Nach Oeffnung des Bauches wurde eine Verengerung in der Gegend der Bauhini'schen Klappe gefunden. Alle Anwesenden erkannten darin, nach Darmeröffnung, eine narbige Darmstenose; das Lumen der verengerten Darmschlinge betrug $^1/_5$″ im Durchmesser. Nach Ausdehnung dieser Stelle fühlte sich Patientin während $^1/_2$ Jahres recht gut, dann stellten sich die früheren Leiden von Neuem ein.

Laparotomie; Epithelioma valvulae ileo-coecalis; Resection von 3 Zoll Darm; da Burton ein Vernähen für gefährlich hielt, so bildete er einen künstlichen After und legte gleichzeitig den Dupuytren'schen Enterotom an. Genesung.

Fall 17. Bouilly, Tumeur maligne de la région iléo-coecale. Résection intestinale. Suture immédiate. Guérison. (Revue de Chir. 1888. p. 697.)

44jährige, seit vielen Jahren an Bauchstörungen, Schmerzen und Erbrechen leidende Frau; Schmerzanfälle alltäglich, 4—5 Stunden nach der Mahlzeit. Faustgrosse, bewegliche Geschwulst in der rechten Fossa iliaca. Bedeutende Abmagerung, phthisischer Habitus, keine Veränderungen in den Lungen.

Laparotomie; Schnitt in der Linea alba; der etwas angewachsene Tumor lässt sich leicht hervorziehen. Resection, Keilausschneidung aus dem Darme, in diesem sind oberflächliche Lymphdrüsen vorhanden. Darmkaliber egal, die Anpassung geschieht deshalb mit Leichtigkeit. Seidennaht nach Lembert-Czerny. Der Gekröseschnitt wird nicht vernäht. Nach der Operation Erbrechen einige Tage lang. Am 6. Tage Stuhl. Im unteren Winkel bildete sich eine Fistelöffnung, die allein am 15. Tage vernarbte. Genesung; nach 7 Monaten noch kein Recidiv. Die Kranke nahm schon im Krankenhause 10 Kilo an Gewicht zu. Das resecirte Stück war 16 Cm. lang; Cornil erkannte im Tumor ein Lymphosarkom; die Verengerung liess kaum einen dünnen Katheter hindurch.

Fall 18. Durante, Referat über den VI. Chirurgencongress in Bologna 1889. (Wiener med. Presse. 1889. S. 879.)

56jährige Frau, die seit ihrer Menopause im 44. Jahre an Darmkolik, Schmerzen beim Stuhle und Erbrechen laborirt. Diese Leiden wurden zuletzt so gross, dass die Kranke chirurgische Hülfe zu suchen sich gezwungen sah. In der rechten unteren Bauchhälfte ein sehr beweglicher, citronengrosser und ähnlich dieser gestalteter, harter, fibröser, auf der Oberfläche unregelmässiger Tumor. Carcinoma coeci wurde diagnosticirt. Operation wegen der Verwachsungen mit den Darmschlingen sehr schwierig; die Resection gelang jedoch, die Darmenden wurden mit Dreietagennaht vereinigt. Reactionsfreier Verlauf. Am 7. Tage erste Stuhlentleerung, am 10. Tage stand die Kranke auf. Der Tumor nahm den ganzen Blinddarm und den Wurmfortsatz ein, er bestand aus fibrösem Gewebe,

in welches zahlreiche miliare Knötchen in allen möglichen Entwicklungsstadien eingestreut waren.

Fall 19. Trombetta. (Ebenda.)

Er resecirte den Blinddarm sammt einem Theil des Col. ascendens infolge eines Tumors, der einer Typhlitis et Perityphlitis mit kleinen zerstreuten Abscessen seine Entstehung verdankte. Anus praeternaturalis. Tod am 16. Tage infolge von Peritonitis, welche nach Ruptur des Darmes entstand.

Fall 20. Bassini. (Ebenda. Nr. 21.)

U., 23jähriger Mann. Bassini resecirte den Blinddarm und einen Theil des Colon infolge eines Adenoms. Der Kranke genas schnell.

Fall 21. B. Suchier (in Herrenalb), Beitrag zur operativen Behandlung der Cöcumtumoren. (Berliner klin. Wochenschrift. 1889. S. 617.)

Ein 32jähriger Mann, Agatschleifer, krank seit 1 Jahre, begann in letzterer Zeit stark abzumagern und die Kräfte zu verlieren. Man fand bei ihm in der Gegend des Cöcums eine Geschwulst; Appetitmangel, Aufstossen von unangenehmem kothigen Geruch, Schleim und pappige Masse in den geringen Stuhlausleerungen.

Der dem Lig. Pouparti parallele Schnitt ging bogenförmig von der Spina ant. sup. nach oben zum Vorderende der 10. Rippe. Ein faustgrosses Gekrösestück, mit verdächtigen Knötchen besäet, wurde resecirt, wonach die Geschwulst sichtbar wurde; sie nahm den oberen Theil des Cöcums und den unteren des Colon ascendens ein. Der ganze Tumor wurde nach Möglichkeit hervorgeholt, dann das Gekröse noch einmal besichtigt und darin 12—16 entartete Drüsen bis zu Wallnussgrösse angetroffen; sie reichten bis an die Wirbelsäule. Diese Drüsen wurden exstirpirt, resp. mit scharfem Löffel entfernt. Dann wurde die Geschwulst von der Beckenwand abgeschnitten und der ober- und unterhalb des Tumors unterbundene Darm resecirt. Im Cöcum kam der Schnitt dicht oberhalb der Valvula zu liegen, so dass letztere mit dem Wurmfortsatze hinterblieb. — Die Darmenden wurden mit einer doppelten Czernyschen Naht vereinigt. Toilette, Naht und Drainage des Bauchfells, schliesslich Naht der Bauchwand. Fieberloser Verlauf, heftige Schmerzen während der ersten 2 Tage; am 7. erster Stuhlgang. Nach 17 Tagen stand der Kranke vom Bette auf und ist bisher (1 Jahr 8 Monate) vollkommen gesund. Der cylindrische Tumor misst im Durchmesser 6 Cm., in die Tiefe 10—12 Cm.; das ganze resecirte Darmstück ist 20 Cm. lang.

Die durch Prof. Ziegler vorgenommene mikroskopische Untersuchung erwies eine durch fibröse Proliferation, in welcher Knötchen sich befanden, hervorgerufene Stenose. Die Verdickung der Darmwand war ausserdem von der Verwachsung der tuberculös entarteten Lymphdrüsen und des Fettgewebes (des Netzes) mit derselben abhängig. Die Schleimhaut des verengten Theiles ist zwar infiltrirt, aber frei von Knötchen. Die Tuberculose nahm nur die Submucosa und die äusseren Schichten des Darmes in Anspruch.

Fall 22. König, Die Operationen am Darm bei Geschwülsten mit besonderer Berücksichtigung der Darmresection. (Archiv für klin. Chir. 1890. Bd. XL. S. 905.)

48jähriger Mann. Bauchsymptome seit einem Jahre. Blut im Stuhl. Bedeutende Abmagerung. In der Nähe der Spina ant. sup. dextr. ist ein beweglicher, 5 Cm. langer Tumor von unebener Oberfläche vorhanden.

Schnitt in der Richtung des Tumors von aussen und oben nach unten und innen; Krebs des Blinddarms, Lymphdrüsen mit ergriffen. Der Dünndarm, verwachsen mit dem Tumor, lässt sich schwer abpräpariren. 15 Cm. Darm wurden resecirt. Colon stark erweitert. Das carcinomatös infiltrirte Gekröse wurde entfernt. Beide Darmenden wurden in die Bauchwunde eingenäht, weil man sie mit der Darmnaht nicht vereinigen konnte. Am 4. Tage Tod infolge von Gangrän des vom Gekröse entblössten Dickdarmes, Peritonitis und Phlegmone retroperitonealis.

Fall 23. Czerny. (Ebenda.)

54jähriger Mann; seine Schwester starb an Phthise. Seit 4 Jahren Schmerzen und Diarrhoe. Seit 4 Wochen faustgrosse Geschwulst in der rechten Lumbalgegend; sie ist schmerzhaft, seitwärts verschiebbar, wobei ein Kollern hörbar wird, der Percussionsschall ist tympanitisch und gedämpft. Kachexie. Diagnose: Darmcarcinom.

Schnitt parallel zum M. rectus und an dessen äusserem Rande. Die Geschwulst war nur mit grossen Schwierigkeiten von der Fascie des M. ileopsoas zu befreien, wobei ein in der Nähe des Colon gelegener Abscess sich in die Bauchhöhle entleerte. Der Tumor war fest mit der Niere, der Leber und der Gallenblase verwachsen, so dass er erst nach blutiger Präparation sich aus der Wunde nach aussen hervorziehen liess. 9 Cm. Geschwulstmasse wurden resecirt. Die Darmenden wurden in 2 Etagen mit 30 Seidennähten vereinigt; im Gekröse wurde das Loch vernäht. Da mit der hinteren Geschwulstfläche der Urether verwachsen war und bei der Operation durchgeschnitten wurde, so musste auch die entsprechende Niere exstirpirt werden. Die Bauchwunde wurde verschlossen.

Das Präparat zeigt breite Geschwüre im Blinddarme, der narbig zusammengefaltet erscheint. Im Gewebe Tuberkel.

Am 3. Tage Tod wegen eiteriger Peritonitis, welche wegen Kothaustritts aus den gangränös gewordenen Darmenden erfolgt ist.

Fall 24. Czerny, Tuberculöse Geschwüre im Blinddarm durch Resection des Darmes geheilt. (Ebenda.)

40jähriger Mann. Von Zeit zu Zeit Obstipation und Bauchschmerzen. Vor 2 Jahren diffuse Anschwellung in der Gegend des Blinddarmes. Seit einem Jahre eine circumscripte Geschwulst, veränderlich in ihrem Umfange, zuweilen schmerzerregend. Bei der Aufnahme in die Klinik findet man 3 Finger oberhalb der Spina ant. sup. dextra und nach innen einen eigrossen, glatten, gespannten, elastischen, seitwärts auf Handbreite verschiebbaren und mit dem Bauchfell synchronisch sich bewegenden Tumor,

der einen gedämpften percutorischen Schall giebt. Allgemeinzustand gut, der Patient ist mager. Diagnose: Nicht maligne Darmgeschwulst.

Schnitt über dem Tumor, der aus dem Blinddarme hervorgeht; er wurde aus der Wunde herausgezogen, resecirt, die Ungleichheiten der Darmlumina wurden aber durch schiefe Durchschneidung des Ileum ausgeglichen. Eine 2etagige Seidennaht. Der resecirte Theil misst auf der convexen Seite 8 Cm. (2 Ileum und 6 Cöcum). Der Blindsack des Colon ist durch Einschrumpfung und Vernarbung obliterirt; eine breite Geschwürsfläche mit unterminirten Rändern; die Stenose auf der Seite der Valv. Bauhini.

Gutartiger Verlauf; nach 14 Tagen erster Stuhlgang. Die Wunde heilte per primam. Bedeutende und schnelle Gewichtszunahme.

Fall 25. Czerny, Ueber die chirurgische Behandlung intraperitonealer Tuberculose. (Beiträge zur klin. Chirurgie. Bd. VI. S. 77.)

34jährige Frau, aus einer phthisischen Familie; in der Kindheit Drüsenanschwellungen. Seit 16 Wochen Uebelkeiten, Bauch- und Blasenschmerzen, Kolik, Anfälle von Athemnoth und Schwäche. Blut und Eiweiss im Harn. Während der Anfälle ist der Bauch schmerzhaft und gespannt. Der Tumor ist in Grösse und Gestalt einer Niere ähnlich, dabei hart und glatt; rechts und unten vom Nabel ist er bis an den Beckeneingang und in die Lendengegend verschiebbar. Eine Wanderniere wurde diagnosticirt. Annähen der rechten Niere im Jahre 1886. Nach fünf Monaten kehrt die Kranke mit denselben Symptomen zurück. Incisio explorativa. Schnitt auf dem äusseren Rande des M. rectus dexter. Den Tumor bildet der veränderte Blinddarm. Er wird aus der Wunde hervorgeholt. 17 Cm. Darm (3 Ileum und f4 Cöcum und Colon asc.) und Mesenterium werden resecirt. — Vernähen der Darmenden mit 2etagiger Seidennaht; das Loch im Gekröse wird vernäht. Operationsdauer 2¼ Stunden.

Verengerung an der Bauhini'schen Klappe; breite Narbengebilde; tuberculöse Geschwüre. Verlauf günstig. Höchste Temperatur 39°. — Patientin stand 4 Wochen nach der Operation auf. Nach 3 Jahren sah sie Czerny; ihr Zustand war gut; hat 2—3mal täglich breiige Ausleerungen. Czerny macht auf den diagnostischen Fehler aufmerksam, welcher durch die ganz besondere Aehnlichkeit des Tumors mit einer Niere und der Anwesenheit von Blut und Eiweiss im Harne gemacht worden ist. Einen ähnlichen Fehler machte er schon früher in zwei anderen Fällen.

Fall 26 und 27. Gussenbauer-Fink, Ueber 2 Fälle von Resection des Cöcum wegen Tuberculose. Enterorrhaphie. Heilung. (Prager med. Wochenschrift. 1890. Nr. 9. Ref. in Centralblatt für Chirurgie. 1890. S. 549.)

34jähriger Mann, seit 1 Jahre einen Tumor in der rechten Fossa iliaca beherbergend; letzterer wird für Carcinom angesehen. Darmresection. Mikroskopisch wurden in der Submucosa eine entzündliche Infiltration,

zahlreiche Miliartuberkel in der Muscularis und im anliegenden Zellgewebe Miliartuberkel und Riesenzellen gefunden. Der Kranke genas und war noch 5 Monate später gesund.

27jähriger Mann, ebenfalls mit einem Tumor in der Ileocöcalgegend, ausserdem Infiltration der linken Lungenspitze und Anschwellung der linken Axillardrüsen; früher schon wegen einer Darmfistel operirt. Die Diagnose lautete auf Tuberculose des Blinddarms und wurde durch mikroskopische Untersuchung des resecirten Stückes bewiesen. Genesung nach 3 Wochen.

Beobachtung I. Carcinoma coeci; strictura intestini; resectio; enterorrhaphia; sanatio.

L....., 52jähriger Fabrikant aus Czenstochau. Seine Krankheit begann sehr dunkel; die erste Stuhlverstopfung mit Erbrechen, Meteorismus und Schmerzen im ganzen Leibe stellte sich ungefähr 1 Jahr vor der Operation ein, doch schon 3 Jahre vorher litt er an Stuhlverstopfung. Dieser erste Anfall von Darmverschluss ging jedoch nach einigen Tagen bei Anwendung von Klystieren glücklich vorbei, seit jener Zeit aber wiederholten sich dieselben Anfälle alle 2—1 Monat und wurden jedesmal durch Regulirung der Diät und Darmirrigationen vom Hausarzte des Kranken, Dr. Oderfeld, glücklich überwunden. — Im April 1888 consultirte der Kranke den Collegen Reichmann, der jedoch im Darm nichts vorfand und jene Störungen dem Magen zuschrieb, und zwar als Folge von Lungenemphysem, welches die Ernährung aller Gewebe und besonders des Magens arg beeinträchtigen sollte. — Im Sommer ging der Kranke nach Gleichenberg, wo er in den letzten Tagen seines Aufenthalts einen sehr schweren Anfall von Darmobliteration bekam, so dass Dr. Oderfeld von ihm berufen wurde und sich dorthin begab. Daselbst wurde von Dr. Rehauch ein Tumor in der Cöcalgegend gefunden und als Carcinom diagnosticirt; im Laufe einiger Wochen verkleinerte sich diese Geschwulst derartig, dass Weinlechner und Horvet in Wien, welche vom Kranken auf der Durchreise consultirt wurden, denselben gar nicht finden konnten und an eine Erkrankung der Gallenblase gedacht haben. Nach der Rückkehr fühlte sich Patient während einiger Wochen ziemlich gut, doch kamen die Symptome des Darmverschlusses nach einem Diätfehler wieder und waren viel schrecklicher, als vordem: starkes Erbrechen, heftige Schmerzen in der Cöcalgegend, Meteorismus. Von dieser Zeit an wiederholten sich diese Anfälle immer öfter, alle 2—1 Woche. Der Tumor nahm dann an Grösse zu, und College Oderfeld war im Stande, ihn recht gut zu beobachten; auch College Dunin sah denselben, denn er wurde während eines Anfalles nach Czenstochau zur Consultation berufen. Damals wurde auch dem Kranken zum ersten Male die Möglichkeit einer Operation vorgestellt. Als ich zum ersten Mal den Kranken, zusammen mit DDr. Dunin, Goldflam und Oderfeld sah, fand ich folgenden Status:

Sehr abgemagertes Individuum, von aschbleicher Gesichtsfarbe, trotzdem noch ziemlich kräftig, gut gebaut und geht allein herum. Appetit stark, doch ist Patient sehr hungrig, weil er beständig auf Milchdiät ge-

halten wird; er ist lustig von Natur, klagt über keinerlei Schmerzen, auf einem Auge Staar, beide Gebisse künstlich. Gewicht 43 Kilo. Bauch mittelgross, weich, die Gedärme sind ziemlich angefüllt und befinden sich in beständiger peristaltischer Bewegung, wobei Kollern hörbar ist; keine Schmerzen im Bauche, die Bauchdecken nicht gespannt, Palpation recht leicht ausführbar. In der rechten Fossa iliaca wird ziemlich tief ein citronengrosser Tumor recht gut gefühlt; man kann ihn mit den Fingern umfassen und bis zur Spina iliaca verschieben; frei gelassen, kehrt er auf seinen früheren Platz zurück. Er ist von harter Consistenz und nicht schmerzhaft bei der Untersuchung. Lymphdrüsen sind in der Umgebung nicht vorhanden. Percussionsschall ist schwach tympanitisch und gedämpft. Die Diagnose eines aus der Valvula Bauhini entspringenden und den Darmkanal verschliessenden Carcinoms fiel also nicht schwer. — In den übrigen Bauchorganen wurde nichts Besonderes vorgefunden. Der von Dr. Maysel untersuchte Harn enthielt etwas Indol und zeigte Spuren der Rosenbach'schen Reaction, sonst nichts Abnormes. Das Herz gesund, in den Respirationsorganen aber waren ernste Veränderungen vorhanden: selbst wenn der Kranke liegt und etwas länger sich unterhält, wird ihm das Athmen schwer, und Athemnoth stellt sich ein; seit einigen Jahren leidet er an chronischer Bronchitis und bedeutendem Emphysem: in den unteren Theilen beider Lungen sind feuchte Rasselgeräusche hörbar, welche nach dem Aushusten durchaus nicht verschwinden und sich nicht verringern; Sputum sehr spärlich; der Husten ist so quälend, dass Patient seit einigen Monaten sich Morphiumeinspritzungen macht, um die Anfälle des Hustens und der Athemnoth zu coupiren.

Das war die einzige ernste und nicht abwendbare Complication, mit der man bei der Operation zu rechnen gezwungen war; übrigens war letztere absolut nöthig, um das Leben des Patienten zu retten, welcher entweder durch Darmverschluss, oder durch Hungertod zu Grunde gehen musste. Am bedrohlichsten schien mir das Chloroformiren, das bei Emphysem gewöhnlich schwierig ist; bei solch grossem Emphysem, wie es bei unserem Patienten vorlag, hatte ich noch nie vordem Gelegenheit, eine ernstere Operation vorzunehmen.

Trotz unserer Befürchtung ging das Chloroformiren des Patienten am 3. Mai 1889 vollkommen leicht und glücklich von Statten, und ich schritt unter Assistenz der Collegen Jasinski, Ciechomski, Dunin, Oderfeld und Wolberg zur Operation. Den Schnitt legte ich oberhalb der Geschwulst, 2—3 Finger über der Spina iliaca dextra, parallel den Muskelfasern des M. obliquus extern. Nach Eröffnung der Bauchhöhle fand ich sofort in der Wunde das Cöcum und das Ende des Ileum, welche frei, mit den umgebenden Darmschlingen und Mesenterium nicht verwachsen und so beweglich waren, dass ich sie mit Leichtigkeit aus der Wunde mitsammt dem darunter liegenden Tumor und den vergrösserten Lymphdrüsen des Gekröses herausholte; dann quetschte ich die Wundränder aus einander und deckte sie mit Handtüchern zu, welche derartig zusammengeknüpft waren, dass sie das Operationsfeld vollständig von der Peritonealhöhle abschlossen. — Das vollkommen umschriebene Neugebilde war von knorpeliger Consistenz und lag an der Valvula Bauhini; aus ihm stieg einerseits das colossal erweiterte, mit dicken Wänden und sicht-

baren gewaltigen peristaltischen Bewegungen nicht einem Dünndarm, sondern eher dem Pylorustheil eines erweiterten Magens ähnliche Ileum empor, andererseits aber das weiche Cöcum mit verdünnter und weicher Darmwand; in der Richtung der Spina ging der unverwachsene Wurmfortsatz ab. Im Gekröse sind in der Nähe der Geschwulst zwei bohnengrosse Lymphdrüsen und etwas weiter noch eine fühlbar.

Zuerst unterband ich durch Umstechung das Gekröse des Ileum, dann das Mesenteriolum des Wurmfortsatzes, zuletzt das Gekröse des Blinddarms und eines Theiles des Colon ascend., indem ich sie durch Abziehen dieser Organe von der Bauchwand bildete. Dann machte ich eine Oeffnung im Gekröse, legte ein Drainrohr um das Ileum herum und zog es zusammen, knüpfte die an der Geschwulst angelegte Ligatur zusammen, resecirte den Darm zwischen den Ligaturen, wischte den im Lumen steckenden Koth mit Wattebäuschchen aus und nähte das Peritoneum des peripheren Endes über die Schleimhaut, um sich nach Schliessung des Lumens bei den weiteren Manipulationen vor Infection zu sichern. Dann schnitt ich den Dünndarm, den Proc. vermiformis und das Cöcum vom Gekröse über der Ligatur derart weg, dass auch die Lymphdrüsen bei diesen Organen geblieben sind; schliesslich schnitt ich mit der Scheere das leere Colon ascend. durch, reinigte das Lumen von den Kothresten und ging nun an das Vernähen der Darmanheftungsstelle des Dünndarmgekröses mit der entsprechenden Stelle unter dem Dickdarm; dann verschloss ich das Loch im Gekröse, und erst jetzt nahm ich die elastische Binde vom Dünndarm herunter und nähte beide Darmenden mittelst zweietagiger Naht mit einander: zuerst mit einer theilweise Kürschner-, theilweise Knopfnaht, welche die Schleimhäute und Muskelschichten durchdrang, und dann mit einer Knopfnaht, welche durch die serösen und muscheligen Schichten ging; zuletzt legte ich noch hier und da an verdächtigen Stellen einige Nähte an.

Da infolge der colossalen Hypertrophie des Ileum, welche durch Verengerung der Ileocöcalöffnung entstanden war, der grosse Unterschied zwischen der Weite des Blind- und Dünndarmes ausgeglichen worden war, so hatte ich bei der Darmnaht nicht nöthig, zu irgend welchen Ausschneidungen oder besonderen Nähten, wie es beim Vereinigen des Magens mit dem Duodenum geschieht, meine Zuflucht zu nehmen. Andererseits war aber das Nähen sehr schwierig, weil die Wand des Dickdarms so verdünnt war, dass ich beständig auf der Hut sein musste, um nicht mit der Nadel die ganze Wanddicke einzunehmen, resp. ein Loch in den Darm am Ligaturfaden zu machen. Die Kautschukligatur, aus einem Drain gemacht, verschloss das Lumen des Dünndarms vortrefflich und hatte trotzdem keine Gangrän zur Folge, weil die Darmwand so dick und elastisch geworden war; nach Abnahme der Ligatur röthete sich diese Stelle, aus den Rändern begann aber Blut auszusickern; Sicherheits halber schnitt ich trotzdem einen ½ Cm. breiten Ring hinweg. Aus den Rändern des Dickdarms war aber die Blutung sehr gering, ja stellenweise fehlte sie sogar ganz, weshalb ich auch, Gangrän befürchtend, seine Wand viel weiter resecirte. Bei Unterbindung der Gekrösegefässe ist man überhaupt unsicher, ob zufälliger Weise der Darmschnitt nicht im Bereiche des letzten marginalen unter-

bundenen Gefässes sich befindet, was alsdann Gangrän zur Folge haben würde. Die Operation wurde mit Verschluss der Bauchwunde, 2¼ Stunde nach Beginn derselben, beendigt.

Verlauf vortrefflich, durch nichts gestört: kein Erbrechen, kein Aufstossen, keine Bauchschmerzen, auch nicht Meteorismus; die höchste Temperatur am 3. Tage 38°, Puls beständig 80—76, nur am 3. Tage 104. Die einzige Unannehmlichkeit entstand dem Kranken wegen des Schmerzes in der Wunde beim Husten, weshalb 2 mal täglich ¼ gr Morphium subcutan angewandt wurde. Vom 3. Tage an wurden dem Kranken 2 mal täglich Klystiere gegeben, nach denen zuerst Winde abgingen und am 6. Tage eine gutwillige und schmerzlose Stuhlentleerung. Vom 2. Tage an bekam der Kranke flüssige Speisen in immer grösserer Gabe. Harn war anfangs dunkel, röthlich, 400 Ccm. auf 24 Stunden, mit sichtbarer Rosenbach'scher Reaction; allmählich mit zunehmenden Kräften und verstärkter Nutrition wurde er blasser und betrug schon am 6. Tage 800 Ccm. Sehr guter Appetit stellte sich schon am 5. Tage ein und nahm immer mehr zu, so dass der Kranke nur vom Essen sprach. Am 10. Tage verliess der Kranke das Bett, nachdem die Nähte aus der Bauchwunde entfernt waren, und am 20. verliess er geheilt Warschau. Er nahm 12 Pfund an Gewicht zu. Am 5. Juli bekam ich vom Kranken die angenehme Nachricht, dass er sich vollkommen gesund fühle und 33 Pfund zugenommen habe.

Ende Mai 1891 sah ich meinen alten Patienten wieder, welcher sich jetzt einer Staaroperation unterwarf. Bei der Untersuchung durch die Bauchwand fühlt man den vernähten Darm; er ist verengt; übrigens gehen die Functionen des Darmkanals vollkommen regelmässig von statten: die Kothmassen sind dick, wie bei gesunden Leuten. Der Allgemeinzustand ist vortrefflich, mit Ausnahme des quälenden Lungenemphysems; Appetit gut, die Stuhlgänge ganz normal.

Beschreibung des Präparates. Die Länge des resecirten Dickdarmstückes, längs der Taenia libera gemessen, betrug 10 Cm., die des Dünndarms 6 Cm.; der Wurmfortsatz ist normal; die Neubildung nimmt die Ileocöcalklappe in Anspruch, hat die Gestalt eines sehr dicken, harten, das Darmlumen ringförmig umfassenden Wulstes; durch die Oeffnung kann man einen Bleistift durchpressen; zwischen dem Cöcum und Colon ascend. befindet sich eine zweite Verengerung, durch welche ein Finger passirt; sie ist durch die narbige Entartung der Lippen der Bauhini'schen Klappe verursacht, welche auf ihrer ganzen physiologischen Länge sich in Gestalt zweier harter Wülste, die jedoch den Darm nicht umgreifen, darstellen. Das Cöcum selbst sieht wie ein leerer zusammengeklappter Sack aus, dessen Wand, ähnlich wie die des Colon ascendens, weich und atrophisch ist. Die Wand des unteren Ileumabschnittes dagegen ist so dick wie die des Magens, dabei hart, resistent, und ihr Lumen an der Valvula ileocoecalis ist dem des Dickdarmes gleich. Die mikroskopische Untersuchung ergab Adenocarcinoma.

Beobachtung 2. Carcinoma colloideum coeci, induratio inflammatoria textuum adnexorum permagna; abscessus; resectio; enterorrhaphia.

Lewandowski, Titus, 67 Jahre alt, vormals Gutsbesitzer, in Warschau seit 7 Jahren ansässig, bemerkte im Bauche auf der rechten Seite einen Tumor; da dieser nicht schmerzte und kaum von Nussgrösse war, so liess er sich nicht behandeln, um so mehr, als der zu Rathe gezogene Dr. D. ihn versicherte, dass dies nur eine Kothstauung sei. Erst im Herbste vorigen Jahres wurde der Kranke unruhig, da der Tumor bedeutend gewachsen war und Schmerzen zu verursachen begann; jetzt aber wagte der Kranke nicht, ärztliche Hülfe zu suchen, um nicht eine böse Kunde zu vernehmen, und wartete noch, trotz des allmählichen Wachsens der Geschwulst, bis zum December; jetzt war er der heftigen Schmerzen wegen genöthigt, um Rath zu fragen, und begab sich zu Dr. Nussbaum, der, ein Darmleiden vermuthend, den Patienten zu Dr. Jawdyński schickte. Der Kranke konnte sich aber auch jetzt noch nicht zu der sofort vorgeschlagenen Operation entschliessen und wartete noch, bis die schrecklichen Schmerzen und die ausserordentliche Grösse des Tumors ihn zwangen, Hülfe zu suchen. Am 4. Februar berufen, fand ich einen mittelgrossen, zart gebauten, schmächtigen Mann mit ergrauenden Haaren, übrigens von gesundem Aussehen, leicht gelblich-blasser Gesichtsfarbe, mit schwacher und etwas heiserer Stimme, mit altem Husten; trotzdem arbeitete er beständig im Bureau. Der Tumor belästigt ihn am meisten bei Bewegungen, weshalb er sich ziemlich steif hält. Mit voller Klarheit und Bestimmtheit erzählt er mir, dass er ausser Schmerzen im Tumor selbst sonst keine anderen Belästigungen fühlt; weder Erbrechen, noch Aufstossen oder Singultus hat er je gehabt, auch kein Kollern im Bauche, keine Anfälle von verstärkter Peristaltik, Kolikschmerzen, Drücken oder Diarrhoe mit intermittirender Obstipation; im Stuhle hat er nie Blut, Schleim, Eiter oder irgend etwas Anormales beobachtet. Sein Stuhlgang ist schon seit lange verstopft ohne Drängen und Tenesmen. Der Tumor war früher beweglich, rund, nicht schmerzhaft, erst seit Herbst ist er unbeweglich und schmerzhaft beim Betasten geworden. Harn lässt er frei, 2—3 mal täglich. Der Husten besteht seit lange. Appetit war nie sehr gross; Gelbsucht hatte er nie gehabt.

Der Bauch war ziemlich angefüllt; ich verordnete deshalb Bitterwasser, um die Därme auszuleeren, und fand nach einigen Tagen folgenden Status: Die Gegend der rechten Fossa iliaca ist stärker vorgewölbt, als die der linken; bei der Palpation wird durch die unveränderte Haut ein glatter, brettharter, flacher, vollkommen unbeweglicher, von der Spina ant. sup. bis zum Poupart'schen Bande und der Linea alba, nach oben bis zu einer durch den Nabel geführten Querlinie reichender Tumor gefühlt. Am deutlichsten ist die linke Grenzlinie, wo man den Tumor ein wenig mit den Fingern umfassen kann; von oben dagegen ist dies vollkommen unmöglich, und man kann ihn gar nicht von der Spina abrücken. Zwischen dem Tumor und der Leber ist der percutorische Schall klar tympanitisch, ebenso linkerseits. Am wichtigsten ist aber, dass sogar bei leichter Percussion über dem Tumor ein gedämpfter, aber tym-

panitischer Schall erzeugt wird. Keine Spur von Fluctuation oder Pastosität, in der Peritonealhöhle kein Transsudat. Beim Aufsitzen und Niederlegen des Kranken kann man leicht feststellen, dass die Geschwulst sich hinter den Bauchmuskeln befindet, aber mit denselben verwachsen ist. Andere Organe gesund, mit Ausnahme der Lungen, in denen Emphysem und Bronchitis festgestellt werden; Hoden, Samenstrang und Leistendrüsen gesund; im Harn, laut der Analyse von Dr. Maysel, ausser bedeutender Vermehrung des Urobilin nichts Pathologisches; Harnstoff und Harnsäure wenig; viel Chlorate. — Die Wirbelsäule normal; die Lenden sind elastisch, was gegen den Ursprung des Tumors aus den Nieren spricht.

Ueber die Natur des Tumors sind wir vollkommen im Dunkeln. Die Därme, die Gallenblase, die Leber, die Niere, den Pylorus, das Netz und den Samenstrang ausgeschlossen, diagnosticirte ich nur eine bösartige Neubildung, dem Alter des Kranken nach einen Krebs, der mit der Bauchwand verwachsen war, dessen Ursprung aber unbekannt blieb. — Einem Carcinom könnte man zwar die lange Dauer des Leidens und den guten Ernährungszustand entgegenstellen, dem Ursprung der Geschwulst aus dem Blinddarm (wenn es ein Krebs war) den vollkommenen Mangel aller Darmsymptome. Obgleich diese Unsicherheit sehr beschämend war, setzte ich jedoch dem Patienten die Unumgänglichkeit einer, und zwar recht schnellen Operation aus einander; vorher sollte sein Husten gebessert und der Darmkanal gehörig ausgeräumt werden.

Der Kranke ging darauf ein, und nachdem sein Husten fast vollkommen verschwunden und die Därme ausgeleert waren, schritt ich am 19. Februar 1890 unter Assistenz der DDr. Jasinski, Ciechomski und Oderfeld um 11 Uhr Morgens zur Operation, welche zu den schwierigsten, die ich bisher ausgeführt habe, gezählt werden muss. An demselben Tage bemerkte ich einen neuen Zuwachs der Geschwulst und ausserdem eine leichte entzündliche Infiltration der Hautdecken (Oedema inflamm.), was auf einen verborgenen Eiterungsherd schliessen liess; dadurch wurde die Diagnose des unveränderlich harten Tumors noch geheimnissvoller.

Operation. Der Kranke wurde sehr leicht und gut chloroformirt, was für die schwere Operation sehr günstig war. Den Schnitt führte ich am äusseren Rande des M. rectus dexter, d. h. durch die Mitte der Geschwulst. Unter der aufgeschnittenen Haut war schon ein leichtes Oedem des Unterhautzellgewebes sichtbar, darunter lag die Aponeurosis des M. obliquus ext. verändert, infiltrirt und hart; nachdem sie aufgeschnitten und auf die Seiten abgezogen war, fanden wir darunter nicht die Bündel des M. obliquus internus, sondern wieder eine einförmig infiltrirte, harte, grauliche Schicht; nach dem weiteren Abpräpariren des M. obliqu. ext. fand ich an einer circumscripten, der oberen Geschwulsthälfte entsprechenden Stelle Fluctuation. Ich musste nun, um zum Herde zu kommen, eine 1 Cm. dicke, infiltrirte graue Schicht durchschneiden, in der weder Muskelbündel, noch Aponeurose oder tiefere Schichten der Bauchwand (M. transversus, Fascia, Peritoneum) zu unterscheiden waren; aus dem Herde, welcher jedenfalls unter dem Bauchfell gelagert schien,

entleerte sich ein Löffel dicken, rahmartigen, etwas fötid (aber nicht nach Koth) riechenden Eiters. Die Abscesswände sind weich, pulpös, von unten dringt die Sonde in einen gewundenen Kanal hinein, der dann in der Richtung der Leistengrube sich vertieft. In derselben Richtung öffnete ich auch den Kanal, ein aussergewöhnlich dickes, hartes, einförmiges Gewebe durchschneidend, doch konnte ich seiner Prallheit und Festigkeit halber in die Tiefe des Kanals nicht hineinschauen. Mit dem eingeführten Finger fühlte ich jedoch eine pulpöse, sich zerreissende, nicht blutende, nicht nach Koth riechende Masse, von der ich einen Löffel voll herausbeförderte, und gelangte dann mit der Fingerspitze in eine grosse Höhle, die nach links sich verbreitete, deren Ende aber ich nicht im Stande war zu erreichen; jedenfalls erstreckte sich dieselbe über die Mittelfläche des Körpers oder, was auf dasselbe herauskommt, über die linke Grenze der Geschwulst; die auf dem Bauche liegende zweite Hand fühlt die in jener Höhle steckende Fingerspitze; dort oben sind ihre Wände bereits weich und glatt. Nachdem auch diese Untersuchung kein Licht in die Sache gebracht, erweiterte ich den Schnitt nach oben bis zu seiner oberen Grenze und führte ausserdem zwei Querschnitte: der eine von innen geht (in der Haut) bis an die Linea alba, der andere nach aussen bis zur Spina iliaca; dabei schnitt ich fortwährend harte, wie infiltrirte, resistente Gewebe durch, welche den speckigen Massen bei Tumor albus des Kniees ähnlich sahen, und fand nirgends eine Spur von Muskelfasern des M. obliquus int. und des Transversus abdominis; der Seitentheil des Rectus abdom. dexter ist auch degenerirt, der mediale Theil ist aber normal, und deshalb schnitt ich ihn nicht durch. Nachdem ich die Geschwulst auf diese Weise in vier Theile zerschnitten hatte, kam ich schliesslich von oben und innen über ihre Peripherie und öffnete die Peritonealhöhle. Beim queren Durchschneiden der Geschwulst fand ich in der Dicke der starken einförmigen, aus der Aponeurosis entstandenen Schichten einen zweiten Eiterherd, dessen Inhalt aus einem Kaffeelöffel dicken Eiters bestand. Erst nach Eröffnung der Peritonealhöhle konnte ich mich orientiren, und es zeigte sich, dass jene Höhle, in die ich nach Durchschneiden des Tumors meinen Finger einführte, *der Blinddarm gewesen war*. So weit angekommen, war ich fast gezwungen, Alles zu reseciren, obgleich dies eine Unmöglichkeit schien, weil die Verwachsungen mit der Leistengrube, mit dem Poupart'schen Bande, mit dem Gekröse u. s. w. die Geschwulst und den Darm so fest hielten, dass man sie nicht von der Stelle rücken konnte. Zuerst machte ich mich an die Excision der beiden inneren Viertel der durch zwei Schnitte auf vier Abtheilungen zertheilten Geschwulst. Die sich vordrängenden Gedärme wurden mit Schwämmen bedeckt. Dann schnitt ich mit grosser Mühe die beiden äusseren Viertel hinweg, an die Grenzen des Infiltrats sich nicht erstreckend, sondern darin schneidend, denn ich kam zur Ueberzeugung, dass dies kein Carcinom sein konnte, weil die Infiltration der Gewebe so geschichtet, einförmig und dick und dabei die physiologische Schichtung der Bauchwand wohlerhalten war. Das in den Geweben sich verbreitende Carcinom lässt entweder keine Spur ihrer Grenzen, oder drängt sie aus einander; hier hatten wir aber eine fast entzündliche, aber aussergewöhnliche, speckartige Degeneration der Schichten mit

sichtbarer Erhaltung ihrer Schichtung. Nach Excision dieser Viertel blieb die Höhle des Blinddarms mit einer weichen, zerfallenden, bröckligen, wenig blutenden Masse gefüllt und mit der Fossa iliaca, dem Mesenterium und dem Colon transversum unerschütterlich verwachsen. Der Finger drang frei in den Darmkanal hinein, nach innen (in das Ileum), wie auch nach oben (in das Col. ascend.). Jetzt zertheilte ich das Netz auf einzelne Bündel, unterband sie und separirte sie vom Colon ab; an der Verwachsungsstelle war auch das Netz gehörig verdickt, hart, auf dem Durchschnitte körnig, mit Lipochromflecken bedeckt. Das mit dem C. ascend. ebenfalls mittelst einer ausserordentlich grossen Schicht dicken, mit Lipochrom durchsetzten Gewebes verwachsene Colon transversum befreite ich mit Messerzügen, so nahe wie möglich an der Wand des Colon transvers. schneidend, ohne jedoch seine Höhle zu eröffnen.

Jetzt blieb noch die Resection des Darmes übrig.

Ich entfernte mich nun von der Geschwulst und unterband in gesunden Theilen das Colon ascendens; die Ligatur band ich nicht sehr fest zusammen und schnitt bald den Darm durch. Dasselbe nahm ich mit dem Ileum vor. Dann die Geschwulst, resp. die verdickte rechte Cöcumwand abreissend, separirte ich dieselbe von der Spina iliaca und der Fossa iliaca frei. Nachher unterband ich durch Umstechung das neugebildete Gekröse des Blinddarms und führte dabei die Ligaturen hinter einigen palpirbaren, bohnengrossen Lymphdrüsen hindurch, wodurch ich die Geschwulst, resp. das Colon ascendens wegschnitt. Das Zusammennähen der Darmenden des Ileum mit dem Dickdarme bot keinerlei Schwierigkeiten, weil die Wände und das Lumen des ersteren colossal erweitert waren. — Das Nähen war dadurch erleichtert, dass die Wand des Colon ascendens dick und resistent war; man nähte also wie bei einer Hasenschartenoperation. Die Naht war zweietagig: die erste vereinigte die Schleimhäute, die zweite alle anderen Gewebe. Vorher vereinigte ich die Mesenteria beider Darmabschnitte über dem Stumpf des abgeschnittenen Blinddarmgekröses.

Die letzte, aber sehr schwierige Operationshandlung war der Verschluss der Bauchhöhle; in der Bauchwand war ein grosser Defect, die Ränder der Bauchdecken waren sehr hart und unnachgiebig. Die Ränder der aufgeschnittenen Aponeurose näherte ich einander, theilweise mittelst Ligaturen, und wo die Aponeurose herausgeschnitten war, da nähte ich nur die Haut allein. Im Querschnitt liess ich einen 3 Cm. langen Schlitz, durch den ein Jodoformgazestreifen eingeführt wurde, der bis an die vernähte Darmstelle und an den hier eingeführten Theil des Colon transversum, welcher nach der Resection wegen Blutung mit Paquelin cauterisirt wurde, hinunterreichte. Die Peritonealhöhle wurde vor dem Zunähen gehörig von Blut, Gerinnsel, Geschwulstpartikelchen und der zufliessenden ascitischen Flüssigkeit gereinigt.

Die Operation dauerte volle 3 Stunden; nach dem Erwachen wusste der Kranke gar nicht, dass dieselbe schon ausgeführt worden war; Puls 100, stark; der Kranke verbrauchte Chloroform.

Verlauf. Abends keine Klagen, nur das Liegen ist dem Kranken unbequem; Schmerzen gering, Puls 92, kein Erbrechen, Zunge feucht und rein.

20. Februar. Nach 1/4 gr Morphium war der Schlaf sehr gut;

Puls 96, Temp. 37,4°. Den Kranken belästigt nur der enge Verband; Schmerzen spürt er nur bei Bewegungen; kein Husten; Harn normal und in genügender Quantität. Abends Puls 112, Temp. 37,9°, Aufstossen und Schmerzen dabei; es wurde 1/4 gr Morphium während der Nacht eingespritzt, wonach er gut geschlafen hat; von Zeit zu Zeit Aufstossen von Gasen und Erbrechen des getrunkenen Wassers.

21. Februar. Puls 110, Temp. 37,6°. Subsultus tendinum, sichtbare Gelbheit der ganzen Haut und der Scleren, Zunge feucht und rein, Appetitmangel; starkes, oftes, quälendes Aufstossen, besonders nach Genuss von Flüssigkeiten. Bauch klein, weich und schmerzlos. Harn viel, gesättigt, röthlichgelb. Im Laufe des Tages klagt Patient nur über das quälende Aufstossen; der ganze Verband wurde gewechselt, die Gaze aber in der Wunde gelassen. Die eine Ecke von den vier zusammengenähten Hautlappen ist schwarz geworden und wird in Gangrän übergehen. Abends Temp. 37,5°. Nacht nach Morphiumeinspritzung gut, obgleich durch Aufstossen gestört.

22. Februar. Puls 108, Temp. 37°. Keine Aenderung, das Aufstossen ist noch öfter, der Kranke deswegen unruhiger; Winde gehen durch den After ab; Abends Temp. 37°.

23. Februar. Puls 108, Temp. 37°. Appetit, Patient ist ruhiger; beständiges Aufstossen während des Verbandwechsels; die Gaze entfernte ich aus der Wunde. Die Hautlappen machen den Eindruck, als ob sie per primam heilen wollten, sie sind leicht geröthet; Bauch klein und schmerzlos, nur über dem rechten Poupart'schen Bande ein besonderes Kollern und starker Schmerz; die herausgezogene Gaze riecht unangenehm; es entsteht die Vermuthung, dass sie aus dem Darme in den tiefsten Theil der Wunde, wo das Ende des Gazestreifens eingeführt war, hineindringe. Nach einem Klystier gehen viele Winde ab. — Um 1 Uhr Mittags Verbandwechsel, da der alte mit stinkendem Eiter durchnetzt war; der äussere Arm des Querschnittes ging aus einander. Die Hautlappen sind stärker geröthet. Die Hautdecken sind stark gelb gefärbt. Puls 108, Arhythmie. Zunge feucht und rein. Beständiges, quälendes Aufstossen. Carlsbader Salz wurde verabreicht. Abends Temp. 37,9°, Puls 112, Unruhe, das Aufstossen ist so oft, dass sein Bauch zittert; der Kranke fühlt sich sehr elend, da er weder ruhig trinken, noch sprechen oder schlafen kann. 1/4 gr Morphium wird eingespritzt.

25. Februar. Puls 112, Temp. 37,5°. Vier copiöse, stinkende, dicke Stuhlausleerungen.

Den weiteren Verlauf will ich nicht Tag für Tag beschreiben; der Kranke isst und trinkt immer mehr, sieht immer besser aus; die Gelbsucht vergeht, die Stuhlgänge sind regelmässig, das Aufstossen hört nach einigen Tagen auf. Im Wundsecret ist zwar kein Koth vorhanden, es ist auch nicht mit Galle gefärbt und riecht nicht nach Faeces, trotzdem hat es einen besonderen widerlichen Geruch und ist so abundant, dass die Wunde 2 mal gereinigt werden muss. Das Einwirken dieses Secrets hatte eine Gangrän jener bei der Operation beschriebenen harten, infiltrirten Gewebe zur Folge; sie wurden dann ausgeschieden, so dass die Haut nur an den Grenzen der vernähten Lappen gerettet blieb. Die Lappen selbst gingen aus einander, der vernähte Darm wurde sichtbar.

Erst am Ende der 2. Woche nahm das Secret ein galliges Aussehen an; es konnte kein Zweifel mehr sein, dass irgendwo in der Wandtiefe eine Fistel sich gebildet hatte. Trotzdem gehen die Stuhlgänge und Winde regelmässig durch den After ab. In der 3. Woche wurden unter der übrig gebliebenen Haut Fetzen der abgestossenen Gewebe ausgeschieden, und die Wunde, in ihrer ganzen Breite mit vortrefflichen Granulationen bedeckt, begann sich zu verkleinern. Der Patient fühlt sich immer besser, sein Appetit ist ausgezeichnet. Allmählich verheilte die ganze Wunde: der Kranke stand 2 Monate nach der Operation auf und kehrte zu seinen Beschäftigungen zurück. Um der Protrusion der verdünnten und narbigen Bauchwand vorzubeugen, trägt der Kranke beständig eine Leibbinde mit dicker Watteunterlage. Trotz des Zusammenwachsens des vernähten Darmes mit der Narbe kam es nie zur Circulationsstörung des Darminhalts. Einige Monate lang konnte durch die dünne Bauchwand die harte Verdickung des Colon transversum gefühlt werden.

12. Mai 1891. Bei der Untersuchung fand ich: Allgemeinzustand vortrefflich, Gesichtsfarbe gesund; Appetit und Stuhl so regelmässig, wie sie seit langer Zeit beim Patienten nicht gewesen sind; er arbeitet wie ein ganz gesunder Mensch; auf dem Bauche trägt er immer seine Leibbinde, um den durch eine harte und resistente Bauchwand nicht unterhaltenen Gedärmen eine Stütze zu bieten. Von der Verdickung des Colon transversum keine Spur; weder Drüsen, noch Geschwülste sind in der früheren Operationsgegend und in der Fossa iliaca zu fühlen, obgleich die Palpation durch die feine Bauchwand sehr leicht und sicher ist.

Prosector Dr. Przewoski, der die Neubildung zu untersuchen die Güte hatte, erkannte in ihr ein Carcinom: „Es nimmt das ganze Cöcum und den anliegenden Theil des Dünndarms ein und hat die Gestalt eines umzingelnden Geschwüres. Im engsten Theile, welcher der Innenwand des Blinddarms entspricht, ist die carcinomatöse Schicht 6 Cm. breit; im breitesten Theile, der der Aussenwand und dem Fundus des Blinddarms entspricht, hat sie circa 13 Cm. Breite. Die Blinddarmhöhle ist überhaupt sehr verengt. Die Ileocöcalklappe ist vollkommen vernichtet. Der Wurmfortsatz ist nur an seinem Anfange eingenommen, weiter unten ist er verdickt, mit dickem Schleim ausgefüllt und ausgedehnt. Die Geschwürsränder sind theilweise mehr, theilweise weniger erhoben und wulstförmig. Der Grund ist überall uneben, körnig-knopfig oder körnig-fetzig, auf der ganzen Fläche mit Schleim, Kothresten und Partikelchen der verfallenden Neubildung bedeckt."

„Auf dem Durchschnitte des Geschwürsgrundes und der Ränder ist überall eine Infiltration mit der neoplasmatischen Masse sichtbar; letztere ist grauweiss, körnig, an anderen Stellen grauröthlich oder durchscheinend. An den Geschwürsrändern liegt die neoplasmatische Masse in der Schleimhaut und in der Submucosa; unter dem Geschwürsgrunde dringt sie stellenweise in die Muscularis und sogar in die Subserosa ein. Die Muscularis ist unter der ganzen Neubildung verdickt und hypertrophisch."

„Mikroskopisch besteht die ganze Masse aus Epithelialgewebe, welches die Krebskörper darstellt, und aus bindegewebiger Unterlage. Die Krebskörper sind verschiedener Grösse und bestehen hauptsächlich aus runden oder vielseitigen Zellen; das Substrat ist fast überall aus gewöhnlichem

fibrösem Bindegewebe gebildet und nimmt nur stellenweise den Charakter des Schleimgewebes an. An letzteren Stellen ist die Neubildung leicht durchschimmernd (Carcinoma colloideum)."

„Die Krebskörper sind vom Substrat überall scharf abgegrenzt und vereinigen sich oft netzförmig mittelst Ausläufer. Quantitativ überwiegt in der Neubildung stellenweise das Epithelialgewebe, an anderen Stellen das Bindegewebe."

„Hinter der Muscularis des Blinddarms sind die Krebskörper nur hier und da und auf geringer Ausdehnung sichtbar. In den stark hypertrophischen Organen und besonders in der ausserordentlich verdickten Bauchwand, mit der das Cöcum verwachsen war, sind nirgends Carcinomkörper zu finden. Hier ist nur eine colossale Hypertrophie des fibrösen Bindegewebes, ja sogar des zwischen den quergestreiften Muskelfasern sich befindenden Bindegewebes sichtbar. In diesem hypertrophischen Bindegewebe lag der Eiterherd, der durch Eindringen der Eiter producirenden Mikrokokken aus der zerfallenden Carcinomfläche entstanden ist."

Dieses zusammengestellte casuistische Material ist zweifelsohne sehr mangelhaft. Das Cöcumcarcinom ist so wenig selten, dass ich allein im Laufe von 2 Jahren vier Beispiele davon beobachtet habe, von denen zwei operirte oben beschrieben wurden; bei einem dritten machte ich eine Probelaparotomie und überzeugte mich, dass trotz grosser Beweglichkeit der Geschwulst eine ausgedehnte Degeneration des Darms und der retroperitonealen Drüsen bestand; dieser Fall starb an Kachexie nach einigen Monaten; der letzte Kranke, kräftig gebaut und wohlgenährt, ging auf die vorgeschlagene Operation nicht ein, da Stenosensymptome noch fehlten. Ohne Zweifel wurden auch viele grössere klinische Neubildungen des Blinddarms operirt, die Beobachtungen wurden aber nicht veröffentlicht oder waren mir unzugänglich. Von den gesammelten 29 Fällen starben 10, d. i. 34,5 Proc.; davon kommen 19 Fälle auf Neubildungen mit 8 Todesfällen, und 10 auf tuberculöse und narbige Stenosen mit 2 Todesfällen.

20 mal wurde die Resection mit sofort nachfolgender Enterorrhaphie ausgeführt, davon 6 gestorben; 8 mal wurde künstlicher After nach Darmresection angelegt, davon 4 gestorben; in einem Falle wurde aber zuerst Enterostomie, dann, nach einem Jahre, Resection und Enterorrhaphie gemacht.

Ausser diesen Fällen fand ich Anzeigen über 24 Cöcumresectionen, die Billroth ausgeführt hat: davon 11 mal wegen Carcinom mit 6 Todesfällen und 13 mal wegen Fistel mit 6 Todesfällen, zusammen 24 mit 12 Todesfällen = 50 Proc. Sterblichkeit.

Weiter hat Czerny diese Operation 8 mal ausgeführt: 3 mal beim Krebs, 3 mal bei Tuberculose, 2 mal bei Invagination. Schliesslich hat Senn 2 Fälle von Cöcumresection mit nachfolgender Anastomose

veröffentlicht. Wenn wir also die bei Invagination (2 Czerny, 1 Hahn[1])) gemachten Operationen ausschliessen, die Fälle von Michaux und Rosenberger, über die ich keine näheren, irgend welche Schlussfolgerungen erlaubenden Anzeigen bekommen konnte, hinzuzählen und aus Billroth's und Czerny's Casuistik die in meiner Zusammenstellung bereits citirten Fälle weglassen, so bekommen wir

von mir zusammengestellt	23	Fälle
Billroth's	24	=
Czerny's	26	=
Senn's	2	=
Rosenberger's	1	Fall
Michaux's	1	=
Summa	77	Fälle

Im Allgemeinen 77 Fälle von Resection des Cöcums; die Mortalitätsziffer lässt sich nicht angeben, da in einigen Fällen das Endresultat nicht berücksichtigt worden ist.

Jetzt will ich einige Bemerkungen und Schlussfolgerungen, welche aus diesem casuistischen Materiale zu entnehmen sind, anführen.

König hat in seiner oben bereits angeführten Arbeit gründlich die Schwierigkeiten dieser Operation gewürdigt, wodurch sie sich gar sehr von der typischen Ovariotomie, diesem Durchschnittsmaasse und Ideale jeder Laparotomie, unterscheidet. Hinsichtlich der Resection des Blinddarms stimmen wir vollkommen mit dieser Meinung überein; die nachfolgende Durchmusterung der verschiedenen Operationsperioden soll diese Schwierigkeiten klarstellen.

Zuerst also die Schnittführung in der Bauchwand. Es giebt verschiedene Arten derselben, die auf folgende Hauptformen reducirt werden können: 1. in der Linea alba; 2. am äusseren Rande des M. rectus abdominis dextri; 3. über dem Tumor.

Die Vortheile des Bauchschnittes in der Linea alba sind in der Bauchchirurgie wohlbekannt; es wäre unnütz, über dieselben sich auszulassen, und doch ist dieser Schnitt für die Resection des Cöcums am unpassendsten, weil er viel zu entfernt ist vom eigentlichen Operationsterrain; denn obgleich auch in Fällen von grosser Beweglichkeit der Geschwulst dieselbe ziemlich leicht aus dieser Wunde herausgezogen werden kann, so ist doch der Zutritt zum Mesenterium und den Lymphdrüsen allzu schwierig, und dort eben ist die Manipulation, besonders die Blutstillung, von allergrösster Wichtigkeit und bietet mehr Schwierigkeiten, als die Resection und Vernähung des

1) Berliner klin. Wochenschrift. 1887. S. 446.

Darmes selbst. Bei geringer Beweglichkeit, wie auch beim Verwachsen des Tumors mit der Fascie des M. ileopsoas oder mit der Bauchwand ist dieser Schnitt vollkommen ungeeignet. Die einzige Indication zu diesem Schnitte wäre in jenen zweifelhaften Fällen, wo es mehr an einer Explorativoperation, als am Anbahnen eines Weges zur Geschwulst gelegen ist. Wo man von vornherein die Möglichkeit einer Radicaloperation vermuthet, da soll man nie den Schnitt in der Linea alba ausführen. Dieser Schnitt wurde von Bouilly in seinem Falle mit Erfolg angewandt.

Meistens wurde der Schnitt am äusseren Rande des M. rectus abd. dextri gewählt; er eröffnet den Zutritt zum Ansatze des Gekröses, also zur Anheftungsstelle der Geschwulst, was doch am wichtigsten ist, er geht aber durch einen dicken Theil der Bauchwand hindurch, weshalb man in einer mit dicken Rändern versehenen Wunde zu manipuliren gezwungen ist, ähnlich also wie bei fettleibigen Personen, was doch als eine sehr unliebsame Complication betrachtet wird; ausserdem zieht sich diese Wunde zusammen, die Oeffnung fällt also viel kleiner aus, als der gemachte Schnitt, und man verwundet dabei recht leicht die stark blutende Art. epigastrica, deren Ergreifen mit der Péan'schen Pincette zwischen den sich zusammenziehenden Muskelbündeln inmitten der elastischen Gewebe und ohne feste Unterlage eine gewisse Schwierigkeit bieten kann.

Am geeignetsten scheint mir deshalb der schräge Schnitt, parallel dem Verlaufe des M. obliquus externus, über die grösste Convexität der Geschwulst; dieser Schnitt kann leicht direct nach oben, oder nach einer Biegung bis zum Ende der 10. Rippe (Suchier) verlängert werden. Einen solchen Schnitt machte auch König in seinem Falle. Nach unten wird dieser Schnitt bei Männern durch den Samenstrang, welcher nicht verwundet werden soll, und durch die ebenfalls nicht zu berührende Art. epigastrica begrenzt. In einem seiner Fälle führte Billroth den Schnitt über dem Tumor schräg in der Richtung von der Mitte des Poupart'schen Bandes zum Nabel hin; es wird auf diese Weise ebenfalls ein vortrefflicher Zutritt zum Tumor eröffnet. Durch besondere Umstände bewogen, eröffnete Maydl die Bauchhöhle in der Linea axillaris. Senn[1]) empfiehlt einen Schnitt, der von der Mitte des Lig. Pouparti zur Hälfte der zwischen Nabel und Spina ant. sup. gelegenen Linie verläuft.

Wo eine Fistel vorliegt, oder wo durch die Neubildung die Bauchwand entartet ist, da muss bei der Schnittführung mit der

1) Ref. im Internat. Journal of the medical Sciences. 1890. Bd. II. S. 413.

Lage, Richtung der Fistel und mit der Ausbreitung der entarteten und zu resecirenden Theile der Bauchwand gerechnet werden; der Schnitt wird also oval oder quer gemacht, wie es in meinem zweiten Falle geschehen ist. Nach Unterbindung der blutenden Gefässe in der Bauchwand und nach Eröffnung des Peritoneums führen wir eine Hand hinein, um die Lageverhältnisse der Geschwulst und das Gekröse, resp. dessen Drüsen gut zu untersuchen, worauf der zweite Operationsact: das Herausziehen der Geschwulst durch die Bauchwunde nach aussen folgt. In der von mir zusammengestellten Casuistik wurde angezeigt, dass dieses in 12 Fällen vollkommen gelungen ist, doch wahrscheinlich war es auch öfter der Fall, wenn der Tumor beweglich war, und der Operirende sich diese natürliche Hülfe zu Nutze machte; das Herausbefördern des Tumors ist aus leicht verständlichen Gründen von grösster Wichtigkeit, es erleichtert die Manipulationen und gestattet, ausserhalb des verdeckten Bauchfells zu operiren. König ertheilt den Rath, die Bauchwunde provisorisch insofern zu verschliessen, als der Tumor in die Bauchhöhle nicht zurückrutschen kann; diese Methode ist recht gut, um das Peritoneum zu schonen, sie beeinträchtigt aber das Operiren am Gekröse, welches ohnehin zu den schwierigsten gehört.

Am leichtesten wäre es selbstverständlich, die nichtblutige Resection des kranken Darmes und des degenerirten Gekröses nach vorheriger Unterbindung der leicht zu fühlenden Art. ileo-coecalis auszuführen; da aber die Ausdehnung der Verästigungen derselben meistens grösser ist, als das zu resecirende Darmstück, so wären wir gezwungen, in der Wunde selbst alle ihre Aeste zu unterbinden, was allzu mühselig und zeitraubend wäre. Man kann hierbei auf zweierlei Art vorgehen: entweder schneidet man den Darm ab, resp., wo es nöthig ist, im Gekröse einen Keil aus und fasst sofort die blutenden Gefässe mit Péans und unterbindet sie, wie man es bei allen anderen Wunden zu thun gewohnt ist, — oder man macht zuerst Umstechungen im Gekröse und schneidet Letzteres dann über den Ligaturen weg: die erste Methode ist reiner, die zweite aber sicherer, denn sie verhindert das Abgleiten der Ligaturen, das Abreissen des weichen, mit Fett durchsetzten Mesenterialgewebes, was bei Gefässunterbindungen im Gekröse so oft zu geschehen pflegt, und schliesst allen Blutverlust aus. Letztere Methode hat ausserdem noch den Vorzug, dass sie gestattet, den Darm zuletzt zu reseciren; während der ganzen Operation dient aber dieser zum Anfassen beim Manipuliren am Mesenterium. Bei tuberculöser Stenose genügt es, alle vergrösserten Lymphdrüsen aus dem Gekröse auszuschälen, bei carcinomatöser

dagegen soll ein ganzer Keil mit den in ihm enthaltenen Drüsen aus dem Mesenterium herausgeschnitten werden, da hier, wenn der Darm in genügender (einige Centimeter) Entfernung vom Tumor durchgeschnitten wurde, das Recidiv nur aus den krebsigen Herden in den Drüsen entstehen kann; am radicalsten ist es also, das ganze Gewebe zu entfernen. König[1]) räth davon ab, weil er die Gangrän des Darmes, dessen blutzuführendes Mesenterium resecirt wurde, befürchtet; er lässt aus dem Gekröse nur die degenerirten Drüsen entfernen; wo aber das Gekröse auf eine grössere Strecke carcinomatös infiltrirt ist, dort ist es nach seiner Meinung viel besser, sich der Darmresection vollständig zu enthalten. Wenn ich so frei sein darf, meine Meinung dem gegenüber auszusprechen, so würde ich sagen, dass, wenn die Drüsen nicht auf eine allzu grosse Ausdehnung degenerirt sind, ein Keilausschneiden aus dem Mesenterium, freilich ohne unnützes Schädigen der in der Nachbarschaft verlaufenden Gefässe, den Schnitt also an der Grenze des kranken Theiles führend und nicht blindlings und geradlinig, sondern allen Biegungen und Knickungen der dickeren Gefässe ausweichend, einen grösseren Darmtheil der Blutzufuhr nicht beraubt, ausgenommen wenn die in der Spitze des Keils sich befindende degenerirte Drüse zufällig die Art. ileo-coecalis selbst rings umgäbe. In einem Falle fand Bergmann, dass die Drüsen auf einer breiteren Fläche degenerirt waren, als die Länge des carcinomatösen Darmtheiles betrug; er schnitt deshalb nach Resection des Darmstückes noch von beiden freien Darmenden à 7 Cm. weg, so dass das ganze resecirte Stück 25 Cm. lang war, und trotzdem gelang ihm die Enterorrhaphie mit vollem Erfolge. — Nimmt die carcinomatöse Infiltration einen in die Breite recht grossen Gekrösetheil ein, und reicht sie dabei recht hoch nach oben, bis zum Ansatze, bis zur Wirbelsäule, ja sogar noch höher, so wäre es unnütz und gefährlich, ein so grosses Stück reseciren zu wollen; in diesen Fällen bleibt nur die einzige Indication, den carcinomatös verengten Theil zu reseciren; das carcinomatöse Mesenterium muss man aber unberührt lassen, da seine Resection das Leben des Kranken doch nicht retten kann. Uebrigens muss man immer nach Exstirpation der Drüsen aus dem Mesenterium, oder nach Keilresection desselben, überhaupt nach Unterbindung seiner Gefässe den Darm gründlich im Auge behalten, da der seiner Blutzufuhr beraubte Darmabschnitt sich verändert, bläulich wird und beim Anschneiden nicht hellrothes Blut fliesst. Andererseits aber, wenn die angeschnittene

1) l. c. S. 916.

Darmwand nach vorheriger Resection oder Umstechung des Gekröses blutet, werden die vernähten Darmenden nicht absterben. Die Ausschneidung des Mesenterialkeiles kann auf ähnliche Weise geschehen, wie dessen gewöhnliches Abschneiden vom Darme: entweder vor der Unterbindung, oder man kann meist, mit den Fingern und den Augen die Grenzen der carcinomatösen Infiltration bestimmend, das Gekröse umstechen und dann den kranken Theil reseciren.

Jetzt folgt der weitere Operationsact: das Durchschneiden des Darmes selbst. Auf verschiedene Weise suchte man dem Ausfliessen des Darminhaltes vorzubeugen: bald durch Zusammendrücken der Darmenden mit entsprechenden Compressorien, bald durch Zusammenziehen des Darmes mittelst eines feinen Kautschukröhrchens, das durch ein im Gekröse stumpf gemachtes Loch hindurchgeführt wurde. Wird die Operation in entsprechender Zeit vorgenommen (wovon unten die Rede), dann ist der Darmkanal gehörig ausgeräumt, es liegt keine Gefahr des Verunreinigens des ganzen Operationsfeldes, resp. der Peritonealhöhle vor, und man kann dann den Händen der Assistenten das Zusammendrücken des Darmes, wie es König anräth, vollkommen ruhig überlassen. Höchstens kann man das Ileum allein unterbinden, da das Colon asc. immer leer und zusammengefallen ist, oder es enthält nur kleine und harte Kothmassen. Kann man aber die Geschwulst aus der Bauchhöhle nicht herausziehen, liegen Verwachsungen vor, ist das Gekröse infolge von krankhafter Schrumpfung gar nicht mehr vorhanden, und muss man die Excision des kranken Stückes vor dem Durchschneiden des Darmes beginnen, um an die tiefer gelegenen Theile zu gelangen, dann soll man den Darm unterbinden. Zu diesem Zwecke bediente ich mich am liebsten einer dickeren Seiden- oder Catgutligatur, die kein so grosses Loch im Gekröse zur Durchführung braucht, wie ein Kautschukrohr; man soll mit der Ligatur den Darm mässig zusammendrücken, ohne dessen Wände zu durchschneiden. — Den Vorwurf, dass auf diese Weise in der Quetschungslinie die Darmwand gemisshandelt wird, beantworte ich sofort damit, dass vor der Darmnaht, d. h. nach vollständiger Entfernung aller kranken Theile, kleine Stückchen der beiden zusammengedrückten Darmenden, hinter den Ligaturen, von mir abgeschnitten werden; währenddessen drücken die Assistenten mit ihren Fingern die Darmschlingen zusammen und verschliessen sie. Die Ligaturen, seidene oder aus Kautschuk, haben den Vorzug vor allen Compressorien, dass sie keinen Raum einnehmen, und können während der Manipulationen bei Resection der kranken Theile nicht abgleiten.

Wo keine Verwachsungen vorliegen, dauert die Operation zwar recht lange, ist aber nicht mühselig; erst beim Vorhandensein von Complicationen Seitens der veränderten Lageverhältnisse des kranken Darmes beginnen die eigentlichen Schwierigkeiten. Am wichtigsten sind die Verwachsungen mit der Fascie des M. iliacus, welche den Tumor unbeweglich mit der Fossa iliaca zusammenhalten und nicht gestatten, denselben aus der Wunde herauszuziehen; andererseits aber zwingen sie zum recht schweren Präpariren mit scharfen Instrumenten in einer Gegend, wo die Ilealgefässe und der Harnleiter verlaufen. Billroth macht in seinem auf dem Berliner Congress [1]) gehaltenen Vortrage auf die Verwachsungen aufmerksam: in einem Falle sah er sich genöthigt, die ganze Fascia iliaca herauszuschneiden. Aehnliche starke Verwachsungen mit der Fascie und den Ilealgefässen sind auch Kraussold vorgekommen; Czerny hat den Harnleiter durchgeschnitten, indem er in den degenerirten Geweben präparirte. In meinem zweiten Falle war die Geschwulst auf ihrer ganzen Ausdehnung stark und unbeweglich mit der Fascia iliaca verwachsen und musste mit dem Messer lospräparirt werden; glücklicher Weise waren diese Verwachsungen narbiger Natur, hart, schwielig, aber von carcinomatöser Infiltration frei, so dass man sie glücklich ohne Verwundung und Unterbindung der dicken Ilealstämme entfernen konnte.

Eine weitere Kategorie von Verwachsungen bilden diejenigen mit den Darmschlingen und mit anderen Baucheingeweiden: mit der Niere (Maydl), mit der Leber, mit der Niere und dem Duodenum (Czerny), mit der Niere, Leber und Gallenblase (Czerny). Am öftesten ist der Dickdarm mit dem Tumor verwachsen, und zwar das Colon ascendens und transversum (Riedel, Jones, mein zweiter Fall), ferner die Schlingen des Ileum (Durante, König, Maydl, Billroth). Zuweilen sind diese Verwachsungen so derb und fest, dass nichts weiter übrig bleibt, als Stücke vom Dünndarm zu reseciren; dies musste Billroth zweimal, und beide Kranke sind trotzdem genesen; Czerny hat in 4 Fällen die doppelte Darmresection [2]) ausführen müssen, er giebt aber nicht an, ob ihm dieses bei Resection des Cöcums vorgekommen ist. — In meinem zweiten Falle war die Verwachsung mit dem C. transversum sehr hart und bestand aus dickem, hartem, mit Lipochrom durchsetztem Gewebe, das mir jedoch mit dem Messer, ohne Schädigung der Darmwand, zu entfernen

1) Revue de Chirurgie. 1890. p. 834.

2) Ueber Magen- und Darmresectionen. Deutsche med. Wchschr. 1889. Nr. 45.

glückte. Lange Zeit hiernach konnte bei dem Kranken eine cylindrische Verhärtung an dem Col. transversum gefühlt werden, nach einem Jahre verschwand sie vollkommen.

Noch schwierigere Complicationen entstehen, wenn zwischen dem kranken Darme und den angewachsenen Darmschlingen Fisteln sich gebildet haben, wie es Czerny in einem Falle vorfand. Verwachsungen mit dem Netze sind die allergewöhnlichsten und am wenigsten umständlich, da ihre Entfernung keinerlei Schwierigkeiten bietet. Dagegen sind aber die zwischen Darmschlingen und Hautdecken verlaufenden (Kraussold, Thiersch) Fisteln recht unangenehm, ebenso carcinomatöse Infiltrationen der Bauchwand (Billroth) und ausgebreitete Verwachsungen, mit Eiterung verbunden (mein zweiter Fall); sie stehen nicht nur der gründlichen Asepsis hindernd im Wege, sie vertuschen auch die Grenzen der Geschwulst, stören beim Orientiren, ziehen deshalb die Operation in die Länge, ausserdem aber bieten sie, bei grösserer Ausdehnung in der Bauchwand, ein ernstes Hinderniss beim Verschliessen der Bauchhöhle: die dünnen, schlecht genährten und dabei noch gespannten Hautränder sind in meinem Falle abgestorben, was die Heilung sehr verzögert hat und auf den darunter gelegenen vernähten Darm von sehr schlechtem Einflusse gewesen ist. Die schlimmste Complication entsteht bei blindem Fistelgang und Eiterung hinter dem Colon, weil dabei die Wunde ganz zweifellos inficirt wird, wie es in einem Falle von Czerny gewesen ist.

Unter den von mir gesammelten 29 Fällen von Cöcumresection wurden schwerere Complicationen, wie Verwachsungen mit der Fossa iliaca, mit anderen Darmschlingen, anderen Eingeweiden, oder mit der Bauchwand, in 9 Fällen angetroffen.

Der entartete Darm ist resecirt, die degenerirten Gewebe entfernt — der erste Theil der Operation ist beendigt. Was soll man nun mit den Enden des durchschnittenen Darmes anfangen? Diese Frage findet in der medicinischen Literatur verschiedene, sich diametral gegenüberstehende Antworten, eine meiner Ansicht nach unbegründete Meinungsverschiedenheit. Die Lösung dieser Frage ist von so grosser Wichtigkeit, dass man mir erlauben wird, bei diesem Punkte unseres Themas etwas länger zu verweilen.

Die einfachste und natürlichste Lösung ist die Enterorrhaphie. Es wäre unnütz, die Vorzüge dieser Methode, welche die Bauchhöhle zu schliessen gestattet und den Heilungsprocess auf einige Wochen reducirt, anpreisen zu wollen; der Effect dieser Operation ist glänzend, die Wiederkehr der verlorenen Kräfte sehr rasch, die mora-

lische Beruhigung des Patienten augenblicklich. Der von Bouilly operirte Kranke stand am 15. Tage auf, der Suchier'sche am 17., der Maydl'sche am 21., der meinige am 10. und verreiste nach der Heimath am 20., u. s. w.

Trotz so glänzender Erfolge in einzelnen Fällen befürworten dennoch einige Verfasser das Anlegen eines künstlichen Afters (Anus praeternaturalis).

Baum[1]) war der Erste, der bei einer carcinomatösen Stenose des Dickdarms bei einem sehr abgeschwächten und an Ileussymptomen leidenden Individuum zuerst eine Darmfistel anlegte und dann nach 30 Tagen das carcinomatöse Stück resecirte; somit wies er auf den richtigsten Weg hin, der bei Symptomen chronischer Stenose, die durch einen acuten Verschluss des Darmkanals complicirt wird, einzuschlagen ist. Maydl ist in dieser Richtung etwas weiter gegangen, indem er in einem Falle[2]) von carcinomatöser Cöcumstenose, wo keine Ileussymptome vorlagen, das kranke Stück resecirte, dann beide Darmenden in die Bauchwunde hineinnähte und nach 63 Tagen durch eine zweite Operation die Darmlumina vernähte und den Darm in die Bauchhöhle versenkte. Die Begründung dieses Verfahrens brachte er in einer späteren Arbeit über den Darmkrebs[3]) und in einem klinischen Vortrage[4]), dem wir folgende Angaben des Verfassers entnehmen:

Die Wahrscheinlichkeit eines Localrecidivs nach Resection eines Darmkrebses, sei es aus dem Darme selbst oder aus den Mesenterialdrüsen, ist sehr gross, und deshalb kann es wieder zur neuen Stenose kommen, welche eine zweite Operation erheischen kann; letztere kann entweder in erneuerter Resection und Enterorrhaphie, oder im Anlegen eines künstlichen Afters bestehen. Meistens kann diese Eventualität im Laufe des ersten Jahres nach der ersten Operation eintreten, und um dieselbe zu vermeiden, giebt Maydl den Rath, „in jedem Falle" von Darmresection wegen bösartiger Neubildung die beiden mit ihren Mesenterialstielen mit einander vernähten Darmenden in der Bauchwunde anzuheften. Mit dem künstlichen After bleibt der Kranke ein ganzes Jahr, während dieser Zeit soll sich das locale oder generelle Recidiv entwickeln. Tritt aber Letzteres nicht ein, fühlt sich der Kranke wohl, dann hängt es von seinem Alter, Beruf,

1) Centralblatt für Chirurgie. 1879. Nr. 11. S. 169.

2) Ein Beitrag zur Darmchirurgie. Wiener med. Presse. 1883. Nr. 13.

3) Ueber den Darmkrebs. Wien. med. Presse. 1883. S. 88.

4) Ueber den gegenwärtigen Stand der Darmchirurgie. Klin. Zeit- und Streitfragen. 1888. 10. Heft. S. 374.

socialer Stellung ab, ob man die Enterorrhaphie vornimmt oder nicht. Liegt aber dem Kranken nicht besonders daran, von seinem Uebel befreit zu werden, dann soll der Chirurg ruhig warten.

Diese Anschauung wurde von Maydl auch auf dem internationalen Berliner Congresse[1]) wiederholt.

Auf ähnliche Weise operirte auch Volkmann[2]) in einem Falle von Resection des carcinomatösen S. romanum; er gab aber die Beweggründe dieser Operationsweise nicht an und bemerkte nur, dass die localen Verhältnisse ihm für eine Enterorrhaphie und primäre Verheilung ungeeignet schienen. In einer tüchtigen Arbeit, welche 121 Fälle von Darmresection aus verschiedenen Indicationen, darunter 10 wegen Krebs, umfasst, redet Reichel[3]) nach gründlicher Analyse beider Methoden, d. h. der Resection mit sofort folgender Enterorrhaphie und des Anlegens eines künstlichen Afters, der letzteren das Wort. Dieselbe Meinung vertritt auch Treves[4]), der allgemein bekannte Verfasser der trefflichen Monographie über Darmverschluss, welcher, nach Auseinandersetzung aller Schwierigkeiten der Darmresection und Enterorrhaphie, Folgendes sagt: „Nach Darmresection soll immer ein temporärer künstlicher After angelegt, die definitive Vernähung der Darmenden aber auf spätere Zeit aufgeschoben werden".

Ich könnte die Anzahl der Citate noch sehr vermehren, auch wenn ich nur die vortrefflichsten Arbeiten über die chirurgische Behandlung des Darmverschlusses citiren wollte. Doch würde dies unser Thema der Entscheidung nicht näher bringen, weil die meisten Verfasser den acuten Darmverschluss mit dessen vielfältigen Ursachen, Complicationen, unsicherer Diagnose u. s. w. im Sinne haben.

Die Wahl der Operationsmethode, als eine von unserem Thema etwas zu weit entfernte Frage, bei Seite lassend, wollen wir nur die Stenosen des Blinddarms näher besprechen. Es wurde schon oben bemerkt, dass die Diagnose des verengten Ortes und sogar die Natur der Stenose in den meisten Fällen keinerlei Schwierigkeiten bietet. In dieser Hinsicht unterscheiden sich die Cöcumstenosen sehr vortheilhaft für den Kranken und den Operateur von allen, gewöhnlich recht dunkeln Verschlüssen des Dünndarms und von den Stenosen des übrigen Dickdarms, unter denen sehr schwer diagnosticirbare Fälle, ihrer tiefen und in der Flexura hepatica und lienalis sich be-

1) Revue de Chirurgie. 1890. p. 836.
2) Centralblatt für Chirurgie. 1883. S. 153.
3) Deutsche Zeitschrift für Chirurgie. 1883.
4) Intestinal obstruction and its treatment. 1888. p. 490 u. 492.

findenden Lage wegen, vorzukommen pflegen. Bei der Vornahme einer Operation wegen Stenose des Blinddarms wird der Kranke also einem lange dauernden Offenhalten der Bauchhöhle, langwieriger Aufsuchung der verschlossenen Stelle, Hervorziehen fast aller Darmschlingen durch die Bauchwunde, oder dem Hervordrängen derselben mit allen Nachtheilen des Abkühlens und der Infection derselben nicht ausgesetzt. Ausserdem ist der Verlauf der carcinomatösen und narbigen Stenosen des Blinddarms ein anderer, und es entspringen daraus recht werthvolle Indicationen für den behandelnden Arzt; bei Stenosen des Dünndarms, ja sogar bei neoplastischen Stenosen des Dickdarms kann der Verlauf so dunkel, die Symptome so gering sein, dass der Patient, besonders wenn er seinem Zustande keine besondere Aufmerksamkeit schenkt, fast nichts über sein Uebel berichten kann; Symptome eines Verschlusses können dann bei ihm so acut, so unverhofft sich einstellen, wie bei einer Darmdrehung oder innerer Incarceration; bei neoplastischer und narbiger Stenose des Blinddarms wurde aber, wie die von mir zusammengestellte Literatur aufweist, eine solche Eventualität niemals beobachtet. Diese Patienten leiden seit langer Zeit an Stenosensymptomen: habitueller Verstopfung, Diarrhoe, Bauchschmerzen, Aufstossen u. s. w. Sie haben ihre Abmagerung, schlechten Ernährungszustand, sogar den Tumor im Leibe schon allein bemerkt. Ab und zu verschlimmern sich diese Symptome, meistens infolge von Diätfehlern, der Darmkanal wird zuweilen verschlossen; dann stellen sich grimmige Leibschmerzen, Erbrechen, Meteorismus und Stuhlmangel ein, mit einem Worte: das Bild des Ileus ist da; doch erreicht ein solcher Anfall nie die Höhe und Intensität anderer Occlusionsformen des Darmtractus und wurde sogar bei vielen Cöcumkrebsen gar nicht beobachtet. Aus der von mir zusammengestellten Casuistik erhellt, dass nur ein einziges Mal, im Falle von Sacré-Jacobs, die Operation während eines solchen Anfalls acuter Darmocclusion ausgeführt wurde. Bei Occlusionen des Blinddarms ist deshalb der Operirende fast nie in solch schwieriger Lage, wie es bei anderen Occlusionen des Darmtractus leider immer der Fall: er verfügt frei über seine Handlungsweise; er wählt den Operationstermin, er kann den Kranken vorbereiten, die entsprechendsten Bedingungen schaffen, d. h. den Darmkanal reinigen, ausleeren, theilweise durch Darreichung gelinder Desinfectionsmittel ihn desinficiren; einen plötzlichen Occlusionsanfall kann er abwarten und denselben durch Opiate, warme Umschläge, Bäder, Diät und Hegarsche Klystiere beherrschen. Ausserdem kann der Arzt durch entsprechende diätetische Cur die Kräfte des Patienten heben, bevor

er ihn der schweren Operation unterwirft. Deshalb wird er keine unangenehmen Complicationen, wie Meteorismus, Eventration, beständige Peristaltik, Erbrechen und Collaps zu bekämpfen haben. Aus diesen Gründen ist nach Resection des kranken Blinddarmstückes sofort die Enterorrhaphie indicirt, wie sie von Chirurgen wie Billroth und Czerny gemacht wurde.

Bei näherer Untersuchung werden auch die von Maydl, dem in der Bauchchirurgie so bewanderten Operateur, betonten Gründe hinfällig. Er giebt den Rath, nach Resection des Darmes, also nach einer so schwierigen und mühseligen Operation, nicht zu vernähen, sondern einen künstlichen After anzulegen, ein Jahr abzuwarten und zu beobachten, ob ein locales oder generelles Recidiv sich ausbilden wird. Dagegen wäre die Bemerkung am Platze: Hat sich ein Recidiv im Laufe eines, zweier oder mehrerer Jahre nicht entwickelt, dann hat der Kranke unnütz eine so lange Zeit gelitten, sein abstossendes Uebel am Leibe und seinen Kummer und trostlose Gedanken an die Zukunft in der Seele getragen! Kann etwa eine Kothfistel dem Entstehen eines localen Recidivs vorbeugen? Kommt es aber zur Generalisation, dann ist es wohl einerlei, ob dem Kranken ein Anus praeter naturam oder eine Enterorrhaphie gemacht wurde. Bei localem Recidiv und abermaliger Stenose nach primärer Enterorrhaphie steht dem Kranken zwar eine neue Operation bevor, doch ist diese nicht besonders schwieriger und gefährlicher als die Enterorrhaphie, die bei Anus praeter naturam ihn bedroht. Ausserdem sehen wir ja aus der Casuistik, dass das Recidiv meistens im Gekröse aus den Lymphdrüsen sich entwickelt, oder dass die Patienten der durch Generalisation im Organismus verursachten Krebskachexie zum Opfer fallen.

Nur wenige Organe gestatten, die Schnitte so weit von den Grenzen des Tumors anzulegen, wie der Darm, wodurch die Wahrscheinlichkeit eines Recidivs in der Darmwand gar sehr vermindert und folglich auch der zukünftigen Stenose vorgebeugt wird. Es fehlen allerdings weitere Nachrichten über das Loos und den Ausgang der durch Krebsresection und Enterorrhaphie Geheilten; nur einmal wird in der Casuistik angegeben, dass bei einem solchen Patienten wegen neuer Stenose eine Anastomose ausgeführt wurde. Beim localen Recidiv ist der allgemeine Zustand gewöhnlich so stark untergraben, dass eine abermalige Operation nicht mehr der Arbeit werth ist, wenn auch die localen Verhältnisse noch dafür zu sprechen scheinen.

Whitehead und Andere rathen wieder von der primären

Enterorrhaphie nach Darmresection ab, das Eintreten von Koth in die Bauchhöhle befürchtend. Dies hängt aber, wie wir gesehen haben, von der Präcision und Haltbarkeit der Darmnaht ab, und diese Eventualität kann ebenso gut bei primärer, wie bei secundärer Enterorrhaphie eintreten; wir wiederholen aber noch einmal, dass bei Blinddarmkrebs der Kranke so gut zur Operation vorbereitet werden kann, dass sein Darmkanal vollkommen leer ist. Andererseits aber ist der Kranke von Whitehead, obgleich nur ein künstlicher After angelegt wurde, an Peritonitis gestorben.

Die von Hahn zu Gunsten des Anus praeternaturalis angeführte Casuistik ist so gering, dass sie die Vortheile der primären Enterorrhaphie durchaus nicht aufwiegen kann. Unsere Zusammenstellung ist zwar auch nicht grösser, aber sie bespricht ein mehr einheitliches Material, und deshalb erlauben wir uns dasselbe anzugeben: bei 28 Resectionsfällen wurde 8 mal ein künstlicher After angelegt; davon starben 4, während von 20 Kranken mit primärer Darmnaht 6 gestorben sind. Uebrigens sind für mich kleine Zahlen von geringer Bedeutung, da bei beiden Operationsmethoden der letale Ausgang nur ausnahmsweise dieser oder jener Methode zur Schuld gelegt werden darf; meistens war er von anderen Ursachen abhängig, so z. B. bei Kranken mit einem künstlichen After:

im Whitehead'schen Falle starb die Kranke am 13. Tage infolge von Peritonitis; in der Fossa iliaca wurde ein Eiterherd gefunden;

im Sacré'schen Falle war acute Septicämie und Collapsus die Todesursache;

im Trombetta'schen Falle starb der Kranke am 16. Tage an Peritonitis, welche infolge von Darmruptur sich entwickelte;

im König'schen Falle erfolgte der Tod am 4. Tage infolge von Peritonitis, welche durch Gangrän des vom Mesenterium entblössten Darmes sich ausgebildet hatte.

Den Fall von Sacré ausgenommen, dessen Patient während eines Anfalles acuter Occlusion operirt wurde, und der nach den allgemein gültigen Regeln einer Resection nicht unterworfen werden sollte, starben die übrigen Operirten infolge von Peritonitis, welche mit der Bildung eines künstlichen Afters nicht in Zusammenhang gebracht werden kann, wenigstens nicht in den Fällen von König und Trombetta.

Aus der Untersuchung der nach primärer Darmnaht erfolgten Todesfälle sehen wir, dass

im Kraussold'schen Falle der Tod 2 Stunden nach der Ope-

ration erfolgte; diese war wegen Verwachsungen mit grossen Gefässstämmen und einer Darmfistel sehr mühselig;

im Thiersch'schen Falle starb der Patient am 2. Tage nach der Operation, welche wegen Fisteln und Geschwüre der Lymphdrüsen sehr schwierig war;

die von Czerny ausgeführte Operation dauerte 4 Stunden, der Kranke ist an Collaps gestorben; man war gezwungen, ein Stück aus dem Duodenum herauszuschneiden, weil es mit dem Blinddarme verwachsen war; auch zahlreiche Verwachsungen mit anderen Organen lagen vor;

im Billroth'schen Falle stellten sich am 4. Tage wieder Occlusionssymptome ein, und obgleich ein künstlicher After gemacht wurde, starb der Kranke am 7. Tage nach der Operation; dieser wichtige Fall kann wegen Mangels des Sectionsbefundes nicht gehörig erklärt werden;

im Jones'schen Falle starb der Kranke am 3. Tage an Peritonitis;

im zweiten Czerny'schen Falle endlich erfolgte der Tod wegen Peritonitis, die sich nach Gangrän der Darmenden in der Nahtlinie entwickelt hatte.

Höchstens könnte man also nur in den drei letzten Fällen die Operationsmethode beschuldigen, wenn nicht der Umstand wäre, dass in dem allerletzten Falle gleichzeitig auch eine Nephrektomie gemacht wurde, dass die Operation wegen ausgedehnter Verwachsungen sehr schwierig war, und, was am wichtigsten, dass schon während derselben in der Gegend des M. ileopsoas ein Abscess gefunden wurde, der ohne Zweifel das letale Ende nicht wenig begünstigte. — Vergleicht man die letalen Fälle nach Anlegung des Anus praeternaturalis mit denen nach primärer Enterorrhaphie, so sieht man, dass letztere ohne jeden Vergleich schwieriger waren, und dass das Weglassen der Darmnaht die anderen Operationsschwierigkeiten durchaus nicht erleichtern würde, wenn man auch statt Enterorrhaphie einen Anus praeternaturalis anlegen möchte. Der Umstand, dass der Tod im Billroth'schen Falle infolge von Occlusion, im Czerny'schen und Jones'schen infolge von Auseinandergehen der Naht erfolgt ist, spricht durchaus nicht gegen die primäre Enterorrhaphie; er beweist nur, wie unvollkommen und unsicher die bisherigen Nahtmethoden sind, denn dieselbe Eventualität könnte auch diese Kranken treffen, wenn sie Maydl's Rath zufolge erst 1 Jahr nach der Resection der Darmnaht der Schliessung des künstlichen Afters unterworfen würden.

Die Länge des resecirten Darmstückes hatte, wie aus der Ca-

suistik erhellt, keinen Einfluss auf den Ausgang: einerseits finden wir Fälle, wo 16 (Bouilly), 17 (Czerny), 20 (Suchier), 23 (Hofmokl), 25 (Bergmann) Cm. resecirt und geheilt worden sind, während andererseits nach Resection viel kleinerer Stücke das Resultat ungünstig ausgefallen ist. Dieser Umstand kann aber die Wahl der Operationsmethode bestimmen: nach grossen Resectionen nämlich kann die primäre Naht der Darmenden ganz unausführbar werden.

In den angeführten Resectionsfällen des Blinddarms wird diese Eventualität nur im Falle König's angegeben, während sie bei Resectionen anderer Darmabschnitte schon viel früher notirt wurde.[1]) Selbstverständlich war nicht die Länge des resecirten Darmstückes selbst die Ursache davon, dass der Operirende beide Enden in die Bauchwunde einnähen musste, sondern deren Fixation, welche ein freies Anziehen und Zusammenbringen nicht gestattete. In diesen Fällen wurde auf zweierlei Weise gehandelt: entweder wurden beide Darmenden in die Bauchwunde eingenäht, oder das periphere Ende wurde verschlossen und in die Bauchhöhle versenkt. Beide Methoden sind für den Kranken recht fatal, da sie ihn zum Tragen einer lebenslänglichen Kothfistel verurtheilen.

Erst in den letzten Zeiten, Dank der antiseptischen Methode, wurde die Maisonneuve'sche Darmanastomose wieder ins Leben gerufen und den Chirurgen die Möglichkeit gegeben, das abscheuliche Uebel zu vermeiden. Nun wollen wir dieser dritten Methode (neben der primären Enterorrhaphie und dem künstlichen After), welche nach Resection des kranken Darmes angewendet werden soll, einige Worte widmen.

Bekanntlich war es Maisonneuve[2]), der im Jahre 1841 zuerst eine neue Methode der Vereinigung der Darmschlingen mit einander ober- und unterhalb, um einen neuen Weg für den Darminhalt mit Umgehung des Hindernisses zu schaffen, angegeben hat. Seine neue Operation sollte das in der Valvula Bauhini gelegene Hinderniss vermeiden, und deshalb wurde der Dünndarm angeschnitten und sein oberes Ende in den Dickdarm unterhalb des Hindernisses eingenäht. — Robert, Malgaigne und Chassaignac haben der „Colenterostomia" genannten Operation sehr schwere und begründete Vorwürfe gemacht, und deshalb fand sie in Frankreich gar keinen Anklang; nur Maisonneuve allein hat sie im Jahre 1854[3]) 2 mal mit letalem

1) Schede, Berliner klin. Wochenschr. 1878; Martini, Zeitschrift f. Heilkunde 1880, u. A.

2) Gazette des hôpitaux. 1841. p. 168—204.

3) Ebenda. 1854. p. 76. Sitzung der chirurg. Gesellschaft.

Ausgange ausgeführt. Diese Operation, wie auch die von Maisonneuve an Hunden und die einige Jahre später (1861) von Haken unter Adelmann's Leitung ausgeführten Experimente, welche die Möglichkeit dieser Operation nachwiesen, wurden vollkommen vergessen. Erst nachdem sie Billroth im Jahre 1883 bei einer narbigen Stenose des Blinddarms ausgeführt hatte, kam sie wieder auf die Tagesordnung. Billroth hat sofort den Nagel auf den Kopf getroffen, indem er behauptete, dass in solchen Fällen, wo die Resection wegen ausgebreiteter Verwachsungen unmöglich ist, statt eines künstlichen Afters die Vereinigung der oberhalb der Stenose gelegenen Darmschlinge mit einer unterhalb liegenden indicirt sei. Auf dem Chirurgencongress im Jahre 1883 zeigte Wölfler ein von Billroth erhaltenes Präparat und verschaffte der Operation einen verbreiteten Ruf.

In der chirurgischen Section des im Jahre 1887 in Washington tagenden internationalen Congresses las Senn[1]) (aus Milwaukee) seine hochwerthige experimentelle Arbeit über die Darmchirurgie vor. Diese, auf 150 an Thieren ausgeführte Experimente sich stützende, gross angelegte und die verschiedensten Seiten des Themas besprechende Arbeit hatte eine wohlverdiente Anerkennung gefunden und spornte zu zahlreichen Experimenten an, welche die Methode des Verfassers vervollkommneten und erweiterten. Letztere wurden von Caponetto[2]), Brokaw[3]), Reichel[4]) und Davis[5]) veröffentlicht.

Gleichzeitig mit den Experimenten steigt auch die Zahl der am Menschen ausgeführten Operationen. Hacker[6]) veröffentlicht zwei mit Erfolg ausgeführte Ileocolostomien: in einem Falle von cylindrischer Stenose des Blinddarms, in einem anderen bei krebsiger Strictur, welche als Recidiv nach einer vor 1½ Jahren ausgeführten Colonresection sich ausgebildet hatte. W. Meyer[7]) aus New York vereinigte das Colon ascendens mit dem Col. transversum beim Carcinom der Flexura hepatica. Abbe[8]) vereinigte das C. transversum mit dem Col. ascendens bei Carcinom der Flex. hepatica, Wahl[9]) vereinigte das C. transversum mit dem S romanum, Riedel[10]) giebt in

1) An experimental contribution to intestinal surgery with special reference to the treatment of intestinal obstruction. Annales of Surgery. 1888. Vol. VII.

2) Ref. im Centralblatt für Chirurgie. 1890. S. 150.

3) Ebenda. S. 511. 4) Ebenda. S. 542. 5) Ebenda. S. 783.

6) Wiener klin. Wochenschrift. 1888. Nr. 17 u. 18.

7) Citirt in Greig-Smith's Abdominal Surgery. 3. Ausgabe. S. 489.

8) Centralblatt für Chirurgie. 1889. S. 847.

9) St. Petersburger med. Wochenschrift. 1889. Nr. 24.

10) Centralblatt für Chirurgie. 1889. S. 288.

einer kurzen Notiz eine Anzeige über drei im Laufe eines Jahres von ihm ausgeführte Vereinigungen bei Tuberculose und Krebs des Blinddarms. Senn[1]) veröffentlichte im Journal of the American medical Association zwei von ihm ausgeführte Resectionen des Cöcums mit nachfolgender Ileocolostomie.

Bei manchen Indicationen fand die Darmanastomose Anwendung in der Chirurgie nicht nur bei neoplastischen und entzündlichen Stenosen, sondern auch bei gewundenen, verzweigten und zahlreichen Fisteln in der erhärteten entarteten Bauchwand und in der Fossa iliaca, wodurch die Darmresection entweder zur sehr langwierigen und gefahrvollen, oder auch ganz unmöglichen Operation wird (Hacker, Salzer), bei Anus praeternaturalis (Hacker, Caponotto), bei Schusswunden (Hacker), bei Hernien, wenn Gangrän vermuthet wird (Helferich).[2]) In dieser Arbeit können wir lediglich die Indicationen zur Anastomose bei Neubildungen und Entzündungen, welche zu Geschwulstbildung Anlass geben, besprechen.

Die Enterostomose ist eigentlich keine Concurrenzoperation für die Resection und Enterorrhaphie. Das Ideal bleibt in jedem Falle, das Bösartige zu entfernen und die Darmenden sofort mit einander zu verbinden; erst wenn eins von diesen Vorhaben oder beide sich unmöglich zeigen, dann kommt die Enterostomose zu ihrem Rechte als eine den künstlichen After aus der Chirurgie vollständig verdrängende Operation.

Obgleich es unter den Chirurgen an Autoritäten, wie z. B. Paget, Billroth[3]), die eine radicale Heilung beim Krebs für illusorisch halten, nicht mangelt, so bezweifle ich dennoch, ob man auch in technisch leichteren, der Resection und Enterorrhaphie entsprechenden Fällen statt dieser die Anastomose ausführen würde; im Gegentheil, Billroth ist eher der Meinung, dass man zum Wohle des Kranken selbst vor der schwierigsten Operation nicht zurückschrecken darf. Deshalb meine ich, dass die verhältnissmässig zwar leichtere Anastomose in keinem der Fälle angewandt werden soll, wo Resection und Enterorrhaphie möglich sind.

Ganz anders aber verhält sich die Sache, wenn man zwischen Anastomose und künstlichem After einen Vergleich machen will: hier hat Senn's[4]) Aussage ihre Richtigkeit, denn er sagt, dass der künstliche

1) Unvollkommenes Referat im International Journal of the medical Sciences 1890. Bd. II. p. 413.

2) Bericht über die Verhandlungen der Deutschen Gesellschaft für Chirurgie. XX. Congress. 1891. S. 121.

3) Auf dem intern. Congresse in Berlin; Ref. in Revue de Chirurgie.

4) l. c. Thesis 24.

After nur in solchen Fällen gemacht werden darf, wo die Vereinigung des Darmkanals durch Anastomose sicher unmöglich ist. Letztere kann also gemacht werden: entweder allein ohne Darmresection, wenn der kranke Darm nicht ausgeschnitten werden kann, oder wo auch die technisch mögliche Resection infolge des schlechten Allgemeinzustandes des Kranken gefährlich erscheint (Ausgangspunkt für die von Maisonneuve, Adelmann, Hacker, Billroth u. A. ausgeführten Anastomosen), oder nach geschehener Resection, wenn die Darmenden infolge der Resection eines allzu grossen Darmstückes, oder Unbeweglichkeit und deshalb unmöglicher Anpassung der Darmenden ohne Spannung, welche die Naht gefährden würde [1]), nicht vernäht werden können. In eben solchen Fällen waren Schede, Martin, König u. A. gezwungen, einen künstlichen After anzulegen, weil die Enterorrhaphie unmöglich war.

Nachdem ich das gegenseitige Verhältniss der Enterorrhaphie, des künstlichen Afters und der Darmanastomose besprochen habe, gehe ich zu manchen technischen Einzelheiten dieser drei Methoden über.

1. Resectio und Enterorrhaphia. a) Wir haben oben gesagt, dass beim Carcinom ausser dem Darme auch das Gekröse, in welchem lymphatische Drüsen und Gefässe, die von der Neubildung bereits angesteckt, enthalten sind, herausgeschnitten werden müssen, um dem Recidiv vorzubeugen oder es wenigstens aufzuschieben. Den im Gekröse gemachten Spalt vernäht man mit Knopfnaht oder mit der fortlaufenden. Manche Chirurgen, wie Bouilly, vernähten die Oeffnung nicht, da sie befürchteten, in die Naht die Randgefässe des durchschnittenen Darmes mit einzufassen. Diese Befürchtung ist zwar rationell, aber man darf eben nicht aufs Gerathewohl im Gekröse arbeiten, und man soll beim Nähen so wenig wie möglich ins Gekröse eingreifen und die sichtbaren Gefässe vermeiden. Dagegen ist die Naht deshalb vortheilhaft, weil sie dem Auseinandergehen der Darmenden vorbeugt, stärkt deshalb die Darmnaht und verbietet in der Zukunft dem Darme, in das Gekröseloch hineinzugleiten.

b) In den meisten Fällen wird von den Verfassern berichtet, dass beim Anpassen der Darmlumina keinerlei Schwierigkeiten vorgekommen sind. Bei lange dauernder Stenose wird der Dünndarm oberhalb der verengten Stelle meistens sehr stark erweitert, so dass das Darmlumen des Colon ihm vollkommen entspricht. In einem seiner Fälle fand Maydl sogar den Dünndarm dermaassen erweitert, dass er aus ihm noch 7 Cm. reseciren musste, um die beiden Lumina ein-

1) Senn, Thesis 23.

ander gleich zu machen. Bei umgekehrtem Verhältniss geht man ähnlich vor, wie bei Pylorusresection, entweder also durch schräge Resection des Colon (Czerny), oder durch Keilausschneidung aus dem Dickdarm, sogenannte Zwickelbildung (Billroth), oder beide Methoden mit einander verbindend (Bergmann und Hofmokl). Wenn ich Senn recht verstanden habe, so glaube ich, dass er in allen Fällen, wo die Enterorrhaphie wegen ungleicher Weite der Darmschlingen unmöglich ist, zur Darmanastomose Zuflucht nehmen lässt. Dieser Indication können wir jedoch nicht zustimmen, da die von Billroth, Bergmann, Czerny und Hofmokl angewandten Methoden nicht nur das Uebel bezwangen, sondern auch zu einem glänzenden Resultat, nämlich einer vollkommen ungestörten Genesung, geführt haben.

In meinen beiden Fällen fand ich dagegen eine andere Schwierigkeit, und zwar beim Nähen, weil die Wand des Dickdarmes unter dem Hindernisse überaus verdünnt war. Senn's Untersuchungen erweisen, wie schnell nach Ausschaltung eines Darmabschnittes letzteres atrophisch wird (nach 33 Tagen im Experiment 71 und nach 18 Tagen im Experiment 73). Bei sehr lange (einige Jahre) dauernder Stenose wird die Darmwand unter dem Hindernisse sehr dünn, das Anlegen der Etagennaht wird sehr umständlich; in meinem 2. Falle war die Wand des Dünndarmes so dick und unnachgiebig, wie die Pylorus-wand, während die Dickdarmwand ganz dünn erschien und sich beim Nähen auf die erstere ganz aufwickelte.

c) In einigen Fällen von Colonresection überzeugte sich Billroth, dass nach dem auf gewöhnliche Weise ausgeführten Annähen des Ileum an das Colon ascendens eine Knickung des Darmkanals, die 2 mal eine vollständige Darmocclusion zur Folge hatte, entstanden war. Um diese Eventualität zu vermeiden, modificirte Billroth[1]) das Anlegen der Därme in der Weise, dass er das durchschnittene Colon zusammennäht, das Ileum aber in einen willkürlich in die Colonwand gemachten Schlitz hineinnäht; er ahmt damit die natürlichen Verhältnisse nach, indem jetzt das Ileum auch wie vordem unter einem rechten Winkel mit dem Cöcum sich vereinigt. — Diese Methode bildet eine Uebergangsstufe zur Darmanastomose und sollte in geeigneten Fällen angewendet werden. — Die Vereinigungsweise des Ileum mit dem Colon nach geschehener Resection wurde vielfach von Bassini[2]) untersucht; er fand schliesslich, dass folgende zwei Methoden

1) Centralblatt für Chirurgie. 1889. S. 929.

2) Bericht über den VI. Congress italienischer Chirurgen. Wiener med. Presse. 1889. Nr. 21.

am entsprechendsten sind: entweder wird, wie bei der Billroth-schen Modification, das freie Ende des Colon wie ein Blindsack geschlossen, und in einen darin gemachten Längseinschnitt wird das Ileum eingenäht, oder man macht eine Art Invagination des Ileum in den Dickdarm. Letztere Methode versuchte Bassini an Leichen und Hunden; sie soll nach seiner Meinung die erstere übertreffen, weil sie bei Hunden nach einer Woche ein gutes Resultat ergeben hat. In der allerletzten Zeit hat er diese Operation mit Erfolg auch am Menschen ausgeführt.

d) Ich habe nicht die Absicht, die verschiedenen Arten der Darmnaht zu analysiren, da dieser Gegenstand bereits gründlich und vielseitig besprochen worden ist; ich will nur bemerken, dass ich keine Gelegenheit gefunden, mich von dem praktischen Werthe der von Senn eingeführten Modificationen zu überzeugen. Bei den vielmals von mir ausgeführten Operationen am Darme und am Magen wandte ich beständig die mit feiner Seide ausgeführte Lembert-Czerny'sche Naht an, ohne es je bereut zu haben; ich will jedoch bemerken, dass dieser Operationsact zu den zeitraubendsten gehört. König[1]) spricht sich auch für die gewöhnlichen Nahtmethoden aus, „alle Künsteleien" zur Darmvereinigung für vollkommen unnütz betrachtend. Salzer giebt zwar zu, dass bei den Senn'schen bone plate sutures viel an Zeit gewonnen wird, beim Menschen jedoch hat die Czerny'sche und Wölfler'sche Naht den Vorzug, dass sie eine genauere Adaptation einzelner Schichten der Darmwand gestattet.

e) Jetzt wird der vernähte Darm von den Fingern der Assistenten, von den Compressorien, elastischen Ligaturen, oder Gazestreifen u. s. w., welche den Ausfluss der Contenta verhinderten, befreit, sorgfältig gewaschen und in die Bauchhöhle hineingeführt, wo er gewisse Zeit ruhig gelassen, dann wieder herausgenommen wird, um uns definitiv zu überzeugen, ob die Darmwand an der Nahtstelle Vitalitätszeichen aufweist. Während des Nähens zeigen schon die aus den Stichen hervorsickernden Blutstropfen, dass das genähte Gewebe lebensfähig ist. Waren die Darmenden stark zusammengedrückt, so stellt sich die Circulation erst nach Abnahme der Ligaturen oder Compressorien ein; sie färben sich dann roth, werden resistenter; nach Einführen des Darmes in die Bauchhöhle kehrt der Kreislauf noch mehr zur Norm zurück, weil das Anspannen des Gekröses, resp. seiner Gefässe aufhört.

Die Infection des Bauchfells entweder durch Aussickern des Darm-

1) l. c. S. 917.

inhalts, oder durch Gangrän eines Stückes der Darmwand, welches seines Kreislaufs beraubt worden ist, oder wenn die Gangrän Folge allzu vieler Nähte oder deren zu starken Zusammenziehens geworden ist, oder durch Aussickern des Darminhalts zwischen den Nähten, oder schliesslich durch Zerreissen einer der Ligaturen, welche die Darmwand durchschnitten hat, bevor die Darmwände genügend stark verklebt sind — alle diese Ursachen haben verschiedene Vorschläge ins Leben gerufen, welche diesem fatalen Ereigniss vorbeugen sollen. Das Ideellste wird immer das Einführen des vernähten Darmes in die Bauchhöhle und das Verschliessen der Bauchwunde bleiben; dieser Erfolg wurde vielmals errungen, wie die citirte Casuistik beweist, aber nicht immer ist er möglich, ja sogar wünschenswerth. Es kommen erstens meinem zweiten ähnliche Fälle vor, wo der Verschluss der Bauchwunde infolge von Resection eines zu grossen Stückes der Bauchwand vollkommen unmöglich wird; ich nähte zwar die Hautlappen mit einander, ihre Ränder aber wurden der grossen Anspannung und Dünne der Lappen wegen mortificirt. — Thiersch konnte ebenfalls die Bauchwunde nicht verschliessen, weil zu viel Haut herausgeschnitten werden musste. Ausser diesen immerhin Ausnahmefällen ist es, meiner Meinung nach, viel sicherer, in manchen Fällen einen Theil der Bauchwunde geöffnet zu lassen, ein Drainrohr oder, was viel besser, Jodoformgazestreifen einzuführen, die dem Secret freien Abfluss nach aussen sichern würden.

Solches Drainiren mit Gazestreifen ist dort vortheilhaft, wo man grosse Verwachsungen mit der Fascie der Fossa iliaca zu durchtrennen hatte, wo der Harnleiter durchgeschnitten und unterbunden wurde, wo die Operation im Innern der Bauchhöhle ausgeführt wurde, weil man den Tumor nach aussen nicht herausbefördern konnte, wo Fisteln oder Abscesse hinter der Geschwulst vorhanden waren, überhaupt wo die Operation nicht ganz glatt und nicht ohne unverhoffte Complicationen verlaufen ist.

Zahlreiche bei Ovariotomien gemachte Beobachtungen, wo nach Abnahme der Ligaturen bei Husten oder Unruhe der Kranken die Ränder der Bauchwunde auseinandergegangen und die Därme aus der Bauchhöhle vorgefallen sind, belehren uns, dass die Darmschlingen ohne Schaden eine gewisse Zeit ausserhalb der Bauchhöhle sich befinden und dann gefahrlos wieder nach innen eingeführt werden können.

Um der Infection der Bauchhöhle infolge einer auseinandergegangenen Naht vorzubeugen, könnte man auch die vernähte Darmschlinge ausserhalb der Bauchwunde lassen; doch stehen diesem manche Schädlichkeiten im Wege, und zwar: Knickung des Darmes gerade

an der vernähten Stelle und deshalb Spannung in den genähten Geweben, weiter behinderter Zu- und Abfluss des Blutes wegen Druckes auf die Ränder der Bauchwunde, wodurch die Vitalität der Gewebe und der ganze Vernarbungsprocess belästigt wird. Maydl[1]) und der ihm folgende R. Weis[2]) empfehlen folgende Methode, welche viele der schwachen Seiten bekämpft und trotzdem dem Darminhalt beim Auseinandergehen der Naht einen Weg nach aussen sichert. Die Bauchwunde wird offen gelassen, und um das Verwachsen der Wundränder zu verhindern, umrandet man sie mit dem Parietalblatte oder hält sie durch Einlegen von Jodoformgaze aus einander. In der Tiefe der Wunde wird der vernähte Darm gelagert; da er auf fester Grundlage der Fossa iliaca liegt und ein sehr kurzes, oder auch gar kein Gekröse (Colon ascendens) besitzt, so zeigt er durchaus keine Tendenz, in die Bauchhöhle noch weiter hineinzugleiten und sich von der Bauchwunde zu entfernen. Nun kann man das Verwachsen der Darmwände abwarten und dann erst die Bauchwunde mit secundärer Naht verschliessen.

Man braucht beim Offenlassen der ganzen oder eines Theiles der Bauchwunde den Vorfall der Eingeweide nicht zu befürchten, weil die Gedärme vor der Operation entleert wurden, weil der Bauch bei günstigem Verlaufe klein bleibt, die Bauchwand nicht gespannt wird, und weil man mittelst Bandagen und Verband den Vorfall der Darmschlingen verhindern kann.

Trotz ihrer Einfachheit soll diese Methode nur in jenen Ausnahmefällen angewandt werden, wo infolge einer zu grossen Darmresection die Enden des Darmes und das Gekröse stark angespannt sind, oder wo deren Lebensfähigkeit zweifelhaft zu sein scheint. Derselben Meinung ist auch Greig Smith.[3])

Wo Drainage der Bauchhöhle indicirt ist, da dient die statt des Drains eingeführte Jodoformgaze gleichzeitig zur Herausbeförderung des Darminhalts nach aussen, falls die Naht nachlässt; die vernähte Stelle soll deshalb gegenüber der Bauchöffnung gelagert sein, damit die Gazestreifen die Nahtlinie erreichen können.

Wenn wir oben die Resection mit primärer Enterorrhaphie und jetzt das Hineinlassen des vernähten Darmes in die Bauchhöhle und vollkommenen Verschluss der Bauchwunde als Regel aufstellen und

1) Beiträge zur Darmchirurgie. 1885. Allgem. Wiener med. Zeitung. Separatabdruck S. 15.

2) Resection of the large intestine for carcinoma. Annals of Surgery. 1886. Vol. III. p. 474.

3) Abdominal Surgery. 3. Edition. p. 487.

nur in Ausnahmefällen andere Methoden gelten lassen, so stützen wir uns einerseits auf die vortrefflichen Heilerfolge, welche von Czerny, Gussenbauer, Bergmann, Bouilly, Durante und mir in meinem ersten Falle erzielt worden sind, andererseits aber auf gewisse Betrachtungen, welche für diese Behandlungsweise sprechen. Man darf nicht vergessen, welch gewaltiger Unterschied zwischen einer Enterorrhaphie des Dünndarms bei Gangrän einer Darmschlinge und einer Naht des Dickdarms bei neoplastischer oder narbiger Stenose waltet. Bei letzterer sind die Haupthindernisse einer erfolgreichen Naht auf ein Minimum reducirt; Peritonitis, deren Anfangsstadien so oft bei Darmgangrän vorgefunden werden, fehlt dabei; der Darm wird in gesunden Theilen durchschnitten, die Darmränder sind deshalb zur plastischen Verklebung geneigt, ihre Ernährung ist nicht gestört; der Darmkanal kann vollkommen ausgeräumt werden, er ist deshalb nicht aufgebläht, die Wände sind nicht gespannt, die Naht wird nicht gezerrt, der Darminhalt drängt sich zwischen die vereinigten Ränder nicht ein; schliesslich ist der operirte Darm excentrisch von der Bauchhöhle gelegen und kann von derselben gewissermaassen isolirt werden, so dass beim Entstehen einer Kothfistel der Inhalt nicht in die Bauchhöhle zu gelangen braucht, sondern nach aussen ausfliesst, wie es in meinem zweiten Falle und dem von Bouilly geschah. — Aus denselben Rücksichten giebt Senn[1]) den Rath, das vernähte Darmstück mittelst einer Gekröse-Peritonealnaht in der Ileocöcalgegend anzuheften. — Nur in 2 Fällen war das Ausgiessen des Darminhaltes in die Bauchhöhle Ursache — ausser anderen — des letalen Ausganges (Czerny, Jones); es ist deshalb zu empfehlen, in jedem Falle das vernähte Darmstück gegenüber der Bauchwunde zu befestigen. Wurde die Bauchwunde über dem Poupart'schen Bande angelegt, dann wird die vernähte Stelle in directem Contact mit der Bauchwand sich befinden, wodurch die Eventualität einer Infection der Peritonealhöhle noch mehr vermindert wird.

2. Resectio und Anus praeternaturalis. Die technische Seite dieser Operation hat keine Auseinandersetzungen nöthig. Nur einen Punkt wollte ich betonen, da er sogar bei dieser geringen Casuistik 2 mal eine wichtige Rolle gespielt hat, nämlich die Gangrän der in die Wunde eingenähten Darmenden. Im König'schen Falle wurde der in die Wunde eingenähte Dickdarm mortificirt; die knappe Beschreibung gestattet keine Reflexionen, es wird nur bemerkt, dass die Gangrän Folge der Entblössung der Darmschlingen vom Gekröse

1) The international Journal of the med. Scienc. 1890. Vol. II. p. 413.

geworden ist; eine Darmnaht war ganz unmöglich. Riedel dagegen, der einen Theil des Ileum, das Cöcum, das ganze Colon ascend. und einen Theil des Colon transversum herausgeschnitten hatte, konnte zwar die Darmenden aneinanderbringen und vernähen, er that es aber nicht, weil er Gangrän befürchtete, denn das Gekröse war durch zahlreiche Umstechungen en masse vollkommen maltraitirt; um die Anspannung der Därme zu verringern, nähte er das Ileum und das Colon transversum im oberen Wundwinkel ein; trotzdem erfolgte Gangrän beider Enden, der Kranke genas aber doch. — Diese Fälle liefern den Beweis, dass, trotzdem ein Anus praeternaturalis angelegt wird, dennoch Gangrän der Darmenden eintreten kann, und deshalb soll man in solchen Fällen unbedingt der Darmanastomose den Vorzug geben, wobei man die Darmenden noch mehr reseciren kann, so dass der Schnitt in vollkommen gut genährten Theilen ausfällt. Das Ileum und das Colon transversum eignen sich selbstverständlich zum Einnähen in die Bauchwunde, während man beim Colon ascend. und der Flexura hepatica auf arge Schwierigkeiten vorbereitet sein muss.

3. Enteroanastomosis ist eine noch ganz junge Operationsmethode; weitere klinische Beobachtungen sollen eine ganze Reihe von Fragen, welche sich im Laufe der gemachten Operationen oder Thierexperimente bieten werden, entscheiden. Bisher wurde sie meistens selbständig ohne vorherige Darmresection ausgeführt, sie kann und soll aber auch auf alle jene Fälle, wo man die Darmenden ohne starke Anspannung nicht vereinigen kann, erweitert werden.

A. Darmvereinigung ohne vorherige Resection. Es giebt einige Arten, und zwar folgende:

Die älteste ist die von Maisonneuve angegebene, wobei man eine oberhalb des Hindernisses gelegene Dünndarmschlinge mit einer unterhalb derselben gelegenen Dickdarmschlinge vereinigt.

Haken's Methode. Eine Dünndarmschlinge wird in querer Richtung angeschnitten, und die beiden Enden des also nicht vollständig durchgeschnittenen Darmes werden in eine Querwunde des Colon ascend. hineingenäht.[1])

Senn's Methode, die sogenannte Ileo-colostomy by implantation.[2]) Das Ileum wird durchgeschnitten, sein peripheres Ende vernäht und in die Bauchhöhle versenkt; dann macht man in der dem Gekröse gegenüberliegenden Wand des Colon ascend. einen

1) Entnommen aus Maydl, Ueber den gegenwärtigen Stand der Darmchirurgie. 1888. S. 391.

2) Annals of Surgery. Vol. VII. p. 269.

der Weite des Ileum entsprechenden Einschnitt und näht in diese Wunde mit Lembert-Czerny'scher Naht oder mittelst eines Kautschukringes das centrale Ende des Ileum ein.

Zweite Methode von Senn: Ileo-colostomy by lateral apposition. Das Ileum wird durchgeschnitten, eingestülpt, seine beiden Enden vernäht, dann werden in seinem centralen Ende und im Colon ascend. gleicher Länge Einschnitte gemacht und deren Ränder mittelst Lembert-Czerny'scher Naht oder kleiner Tafeln aus decalcinirtem Knochen mit einander vereinigt.

Am schnellsten und leichtesten geschieht die Maisonneuve'sche Anastomosis, die bei Pyloruscarcinom eine sehr ausgedehnte Anwendung in Gestalt der Wölfler'schen Gastroenterostomie gefunden hat. Bei Neubildungen und anderen Stenosen des Blinddarmes, welche radical sich nicht entfernen lassen, wurde sie mit Erfolg von Billroth, Hacker und Wahl ausgeführt und ist deshalb einer genaueren Betrachtung, wenigstens in manchen Punkten, werth.

Bei Maisonneuve's Lebzeiten wurde seiner Methode bereits der Vorwurf gemacht, dass im ausgeschlossenen Darmtheile eine Kothanstauung stattfinden kann, dass die Möglichkeit des Eindringens der Darmcontenta hier, wie auch bei Haken's Methode, durchaus nicht ausgeschlossen ist. Ja, Haken hat sogar durch Analogie mit dem nach gangränösen Hernien entstandenen künstlichen After die Möglichkeit einer allmählichen Herstellung der früheren Darmleitung vermuthet in den Fällen, wo Geschwüre der Darmschleimhaut die Ursache der Stenose oder Occlusion gewesen sind; deshalb lagerte er die Enden des angeschnittenen Ileum parallel zu einander und nähte sie ins Colon hinein, um ihre Situation der beim künstlichen After ähnlich zu machen; die Anastomose sollte also nur während einer gewissen Zeit den Darminhalt auf anderem Wege, mit Vermeidung des Hindernisses, durchlassen. Wohl kann in vielen Fällen der Reparationsprocess nach Heilung der Geschwüre zur vollkommenen Genesung und Herstellung der normalen Darmleitung führen, doch scheint es zweifelhaft, ob dieser Gesundheitszustand in solchen Fällen sich einstellen kann, deren stürmische Symptome die Ausführung einer Darmanastomose erheischten. — Noch gefährlicher ist aber das Einfliessen der Darmcontenta in das ausgeschlossene Darmstück bei Neubildungen, denn sie stauen sich hier an, zersetzen sich und verursachen einen rapiden Zerfall der neoplastischen Gewebe, oder eine Ausbreitung und Fistelbildung bei tuberculösen Geschwüren.

Deshalb entsprechen die beiden Senn'schen Methoden viel besser diesem Zwecke, denn hier wird durch Verschluss des peripheren

Ileumendes der Eintritt des Darminhaltes in die kranke Stelle vollkommen vermieden. Zahlreiche Beobachtungen überzeugten Senn ebenfalls, dass auch in dem zwischen der Darmvereinigung und der Stenose liegenden Abschnitte des Colon ascend. keine Kothanstauung zu Stande kommt; im Gegentheil, der ausgeschlossene Abschnitt verfällt der Atrophie (bei Thieren wenigstens).

Die neue Oeffnung, welche das Ileum mit dem Colon vereinigte, fand Senn immer genügend gross, dem Lumen des Dünndarms entsprechend, wodurch Malgaigne's Vorwurf, dass es nach der Darmanastomose wieder zur Stenose des Darmes infolge Einschrumpfung der gebildeten Oeffnung kommt, zunichte wird. Ausserdem war diese Oeffnung in Senn's Experimenten von einer Schleimhautfalte umgeben, welche an die Ileocöcalklappe erinnerte. Weitere Beobachtungen werden uns belehren, ob und inwiefern diese Resultate sich am Menschen bewähren, ob die Communicationsöffnung wirklich sich nicht verengern wird auch nach längerer Zeitdauer, als die in Senn's Versuchen. Reichel hat bereits in seinen Versuchen bemerkt, dass zwar eine Kothstauung und Erweiterung des blinden Darmstückes zwischen der Communicationsöffnung und der Occlusionsstelle sich nicht ausbildet, aber dass diese Oeffnung durch harte, unverdaute, den Rändern anliegende Kothreste verengt und verschlossen, und dass sogar ein Verwachsen dieser Oeffnung möglich wird.

Angenommen sogar, dass eine Anstauung des Darminhalts im ausgeschlossenen Colonstücke nicht entstehen wird, kann man dennoch niemals um dessen weiteres Schicksal ruhig sein. Erstens können Darmgase aus dem Darmkanal dort eindringen; dann sammelt sich hier das Secret der Schleimhaut an; schliesslich — und das ist das Wichtigste — stauen sich hieran die Zerfallsproducte der neoplastischen und tuberculösen Geschwüre oder deren Fistel, die zuweilen sehr tief sind und mit Eiterherden, welche den Darm umgeben, communiciren. Theoretisch glaubt man, dass diese Producte einen freien und unbehinderten Abfluss in den allgemeinen Strom des Darminhaltes haben. Trotzdem ist es viel sicherer, noch auf anderem Wege ihnen den Abfluss zu gewähren, und zwar:

a) durch Einnähen des peripheren Ileumendes in die Bauchwunde, was von Maydl empfohlen wird;

b) sehr glücklich scheint uns Salzer's[1]) Idee, welcher den Rath giebt, das krankhaft entartete Cöcum vollkommen abzutragen, indem

1) Bericht über die Verhandlungen der Deutschen Gesellschaft für Chirurgie. XX. Congress. 1891.

man gleichzeitig die zuführende Ileumschlinge und das Colon ascend. resp. transversum (die abführende Schlinge) durchschneidet und dann das centrale Ende des Ileum durch Anastomose mit dem peripheren Ende des Dickdarms vereinigt, das periphere Ileumende verschliesst, das centrale des Dickdarms aber in die Bauchwunde einnäht, wodurch eine Fistel gebildet wird, die dem Secret aus dem ausgeschlossenen Colon freien Abfluss gestattet und zugleich eine Pforte für die locale Therapie hinterlässt. Thierexperimente haben Salzer überzeugt, dass das gewöhnliche vollständige Ausschliessen des Darmes mit vollkommenem Verschluss beider Enden des ausgeschlossenen Stückes sehr gefährlich werden kann, da in der verschlossenen Schlinge, selbst nach einige Wochen dauerndem Wohlbefinden des Versuchsthieres, eine Verschlimmerung eintritt, weil sich hier Koth, Secrete der Darmschleimhaut und Zersetzungsproducte der Geschwüre anstauen, welche den ganzen Organismus vergiften und ein letales Ende zur Folge haben. — Mit Recht will Salzer seine Methode in denjenigen Fällen angewendet sehen, wo zahlreiche verästelte Kothfisteln in der entarteten Bauchwand, in der narbig degenerirten Fossa iliaca sich befinden, auch bei narbigen Stenosen des Blinddarms. In solchen Fällen kann die gewöhnliche Resection und Enterorrhaphie gefährlicher werden, als das Leiden selbst, und deshalb empfiehlt Salzer statt dieser seine eigene Methode.

c) Ausser diesen beiden Behandlungsmethoden des ausgeschlossenen Darmstückes erlaube ich mir noch eine zu empfehlen, nämlich das Einnähen beider Enden des ausgeschlossenen Cöcums in die Bauchwunde, wodurch das Secret aus beiden Enden nach aussen fliessen kann. Dabei kann das ausgeschlossene Darmstück gründlich durchgespritzt werden, der kranke Theil wird also bei Carcinom gehörig desinficirt, bei Tuberculose des Cöcums aber können locale Heilmittel bequem angewendet werden. —

B. Anastomose nach gemachter Resection des Cöcums hat nur in denjenigen Fällen Bedeutung, wo die Enterorrhaphie unausführbar ist. Nicoladoni[1]) hat zwei Arten der Darmplastik vorgeschlagen, welche die eigentliche Anastomose vertreten sollen: man soll zwischen die Enden des Dick- und Dünndarmes, an Stelle des resecirten Stückes, eine entsprechend lange Schlinge des Ileum hineinnähen, oder man soll eine beliebige bewegliche Dünndarmschlinge quer durchschneiden und dann das periphere Ende mit dem Colon ascend. oder transversum, das centrale mit dem Ende des Dünndarms

1) Wiener med. Presse. 1887. Nr. 50.

vereinigen; im letzteren Falle wäre der Darminhalt gezwungen, eine Strecke des Ileum in antiperistaltischer Richtung zu passiren. Die Zukunft wird zeigen, ob Nicoladoni's Vorschläge praktisch ausführbar sind, hier wollen wir nur bemerken, dass bei seiner ersten Methode der Kranke eine dreifache Enterorrhaphie, bei der zweiten eine zweifache durchzumachen hat, was die Operation colossal in die Länge zieht. Ausserdem muss das Gekröse auch drei-, resp. zweimal behandelt (oder misshandelt) werden. Aus diesen Rücksichten scheint mir eine der von Senn angegebenen Modificationen der Anastomose viel geeigneter.

Die technischen Details der Darmanastomose sind bei Senn und Reichel angegeben, ich übergehe sie deshalb an dieser Stelle. Obgleich bei den von Senn vorgeschlagenen Methoden viel Zeit bei der Operation gespart wird, so sind doch Reichel, wie auch Salzer der Meinung, dass die Czerny'sche oder Wölfler'sche Naht bei Operationen an Menschen viel besser als die Anwendung der Senn'schen Knochenschilde und Kautschukringe ist.

Senn bemerkte bei seinen Versuchen, dass die Versuchsthiere, wenn der ganze Dickdarm ausgeschlossen wurde, so dass der Dünndarminhalt direct ins Rectum gelangt, flüssige Stühle entleeren. In meinen beiden Fällen hatte die Resection des Cöcums gar keinen Einfluss auf die Qualität der Stühle, welche vollkommen normal, was Zahl und Gestalt anbetrifft, gewesen sind.

Bevor ich diese Arbeit abschliesse, will ich noch eines Vorschlages gedenken, den ich bei Cöcumcarcinom aus Gelegenheitsmangel nicht anwenden konnte, den ich aber bei einem secundären, aus subperitonealen Lymphdrüsen der Fossa iliaca entstandenen Tumor versucht habe.

Bei Blinddarmkrebsen, wenn der Tumor mit den Hautdecken, mit der Fascia fossae iliacae, zugleich mit dem Bauchfell in der Richtung zur Spina ant. sup. und mit dem Poupart'schen Bande fest verwachsen ist, die Resection aber schwierig und gefährlich erscheint, der Allgemeinzustand jedoch so gut ist, dass er diese Operation wohl zulässt, schlage ich vor, die Neubildung in toto aus der Bauchhöhle auf folgende Weise auszuschliessen. Durch einen bogenförmigen, mit der Convexität zum Poupart'schen Bande und durch die Mitte des Tumors geführten Schnitt trenne ich die Haut, die Muskelschichten und sogar das Peritoneum, wenn diese mit entartet sind; nach Eröffnung der Bauchhöhle schneide ich das Ileum, das Gekröse und das Colon in entsprechender Entfernung vom Tumor durch, und dann führe ich die mit den Tumor communicirenden Darm-

enden nach aussen, die anderen Enden aber, d. h. das centrale des Ileum und das periphere des Dickdarms, vereinige ich mit einander mittelst der Enterorrhaphie oder, wenn dies unmöglich, durch Anastomose und versenke sie in die Bauchhöhle, welche durch Einstülpung der Bauchwand, d. h. der oberen Lippe der Bauchwunde, die man an der Basis des Tumors mit dem Peritoneum der Fossa iliaca vernäht, verschlossen wird. Auf diese Weise wird der Tumor sammt den Darmenden aus der Bauchhöhle isolirt, die Wunde mit Jodoform- oder Sterilgaze (was noch besser) ausgespült, und nun wartet man 2 Wochen, bis die Bauchwand in der neuen Lage gut angewachsen ist, wonach, wenn der Kranke zu Kräften gekommen ist, die zweite Operation der Tumorexstirpation, jetzt schon ausserhalb der Peritonealhöhle, vorgenommen werden kann. —

Die in dieser Arbeit berührten Fragen, wie auch andere, die unberücksichtigt blieben, lassen sich folgendermaassen zusammenfassen:

1. Der Krebs des Blinddarms ist nicht selten ein sehr chronisches Leiden, welches ganze Jahre ohne Symptome, eine leichte Obstipation und die Anwesenheit der Geschwulst ausgenommen, bestehen kann. In diesem Stadium ist die Operation am dankbarsten, und das Leiden soll deshalb von den Therapeuten wohl berücksichtigt werden.

2. Die Resection mit sofort ausgeführter Enterorrhaphie ist das Ideal aller Operationsmethoden, und man soll sie bei allen neoplastischen und entzündlichen Geschwülsten des Blinddarms anstreben.

3. Kommt der Kranke mit Ileussymptomen zur Behandlung, dann soll man, Baum's, Maydl's und Anderer Rath zufolge, weder die Resection, noch die Anastomose bei ihm vornehmen, sondern einen Anus praeternaturalis am Dünndarm, so nahe wie möglich von der Bauhini'schen Klappe, anlegen. Eine Nichtbeachtung dieser Regel kann dem Kranken das Leben kosten, weil mehrere fatale Verhältnisse: lange Operationsdauer, Ausfliessen des Darminhalts in die Peritonealhöhle u. s. w. zusammentreffen können, wie es in einem Falle bei einen 30jährigen, prächtig ernährten Individuum geschehen ist: zur geeigneten Zeit konnte man sich zur Resection des circumscripten, sehr beweglichen Tumors nicht entschliessen, man wartete zu lange, Ileussymptome stellten sich ein; jetzt wurde die Operation unternommen, sie endigte aber fatal, weil sich Koth aus dem Darme entleerte und eine Blutung infolge Abgleitens der Pincetten vom Gekröse eintrat. Dieser Fall wurde nicht veröffentlicht; ähnliche ungünstige Verhältnisse bildeten die Todesursache im Sacré'schen Falle.

Nachdem der Kranke nach der Operation des künstlichen Afters seine Kräfte wiedergewonnen hat, kann die Resection und Ente-

rorrhaphie oder, nach Salzer's Vorschlage, die Anastomose gemacht werden.

4. Der künstliche After soll nach Resection des Cöcums niemals ausgeführt werden, mit Ausnahme der acuten Occlusionsfälle; statt seiner soll in jedem Falle die Enterorrhaphie, oder, falls diese unmöglich, die Anastomose gemacht werden.

5. Wo die Resection des Tumors unmöglich ist oder infolge des schlechten allgemeinen Zustandes des Kranken gefährlich erscheint, da soll die Darmanastomose nach Senn's oder Salzer's Methode ausgeführt werden.

6. Wo keine Generalisation und Dissemination des Carcinoms vorliegt, wo dieses noch ein circumscriptes Leiden zu sein scheint, die Resection aber und Enterorrhaphie, oder die Anastomose in einer Sitzung zu mühselig und gefährlich erscheinen, da kann man die Operationen verlegen und zuerst die Enterorrhaphie oder Anastomose mit Ausschliessung des Tumors aus der Bauchhöhle und später erst, bei gebessertem Zustande des Kranken, die Exstirpation des Tumors ausführen.

7. In günstigen Fällen kann man nach Resection des carcinomatösen Blinddarms und primärer Enterorrhaphie vortreffliche, Jahre lang dauernde Heilerfolge in Betreff des Allgemeinzustandes des Kranken und der Functionen seines Darmkanals erzielen.

Warschau, den 7. September 1891.

XVI.

Aus der I. chirurgischen Klinik des Prof. Josef Kovács zu Budapest.

Einige interessantere Fälle von Geschwülsten.

Von

Dr. Josef Prochnov,
emerit. klin. Assistent.

(Mit 7 Abbildungen.)

I.

Hauthorn am Halse.

Bei fortdauernder, circumscripter Wucherung der Epidermis, wenn die aufgelagerten Hornschichten über das Niveau der Haut emporragen, entstehen hornartige Gebilde, welche im weiteren Wachsthum bald eine Kegelform, bald eine gewundene Gestalt zeigen. Sie können eine beträchtliche Grösse erreichen: Rindfleisch[1]) erwähnt eines Präparates aus der Sammlung des pathologischen Institutes zu Bonn, wo das Hauthorn eine Länge von 9 Zoll hatte.

Der Fall, den wir beobachteten, ist folgender:

H. M., eine 60jährige Frau, hat an der linken Seite des Halses, entsprechend der Mitte des M. sternocleidomastoideus, ein beinahe 12 Cm. langes, hornartiges Gebilde, welches im Zusammenhange mit der Haut, sonst nach jeder Richtung hin verschiebbar ist. Es hat mehr eine Kegelform, eine breitere, beiläufig einem Zweimarkstück entsprechende Basis und verjüngt sich seinem Ende zu. Rund um die Basis ist die Haut etwas emporgehoben, röthlich, das Gebilde selbst ist hart und hat eine rauhe Oberfläche. Nach der Aussage der Patientin besass sie vor circa 30 Jahren an derselben Stelle eine Warze, welche langsam, aber stetig wuchs, niemals Schmerzen verursachte, und nur die zunehmende Grösse bewog sie, die Entfernung des entstellenden Gebildes zu suchen.

Die Entfernung (4. Februar 1890) geschah durch einen die Basis umkreisenden Hautschnitt, nach welchem das Hauthorn sich sehr leicht von den unten liegenden Geweben ablösen liess. Keine Naht; Wunde heilte durch Granulation bei normalem Verlaufe.

1) Lehrbuch der patholog. Gewebelehre, S. 263.

II.

Sarkom des Unterkiefers.

G. M., ein 11jähriges Mädchen, wurde am 20. November 1889 mit folgendem Status aufgenommen (s. Fig. 1):

Am Kinn und unterhalb desselben ist eine, beiläufig kindskopfgrosse Geschwulst sichtbar, welche herabhängend die Haut des Kinnes und des Gesichts spannt. Die Geschwulst ist durch mehrere Furchen in grössere und kleinere rundliche Abschnitte getheilt, von welchen der unterste, der grösste an seiner Fläche, eine thalergrosse Ulceration zeigt; die Ränder des Geschwürs sind aufgeworfen, der Grund theilweise granulirend, zum Theil mit schmutzig gelbem Belag bedeckt, und entleert sich aus dem Geschwür eine übelriechende Flüssigkeit. In der Umgebung des Geschwürs ist die Haut bläulich verfärbt, nach dem Kinn zu normal. Links sind Narben sichtbar (von vorherigen Operationen herrührend). Die Con-

Fig. 1.

Fig. 2.

sistenz der Geschwulst ist etwas fest, die Haut verschiebbar, die Geschwulst selbst auch beweglich.

Als Anamnese wird angegeben, dass sich vor 5 Jahren an der linken Seite des Unterkiefers eine kleine Geschwulst bildete, welche allmählich bis zu Wallnussgrösse wuchs und dann operativ entfernt wurde. Einige Monate darauf entstand an derselben Stelle neuerdings eine Geschwulst, welche, langsam wachsend, vor 2 Jahren operirt wurde. Nach dieser Operation bemerkte man 1 Jahr kein Recidiv, nachher aber entwickelte sich wieder eine Geschwulst, welche in letzterer Zeit sehr rasch zunahm, exulcerirte, um deren Entfernung Patientin eben auf die Klinik gebracht wurde.

Die Anamnese sowohl, als die Erscheinungen deuteten auf ein Sarkom hin. In Betreff der Prognose des Falles war anzunehmen, dass mit der neueren Operation wahrscheinlich auch kein bleibender günstiger Erfolg erzielt werden würde; waren doch bei den zwei ersteren Eingriffen die localen Verhältnisse viel günstiger, und doch war es nicht gelungen, die

Geschwulst gänzlich zu entfernen. Dessenungeachtet sprachen mehrere Umstände dafür, dass die Operation vollzogen werde: Patientin wird von dem sehr rasch wachsenden Aftergebilde befreit, welches — abgesehen von der dem Organismus zufügenden deletären Wirkung — schon durch seine Grösse und Schwere ein stetiges Hinderniss bei allen Verrichtungen im Gebrauche des Unterkiefers bildete, sie wird aber auch von dem Geschwüre befreit, dessen Reinhaltung eine grosse Sorgfalt erheischt und eine Last der Umgebung ist; ausserdem war die Operation auch aus kosmetischen Rücksichten wünschenswerth — und so wurde die Operation am 6. December vorgenommen.

Bei der Operation wurde darauf geachtet, dass genügende Haut zur Bedeckung der Wunde erübrigt werde, weshalb der Schnitt hart an der Grenze der normalen Haut geführt wurde; nur die verdünnten bläulichen Hautpartien wurden mit der Geschwulst entfernt. Die Loslösung derselben machte im Ganzen keine Schwierigkeit, nur an der Stelle des linken horizontalen Astes des Unterkiefers, wo die Geschwulst mit dem Periost zusammenhing, welche Stelle höchst wahrscheinlich der Ausgang des Tumors war. Die Blutung aus den erweiterten Gefässen war ziemlich stark und musste infolge des Schwächezustandes des auch sonst abgemagerten Mädchens die Operation rasch beendet werden. Nach Abbindung der Gefässe und Reinigung der Wunde (zuerst mit 1 proc. Kochsalzlösung, dann Abspülung mit ½ pro mille Sublimatlösung) wurde die Haut unter dem Kinn in querer, nach links zu in schief aufsteigender Richtung vernäht, Drains eingeführt und der Verband angelegt.

Am Abend fühlt sich Patientin schwach; Temp. 36,0°. — 7. Dec.: früh 37,8°, Abends 39,6°. Nach Abnahme des Verbandes zeigen sich am Halse umschriebene Stellen von röthlicher Färbung. — Fieber hält auch in den folgenden Tagen an, es entwickelt sich ein Erysipel, welches das Gesicht, Kopf und Schulter durchwandert. Unterdessen verheilt die Wunde grösstentheils, eitert sehr wenig an den Stellen, wo Drains eingeführt wurden. Vom 20. December an ist Patientin fieberfrei. Anfang Januar ist die Wunde gänzlich verheilt, und wurde Patientin am 8. Januar entlassen. (S. Fig. 2.)

Mikroskopischer Befund (nach dem Berichte des Herrn Prof. Scheuthauer): Spärliche grobe Bindegewebsfasern mit vielen, mittelgrossen, spindelförmigen Zellen; stellenweise ödematös. Diagnose: Sarcoma fusocellulare. —

Wie es vorauszusehen war, blieb das Recidiv nicht aus. Patientin erschien seitdem 3 mal, und zwar am 27. Mai, 12. November 1890 und am 16. Juni 1891 mit recidivirten Knoten, welche jedesmal entfernt wurden. Die schnelle Folge der Recidive lässt sich daraus erklären, dass die zellenreiche Geschwulst eine sehr dünne Kapsel besitzt und theils sehr nahe der dünnen Oberhaut anliegt, theils sich in der Tiefe zwischen den wichtigen Gebilden der Unterkiefergegend verbreitet; nun können bei möglichster Erhaltung der Haut zum Schliessen der Wunde und Schonung der wichtigen Organe kleine, kaum merkliche Kapsel- oder Geschwulsttheile sehr leicht zurückbleiben, welche Anlass zum Recidiv geben.

III.

Drei Fälle von Orbitalgeschwülsten.

Die Geschwülste, welche aus der Orbitalwand ihren Ursprung nehmen, verdrängen den Bulbus während ihres Wachsthums aus seiner Lage, es entsteht ein Exophthalmus und zwar in einer der Lage der Geschwulst entgegengesetzten Richtung. Die Beweglichkeit des Auges wird, hauptsächlich zur Seite der Geschwulst, behindert, gänzlich aufgehoben nur dann, wenn die Augenmuskeln, von der Geschwulst ergriffen, mit derselben verwachsen, oder wenn dieselben durch den stetigen Druck der zunehmenden Geschwulst atrophisch werden, schwinden. Zeigt der Tumor einen nach vorn springenden Theil, so dass man ihn betasten kann, so lässt sich dieser Theil als umschrieben anfühlen; wie tief jedoch die Geschwulst in dem Augenhöhlenraum sitzt, kann man nicht immer bestimmen. Fühlt man am Orbitalrande oder nahe demselben die Basis der Geschwulst, so lässt sich annehmen, dass sie nicht wesentlich tief gegriffen hat. Die Beweglichkeit der Geschwulst selbst, falls dieselbe sich nicht aus der knöchernen Wand entwickelt hat, giebt zuweilen Anlasspunkte darüber. Ausserdem je grösser das Glotzen des Auges nach vorn ist (Exophthalmus), je grösser die Gesichtsstörungen infolge Zerrung oder Druckes des Sehnerven sind, um so tiefergreifend ist die Lage der Geschwulst anzunehmen. Gesichtsstörungen werden durch Verschiebung des Augapfels, sowie durch den Druck der Geschwulst verursacht; dieselben werden aber nach rechtzeitiger Entfernung der Geschwulst aufgehoben. Dauernde Störung des Sehvermögens würde entstehen, wenn der Sehnerv seine Functionsthätigkeit eingebüsst hätte, oder wenn das Auge, welches bei stetiger Zunahme der Geschwulst vor äusseren Schädlichkeiten nicht geschützt wird, durch einen ulcerirenden Process zu Grunde geht.

Die auf der Klinik beobachteten Fälle sind folgende:

I. P. J., 29 Jahre alt, Näherin, wurde am 5. März 1889 aufgenommen.

Am äusseren und unteren Theile der linken Augenhöhle ist eine Geschwulst sichtbar, deren vorderer Theil scharf begrenzt ist, und an der äusseren unteren Fläche der Orbitalwand tiefer nach hinten zieht. Die Haut ist an der Geschwulst mässig gespannt, beweglich, nach innen zu (medialwärts) ist die convexe Fläche der rundlichen Geschwulst von der injicirten, gequollenen Bindehaut des unteren Lides (wie durch einen rothen, breiten Streifen) bedeckt. Die Geschwulst nur wenig beweglich. Der Bulbus ist nach vorn oben und innen verschoben, beim Schliessen bedeckt das obere Lid das Auge, so dass nur der untere Bindehautstreifen frei bleibt. Bewegungen des Auges sind nach unten und aussen be-

schränkt. Das Sehvermögen des linken Auges besteht, abgesehen von den durch die Verdrängung des Bulbus hervorgerufenen Störungen.

Nach Angabe der Patientin soll das Leiden vor 2 Jahren mit heftigen Kopfschmerzen angefangen haben; 2 Wochen danach bemerkte sie eine Geschwulst, sowie dass das linke Auge nach vorn und oben verschoben wurde. Die Geschwulst nahm stetig zu.

Die Diagnose wurde auf ein Sarkom der Augenhöhle gestellt.

Während ihres Aufenthaltes auf der Klinik klagte Patientin zuweilen über Schmerzen, welche, vom äusseren linken Augenwinkel entspringend, sich auf die Stirn, Nase und Oberkiefer verbreiteten. Manchmal hatte sie schlaflose Nächte. Während der Beobachtungszeit ist die Zunahme der Geschwulst zu constatiren.

Operation am 8. April. An der unteren Convexität der Geschwulst, parallel dem Lidrande, wurde die Haut mit einem seichten Bogenschnitte in der Länge von 4 Cm. durchtrennt und bis zur Kapsel der Geschwulst vorgedrungen, dann die Geschwulst stumpf abgelöst und entfernt. Danach blieb eine beträchtliche, der Ausdehnung des hühnereigrossen Tumors entsprechende Höhle zurück, in deren Tiefe es aus einigen Gefässen ziemlich stark blutete. Die Gefässe wurden gefasst und zwei Pinces in der Wunde gelassen, welche deshalb auch offen blieb und nach Reinigung nur mit einem leichten Verband bedeckt wurde.

Der Verlauf war in den ersten Tagen durch ein mässiges Fieber (38,0—38,6°) gestört; die Pinces wurden am 3. Tage entfernt. Seit dem 14. April fieberfreies Stadium; der Bulbus nimmt seine normale Lage ein, Wunde granulirend. Patientin, welche nach der Operation keine Schmerzen mehr bekam, wurde am 8. Mai geheilt entlassen.

Mikroskopischer Befund der Geschwulst: Kleine spindelförmige Zellen in grosser Zahl, unregelmässig in die aus feinen kurzen Fasern bestehende, theils homogene Intercellularsubstanz gestreut. Diagnose: Sarcoma fusocellulare. Herr Prof. Scheuthauer erwähnte zugleich in seinem Berichte, dass diese Geschwulst identisch wäre mit dem miltlike tumor der Engländer (wegen der Aehnlichkeit mit dem Hoden des [Milchner] Herings).

2. S. M., 35 Jahre alt, Tagelöhnerin, wurde am 11. September 1889 aufgenommen.

Am rechten inneren Augenwinkel ist eine nussgrosse Geschwulst sichtbar, das obere Augenlid etwas gespannt, verschiebbar und von normaler Farbe. Die Geschwulst vorn scharf begrenzt, knochenhart anzufühlen und erstreckt sich nach innen und oben in die Augenhöhle; sie ist unbeweglich. Der Augapfel steht etwas nach vorn, aber mehr nach unten und aussen. Gesichtsstörung nur der Lageveränderung entsprechend vorhanden.

Patientin soll vor 3 Jahren die Geschwulst zuerst bemerkt haben, welche seitdem langsam wächst; zuweilen hat sie an der Stirn und an der rechten Seite des Kopfes Schmerzen.

Diagnose: Osteom, welches sich aus der oberen inneren Orbitalwand entwickelte.

Operation am 21. September. Horizontaler Schnitt von der Nasenwurzel an, parallel dem orberen Orbitalrande nach aussen 5 Cm. lang;

Abpräparirung der Weichtheile, so dass die Knochengeschwulst mit ihrem vorderen Theile freilag. Es wurde nun der Meissel angesetzt, doch ist die Geschwulst von solcher Härte, dass der Meissel selbst bei stärkeren Hammerschlägen kaum in sie dringt, weshalb der Meissel nahe zum inneren Augenwinkel an der Grenze der Geschwulst angewendet wurde, worauf sich dieselbe loslöste. Ein Versuch, die beweglich gewordene Geschwulst herauszuheben, gelang nicht, da ein grösseres Segment derselben in der Augenhöhle lag. Die Verkleinerung des Osteoms mit Meissel oder Knochenscheere u. s. w. führte aus oben angeführtem Grunde zu keinem Ziele. Es musste noch ein 3 Cm. langer verticaler Schnitt gemacht und von dem freigemachten oberen Orbitalrande ein schmaler Saum abgemeisselt werden, dann erst gelang es, die Geschwulst derart zu drehen, dass sie mit ihrem grösseren Segmente herausgehoben werden konnte. — Man musste eben bei dieser Manipulation auf die Schonung der naheliegenden Theile, namentlich des Bulbus bedacht sein.

Nach Versorgung der Wunde wurde dieselbe vereinigt, im inneren Winkel ein Drain eingelegt.

In den ersten Tagen mässige Temperaturerhöhung; die Wundränder verheilten per prim. int., ausgenommen die Drainöffnung. Vom 2. October an ist Patientin gänzlich fieberfrei, der Bulbus hat beinahe ganz seine normale Lage eingenommen. Nach Entfernung des Drainrohrs heilt diese Stelle sehr langsam; es ist eine Communication mit dem Nasengange vorhanden. Am 24. November schloss sich auch endlich diese wunde Stelle zu. Patientin wurde am 11. December geheilt entlassen.

S. M. S., 36 Jahre alt, Arzt, wurde am 26. October 1889 aufgenommen.

Am oberen, äusseren Theile der linken Augenhöhle sieht man eine umschriebene, kleinnussgrosse Geschwulst; sie ist von etwas fester Consistenz, ihre Basis ist nicht zu fühlen; sonst ist sie beweglich, wie auch die sie bedeckende Haut. Das Auge steht nach vorn, unten und etwas nach innen.

Ueber die Entwicklung der Geschwulst giebt Patient Folgendes an: Am 19. November 1887, nach einer Jagd bei sehr windigem, kaltem Wetter heimkehrend, bemerkte ich am linken Auge einen mässigen Exophthalmus, ausserdem waren die Augenlider und die Umgebung ödematös. Nach einigen Tagen verschwand die Protrusion des Auges, sowie das Oedem; doch kehrten beide Erscheinungen sogleich zurück, wenn ich längere Zeit bei windigem, kaltem Wetter in der freien Luft verbrachte. Andauerndes Lesen, unruhige Nächte, Gemüthsbewegungen u. s. w., überhaupt jene Factoren, welche bekanntlich eine Gehirnhyperämie verursachen, bewirkten das Hervortreten des Exophthalmus oder steigerten denselben. Mit der Zeit blieb der Exophthalmus constant, d. h. er vergrösserte sich langsam, aber stetig. Im Juli 1888 fühlte ich über dem linken Auge, unter dem Orbitalrande, ein bewegliches Gebilde, welches medialwärts bis zum inneren Drittel des Auges reichte und sich scharf abgrenzte, die Grenze nach hinten — der Augenhöhle zu — war aber nicht erreichbar. Mit der Zunahme der Geschwulst wurde der Bulbus nach vorn und innen verdrängt. Während der Entwicklung dieser Geschwulst verspürte ich nie-

mals Schmerzen, nur eine Spannung, welche mit der stetigen Zunahme des Exophthalmus verbunden war. Das Sehen wurde insofern gestört, als die Sehkraft auf die Hälfte sank, ausserdem infolge behinderter Beweglichkeit des Auges beim Sehen nach oben und aussen Doppelbilder entstanden, welche Störung immer mehr zunahm, so dass (unmittelbar vor der Operation) bei nur geringer Abweichung von der Mittellinie sogleich Doppelbilder erschienen. Nach unten und abwärts sehend, waren keine Doppelbilder sichtbar.

Diagnose: Sarkom des oberen Theiles der Orbita.

Operation 27. October 1889. Schnitt 4 Cm. lang entsprechend der Convexität der Geschwulst, parallel dem oberen Orbitalrande bis zur Kapsel des Tumors. Stumpfe Loslösung und Entfernung desselben. Nach Reinigung der Wunde Naht, kein Drain.

Patient befindet sich den anderen Tag wohl, fieberfrei. Auf Wunsch wird er zur häuslichen Pflege entlassen.

In seinem Bericht über den Verlauf erwähnt Patient, dass die Wunde in einer Woche verheilte. Anfangs trat eine mässige Bindehautentzündung auf, welche aber bald günstig verlief. Die Sehkraft des linken Auges erhob sich wieder zur Norm, Doppelbilder kamen nicht mehr zum Vorschein.

Mikroskopischer Befund von Prof. Scheuthauer: Viele erweiterte Blut- und Lymphgefässe, umgeben von kleinen, polygonalen, grosskernigen Endothel- (Perithel-) Zellen; die Perithelzellen bilden zum guten Theil in verzweigten Streifen eine hyaline Masse; hier und da Stränge aus Bindegewebsfasern, welche Spindelzellen enthalten, die Fasern selbst durch hyaline Degeneration mehr oder weniger verschwommen. Die Kapsel besteht hauptsächlich aus solchem Bindegewebe und aus spärlichem Fettgewebe. — Es wäre somit ein Endothelioma hyalinum; da aber Endothelzellen von vielen Autoren als dem Bindegewebe angehörend betrachtet werden, kann man die Geschwulst auch Sarkom nennen.

IV.

Zwei Fälle von Ektasie der Stirnbeinhöhle.

Die Entwicklung der Stirnbeinhöhlen fängt mit dem 2.—3. Lebensjahre an; sie vergrössern sich langsam, so dass dieselben im 7. Lebensjahre nur erbsengrosse Höhlen darstellen, erst im 14.—15. Jahre vergrössern sie sich rascher. Bei Erwachsenen sind sie von verschiedener Grösse; zuweilen ist das Septum unvollständig, so dass beide Höhlen eine gemeinschaftliche Höhle bilden. Nach den Untersuchungen von Steiner werden die Stirnbeinhöhlen nicht durch Auseinanderweichen der Knochenlamellen gebildet, vielmehr geschieht die Bildung derselben von Seiten der Siebbeinzellen aus, welche auf den Nasentheil des Stirnbeins übergreifen.

Das Innere der Stirnbeinhöhle ist mit einer Schleimhaut ausgekleidet und besteht eine Communication mit dem mittleren Nasengang.

Die Erweiterung der Stirnbeinhöhle kann nun durch Ansamm-

lung von Flüssigkeiten hervorgerufen werden, vorausgesetzt, dass der Abflusskanal verengt oder geschlossen ist.

Hydrops, Empyema sinus frontalis sind Benennungen von Ansammlung seröser oder eiteriger Flüssigkeit in der Höhle. Bei dauerndem Verschluss des Kanals und Production der Flüssigkeit muss sich naturgemäss der Raum der Höhle erweitern, und es entsteht allmählich eine äusserlich wahrnehmbare Geschwulst, die, über dem inneren Augenwinkel (an der Stirn) beginnend, sich nach vorn und aussen erstreckt und im weiteren Wachsthum das Auge nach unten und aussen verdrängt.

Cysten, Afterbildungen (Polypen, Sarkome, Osteome) bewirken ebenfalls eine der oben angegebenen ähnliche Geschwulst.

Es ist nicht so leicht, bei Erweiterung der Stirnhöhle, hauptsächlich im Anfangsstadium, die Ursache derselben zu bestimmen. Späterhin, wenn die knöcherne Wand verdünnt ist, Fluctuation nachweisbar oder durch eine Probepunction Flüssigkeit entleert wird, kann man aus dem Nachweis der Flüssigkeit nähere Anhaltspunkte zur Ermittlung der Ursache des Leidens gewinnen. Es dürfte hier auch die seitliche Beleuchtung der Stirnhöhle als diagnostisches Hülfsmittel anwendbar sein. Man ist aber nur dann am sichersten, wenn die Stirnhöhle durch operativen Eingriff geöffnet und die Ursache klar zu Tage gelegt wird.

Ich lasse nun die zwei auf der Klinik beobachteten Fälle folgen, welche in mancher Hinsicht Interesse darbieten.

I. J. J., 25 Jahre alt, Maurer, wurde im October 1888 aufgenommen (s. Fig. 3).

An der rechten Hälfte der Stirn sitzt eine schmale, zwei Faust grosse, kegelförmige Geschwulst, welche von ihrer breiteren Basis nach vorn, unten und aussen ragt und das Auge nach unten aussen und vorn verdrängte, so dass die Augenlidspalte ziemlich weit nach unten zu liegt. Das obere Augenlid ist über den vorderen Theil der Geschwulst gespannt, die Bindehaut — unterhalb — hervorscheinend, injicirt gequollen. Die Geschwulst ist hart, stellenweise bei Druck nachgiebig, pergamentartig anzufühlen. Haut darüber gespannt, röthlich, mit durchscheinenden erweiterten Venen. An der vordersten Stelle der kegelförmigen Geschwulst ist eine kreuzergrosse Oeffnung, welche in eine beinahe drei Deciliter haltende Höhle führt. Die innere Wand der Höhle ist blass-gelblich, röthlich, zum Theil mit Flocken bedeckt; die hintere, der Schädelhöhle zugekehrte Wand verdünnt, membranartig, straff, so dass die Pulsation des Gehirns nachweisbar gemacht werden kann: füllt man nämlich die Höhle mit einer Flüssigkeit, so sieht man an der Oeffnung die rhythmisch pulsirenden Bewegungen derselben. Patient kann mit dem rechten Auge auf 4 Meter Distanz Finger zählen; an der Retina Druckerscheinungen nachweisbar.

Patient giebt an, in seinem 12. Jahre an der rechten Seite der Stirn

einen haselnussgrossen Knoten bemerkt zu haben, welcher nach 4 Jahren die Grösse einer Wallnuss erreichte. Da bekam er heftige Kopfschmerzen, die Haut wurde roth, und später entstand an dem hervorragendsten Theile der Geschwulst eine Oeffnung, aus welcher blutiger Eiter floss. Danach hörten die Kopfschmerzen auf, die Wunde heilte zu, die Geschwulst bestand aber auch weiterhin. (Höchst wahrscheinlich war es nicht die primäre Geschwulst, die sich öffnete, sondern die zunehmende Geschwulst rief in den Nachbartheilen eine Entzündung hervor, welche sich bis zur Abscessbildung steigerte.) Vielmehr nahm die Geschwulst auch fenerhin an Grösse zu. Im September 1888 traten neuerdings Kopfschmerzen auf, und es entstand eine neue Oeffnung, aus welcher sich circa 1 Deciliter übelriechenden Eiters entleerte. Die Oeffnung heilte aber hernach nicht.

Am Tage der Aufnahme des Patienten war noch die pulsirende Entleerung einer sehr übel riechenden eiterigen Flüssigkeit sichtbar. Nach stumpfer Erweiterung der mit schmutzig belegten Rändern versehenen Oeffnung floss ziemlich stark Eiter ab. Später während der Behandlung, welche in Reinhaltung der Wunde und häufigem Ausspülen der Höhle bestand, nahm die Eiterproduction sehr ab, und zeigten die Ränder der Wunde eine merkliche Tendenz zur Heilung, so dass die Oeffnung vernarbende Ränder besass.

Es bestand kein Zweifel darüber, dass es sich in diesem Falle um Ektasie der rechten Stirnbeinhöhle handelte. Die Frage war nur zunächst: aus welcher Ursache erweiterte sich die Stirnhöhle? Die Entwicklung der Geschwulst, das Entleeren profusen Eiters nach spontaner Oeffnung, das Fehlen einer Geschwulstmasse (die mikroskopische Untersuchung der aus der inneren Wand entnommenen Flocken und Gewebstheile gab hierüber kein positives Ergebniss) berechtigten zur Annahme, dass die Ansammlung des Entzündungsproductes, d. h. des Eiters, die Ektasie verursacht habe, also ein Empyem der Stirnbeinhöhle vorhanden war.

Eine bestimmte Diagnose des Grundleidens war aber in Betreff der weiteren Behandlung von grösster Wichtigkeit. Das subjective Befinden des Patienten war im Uebrigen zufriedenstellend, so dass er nur wegen der sehr deformirenden Wirkung der Geschwulst die Entfernung derselben wünschte. Die operative Entfernung an der Basis würde keine grosse Schwierigkeit bereitet haben, aber ein solcher Eingriff hätte einen ziemlich grossen Defect zurückgelassen, welcher nicht minder entstellend gewesen wäre; dann war zu beachten, dass die hintere Wand sehr dünn, membranartig war, und man hätte diese Stelle nicht ungeschützt lassen dürfen. Deshalb war die vorzunehmende Operation so geplant, dass — um aus der sich vorwölbenden, kegelförmigen Geschwulst eine platte Fläche zu erzielen — nur einzelne, keilförmige Stücke entfernt werden sollten, die übrigen Theile aber an der Basis, beweglich gemacht, zur Bedeckung der weichen hinteren Wand gedient hätten.

Dieses Verfahren wäre aber nur dann erfolgreich gewesen, wenn der ganze Process schon bestimmt sein Ende erreicht hätte. Denn gesetzt, es handelte sich um ein Pseudoplasma (z. B. um ein vom Knochen primär entwickeltes Sarkom), so wäre nach diesem Verfahren ein Recidiv nicht

vermieden worden; ja selbst bei gänzlicher Abtragung des Kegels — da die localen Verhältnisse dem Eingriffe doch Grenzen zogen — würden sehr leicht Theile zurückgeblieben sein, welche ein Recidiv veranlasst hätten.

Deshalb war der Kranke lange Zeit zur Beobachtung auf der Klinik; denn falls es sich wirklich nur um ein Empyem handelte, so musste die Geschwulst, da der Eiter freien Abfluss hatte, keine Veränderung, wenigstens keine Vergrösserung zeigen. Eine Verringerung konnte natürlich wegen der Rigidität der Wände nicht statt haben.

Anfangs zeigte die Geschwulst auch keine Veränderung. Späterhin wurde aber bemerkt, dass hauptsächlich an der medialen Seite flache Knoten sich bildeten, welche, vordem harte Stellen, nun pergamentartig

Fig. 3.

Fig. 4.

anzufühlen waren; ausserdem war die Zunahme der Geschwulst an der Basis schon mit freiem Auge sichtbar. Diese Wahrnehmungen deuteten darauf hin, dass man es doch mit einem activen Gebilde zu thun hatte.

Patient, welcher sich nach Hause sehnte, wurde im Februar 1890 ungeheilt entlassen.

2. Der 2. Fall betraf einen 19jährigen Bauernburschen, M. K., welcher am 5. Februar 1889 aufgenommen wurde (s. Fig. 4).

An der Stirn, rechts oberhalb des Orbitalrandes, ist eine nach vorn und unten ragende Geschwulst sichtbar. Das rechte obere Augenlid etwas gespannt, Augenlidspalte mehr nach unten (als die linke), Augenlider ödematös. Die Haut über der Geschwulst verschiebbar, die Geschwulst knochenhart, schmerzlos. Das rechte Auge nach unten und aussen verdrängt, Sehvermögen ein Fünftel des Normalen, mit dem Augenspiegel sind Druckerscheinungen zu sehen.

Vor 3 Jahren bemerkte Patient die Entstehung eines Knotens, welcher langsam zur jetzigen Grösse wuchs. Zuweilen hat er Kopfschmerzen.

Die Lage der Geschwulst, sowie die übrigen Erscheinungen deuteten auf eine Ektasie der rechten Stirnbeinhöhle hin und war das Leiden in

Betracht der kürzeren Dauer noch im Anfangsstadium. Da der Kranke zur selben Zeit wie der erste Fall zur Beobachtung gelangte, war man der Meinung sehr zugeneigt, dass es sich auch in diesem Falle um ein Empyem handelte, welche Annahme durch die zeitweise beim Kranken auftretenden Kopfschmerzen bekräftigt wurde.

Die Operation, welche am 9. Mai vollzogen wurde, ergab aber eine andere Ursache des Leidens, nämlich ein in der Stirnhöhle entwickeltes Osteom.

Es wurde zuerst an der Convexität der Geschwulst ein horizontaler, dann hierzu ein kleinerer verticaler Schnitt geführt, die Weichtheile abpräparirt und die Stirnhöhle mit dem Meissel eröffnet. Eigentlich war die vordere Wand nicht sehr dick; nach Eröffnung eines Theiles derselben zeigte sich eine kleine, kaum haselnussgrosse, mit spärlichen Granulationen gefüllte Höhle, den übrigen Raum nahm eine Knochengeschwulst ein, welche sehr hart war und nur zum kleinen Theil abgemeisselt werden konnte. — Die Wunde wurde offen gelassen. Deckverband. Der Verlauf war anfangs ungestört. Später trat Rothlauf hinzu, welcher 9 Tage dauerte. Die Wunde granulirte, war aber noch nicht ganz verheilt, als Patient auf eigenen Wunsch entlassen wurde (am 19. Juni).

V.

Ein Fall von Fettgeschwulst.

Ueber Fettgeschwülste von bedeutender Grösse wurde schon von vielen Autoren berichtet. Ich glaube, dass der vorliegende Fall doch noch mittheilungswerth erscheint, nicht allein der Grösse wegen, sondern auch deswegen, weil dieselbe eine myxomatöse Umwandlung zeigte. Je grösser eine Fettgeschwulst ist, um so eher sind Veränderungen in ihrer Beschaffenheit zu erwarten (Rindfleisch). Stärkere Entwicklung des Bindegewebsstroma, Verkalkungen, Umwandlung in Schleimgewebe u. s. w. kommen mehr oder minder häufig vor. Wenn, wie in unserem Falle, die myxomatöse Umwandlung den grössten Theil der Geschwulst einnimmt, so wäre die Benennung Myxom am ehesten zutreffend.

B. G., 31 Jahre alt, Tagelöhner, wurde am 23. Mai 1890 aufgenommen (s. Fig. 5).

An der linken Lumbal-, zum Theil Glutäalgegend ist eine grosse, bis zum unteren Drittel des linken Schenkels herabhängende Geschwulst sichtbar, welche folgende Maasse ergab: von oben nach unten 62 Cm.; seitlich in der Breite 54 Cm., der nach vorn dem Oberschenkel zugekehrte Theil 28 Cm., die Peripherie mass 88 Cm. Beim Palpiren ist die Geschwulst von ungleicher Consistenz, festere und weiche Theile sind zu fühlen. Die Haut ist unten und hinten wesentlich verdickt, bläulich-röthlich, im Uebrigen normal und in Falten ziehbar. Die Geschwulst ist beweglich, schmerzlos, ausgenommen jenen Theil, wo die Haut verfärbt erscheint.

Patient giebt an, im 11. Jahre an derselben Stelle eine kleine Ge-

schwulst wahrgenommen zu haben, welche fortwährend wuchs und niemals Schmerzen verursachte. Die Schwere sei ihm nun schon lästig und beim Arbeiten behinderlich.

Diagnose: Lipom.

Operation am 17. Juni. Es wurde nahe der Peripherie ein tiefer, in die Geschwulst dringender Schnitt geführt (so dass ein Theil der Haut mit entfernt wurde), welcher die Geschwulst umkreiste. Aus den grossen erweiterten Gefässen entstand eine heftige Blutung, weshalb an der Basis eine Gummibinde angelegt wurde. Nun wäre die Geschwulst auszulösen gewesen, doch zeigte es sich, dass die Geschwulst nicht so abgegrenzt war, wie das gewöhnliche Lipom, sondern eine beinahe ganz gleichförmige

Fig. 5.

Fig. 6.

myxomatöse Masse darstellte, welche man nicht loslösen konnte, sondern mit dem Messer entfernen musste. Nach der Entfernung wurden beinahe 40 Unterbindungen nothwendig; Reinigung der Wunde mit 1 proc. Kochsalzlösung, dann Abspülung mit $^1/_2$ pro mille Sublimatlösung. Die hinreichend übrig gelassene Haut wurde dann in Form eines T vereinigt, an den Enden eine Drainröhre eingelegt. Verband.

Anfangs hatte Patient Fieber, welches bis zu 39,8° stieg. Von dem unteren Hautlappen wurde ein Theil nekrotisch, und nach allmählicher Abstossung desselben kehrte das Wohlbefinden des Patienten zurück. Die Wunde granulirte rein und war bei der Entlassung des Pat. (am 13. Aug.) noch eine kinderhandgrosse granulirende Wunde vorhanden (s. Fig. 6).

Die entfernte Geschwulst wog 10 Kgrm. 300 Grm. In der Geschwulst sind fibröse Bindegewebsherde, zum Theil ödematös, ähnlich einem Myxom. Die Herde ziemlich gefässreich (Prof. Scheuthauer).

VI.

Zahncyste in der linken Highmorshöhle.

Cysten der Highmorshöhle gehören nicht zu den Seltenheiten, doch kommen dieselben im Verhältniss zu anderen Geschwülsten eben nicht sehr häufig vor. Hauptsächlich sind es Schleimcysten, cystös entartete Schleimpolypen, ausserdem Zahncysten (dentigerous cysts). Bei abnormer Zahnbildung, wenn der Zahnkeim tief eingebettet in abnormer Richtung sich entwickelt, kann es vorkommen, dass er nicht zum Durchbruch gelangt, es kann sich eine Cyste bilden, in welcher der Zahn oder dessen Krone aufzufinden ist. So können von den Backzähnen des Oberkiefers Cysten entstehen, welche bei stetigem Wachsthum in die Oberkieferhöhle durchbrechen und dieselbe ausfüllen.

Einen ähnlichen Fall beobachteten wir bei einem 15 Jahre alten Mädchen, welches am 4. Mai 1891 aufgenommen wurde.

Die linke Gesichtshälfte ist vergrössert, die rundliche Schwellung reicht vom unteren Orbitalrande hinab zum Mundwinkel, von der Nase bis zur Jochbeingegend. Der linke Nasenflügel abgeflacht, nach links gezogen. Haut normal, beweglich. In der Mundhöhle fällt links am Zahnfortsatz des Oberkiefers die lückenhafte Zahnreihe auf; der Zahnfortsatz, sowie der Gaumen (links) zeigt eine Schwellung, bei Druck ist die Knochenwand verdünnt, pergamentartig anzufühlen. Der linke Nasengang undurchgängig selbst für die Luft.

Patientin giebt an, den Beginn des Leidens vor 3 Jahren bemerkt zu haben. Schmerzen hatte sie nie.

Man konnte aus diesen Symptomen auf eine in der Oberkieferhöhle sitzende, weiche Geschwulst — wahrscheinlich Sarkom — schliessen. Punction wurde nicht gemacht.

Operation am 28. Mai. Schnitt vom linken Mundwinkel in schiefer Richtung nach oben über die Convexität der Geschwulst; Abpräparirung der Weichtheile, theilweise Entfernung der verdünnten Knochenwand der Oberkieferhöhle. Man hatte nun eine fluctuirende Geschwulstcyste vor sich, nach deren Eröffnung eine klare, gelbliche, von Cholestearinkrystallen schimmernde Flüssigkeit sich entleerte. Der Balg löste sich leicht ab. — Die Gesichtswunde wurde mit mehreren umschlungenen Nähten vereinigt.

Verlauf normal. Wunde heilte per prim. intent. Die Höhle selbst granulirend. Nach der Operation wurde auch der linke Nasengang frei. Patientin wurde am 6. Juli entlassen.

Bei der Untersuchung der Cyste wurde ersichtlich, dass die Krone eines Zahnes, nach innen gekehrt, der Cystenwand anhaftete, — somit handelte es sich um eine Zahncyste.

VII.

Elephantiasis verrucosa am Kopfe.

Dieser Fall dürfte in Betracht der Lage, Grösse und der histologischen Beschaffenheit besonderes Interesse beanspruchen (s. Fig. 7).

A. L. G., 66 Jahre alte Tagelöhnerin, wurde am 3. Februar 1891 mit folgendem Status aufgenommen:

An der linken Hälfte des Schädels, von der Mittellinie nach links und unten bis zum Ohre, vorn von dem behaarten Rande des Schädels nach hinten bis beinahe zur Lambdanaht breitet sich flach eine scharf begrenzte Geschwulst aus, welche an den Grenzen bis zu 6 Cm. über das Niveau der Haut ragt. Die Oberfläche ist uneben, zeigt ungleiche Knoten und Vertiefungen, ist stellenweise exulcerirt, mit röthlich-gelbem Belag bedeckt, stellenweise bläulich-röthlich verfärbt. Die Geschwulst ist von fester Consistenz, kaum merklich bewegbar. An der Grenze der Geschwulst ist die behaarte, sonst normale Kopfhaut in gröbere Falten geschoben. Die linke Ohrmuschel ist von der Geschwulst nicht ergriffen, sondern nur zusammengedrückt. Vergrösserte Lymphdrüsen in der Nachbargegend nicht zu fühlen.

Fig. 7.

Nach Aussage der Patientin soll sich vor 10 Jahren am Kopfe ein kleiner Knoten gebildet haben, der fortwährend bis zur jetzigen Grösse wuchs.

Aus diesen soeben beschriebenen Symptomen waren wir geneigt, ein Sarkom anzunehmen.

Um bei der Entfernung einer eventuell heftigen Blutung vorzubeugen, wurde die Abtragung der Geschwulst mit dem Constrictor von Maisonneuve geplant. Natürlicher Weise hätte bei dem grossen Umfange der Geschwulst die Entfernung in drei Partien geschehen sollen. Zu diesem Zwecke wurde — am 28. Februar — eine lange, entsprechend der Convexität des Schädels gebogene Matratzennadel durch die Basis der Geschwulst durchgestossen und mit ihr der Draht durchgezogen, so dass man mit dieser Manipulation das hintere Drittel der Geschwulst in den

Draht fassen konnte. Mit dem durchgezogenen Draht wurde nämlich das Instrument montirt und die Schraube in Bewegung gesetzt. Die Abtragung gelang ohne grössere Schwierigkeit, und nur am Rande blutete es mässig. Zugleich war es aber auffallend, dass die Geschwulst keine zusammenhängende feste Masse bildete, vielmehr spröde war und in viele kleinere Theile zerfiel, so dass, um das mühsame Verfahren mit dem Constrictor zu vermeiden, die Entfernung der übrigen Geschwulst theils stumpf, theils mit Messer und Scheere vollzogen wurde. Ausserdem wurde noch der scharfe Löffel und Thermocautère angewendet. Entsprechend dem Höcker des Scheitelbeins musste auch die Beinhaut entfernt werden, da sie mit der Geschwulst zusammenhing.

Es blieb nun eine Wundfläche von 18 Cm. im Durchmesser zurück. Man konnte auf die Ergänzung dieses grossen Defectes um so eher rechnen, da die normale Nachbarhaut infolge der Zunahme der Geschwulst zum Theil nur verschoben war und nach Entfernung derselben vorrücken wird; überdies ist ja die Kopfhaut sehr verschiebbar; somit kann sich dieselbe während des Vernarbungsprocesses concentrisch immer mehr zusammenziehen und so den Defect decken, obwohl dies natürlich längere Zeit beansprucht.

Der Verlauf nach der Operation war ungestört; Wunde granulirend. Am 26. März mass die Wunde seitlich 15 Cm., in sagittaler Richtung 14 Cm. Der von der Beinhaut entblösste Theil des Scheitels wurde in der Grösse eines Kreuzerstückes nekrotisch, löste sich später los und wurde am 8. Mai entfernt. Am 22. Mai mass die Wunde 12—11 Cm. Wegen üppiger Granulation der Wunde musste zuweilen der Lapisstift angewendet werden.

Patientin wurde am 18. August entlassen, die rein granulirende Wunde hatte noch einen Durchmesser von 6 Cm.

Ueber die histologische Beschaffenheit der Geschwulst äusserte sich Herr Prof. Scheuthauer folgendermaassen:

Papillen verlängert, dünn, aus fibrösem, ziemlich zellenreichem Bindegewebe, mit dünnem Stratum corneum, dichtem Stratum Malpighi bedeckt; Letzteres greift tief in die Räume zwischen den Papillen und zeigt an vielen Stellen hyaline Entartung, so dass die Grenzen der sich nicht färbenden Zellen verschwommen sind; das Ganze ist einer glänzenden homogenen Masse gleich und kann es mit Mucin leicht verwechselt werden; die protoplasmareichen Zellen des Stratum Malpighi imponiren sehr für Endothelzellen.

Der Fall ist selten; gegen Dermatitis papillomatosa capillitii oder Mycosis fungoides spricht die fibröse, nicht granulationsartige Beschaffenheit der Papillen. Meine Meinung schwankt zwischen Elephantiasis verrucosa und Carcinoma epitheliale villosum. Die hyalinen Epithelzellen, obwohl keine Sporozoen gefunden wurden, erinnern noch an Molluscum contagiosum.

XVII.

Zur Frage der operativen Fixation des Leistenhodens im Grunde des Scrotums.

Von

Dr. Carl Lauenstein,

Oberarzt des Seemannskrankenhauses und dirig. Arzt der chirurg. Abtheilung des Diakonissenhauses Bethesda in Hamburg.

In Anbetracht der Thatsache, dass über die Behandlung des in seinem Descensus zurückgebliebenen Hodens einheitliche Anschauungen noch nicht bestehen, dass ferner bisher über das Endergebniss der von Schüller seiner Zeit empfohlenen Verpflanzung und Fixation des Leistenhodens in den Grund des Scrotums nur äusserst spärliche Beobachtungen vorzuliegen scheinen, theile ich den nachfolgenden Fall mit.

Der 13jährige Knabe X., welcher mir im Februar 1888 vorgeführt wurde, hatte einen angeborenen beiderseitigen Leistenhoden. Derselbe lag beiderseits vor dem äusseren Leistenringe, während die Scrotalhälften leer, aber wohlgebildet waren. Während der linke Hoden von normaler, dem Alter des Knaben entsprechender Grösse schien, war der rechtsseitige entschieden abnorm klein.

Der Grund, weshalb mir der Knabe gezeigt wurde, waren Schmerzen in den Hoden, die von Zeit zu Zeit, angeblich von selbst und ohne jede äussere Veranlassung, auftraten und dann durch ruhige Lagerung wieder schwanden. Die Schmerzen wurden theils in die Gegend der Hoden, theils in die des Nabels verlegt und pflegten mit Nausea und mit Athembeklemmungen einherzugehen.

Als ich durch die Untersuchung ausser der abnormen Lagerung der Testikel keine andere Anomalie entdeckt hatte, schlug ich dem Vater die Verlagerung, zunächst des mir atrophisch scheinenden rechten Hodens — nach Schüller — vor. Bei günstigem Ausfall dachte ich später auch die linke Seite in derselben Weise zu behandeln. Dies führte ich, als die Zustimmung erfolgt war, am 19. Februar 1888 aus. Ein Längsschnitt wurde, dem Leistenkanal entsprechend, über den Hoden geführt und bis zum Grunde des Scrotums verlängert. Nachdem der Hoden freigelegt war, zeigte sich, dass es unmöglich war, denselben nach abwärts zu dislociren, weil der fest im Leistenkanal haftende Processus vaginalis

peritonei dies verhinderte. Ich durchtrennte daher den Scheidenfortsatz circulär — etwa im Verlaufe seiner Mitte — unter Schonung des Samenstranges und konnte dann leicht den etwas über bohnengrossen, sonst normal aussehenden Hoden in den Grund des Scrotums verlagern. Hier befestigte ich ihn durch zwei Catgutnähte, welche durch das Gewebe des am Hoden verbliebenen Antheils des Processus vaginalis nahe der Cauda epididymidis gelegt wurden. Nachdem ich im äusseren oberen Winkel des äusseren Leistenringes die Pfeiler durch zwei Catgutnähte mit einander vereinigt hatte, schloss ich die Hautwunde völlig und erzielte ungestörte Wundheilung.

Der Hoden blieb jedoch nur ganz vorübergehend da liegen, wo er fixirt war. Vielmehr lag er schon nach wenigen Wochen wieder oben in der Gegend des Tuberculum pubis, wo er früher gelegen hatte. Daher wurde von der Verlagerung auf der anderen Seite Abstand genommen. Ich liess nur eine bossirte Lederkappe tragen, welche beide Hoden schützte und dem Knaben gute Dienste leistete. Deshalb hatte ich auch nachträglich Grund zu der Vermuthung, dass wohl mechanische Insulte die früheren Beschwerden verursacht haben mochten.

Ende September 1890 wurde mir der Knabe wieder vorgestellt. Er war inzwischen confirmirt und zu einem Handwerker in die Lehre gegeben worden.

Während der Hoden der linken Seite, an dem nichts geschehen war, vollkommen normal in seiner Scrotalhälfte lag, hatte sich vor einigen Wochen eine rechtsseitige äussere Leistenhernie entwickelt. Im Bereiche der früheren Operationsnarbe bestand eine wurstförmige Vorwölbung, die sich von der Gegend des äusseren Leistenringes bis in das Scrotum herab erstreckte. Ein Bruchband konnte Patient wegen des vor dem horizontalen Schambeinaste liegenden und durch die Bruchgeschwulst hindurch undeutlich zu fühlenden Hodens nicht tragen. Daher der Wunsch der Beseitigung des Bruches durch eine Operation, die ich am 3. October 1890 machte. Da ich im Voraus nicht sicher war, ob ich wegen etwa bestehender Verwachsungen den Hoden würde erhalten können, so verständigte ich den Vater vorher über diesen Punkt. Durch einen Längsschnitt über die Bruchgeschwulst eröffnete ich, ohne einen Bruchsack unterscheiden zu können, ohne Weiteres die Hernie, welche mehrfach mit ihrer Innenwandung verwachsenes Netz enthielt. In der Gegend des Tuberculum pubis war der keineswegs abnorm klein erscheinende Hoden durch ein Rudiment des Processus vaginalis fixirt. Nach Loslösung des Netzes und Reposition desselben in die Bauchhöhle trennte ich zunächst den Hoden von seinem abnormen Standorte ab und isolirte den Samenstrang bis an den inneren Leistenring. Da ich aber keine Spur eines Bruchsackes fand, so verzichtete ich auf eine Conservirung des Hodens, trug den Samenstrang hoch oben ab, stillte die Blutung, schloss den Leistenkanal mit drei Matratzennähten aus Catgut und vereinigte die Pfeiler noch extra für sich, ebenso wie die Haut, mit fortlaufender Catgutnaht.

Nach einem ungestörten Wundverlauf ist die Hernie, wie ich beiläufig bemerke, bis heute beseitigt geblieben.

Das Präparat sandte ich unter Beifügung der Krankengeschichte an

Herrn Prof. v. Brunn in Rostock, da es mir wichtig war, etwas Näheres über den Zustand der Function des Hodens zu erfahren, und erhielt von Herrn Prosector Dr. G. Heinrich, dem ich, ebenso wie seinem liebenswürdigen Chef, auch an dieser Stelle herzlich danke, über das Ergebniss der Untersuchung folgende Mittheilung, welche ich wörtlich folgen lasse:

„Das ganze Präparat scheint etwas geschrumpft zu sein durch den Aufenthalt in concentrirtem Alkohol.

Der längste Durchmesser des Hodens beträgt 3 Cm., der kürzeste 1,2 Cm., die Länge des Nebenhodens 5 1/2 Cm., die Umschlagstelle der Serosa ist 3 Cm. lang und 1,2 Cm. breit. Makroskopisch lässt der Hoden keine Abnormitäten erkennen, ebensowenig der Nebenhoden. Der Kanal des letzteren ist mit einer durch die Wand des Kanals durchscheinenden weissen Masse strotzend gefüllt. Das Vas deferens lässt sich 4 Cm. weit vom Schwanz des Nebenhodens aus verfolgen, geht dann aber über in mehrere bindegewebige Stränge, von denen einer wohl als Fortsetzung des Vas deferens zu betrachten ist; ein Lumen ist indessen in keinem der Stränge mehr nachweisbar. Die Stränge verlieren sich nach kurzem Verlaufe in dem benachbarten Bindegewebe.

Mikroskopisch zeigt der Hoden normales Gewebe, indessen ohne Entwicklung von Zoospermien; die oben erwähnte weisse Masse im Vas deferens ist kein eingedicktes Sperma, sondern Detritusmasse, welche Pigment enthält und bei Kernfärbung noch einzelne Kerne abgestossener Epithelien erkennen lässt.

Danach hat der Hoden sein physiologisches Secret nicht mehr producirt, wobei aber wohl kaum zu entscheiden ist, ob dieses als Folge des Kryptorchismus zu betrachten ist, oder weil dem Hoden die Möglichkeit, sein Secret zu entleeren, durch die Obliteration des Vas deferens unterbunden war."

Rostock, 27. October 1890.

(gez.) Dr. G. Heinrich,
Prosector.

Aus dieser Beobachtung ergiebt sich zunächst, dass der ursprünglich in der Gegend des äusseren Leistenringes liegende, in den Grund der Scrotalhälfte verpflanzte und dort befestigte rechte Hoden dort nicht liegen blieb, sondern schon nach einigen Wochen seinen alten Standort wieder einnahm. Die Vorlagerung überhaupt liess sich erst ausführen nach querer Spaltung des Processus vaginalis. Nach etwa 1 1/2 Jahren gesellte sich zu der operirten Seite eine Hernie, bei deren Radicaloperation sich der makroskopisch auffällige Befund ergab, dass der circa 1 1/2 Jahre zuvor deutlich atrophische Hoden sich doch schliesslich zu seiner normalen Grösse und Form entwickelt hatte. Aber die genaue histologische Untersuchung lieferte das eigenthümliche Ergebniss, dass es sich um eine Unterbrechung der Continuität des Vas deferens handelte. 4 Cm. vom Kopfe des Nebenhodens ent-

fernt ging es in mehrere bindegewebige Stränge über, an denen eine Fortsetzung seiner Lichtung nicht aufzufinden war. Während der Hoden selbst normales Gewebe zeigte, war der erhaltene Theil des Vas deferens statt mit seinem physiologischen Secret mit Detritus gefüllt.

Wodurch sich diese Störung der Function des Organs erklärt, lässt sich, wie Herr Dr. Heinrich meint, schwer entscheiden. Ich vermuthe, dass sie zusammenhängt mit der Unterbrechung des Vas deferens, die ihrerseits wieder auf die mit Verlagerung des Hodens verknüpfte Zerrung des sehr zarten Samenstranges zurückzuführen sein mag.

Wenn wir auch über die functionellen Verhältnisse kryptorchischer Hoden beim Menschen so gut wie keine sicheren Kenntnisse haben, so liegen doch immerhin an Thieren verbürgte Thatsachen vor, die darauf hindeuten, dass der nicht herabgestiegene oder in der Bauchhöhle liegen gebliebene Hoden völlig functionsfähig sein kann.

Ich habe in dieser Beziehung vergangenen Sommer auf einer ländlichen Ferientour eine mir sehr interessante Unterhaltung mit einem sogenannten „Schweineschneider" gehabt, einem Mann, der im Jahre durchschnittlich 12000 — männliche und weibliche — Ferkel zu castriren pflegt. Nachdem ich ihm zugesehen hatte, wie er in kaum einer Viertelstunde etwa ein Dutzend Ferkel doppelseitig castrirte, brachte ich ihn auf das Thema der Functionsfähigkeit des Bauchhodens bei Schweinen. Darauf erzählte er mir in vollkommen glaubwürdiger Weise, dass er vor einer Reihe von Jahren, im Beginn seiner „operativen" Thätigkeit, sich bei solchen Ferkeln, die nur einen äusserlich fühlbaren Hoden gehabt hätten, in Unkenntniss dieser besonderen Verhältnisse darauf beschränkt hätte, nur diesen einen, an normaler Stelle liegenden Hoden zu entfernen. Aber schon bald hätte er sich davon überzeugen müssen, dass die Thiere sich zu vollkommenen zeugungsfähigen „Ebern" entwickelten. Seit er dies zu wiederholten Malen erfahren habe, entferne er bei der Castration auch stets den in der Bauchhöhle zurückgebliebenen Hoden.

Meiner Ansicht nach würde es gezwungen erscheinen, wenn wir bei solchen Erfahrungen am Thier nicht auch für den Menschen annehmen wollten, dass ein kryptorchischer Hoden von normaler Form und Grösse sich physiologisch normal verhalten könne.

Eine bestimmte Antwort auf diese bisher noch unentschiedene Frage wäre für den Chirurgen um so wichtiger, als er gerade bei der Radicaloperation von Leistenbrüchen nicht selten sich darüber entscheiden muss, ob er den mangelhaft herabgestiegenen Hoden

schonen solle, oder ob er ihn entfernen und dadurch sich die Aufgabe, den Bruch zu heilen, wesentlich erleichtern dürfe.

Sehr merkwürdig ist immerhin noch in unserem Falle die Thatsache, dass der rechte Hoden, falls wirklich bei der operativen Verlagerung die Continuität des Vas deferens unterbrochen ist, in den folgenden 1½ Jahren sich trotzdem in Form und Grösse annähernd entwickelt hat.

In dieser Beziehung bedarf unsere Beobachtung noch weiterer Aufklärung durch spätere Erfahrungen. Es wäre daher gewiss ebenso wichtig wie interessant, wenn in geeigneten Fällen der Frage nach einer etwaigen Schädigung des Vas deferens durch die „operative Verlagerung des Leistenhodens nach Schüller" Beachtung geschenkt würde.

Einer der befriedigendsten Punkte unseres Falles ist zweifellos das Verhalten des linken Hodens, der ohne alles chirurgische Zuthun in diesem der Pubertätsentwicklung angehörenden Zeitraume von 1½ Jahren sich noch nachträglich an seinen normalen Platz begeben hatte.

XVIII.

Die Tuberculose des Schultergelenkes.

Besprochen auf Grund des Beobachtungsmaterials der chirurgischen Klinik zu Göttingen.

Von

Wilhelm Victor König,
Assistenzarzt an der medicinischen Poliklinik zu Göttingen.

(Mit 15 Abbildungen.)

Das Schultergelenk gehört bekanntlich zu den grossen Gelenken des menschlichen Körpers, welche relativ selten tuberculös erkranken. Während Willemer in der im Jahre 1886 erschienenen Arbeit über Tuberculose im Kniegelenk bereits aus der Zeit vom Herbst 1875 bis Herbst 1882 über 174 Fälle berichten konnte, wurden in der ganzen Periode vom Herbst 1875 bis Herbst 1891 in der chirurgischen Klinik und in der chirurgischen Privatklinik zu Göttingen nur 60 Fälle von Schultergelenkstuberculose behandelt. Immerhin ist diese Zahl eine relativ grosse, gross genug, um bestimmte, für die Pathologie und Therapie wichtige Schlüsse daraus zu ziehen.

Wenn wir sofort mit den Ergebnissen unserer Untersuchungen beginnen und uns zunächst zu der Betrachtung der speciell für die Schultergelenkstuberculose maassgebenden ätiologischen Verhältnisse wenden, so ist die Ausbeute nach dieser Richtung hin eine sehr geringe gewesen. Die Frage nach dem speciellen ätioligischen Momente der Erkrankung konnte nur selten sicher beantwortet werden, sei es dass darauf bezügliche Angaben in den vorhandenen Krankengeschichten fehlen, oder dass die Aussagen der Patienten nicht hinreichend sichere waren. So ist in der Regel der Versuch, irgend welche äussere Veranlassung, wie Fall oder Stoss auf die erkrankte Schulter, oder hereditäre Belastung nachzuweisen, negativ ausgefallen.

Im Anschlusse an voraufgegangene Traumen erkrankten angeblich zum Theil sehr schnell und schwer, zum Theil erst im Verlaufe von Monaten und Jahren, ganz allmählich 11 Patienten; indessen

ist auch diese kleine Zahl noch mit Vorsicht aufzunehmen, da mannigfach die betreffenden Angaben nur auf Vermuthungen der Patienten beruhen oder ganz unklar sind. Nur einige Male lautet die bestimmte Aussage so, dass sich das bestehende Leiden ganz direct im Anschluss an irgend welches Trauma entwickelt habe. So giebt z. B. ein Kranker an, er sei vor 2 Jahren in voller Gesundheit auf den rechten Ellbogen gefallen, habe dabei jedoch zu gleicher Zeit ein heftiges Krachen in der Schulter derselben Seite bemerkt; seitdem sei dieselbe ganz allmählich steif und schmerzhaft geworden. Patient stellte sich 2 Jahre nach dem Trauma mit einem durch Tuberculose völlig zerstörten Schultergelenke hier vor und wurde durch Operation geheilt.

Relativ häufig stösst man bei eingehender Anamnese auf die Angabe, dass die Patienten schon seit einer Reihe von Jahren an zeitweilig, besonders in den Wintermonaten auftretenden rheumatischen oder neuralgischen Schmerzen zu leiden gehabt haben, die ihren Sitz dann meist im Bereiche der oberen Extremität und des Rückens hatten. Ferner hat sich in vereinzelten Fällen angeblich Schwellung, Schmerzhaftigkeit und Functionsstörung direct nach einem schweren Abdominaltyphus, nach Lungenentzündung und einige Male auch nach Masern entwickelt.

Was nun die hereditäre Belastung der einzelnen Individuen anbelangt, so ist es mir nur bei einem ganz geringen Procentsatze — bei 11 von 60 — gelungen, bestimmte Anhaltspunkte für ererbte Tuberculose zu erhalten, und muss ich daher davon abstehen, irgend welche genauere Statistik hierüber anzugeben. Dieser Mangel lässt sich zum Theil wohl daraus erklären, dass die Angaben der Patienten gerade in diesem Punkte so überaus ungenau sind, andererseits habe ich auch wieder die Thatsache bestätigt gefunden, dass man bei ganz eingehendem Krankenexamen, ich möchte fast sagen ausnahmslos, irgend ein Mitglied in der Familie des betreffenden Patienten ausfindig machen kann, welches an einer auf Tuberculose mindestens verdächtigen Krankheit gelitten hat oder daran gestorben ist.

Wie bei der Tuberculose anderer Gelenke, so verhält sich auch bei der Schulter die Zahl der Erkrankten in den verschiedenen Lebensaltern sehr verschieden.

Es erkrankten von den 60 Patienten

im	Alter	von	2—13	Jahren	11 Patienten
=	=	=	14—19	=	16 =
=	=	=	20—29	=	14 =
=	=	=	30—39	=	5 =
=	=	=	40—49	=	9 =
=	=	=	über 50	Jahre	5 =

Unter 2 Jahren war keins der zur Behandlung gekommenen Kinder, während der älteste Patient 65 Jahre alt war.

Bei ungefährer Zusammenstellung würde somit unter unseren 60 Fällen auf die ersten 14 Jahre etwa je einer kommen, während in den Jahren von 14 bis 20 auf das Jahr 2⅔ Erkrankungen zu rechnen wären; dann sinkt die Zahl zwischen 30 und 40 auf ½ pro anno, um zwischen 40 und 50 wieder auf 1 Fall für das Jahr zu steigen. In Procenten ausgedrückt, würde die Zusammenstellung lauten:

Kindesalter (2—14)	18⅓ Proc.
Jünglingsalter (14—20) . .	26⅔ =
das Alter von 20—30 . .	23⅓ =
= = = 30—40 . .	8⅓ =
= = = 40—50 . .	15 =
= = über 50 Jahre . .	8⅓ =

Genau die Hälfte aller Erkrankungsfälle kommt demnach auf die Zeit vom 14.—30. Lebensjahr. Die grösste Zahl fällt auf die Entwicklungszeit (14.—20.).

Wir legen diesen Zahlen, weil sie so klein sind, keinen übergrossen Werth bei, aber es stimmt die eine Zahl gewiss mit der klinischen Beobachtung, welche nachweist, dass fast 3 mal so viel Erkrankungen auf jedes Jahr zwischen den Jahren von 14 bis 19 kommen, als auf andere Jahre.

Im Allgemeinen kann man sagen, dass also die Zeit zwischen dem 14. und 30. Jahre für das Ausbrechen der Schultergelenkstuberculose die weitaus günstigste ist, vor Allem aber die vom 14. bis 20. Jahre, also gerade die Zeit der Pubertätsentwicklung.

Was nun die Zeit betrifft, welche zwischen dem Auftreten der Anfangssymptome und dem Vorstellen der Kranken in hiesiger Klinik lag, so sind die diesbezüglichen Angaben folgende:

Es haben die ersten Symptome oder Beschwerden bemerkt

37 Patienten 1 Jahr vor der Aufnahme
8 = 2 Jahre = = =
13 = mehrere = = = =
Bei 2 waren die Angaben ungewiss.

Um nun auch noch einen Blick auf die Frage zu werfen, ob das Geschlecht auf die tuberculösen Schultergelenksleiden einen wesentlichen Einfluss ausübt, so theile ich nur mit, dass unter den 60 Fällen 34 männliche und 26 weibliche Personen zur Behandlung kamen. Die Zahlen sind ebenfalls nicht gross genug, um auch aus den einzelnen Lebensaltersdecennien einen bestimmten Schluss ziehen zu dürfen.

Was zuletzt noch die Körperseite anlangt, an welcher die Erkrankung zum Ausbruche kam, so waren es in vorliegenden 60 Fällen 38 rechtsseitige und 22 linksseitige Tuberculosen.

Bevor wir zur Besprechung der Schultergelenkstuberculose selbst übergehen, wollen wir zunächst die anatomischen Verhältnisse des Gelenkes, insofern sie von Einfluss auf die Krankheit und die nothwendigen Operationen sind, kurz durchgehen.

Das Schultergelenk ist ein freies Kugelgelenk. Die Cavitas glenoidalis scapulae ist flach, von ovaler Gestalt und mit hyalinem Knorpel überzogen, dessen Dicke von der Mitte nach dem freien Rande hin zunimmt. Um diesen Rand der Pfanne herum setzt sich eine fibröse Lippe — Labrum glenoideum — an, welche dazu dient, die Pfanne für den grossen Humeruskopf zu erweitern und zu vertiefen. Von der oberen Spitze dieses Labrum nimmt das Caput longum occipitis seinen Ursprung.

Der Humeruskopf ist gleichfals mit hyalinem Knorpel überzogen, dessen Dickendurchmesser nach dem freien Rande hin, an den sich das Collum anatomicum anschliesst, allmählich abnimmt.

Die diese beiden überknorpelten Gelenkflächen einschliessende Kapsel, welche am Schultergelenk weiter und schlaffer ist, als an allen übrigen Gelenken, bildet einen von oben von dem Pfannentheile nach dem humeralen Ansatze sich erweiternden Schlauch, der sich über die Vertiefung zwischen dem Tuberculum majus et minus hinzieht; an dieser Stelle findet sich ein Spalt in ihm, in dem die Sehne des langen Bicepskopfes, umhüllt von einer Synovialscheide, verläuft. Ihren Ausgangspunkt nimmt die Kapsel an der Pfanne in ihrer unteren Hälfte von dem scharfen Rande des Labrum glenoideum, während im oberen Theile die für die Bicepssehne zum Ursprung dienende Lippe noch von der Kapsel umfasst wird, indem letztere noch oberhalb derselben sich also ansetzt. Am Humerus inserirt sie oberhalb der beiden Tubercula an der äusseren Grenze des Kopfknorpels und überbrückt, wie oben erwähnt, den Sulcus intertubercularis. Von der Knorpelgrenze aus legt sie sich ganz innig an den Knochen nach unten hin an, nimmt also auch ihre Insertion breit vom Collum anatomicum. Eine Verstärkung findet die Kapsel einerseits durch das Ligamentum coracoacromiale, das sich vom Akromion nach dem Processus coracoideus hin erstreckt, andererseits durch die mit ihr selbst meist verschmolzenen Sehnen der Muskeln, die an den beiden Tuberkeln inseriren — die Musculi supra- und infraspinatus und der teres minor auf der hinteren Seite (an das Tuberculum majus), der Musculus subscapularis an der vorderen Seite (an das Tuberculum minus).

Dem Gelenk zum Schutze dienen an Knochentheilen oben und aussen das Akromion, vorn der Processus coracoideus und abwärts die beiden Tubercula majus et minus. Ein weiterer Schutz wird noch gebildet an Weichtheilen durch den M. deltoideus nach aussen, nach hinten durch den M. teres major, den M. latissimus dorsi und das Caput longum musculi tricipitis und nach vorn durch die Musculi coracobrachialis und pectoralis major. Nach der Achselhöhle hin ist die Kapsel frei; auf ihr verlaufen hier nur der Plexus brachialis und die Vasa axillaria.

Ausser diesen Nerven und Arterien, resp. Venen kommen bei den

Operationen an der Schulter noch besonders in Betracht die Art. circumflexa humeri und der Nervus axillaris. Die Arterie, der Axillaris oder Acromialis entstammend, verläuft vorn zwischen dem M. deltoideus und dem M. pectoralis major nach unten aussen vor dem Collum chirurgicum humeri. Der Axillarnerv geht vom Plexus brachialis ab, versorgt die Kapsel, ferner mit einem Hautast die hintere Schultergegend und die des Oberarmes, sowie mit seinen Muskelästen den M. teres minor und den M. deltoideus.

In der Regel hat nun die Synovialkapsel noch zwei Ausstülpungen oder Synovialtaschen, welche bei den tuberculösen Erkrankungen des Gelenkes sehr häufig von grosser Bedeutung für deren Ausbreitung sein können.

Diese Ausstülpungen sind:

1. Die Bursa synovialis subscapularis, die von der vorderen, medialen Kapselwand in der Höhe der Einbiegung des vorderen Pfannenrandes medianwärts unter die vordere, concave Fläche des Schulterhakens verläuft und dort blind endigt.
2. Die Bursa synovialis intertubercularis, welche den Bicepskanal auskleidet und blind als cylindrische Tasche bis in die Gegend der Insertionspunkte der Musculi pectoralis major et latissimus dorsi reicht.

Für die Pathologie des Gelenkes sind aber ferner von grosser Bedeutung drei regelmässig sich findende, geschlossene Schleimbeutel, welche an manchen Stellen öfters mit der Gelenkkapsel communiciren.

Der grösste von ihnen, bei verschiedenen Gelenkerkrankungen (Arthritis deformans) und auch bei der Schultergelenkstuberculose in Betracht kommende ist der des M. deltoideus — Bursa mucosa subdeltoidea seu acromialis. Während der M. deltoideus mit dem Ligamentum coracoacromiale straff verbunden ist, liegt an seiner Hinterfläche zwischen ihm und dem Tuberculum majus humeri dieser grosse, für gewöhnlich also geschlossene Schleimbeutel; jedoch findet gerade an dieser Stelle oft eine Communication mit dem Gelenk statt.

Ein weiterer ist vorn unterhalb des Akromion zwischen die oben erwähnte Bursa synovialis subscapularis und den diese bedeckenden Musculus subscapularis eingeschaltet, die Bursa mucosa subscapularis seu coracoidea, und der dritte — Bursa mucosa coracobrachialis — ist auf der Vorderfläche des M. subscapularis vor dem Gelenk gelegen; über ihn gleitet die am Akromion entspringende Armmuskelgruppe. Dieser letztere ist wohl verhältnissmässig der für unsere Besprechung am wenigsten wichtige.

Betrachten wir noch einmal die Gelenkenden genauer, so kann man an dem Humerusende einen Kopf im weiteren und einen solchen im engeren Sinne unterscheiden; während ersterer das obere Humerusstück bis zum Collum chirurgicum, also bei herabhängendem Arme bis zu einer horizontal um das obere Ende des schlanken Schaftes gedachten Grenze umfasst, verstehen wir unter dem Kopf im engeren Sinne die überknorpelte Halbkugel bis zum Collum anatomicum. Es bleibt also ein Rest, die beiden Tubercula majus et minus in sich fassend, übrig, der zwischen das Collum anatomicum und chirurgicum eingekeilt ist.

Zerlegt man nun den Kopf im weiteren Sinne durch verschiedene auf die Längsaxe gelegte Schnitte — wir wollen zunächst einen frontalen grundlegend machen, — so bietet sich uns *je nach dem Alter des betreffenden Individuums* ein ganz verschiedenartiges Bild dar. In der Jugend besteht der obere Theil des Humerus scharf geschieden aus einer Epiphyse und einer Diaphyse, deren Grenze bis zur Verschmelzung Beider etwa auf der Höhe des Collum chirurgicum in einer nach oben convexen Linie verläuft. Beim Neugeborenen finden wir diese Epiphyse noch völlig knorpelig und in den äusseren Contouren des ganzen Kopfes vom Collum anatomicum sehr wenig angedeutet (s. Fig. 1). — Im Laufe

Fig. 3.

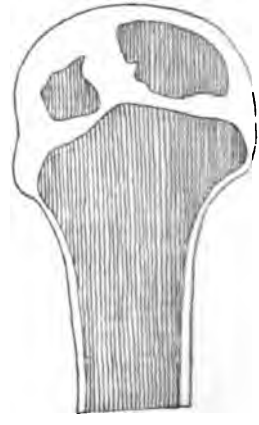

Fig. 1.

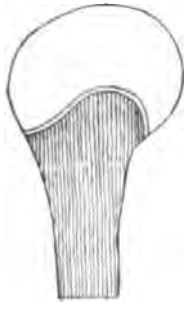

Fig. 2.

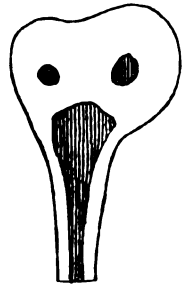

des ersten Lebensjahres, öfter auch erst im zweiten bildet sich dann zunächst ein Knochenkern im Gebiete des eigentlichen Kopftheiles, der nach Ablauf des ersten Jahres etwa die Grösse einer Erbse hat; etwas später tritt dann ein gleicher Kern in dem Theile, der die Tubercula umfasst, auf (s. Fig. 2). Von diesen beiden Kernen geht die Verknöcherung der Epiphyse vor sich, indem dieselben sich langsam vergrössern (s. Fig. 3) und ungefähr am Ende des 4. oder zu Anfang des 5. Jahres sich vereinigen, und zwar zunächst in einem schmalen Stücke etwa im Bereiche des anatomischen Halses; allmählich aber verknöchert die Epiphyse ganz nur nach aussen, vom Kopfknorpel bedeckt und von der Diaphyse durch eine scheibenförmige, anfänglich nach oben spitz convexe (s. Fig. 4), im späteren Alter stumpf convexe Synchondrose (s. Fig. 5) getrennt.

Wie bei den übrigen Gelenken, so ist selbstverständlich auch bei den tuberculösen Schultergelenkserkrankungen der Ausgangspunkt für dieselben entweder die *Synovialmembran* oder die *knöchernen Gelenkenden*, und zwar ist auch hier das Verhältniss so, dass die *primär ostalen* an Zahl die *primär synovialen* Erkrankungen bedeutend übertreffen. Von den 60 Fällen der Beobachtungszeit waren:

primär synovial . . . . . 15 und
primär ostal 45

oder in Procenten ausgedrückt, es waren

25 Proc. primär synoviale Tuberculosen und
75 Proc. primär ostale .

Berechnen wir das Vorkommen dieser verschiedenen Erkrankungsformen in den verschiedenen Lebensaltern, so erhalten wir folgende Zusammenstellung:

Es erkrankten in der Zeit

vom	2.—13.	Jahre	prim.	synovial	4	Pat.,	prim. ostal	5 Pat.
=	14.—19.	=	=	=	0	=	=	17 =
=	20.—29.	=	=	=	5	=	=	9 =
=	30.—39.	=	=	=	1	=	=	4 =
=	40.—49.	=	=	=	2	=	=	8 =
=	50.	=	=	=	1	=	=	4 =

Auffallend hierbei ist, dass in der Zeit vom 14.—20. Lebensjahre, in die gerade die meisten Erkrankungen fielen, auch die ostale Form

Fig. 4.

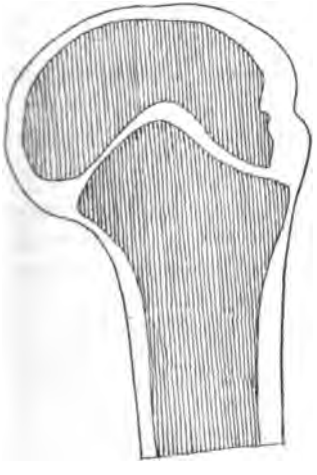

Fig. 5.

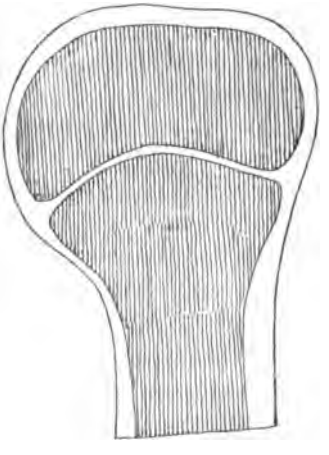

ganz allein vertreten ist; vom 30. Jahre an gestaltet sich das Verhältniss in jedem Lebensdecennium gleich, indem auf 1 primär synovialen Fall jedesmal 4 primär ostale kommen. Dies Zunehmen der primär ostalen Form im gereifteren Alter stimmt allerdings mit der von v. Volkmann geäusserten Ansicht, bei Kindern herrsche die primär ostale, bei Erwachsenen die primär synoviale Form vor, nicht überein, während sie dagegen mit den von König über Gelenktuber-

culose gesammelten Resultaten wiederum im Einklang steht. Würden wir allerdings Krause's, nach unserer Meinung sowohl durch Untersuchung der kranken Schultern, als auch der von anderen Gelenken als vollkommen unhaltbar zu verwerfenden Annahme, die Caries sicca sei eine primär synoviale Erkrankung, folgen und dahin unsere Tabelle umändern, so würden wir wohl zu einem Resultate gelangen, das der Ansicht v. Volkmann's das Wort spräche.

Betrachten wir nun die pathologisch-anatomischen Erscheinungen, welche ein tuberculös erkranktes Schultergelenk bietet, so finden wir zunächst, dass die Synovialmembran als der Ausgangspunkt für das Leiden entweder diffus oder circumscript erkranken kann.

Bei der diffusen Form können wir wiederum auf drei verschiedene Formen stossen: es kann nämlich die Synovialis nur wenig geschwollen sein, ohne dass irgend erhebliche Granulationsbildung an ihr nachweisbar ist, oder sie kann beträchtliche Schwellung zeigen, sei es durch Organisation von ihr aufgelagertem Faserstoff, sei es dass sie sich selbst an der Proliferation des wuchernden Granulationsgewebes betheiligt.

Bei der ersten Art der diffusen Synovialtuberculose erscheint die Gelenkmembran auf den ersten Blick nur wenig erkrankt, sie scheint keinerlei erhebliche Anzeichen zu bieten von entzündlichen Erkrankungen, dagegen finden sich auf ihr eine mehr oder weniger grosse Anzahl grauer, graugelber Knötchen und Körnchen, die einen ganz festen Anhaltspunkt für die Natur des Leidens bieten.

Und gerade hierin liegt der Unterschied von der zweiten Form. Denn bei ihr treten im groben Bilde die Knötchen gegenüber der diffusen, mit erheblicher Schwellung verbundenen Entartung der Synovialis zurück. Diese Schwellung setzt sich zusammen aus der granulirenden Entzündung der Synovialhaut, welche sich als Folge der tuberculösen Infection und Tuberkelbildung in ihr direct entwickelt, sowie aus jenem, zuweilen erheblichen Antheil von Schwellung, welcher sich durch Organisation und Tuberculisirung des der Synovialis aufgelagerten Faserstoffes bildet. Bei dieser letzteren Form spielt dann in der Regel noch der unorganisirte Faserstoff eine Rolle.

Die relativ häufigste Form dieser diffusen Synovialtuberculose ist die soeben kurz skizzirte hyperplastische.

Ganz eigenthümlich gestaltet sich die Erkrankung der Synovialis, welche sich zu der Caries sicca hinzugesellt. Wohl findet man hier an einzelnen Stellen geschwulstartige Granulationsmassen, welche sich in die Defecte der Knochen hineinlegen und in einzelne bleibende Taschen

der Synovialis hineinwachsen, aber im Grossen und Ganzen überwiegt doch die narbige Schrumpfung und die dadurch bedingte Verkümmerung des synovialen Schlauches sehr bald diese Gewebsneubildung. Wir kommen auf diese Form der Kapselerkrankung noch bei der Caries sicca zurück.

Die circumscript auftretende Erkrankungsform dagegen ist an der Schulter äusserst selten.

Man findet an die Gelenkkapsel ansetzend eine Geschwulst von verschiedener, zuweilen erheblicher Grösse und von harter Consistenz. Meist ist sie von eigenthümlich graubrauner Farbe. In der Regel besteht diese knotige Tuberculose aus jungem Bindegewebe mit wechselnden, zuweilen sehr zahlreichen Tuberkelknötchen in der Substanz. Das fragliche Gewebe kann sich von der freien Kapsel oder auch von einer Herderkrankung des Knochens aus entwickeln und in das Kapselinnere hineinwachsen. Andererseits kann auch die Neubildung den Knochen secundär zerstören.

Einen sehr ungewöhnlichen Fall, der vor 3 Jahren in der hiesigen Privatklinik zur Operation gelangte, möchte ich in diese Klasse von tuberculöser Localerkrankung des Gelenkes hier einreihen.

Clara H., 5jährig, wird am 13. April 1889 in hiesiger Privatklinik aufgenommen. Das im Allgemeinen kränklich aussehende Kind leidet angeblich seit $^1/_2$ Jahre an Schwellung der linken Schulter, die ganz allmählich zugenommen hat, während sich zu gleicher Zeit auch Schmerzen einstellten. — Es finden sich Narben am Arm in der Ellbogengegend und Residuen von tuberculösen Halsdrüsenaffectionen.

Bei der Aufnahme ist die ganze Schultergegend geschwollen; die Schwellung zieht sich auf der Aussenseite des Oberarms bis in das obere Drittel desselben, nach unten allmählich zunehmend. Die Bewegungsfähigkeit des Armes ist erheblich beschränkt; die Abduction passiv noch bis zur Horizontalen möglich. Druck auf die Gegend des Tuberculum majus erweist sich als schmerzhaft.

Man gelangt bei dem lateral vom Sulcus intertubercularis ausgeführten Schnitte zunächst auf die bis auf $^2/_3$ Cm. verdickte, derbe Kapsel auf der vorderen Seite des Gelenkes. Die Farbe des straffen Gewebes ist blass, zum Theil röthlich-braun, schimmernd. Die Kapsel ist im Umfange eines kleinen Zwanzigpfennigstückes mit dem Tuberculum majus verwachsen, und von dieser Stelle aus gelangt man in einen etwa pflaumengrossen Granulationsherd, der sich nach dem Humeruskopfe hin erstreckt und bis unter den Knorpel reicht. Der verdickte Abschnitt der Kapsel wird exstirpirt und der Herd mit dem scharfen Löffel entfernt, und zwar möglichst tief. Der hintere Gelenkabschnitt scheint völlig gesund.

Da die Möglichkeit, dass es sich hier um einen Tumor handelte, nicht ausgeschlossen war, begnügt man sich zunächst mit diesem Eingriff. Die mikroskopische Untersuchung hat nun ergeben: Die verdickte Kapsel besteht im Wesentlichen aus meist kreuzweise verlaufenden, straffen Bindegewebsfasern; in der Peripherie der Kapselgeschwulst finden sich Rund-

zellencomplexe, deren Farbe und Anordnung die Diagnose „Tuberculose" als entschieden begründet erscheinen lassen. Die Granulationen im Knochen zeigen nichts Charakteristisches.

Die Patientin, der später noch einmal tuberculöse Halsdrüsen in ihrer Heimat exstirpirt sind, ist mit vollkommen unbehindert beweglichem Gelenk ausgeheilt.

Das Vorkommen von Hydrops tuberculosus am Schultergelenk ist ein recht seltenes. Ich finde unter den 60 Fällen nur bei 3 einen Hydrops, und zwar fast stets nur mit wenig Flüssigkeitsansammlung in dem befallenen Gelenk. In allen 3 Fällen handelt es sich um primär synoviale Erkrankung. Ausnahmslos findet sich neben dem wässerigen Erguss reichlicher Faserstoff in der unten besprochenen Weise. Dabei ist sowohl die eigentliche Kapselschwellung wechselnd, so dass klinisch in dem einen Falle ein einfacher Hydrops vorzuliegen scheint, während in dem anderen die Synovialschwellung sammt dem Faserstoff die Flüssigkeit in ihren Erscheinungen zurücktreten lässt.

Die Flüssigkeit war in den beobachteten Fällen einmal verhältnissmässig klar, in den übrigen getrübt. Wir haben schon den Befund von Faserstoff erwähnt. Hinzufügen müssen wir, dass er gerade bei dem Hydrops fibrinosus der Schulter charakteristisch ist; bei uns war es 2 mal der Fall, wenn in der Flüssigkeit eine verschieden grosse Menge von Reiskörperchen oder grössere, glatte Farbstoffgerinnungen schwimmen. Auch kleinere Fibrinfetzen und Granulationsgewebstheilchen, die sich von der tuberculös entarteten Synovialis abgestossen haben, sind erwähnt. Nicht selten wird gerade bei der durch leichte Verdickung und Röthung der Synovialmembran charakterisirten, diffusen Synovialtuberculose, an die sich besonders gern der Hydrops fibrinosus anschliesst, auch der nächste, der subdeltoideale Schleimbeutel in Mitleidenschaft gezogen und zeigt dann dieselbe Erkrankungsform wie das Gelenk.

Oefter bildet bekanntlich auch der Hydrops, der zunächst durch Punction ganz gut rückgängig zu werden scheint, nur das Anfangsglied zu einer ganzen Reihe von tuberculösen Processen in dem erkrankten Organismus und speciell in dem betreffenden Gelenk.

Einen Fall, der so ziemlich alle Symptome in dieser Richtung zeigt, möchte ich deshalb an dieser Stelle einfügen. Bei ihm handelte es sich offenbar zunächst um einen Hydrops mit wenig Faserstoff und Gewebsschwellung. Nach der ersten Punction trat ein Recidiv mit reichlicher Faserstoffentwicklung und Organisirung, resp. Tuberculisirung des organisirten Gewebes ein.

Carl Ut., 56jähriger Arbeiter, wird am 7. August 1884 in hiesiger Klinik aufgenommen.

Er giebt an, es habe sich im Anschluss an einen schweren Typhus, den er im Frühjahre 1884 durchgemacht habe, Schwellung und Functionsstörung im rechten Schultergelenk mit relativ wenig Schmerzhaftigkeit entwickelt.

Status bei der Aufnahme: Es besteht eine fluctuirende Schwellung im Bereiche des rechten Schultergelenkes. Patient kann den Arm nicht über die Horizontalen erheben und klagt bei jeder Bewegung über heftige Schmerzen.

Bei der vorgenommenen Punction des Gelenkes fliessen etwa 20 Grm. klarer, seröser Flüssigkeit ab, an deren Stelle eine 5 proc. Carbolsäurelösung injicirt wird. Nachdem das Gelenk abgeschwollen ist, wird Patient mit der Weisung, den Arm fleissig zu bewegen, entlassen.

Im April 1885 kommt der Kranke jedoch wieder und erklärt, er habe den Arm bis Neujahr 1885 schmerzlos gebrauchen, jedoch nie ganz erheben können; seit dieser Zeit hätten sich wieder langsam zunehmend mehr Schmerzen und allmählich gänzliche Gebrauchsunfähigkeit des Armes eingestellt.

Das Schultergelenk zeigt jetzt pralle Schwellung und an einzelnen Stellen Fluctuation; in der Fossa supraclavicularis über dem Akromion ist eine isolirte, deutlich fluctuirende Schwellung von der Grösse eines Taubeneies. Patient ist in sämmtlichen Bewegungen des Schultergelenkes sehr behindert. Daneben sind auch die leichtesten Bewegungen sehr schmerzhaft.

Da sich bei dem angeblich sonst gesunden Manne keinerlei Anhaltspunkte für Tuberculose an Lungen und Nieren oder sonstigen Organen finden, wird ihm unter der Annahme einer Arthritis deformans mit Hydrops die Incision, resp. Resection des Gelenkes proponirt.

Die zunächst vorgenommene Incision in die isolirte Schwellung in der Fossa supraclavicularis ergiebt etwas hydropische, klare Flüssigkeit mit einzelnen, auf Tuberculose sehr verdächtig aussehenden, weichen Granulationsfetzen und eine Anzahl Reiskörper; da der von der Incisionsöffnung aus eingeführte Finger direct ins Gelenk glatt einzudringen vermag, so wird selbiges durch den vorderen Resectionsschnitt eröffnet. Es zeigt sich nun in der That ein sehr ausgedehnter, synovialer Fungus mit Hydrops und vielen Reiskörperchen. Die Resection des offenbar secundär von Granulationen angefressenen Kopfes, dessen Knorpel in ganzer Ausdehnung etwas defect, rauh und grau verfärbt ist, wird deshalb sofort angeschlossen. Die ganze Kapsel erweist sich in dicke, schwartige Massen umgewandelt und wird exstirpirt. Desgleichen ist auch der subdeltoideale Schleimbeutel mit Reiskörpern und hydropischer, klarer Flüssigkeit gefüllt und mit einer dicken, mit Tuberkeln besetzten Pyogenmembran ausgekleidet; auch das akromiale Ende der Clavicula ist von tuberculösen Granulationen zerstört und erweicht. Mit scharfem Löffel, Scheere und Pincette werden die tuberculösen Granulationen, die in die engsten Winkel und Falten der Kapsel gekrochen sind, aus allen Ecken und Taschen so gründlich als irgend möglich ausgeräumt, die Wunde jodoformirt, drainirt, vernäht und verbunden.

Patient wird etwa 3 Wochen später nach einem reactionslosen Wundverlauf entlassen.

Ueber 3/4 Jahre hat er dann, nachdem die Operationswunde bis auf eine kleine Stelle mitten in der Narbe, die roth blieb, aber nicht nässte, verheilt war, wieder leichte Arbeit thun können und will auch den operirten Arm dabei gut gebraucht haben. Dann ist von selbst oben erwähnte Stelle unter Eitersecretion wieder aufgebrochen, und der Arm wurde wieder so schmerzhaft, dass Patient am 1. Juni 1886 hier wieder Hülfe sucht.

Die Fistel wird auch erweitert, jedoch ausser wenig vorhandener Granulation im Gelenk nichts von Nekrose oder sonstiger Erkrankung gefunden.

Nach Angabe der Verwandten ist die Schulter nicht wieder verheilt, sondern hat stets stark geeitert. Patient ist dann bereits in demselben Herbste scheinbar an Allgemeintuberculose verstorben.

In allen 3 Fällen von Hydrops war der Knorpel des Kopfes mehr oder weniger defect und zum Theil oder ganz von seiner Unterlage losgelöst, stets rauh und grau verfärbt, trüber als normal; der der Pfanne war in einem Falle ebenfalls seiner Unterlage nur lose aufliegend, rauh und grau.

Der Pfannenknochen selbst erwies sich sonst stets gesund, indessen war der Kopf immer secundär von den tuberculösen Granulationen angefressen und zeigte theils flache, theils etwas tiefere Defecte.

Das Bild, welches sich bietet, wenn wir ein von diffuser Synovialtuberculose mit proliferirender Erkrankung der Synovialis befallenes Schultergelenk eröffnen, ist mit Berücksichtigung der besonderen localen, anatomischen Verhältnisse etwa folgendes: Sofort nach dem Einschnitt in die Gelenkkapsel quellen aus derselben weiche, tuberculöse Granulationen hervor, deren Farbe eine blassgraurötliche oder eine gleichmässig rothe sein kann, je nachdem das Gefässnetz, welches sich in ihnen sammt den gefässreichen Granulationen entwickelt hat, besonders stark ausgebildet ist oder die Tuberkelknötchen, was allerdings auf den ersten Blick hin meist nicht der Fall zu sein scheint, besonders zahlreich und deutlich erscheinen. Diese Granulationen haben ihren Sitz nicht nur auf und in der inneren Kapselwand, sondern sie sind auf den Knorpel des Kopfes und der Pfanne übergewuchert und haben an beiden Theilen den Knorpel partiell oder total aufgehoben; in vielen Fällen sind sie mit der Bicepssehne in deren Scheide nach unten gewandert.

In ihrer Eigenschaft als infectiös-entzündliche Krankheit, in der sie auf alle sie umgebenden Gewebstheile, wie Bänder, Knorpel, Knochen, Sehnen, Schleimbeutel u. s. w., übergreift, zerstört die diffuse, granulirende Tuberculose auch die lange Bicepssehne in ihrer ganzen

Ausdehnung; an ihrer Stelle finden sich dann entweder grosse Massen weicher, tuberculöser Granulationen, oder es ist zu secundärer Vereiterung gekommen, es haben sich Abscesse mit der Tendenz zu wandern gebildet. Von diesen secundären Abscessen aus bricht dann der Eiter gewöhnlich von selbst nach aussen hindurch, einen Fistelgang zurücklassend, der sich abwechselnd wieder schliesst, um nach einiger Zeit wieder aufzubrechen.

In den Fällen, in denen auch der subdeltoideale Schleimbeutel in Mitleidenschaft gezogen wurde, war er entweder gefüllt mit frischen, weichen, üppigen, tuberculösen Granulationen oder ausgekleidet mit einer mit Tuberkelknötchen reich besetzten Pyogenmembran, öfter auch Eiter mit Fibrinflocken enthaltend. (Das Vorkommen von Hydrops fibrinosus an dieser Stelle ist oben bereits erwähnt.)

Der Humeruskopf selbst zeigte sich, wie bereits oben gesagt, bei den vorliegenden Fällen theils ganz, theils nur stückweise von Knorpel entblösst, mit Granulationen bedeckt, zuweilen auf der Oberfläche zerstört (cariös) und erweicht; ein solches Verhalten der Gelenkflächen finden wir aber besonders in den Fällen, in denen es bereits zu einem ausgebreiteten Zerfalle der Tuberkelknötchen, zu Eiteransammlungen, Fistelbildungen u. s. w. gekommen war.

Als Erläuterung hierzu möge folgender Fall dienen:

Joseph J., 29jähriger Schneider, lässt sich am 12. August 1889 in die hiesige chirurgische Klinik aufnehmen.

Seit etwa 1 Jahre leidet Patient vorübergehend an leichten Schmerzen im rechten Schultergelenk. Vor 4 Monaten trat am rechten Oberarm eine langsam stärker werdende Anschwellung auf, die vor etwa 3 Wochen von selbst aufbrach und seither ständig etwas Eiter entleerte. Seit der Zeit ist Patient arbeitsunfähig. — In seinem 11. Jahre hatte Patient eine Hüftgelenksentzündung und ist deswegen in einer auswärtigen Klinik damals operirt worden (anscheinend Resection). Beide Eltern des Patienten sind eines gewaltsamen Todes gestorben. Geschwister sind nicht da.

Status bei der Aufnahme: Das rechte Schultergelenk des schlanken, etwas mager aussehenden Menschen ist leicht geschwollen. Etwas oberhalb der Mitte des Oberarmes, lateral vom Bicepsverlauf findet sich eine Fistelöffnung, durch welche die Sonde nach dem Schultergelenk vordringt. Die Bewegungen in letzterem sind fast unmöglich und sehr schmerzhaft. An den Lungen und Nieren ist nichts Abnormes zu constatiren. Auf dem Sternum findet sich ein kalter Abscess.

15. August Operation behufs Resection. Vorderer Längsschnitt über das Gelenk. Es quellen aus der Kapsel sofort üppige, tuberculöse Granulationen in reicher Masse hervor. Ablösen der Kapsel, Freipräpariren des Kopfes von Periost und Muskelansätzen, Absägen des Kopfes. Kopfknorpel scheint erhalten, ist aber gut zur Hälfte dem Knochen nur lose aufliegend. Die Bicepssehne ist in ihrer ganzen Ausdehnung zer-

stört, die Scheide mit tuberculösen Granulationen gefüllt. Nach der Clavicula hin geht ein blind endender, den Knochen jedoch nicht erreichender Senkungsabscess. Die ganze Kapsel ist angefüllt mit tuberculösen Granulationen, die an einigen Stellen bis zur Tiefe eines halben Centimeters in den von Knorpel entblössten Knochentheil hineingewachsen sind. Im Kopf ist kein Knochenherd. Die Pfanne ist ebenfalls ihres Knorpels beraubt und mit tuberculösen Granulationen bedeckt. Die Kapsel wird exstirpirt, Fistel und Senkungsabscess ausgekratzt, die Wunde jodoformirt, drainirt, vernäht und ein Mooskuchenverband angelegt.

Patient wird nach völlig reactionslosem Wundverlauf am 16. September mit einer ganz kleinen, nicht mehr secernirenden Fistelöffnung, aber mit ziemlich fester Schulter entlassen. — Ueber den weiteren Verlauf und das jetzige Befinden des Patienten ist nichts zu ermitteln gewesen, da sein Aufenthaltsort unbekannt ist.

Noch seltener als der Hydrops tuberculosus kommt bei Schultergelenkstuberculose die Bildung grosser, kalter Abscesse vor. Bekanntlich entwickelt sich zuweilen bei Gelenktuberculose sehr schnell viel Eiter, und zwar sowohl von der Synovialis aus mit der Bildung ausgedehnter, pyogener Membranen, als auch bei gleichzeitiger Betheiligung des Knochens. Unter den mir zu Gebote stehenden 15 primär synovialen Fällen finde ich 2 mit grossen, kalten Abscessen, von denen ich den einen hier folgen lasse, obwohl er freilich diagnostisch nicht ganz sichergestellt werden konnte. Die klinischen Erscheinungen aber sprachen in diesem Falle für Tuberculose, wenn auch ein positiver Befund in den Granulationen nicht festzustellen war.

Friedrich K., 16jähriger Kaufmannslehrling, findet am 16. März 1887 in hiesiger, chirurgischer Klinik Aufnahme.

Patient erkrankte angeblich vor 8 Wochen ziemlich plötzlich unter geringer Temperaturerhöhung an heftigen Schmerzen im rechten Schultergelenk; dasselbe schwoll dauernd an. Eine vor Kurzem vorgenommene Punction des Gelenkes soll serös-eiterige Flüssigkeit ergeben haben.

Status bei der Aufnahme: Die ganze Gegend des rechten Schultergelenkes ist stark geschwollen und zeigt deutliche Fluctuation. Desgleichen findet sich ein Abscess in der Gegend des M. deltoideus und im oberen Theile des Oberarmes in der Gegend der Bicepssehne. Die Bewegungen im Schultergelenk sind schmerzhaft. An den Lungen ist nichts Abnormes zu finden. Es besteht eine leichte Temperatursteigerung. — Nach einer Nachricht des früher behandelnden Arztes stammt Patient aus einer durchaus tuberculösen Familie. Vater und Mutter sind an Phthise gestorben.

Bei der am 24. März mittelst vorderen Resectionsschnittes vorgenommenen Eröffnung des Gelenkes entleert sich aus demselben eine reichliche Menge dünnen, nach Hefe riechenden Eiters. Humeruskopf und Pfanne erweisen sich als gesund. Von dem dünnen, acuten Eiter enthaltenden vorderen Abscess gelangt man gleichfalls ins Schultergelenk. An der Kapsel finden sich nur wenig Granulationen, die indessen mit dem

Mikroskop keine ganz entschiedenen Anhaltspunkte für Tuberculose bieten. — Die Wunde und Drainlöcher heilen gut und secretionslos, wenn auch mit einiger vermehrter Granulationsbildung zu, und wird Patient nach achtwöchentlichem Aufenthalt in der Klinik ohne Schmerzen und mit der Weisung, viel Bewegungen mit dem Arme zu machen, entlassen.

Nach einer Mittheilung des Patienten vom 18. April 1891 bestehe unter dem Arm noch eine Oeffnung, welche noch immer etwas eitere. Seine gewöhnlichen Arbeiten als Kaufmann könne er verrichten; strenge er den Arm jedoch etwas mehr an, so habe er Schmerzen. Sein sonstiger Gesundheitszustand sei völlig gut.

Im Gegensatze zu den soeben besprochenen primär synovialen Erkrankungen stehen nun die Schultergelenkstuberculosen, bei denen der Primäraffect vom Humerus oder dem scapularen Gelenktheile ausgegangen ist, und sich in zweiter Linie erst eine mehr oder weniger ausgedehnte Synovialtuberculose angeschlossen hat. Es sind dies, wie bereits oben gesagt, unter den 60 Fällen 45, und von diesen fallen auf die Caries sicca 28 Fälle, auf die Caries carnosa 2. Bei den 15 übrigen Fällen war die Knochentuberculose von der Form, wie man dieselbe auch bei anderen Gelenken in der Regel findet (granulirende Herde, tuberculöse Sequester).

Wir betrachten zunächst die letztgenannten Formen.

Es fanden sich bei ihnen

1. einer oder mehrere Granulationsherde an Kopf und Pfanne;
2. ein Keilsequester an der Oberfläche des Gelenkes;
3. eine tuberculöse Infiltration oder ein tuberculöser Sequester im Innern des Humeruskopfes.

Bei diesen 15 Fällen vertheilten sich die einzelnen nach Alter, Geschlecht und nach der Erkrankung der Körperseite folgendermaassen:

Es erkrankten

im Alter von 2—15 Jahren 4 Patienten
" " " 15—29 " 3 "
" " über 30 " 8 "

und zwar waren davon

männliche 10 und
weibliche 5

Von ihnen erkrankten

an der rechten Schulter 7 Patienten
" " linken " 6 "

Bei zwei Patienten war in den Krankengeschichten die Körperseite nicht angegeben.

Die tuberculösen Granulationsherde nun treten entweder, wie erwähnt, vereinzelt oder auch zu zweien oder mehreren in einem Gelenkende auf und sitzen peripher oder central. Ihre Gestalt

variirt wie ihre Grösse; sie sind meist rundlich, oval, aber auch wohl eckig, von Erbsen- bis Pflaumengrösse; ihre Wandungen sind meist rauh, indess kommen auch Höhlen vor mit glatten, ja mit knorpelartigem Ueberzug versehenen Wandungen. In ganz vereinzelten Fällen bildet der Defect einen röhrenförmigen Gang, der von der Peripherie durch die ganze Ausdehnung der Epiphyse sich hindurchzieht. Der Inhalt dieser Herde ist zum Theil seinem zeitigen Bestehen nach ein ganz verschiedener. Anfänglich besteht er gewöhnlich aus frischen, grauröthlichen oder gelblichen Granulationsmassen, in denen man deutlich die einzelnen Tuberkel zu erkennen vermag. Späterhin jedoch, wenn diese Knötchen dem Zerfall anheimfallen, werden die vorher weichen Massen krümelig, brockelig und erzeugen, wenn man sie zwischen den Fingern zerreibt, ein eigenthümlich sandartiges Gefühl infolge von den darin enthaltenen abgestorbenen, kleinsten Knochenblättchen. Tuberkelknötchen sind in dieser Masse nur noch, wenn überhaupt, ganz vereinzelt zu sehen.

Im Uebrigen verhält sich selbstverständlich die Knochentuberculose in der Schulter mit Bildung käsiger Herde nicht anders, als die gleiche Affection in anderen Gelenken. Die Herde können reactionslos bleiben oder in das Gelenk durch den Knorpel oder am Rande der Synovialinsertion durchbrechen.

Die Kapseltuberculose, welche nach diesen Durchbrüchen entsteht, schliesst sich auch an der Schulter in ihrem Charakter fast immer der Knochentuberculose an.

Wir haben an der Schulter nur ganz ausnahmsweise beobachtet, dass sich von einem Herd aus eine tuberculöse, käsig-eitrige Affection progressiv auf den Knochen verbreitete.

Bei den 15 eben erwähnten Patienten war bei sechs bereits vor ihrer Aufnahme in die hiesige Klinik ein Abscess entweder auswärts oder gelegentlich eines Besuchens der hiesigen chirurgischen Poliklinik eröffnet worden, oder er war von selbst nach aussen perforirt und hatte so, auf die eine wie andere Weise, zur Entleerung gelangt, eine oder mehrere Fisteln zurückgelassen, die bei der Aufnahme theils mehr, theils weniger, dünnen bis dick adenziehenden Eiter secernirten.

Abscesse mit vorhandener Fistelbildung fanden sich bei der Aufnahme in hiesige Anstalt bei 5 Kranken und solche ohne Fisteln ebenfalls bei 5.

Der Sitz der vorkommenden Abscesse war ein überaus mannigfacher; am häufigsten schienen sie vom Gelenk aus mit der Biceps-

sehne in deren Scheide sich nach dem Oberarm hin zu senken; sodann verbreiteten sie sich durch Miterkrankung des subdeltoidealen Schleimbeutels vom Gelenk aus als Senkungsabscess unter und meist etwas nahe dem hinteren Rande des M. deltoideus. Ferner fanden wir auch Fluctuation ab und zu an der Hinterseite der Schulter über der Scapula und zwar an deren innerem, oberem Winkel. Der Inhalt dieser Abscesse war je nach dem kürzeren oder längeren Bestehen derselben oder nach der Beschaffenheit des Granulationsherdes, mit dem er etwa in Verbindung stand, frischer, dünnflüssiger, mehr serösen Charakter zeigender oder eingedickter, gelber oder im vorgerückteren Stadium mehr käsiger Eiter.

Jeder der verschiedenen, an die Kapsel sich inserirenden Muskeln oder vielmehr der sie umgebende Bindegewebsraum dient gelegentlich je nach der Perforationsstelle des Eiters aus der Kapsel demselben als Bahn. So kommen Abscesse in der Fossa supra- und infraspinata, an der oberen und unteren Fläche des Schulterblattes, wie an den Rändern desselben zum Durchbruche; der M. subscapularis leitet sie nach der unteren Scapulafläche, und mit den Muskelgrenzen der Achselhöhle, dem M. pectoralis major, sowie dem M. latissimus können sie in der Achselhöhle und weit hinab an der seitlichen Fläche der Brusthöhle zur Oberfläche gelangen. So kommt zuweilen ein äusserst complicirtes Bild von Abscessen und Fistelgängen und Oeffnungen derselben zu Stande, ein Bild, welches unter Umständen eine sichere Diagnose sehr zu erschweren vermag.

Dem verschiedenartigen Auftreten der Abscesse entsprechend gestaltet sich nun auch die variirende Lage der vorkommenden tuberculösen Fisteln; denn es ist ziemlich naturgemäss, dass dieselben sich meist auch da vorfinden, wo ein Ausgangspunkt für sie ist, das heisst, wo sich eine Eiteransammlung findet, zu deren Abflusse sie dienen können. Ihren Sitz fanden wir deshalb auch wieder im unteren Bereiche der Bicepssehne, an einem der beiden Ränder des Deltoideus, am Tricepsrande, im Bereiche der Achselhöhle und zwar vorn, unter oder durch den M. pectoralis major hindurch kommend, und hinten meist etwas unterhalb des Akromion. Die Fisteln selbst sind je nach der Secretionsmenge und der Floridität der Tuberculose mit weichen, üppigen oder mehr derben, eher trockenen Granulationen ausgekleidet. Die Secretionsmenge ist sehr variabel. Oefter können sie sich dann auch wieder spontan schliessen, um eventuell früher oder später wieder aufzubrechen, oder es treten neue an ihre Stelle. Handelt es sich um eine Eiteransammlung, die direct von einem Knochenherd ausgeht und nicht erst mit dem Gelenke in Verbindung

steht, so kann natürlich auch der Sitz einer sich etwa dann bildenden Fistel eventuell ein dem Herde entsprechender sein.

Betrachten wir nun das Vorkommen der tuberculösen Gelenkssequester an der Schulter, so finden wir auch für sie wieder eine verschiedenfache Anordnung in Bezug auf ihre Lage, Gestalt, Grösse und Zahl.

Der Lage nach sind die Sequester sowohl im Kopf, als in der Pfanne entweder central oder peripher. Zur Bildung von ausgesprochen keilförmigen Sequestern, wie wir sie beim Knie- und anderen Gelenken häufiger zu beobachten Gelegenheit haben, ist es nur in einem Falle gekommen. In einem anderen Falle lag ein grösserer tuberculöser Knochenherd mit einer ganzen Anzahl von Sequestern zwischen der Epiphyse und Diaphyse des oberen Humerusabschnittes mit der einen Seite in die Markhöhle, auf der anderen peripher den Knochen ins Gelenk perforirend.

Fig. 6.

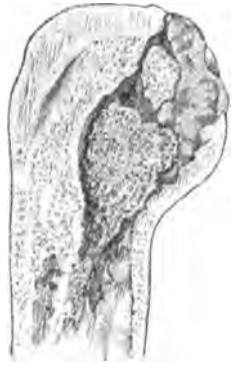

Knochenhöhle mit zwei Sequestern ins Gelenk perforirt.

Bei kleinen Kindern entwickeln sich grössere Sequester gern von der Epiphysenfläche aus schaftwärts aus sehr begreiflichen Gründen: Die Knochenkerne existiren im Kopf entweder noch gar nicht, oder sie sind noch sehr klein (s. Fig. 6). Humerustheil eines kleinen Kindes mit Sequester nach dem Schaft hin und einem Sequester im Kopf dem grösseren Knochenkerne entsprechend. Man gelangte durch eine Fistel von aussen mittelst der Sonde durch die Gelenkhöhle und den perforirten Humuskopf direct auf den oberen kleineren Sequester.

Meist liegen die Sequester mehr central in einer Knochenhöhle, von tuberculösen Granulationen oder käsigen Eitermassen umgeben, entweder frei oder mehr oder weniger mit dem gesunden Knochen zusammenhängend. Ihr meist weissliches, resp. schmutzig gelblichweiss verfärbtes Aussehen haben sie den in die Haversischen Kanälchen und Markräume eingewanderten Eiterkörperchen zu verdanken und den Tuberkelknötchen, die ihrerseits mit der um sie entwickelten Granulation für das Absterben des Knochenstückes und für die allmähliche Loslösung desselben vom noch gesunden Knochengewebe sorgen. Indessen finden sich auch unter unseren Fällen Beweise dafür, dass dieses Freiwerden der Sequester absolut nicht nothwendig

eintreten muss; es kann sich vielmehr bei einer Operation finden, dass ein tuberculöser Sequester wohl vorhanden, aber, trotzdem er seit längerer Zeit bestanden hat, was man aus dem ihn umgebenden Gewebe constatiren kann, nicht von seiner Umgebung gelöst ist.

Die Consistenz dieser abgestorbenen Knochenstückchen ist öfter von derselben Härte, wie der normale Knochen, ja sogar zuweilen noch etwas sklerotischer. In welcher Anzahl die Sequester in dem einzelnen Falle auftreten, ist ganz verschieden: in den meisten finden wir nur einen, bis kirschkern- oder haselnussgrossen, in anderen dann aber auch wieder zahlreiche und gewöhnlich sehr kleine. Ab und zu fanden wir wohl auch einmal in einem Gelenkende zwei dreieckige Sequester, von deren Grundlinien die eine nach dem Gelenkknorpel, die andere nach dem Epiphysenknorpel hin lag, und zwar so, dass sich ihre Spitzen in dem Epiphysentheile tangirten.

In der Mehrzahl der Fälle ist die Form der cariös-nekrostischen Knochenstücke rund oder auch länglich, lanzettförmig, oft stark kantig und zackig.

Diese drei Formen von Knochentuberculose — die Granulationsherde, citrig-tuberculöse Infiltration und die Sequesterbildung — können nun die eine wie die andere durch Perforation der vorhandenen Granulationen oder des käsigen Eiters einerseits durch den Knochen ausserhalb der Kapsel durchbrechen und extraarticuläre Entzündungsherde von tuberculösem Charakter bilden, oder sie perforiren in das Gelenk und machen dasselbe tuberculös. Es kann jedoch auch der Infectionsherd seinen Sitz jenseit des Epiphysenknorpels, also bereits in der Diaphyse haben, so dass einer Perforation ins Gelenk erst ein Durchbruch durch den Epiphysenknorpel und die gesammte Epiphyse voraufgehen muss; in solchem Falle beobachtet man, dass der Infectionsstoff in der Diaphyse des Knochens weiter fortschreitet und in derselben einen ausgedehnten Eiterherd bilden kann.

Auf dieser verschiedenen Lage und Verbreitung der Knochenherde beruht denn auch ein sehr verschieden klinischer Verlauf. Am einfachsten resp. am meisten dem gewöhnlichen Laufe entsprechend gestaltet sich derselbe, wenn der Knochenherd intraarticulär im Knochen liegt und in das Gelenk durchbricht. In diesem Falle kommt eben die Gelenkstuberculose zu der Knochentuberculose. Dagegen kann die Gelenkstuberculose ausbleiben, wenn der Sequester so liegt, dass er entweder schon gelenkwärts von der Epiphyse beginnt, aber diese durchbrechend erst am Schaft an die Oberfläche kommt, oder wenn er sich überhaupt schaftwärts von der Epiphyse

bildet. Dann fehlen der Knochentuberculose die klinischen Erscheinungen der Gelenkstuberculose.

Im Jahre 1888 wurde in der hiesigen chirurgischen Privatklinik ein 16jähriger Gymnasiast behandelt, der vor ½ Jahre anscheinend subacut an einem Schulterabscess erkrankt war. Bei der Aufnahme hatte er eine Fistel, welche mitten auf dem Deltoideus lag und die Sonde in den Knochen, und zwar in das oberste Schaftende und von da in den Kopf gelangen liess. Ein grosser, langer Schnitt legte die Fistel bloss, und der Meissel machte eine an der Grenze der Epiphyse in den Kopf hineingehende Knochenhöhle frei, innerhalb welcher ein nussgrosser, tuberculöser Sequester lag. Nach Entfernung desselben und Ausmeisselung der Höhle heilte das Gelenk beweglich aus.

Ich lasse die Mittheilung einiger Krankengeschichten folgen, bei welchen es sich um die in Rede stehenden, ostalen Processe handelte.

Minna H., 43jährige Bahnwärtersfrau, wird vom 2. Mai bis 8. Juni 1888 in hiesiger Klinik behandelt.

Patientin, die früher stets gesund gewesen sein will, giebt an, seit einem Jahre Schmerzen im rechten Schultergelenk verspürt zu haben, die sich allmählich so steigerten, dass sie mit dem Arme keinerlei Arbeit mehr verrichten konnte. Zu gleicher Zeit hatte sich eine ganz allmählich zunehmende Schwellung in der Gelenkgegend entwickelt.

Status bei der Aufnahme: Bei der elend aussehenden, abgemagerten Frau findet sich über der linken Lungenspitze Dämpfung mit Rasselgeräuschen; sonst ist an Lungen und Nieren nichts Abnormes nachzuweisen.

Die rechte Schulter ist in toto, besonders aber die Vorderseite derselben stark geschwollen. Man fühlt vorn deutliche Fluctuation. Die diese Stelle bedeckende Haut zeigt kein verändertes Aussehen. Activ können im Schultergelenk Bewegungen überhaupt nicht ausgeführt werden; Versuche dazu rufen erhebliche Schmerzen hervor, und auch passiv lassen sie sich nur in sehr geringer Ausdehnung machen. Man fühlt bei den geringen Bewegungen im Gelenk etwas Knarren.

Die am 7. Mai vorgenommene Resection des Schultergelenks ergiebt folgenden Operationsbefund:

Es besteht eine diffuse, weiche Synovialtuberculose, die sich auch auf die Bursa subdeltoidea fortgepflanzt hat. In der Gegend, wo der Humeruskopf in den chirurgischen Hals übergeht, findet sich oben auf der akromialen Seite, da wo die Bicepssehne verläuft, ein über kirschkerngrosser Knochenherd, mit gleichfalls weichen Granulationsmassen gefüllt. Die kranke Synovialis wird exstirpirt, desgleichen die erkrankten Theile des subdeltoidealen Schleimbeutels. Die Wunde wird gereinigt, jodoformirt, drainirt, vernäht, und ein Mooskuchenverband angelegt. Heilung per primam.

Patientin schreibt Mitte April 1891, die Schulter sei völlig heil, es bestehe aber nur wenig Bewegungsfähigkeit; sie habe viel Husten und besonders früh Morgens reichlichen, gelben Auswurf, fühle sich aber gesund.

Carl Kr., 60jähriger Landmann, in hiesiger Klinik vom 6. bis 27. Juli 1876.

Seit 3 Jahren Schmerzen in der linken Schulter, zugleich Schwellung vorn über dem Gelenk, aus der bei einer Incision am vorderen Deltoidesrande eine grosse Menge Eiter entleert wird. Nochmalige Schwellung in der Fossa supraspinata, nach reichlicher Eiterentleerung am äusseren Tricepsrande Rückgang derselben. Seit letztem Winter will Patient häufiger an Husten leiden und Blut gespuckt haben.

Status bei der Aufnahme: Patient ist stark abgemagert. M. deltoideus ist geschwunden. Scharfe Contouren der Knochenvorsprünge. Fingerbreit unter dem Akromion beginnt eine etwa 3 Querfinger breite, nach unten hin abnehmende Knochenanschwellung. Bewegungen in der Schulter sind sehr beschränkt; Fistel am vorderen Rand des Deltoideus, dicht an seinem Ansatze, unter ihm her ins Gelenk führend; eine zweite Fistel am äusseren Tricepsrande führt ebenfalls unter dem Deltoideus oben hinauf. Man glaubt mit der Sonde in der Höhe des Humerushalses auf rauhen Knochen zu kommen. Die Untersuchung der Lungen ergiebt: Spitzenkatarrh auf beiden Seiten; rechts nahe der Mittellinie ziemlich verbreitetes, bronchiales Athmen und mittelgrossblasige, theils klingende Rasselgeräusche.

Operation: Die Abhebelung des Periosts und der Kapselinsertion ist sehr erschwert durch ostale Neubildungen, die den Kopf rings umgeben. Das Gelenk ist ganz voller Granulationen. Der Kopf ist sehr verkleinert, da er an seiner ganzen Oberfläche durch multiple, kleine Knochenherde zerfressen und mit tuberculösen Granulationen durchwachsen ist.

An der Sägefläche des Humerus finden sich einige, zum Theil sklerotische, zum Theil mit granulirenden Massen gefüllte Herde. Vor dem Tuberculum majus ist ein cariös-nekrotischer Sequester, der in einer Rinne des Knochens lag, mit durchsägt. Kapsel und Pfanne, welch' letztere auch mit reichlichen, tuberculösen Granulationen überdeckt war, werden ausgekratzt, und die Wunde antiseptisch verbunden. Patient wird per primam geheilt entlassen. Ueber seinen jetzigen Zustand ist nichts zu ermitteln gewesen.

Marie P., 38jährige Tagelöhnersfrau, vom 12. März bis 18. April 1891 in hiesiger Klinik.

Seit 4 Jahren ist Patientin, bei der hereditär nichts nachweisbar ist, ganz allmählich mit Schmerzen und Schwellung der linken Schulter erkrankt. Es wurde seiner Zeit eine Incision auswärts gemacht, jedoch weiss Patientin nicht anzugeben, was sich dabei ergeben hat. Seit der Zeit bestanden Fisteln.

Status bei der Aufnahme: An den Lungen der leidlich genährten Frau ist nichts Abnormes zu finden, jedoch sind Spuren von Eiweiss im Urin. Linke Schulter anscheinend ankylotisch; die ganze Gelenkgegend deutlich geschwollen; die Haut vorn etwas geröthet. Eine Fistel an der vorderen Begrenzung der Achselhöhle durch den M. pectoralis major führend, sowie zwei weitere im Bereiche der Bicepssehne ziemlich reichlich Eiter secernirend.

Die am 24. März vorgenommene Resection ergiebt: Infolge der Derbheit des Gewebes, in dem auch die Fistelgänge liegen, ist es ziemlich schwierig, die Weichtheile von dem Kopf zu lösen. Letzterer zeigt sich fast ganz zerstört; in ihm ein grosser, mit Granulationen angefüllter Herd, der sich noch ein Stück in den Halstheil erstreckt; in ihm findet sich ein anscheinend durch die Manipulation zerbrochener, grosser Sequester, von länglicher Gestalt. Aus dem Schafte muss noch etwa 1,5 Cm. die Fortsetzung des mit Granulationen gefüllten Herdes mit dem scharfen Löffel entfernt werden. Auch der Pfannenknorpel fehlt, und auf der ganzen Pfannenoberfläche sind gleichfalls tiefe Knochendefecte, mit tuberculösen Granulationen angefüllt. Die tuberculös entartete Kapsel wird exstirpirt. Die an der Achselhöhle gelegene Fistel führt hinter dem M. pectoralis major ins Gelenk.

Reactionsloser Verlauf. Patientin wird mit ziemlich fester Schulter entlassen. — Mitte October 1891 schreibt die Kranke, es sei noch ein Knochenstückchen entfernt worden, worauf die Wunde alsbald verheilt sei. Sie kann den Arm, wie sie weiter angiebt, bereits ganz gut gebrauchen, nur noch nicht zum Arbeiten in der Höhe. Bewegungen sind schmerzlos.

Eine in ihrer Weise ganz eigenartige, tuberculöse Schultergelenkserkrankung, welche wir unter den übrigen Gelenken eigentlich nur noch in seltenen Fällen am Hüftgelenk beobachteten, ist, wie bereits oben erwähnt, die Caries sicca des Schultergelenkes. Unter den mir vorliegenden 45 primär-ostalen Fällen von Schultergelenkstuberculose gehören 28 — also fast $^2/_3$ resp. 46$^2/_3$ Proc. — dem eigenthümlichen Bilde dieser Erkrankungsform an.

Von diesen 28 Patienten, unter denen 15 Männer und 13 Frauen waren, erkrankten

im Alter von	2—9	Jahren	3	Patienten
= =	10—19	=	12	=
= =	20—29	=	7	=
= =	über 30	=	6	=

Es scheint also auch hier wieder das 2. Lebensdecennium für das Ausbrechen dieser Schultergelenkserkrankung besonders geeignet. Auch die Zeit, welche nach der Angabe der Patienten vor der Aufnahme in hiesige Klinik verflossen ist, seitdem sie die ersten Krankheitssymptome bemerkt haben, bestärkt diese Annahme, da verschiedene Kranke, welche sich erst später zur Untersuchung vorstellten, die Initialsymptome in jenen Lebensabschnitt zurückdatiren.

Rücksichtlich der Körperseite, welche in diesen Fällen erkrankte, stellt sich das Verhältniss so, dass an der rechten Schulter 21 und an der linken Schulter 7 Patienten erkrankten; von diesen 7 letzteren ist das Leiden direct im Anschlusse an ein vorangegangenes Trauma entstanden.

Für diese auffallende Häufigkeit — 75 Proc. — des Auftretens der Krankheit auf der rechten Seite wissen wir keine Erklärung. Bei der doch immerhin relativ kleinen Zahl von Fällen ist es wohl auch noch denkbar, dass sie zufällig ist.

Wenn wir unter dem Namen Caries sicca in der Schulter eine ganz eigenartige, tuberculöse Zerstörung der Gelenkenden verstehen, welche ohne Eiterung verläuft, so muss andererseits darauf hingewiesen werden, dass doch auch ausnahmsweise

1. die anatomischen Veränderungen, welche wir beschreiben, sich zuweilen von vornherein mit Eiterung combiniren können;

2. dass aber auch in einzelnen Fällen im Laufe der Erkrankung Eiterung zu dem bis dahin trocken verlaufenden Processe hinzutreten kann.

Immerhin ist die Eiterung ein seltenes Ereigniss, so selten, dass es gerechtfertigt erschien, wenn v. Volkmann, der seiner Zeit zuerst auf diese Erkrankung aufmerksam gemacht hat, derselben den oben genannten Namen gab. Ich finde bei den hier zur Beobachtung gelangten Fällen nur bei 2 die Angabe, dass sich wenig Eiter im Gelenk vorgefunden habe. Bei einem Patienten entleerte sich bei der Eröffnung des Gelenkes eine geringe Menge ganz klarer, seröser Flüssigkeit.

Dagegen waren bei einigen Kranken Fisteln vorhanden, die theils im Anschlusse an Gelenkabscesse entstanden waren, theils ihren Ausgangspunkt von einem granulirenden Knochenherd oder von einem peripheren Sequester hatten.

Die Haupteigenthümlichkeiten bei dieser Erkrankungsform zeigen sich an den Gelenkenden, vor Allem an dem Gelenkkopf. An ihm beginnt häufig der eigenthümlich zerstörende Process im Bereiche der Knorpelgrenze und zwar so, dass sich Granulationsherde von runder Form bilden, so dass der unter dem Knorpel gelegene Theil des Knochens durch mehr oder weniger derbe Granulationsmassen zerstört und ersetzt scheint. Der darüberliegende Knorpel wird dadurch in der Regel von seiner Unterlage gelöst und bleibt entweder als solcher erhalten, oder er fällt gleichfalls durch die tuberculösen Granulationen der Vernichtung anheim. Der Zerfall der Knochensubstanz kann sich der Fläche nach mehr oder weniger gleichmässig vollziehen, oder es bilden sich, was häufiger vorkommt, so dass man es als die Regel betrachten darf, tiefere, ausgehöhlte, mehr oder weniger runde Defecte, zwischen denen, wenn sich mehrere vorfinden, Knochenbalken und Brücken erhalten bleiben, und so dem Kopf ein eigenthümlich gebuchtetes Aussehen

geben. Im vorgeschritteneren Stadium zerfällt dann die Knochensubstanz immer mehr, die buchtigen Excavationen werden tiefer und breiter, die zum Theil derben, sie ausfüllenden Granulationsmassen fühlen sich infolge der in ihnen enthaltenen, abgestorbenen Knochenbälkchen beim Zerreiben zwischen den Fingern sandig an. Während sich so die Erkrankung an einigen Stellen in die Tiefe arbeitet, kann sie sich zugleich auch auf der übrigen Kopfoberfläche ausbreiten und so nach und nach den Knorpel in seiner ganzen Ausdehnung von dem unterliegenden Knochen abheben, so dass es sich schliesslich um einen totalen Knorpelschwund handeln kann. Fig. 7 zeigt uns eine beginnende Caries sicca mit tiefen Defecten und völliger Zerstörung des Kopfknorpels.

Fig. 7.

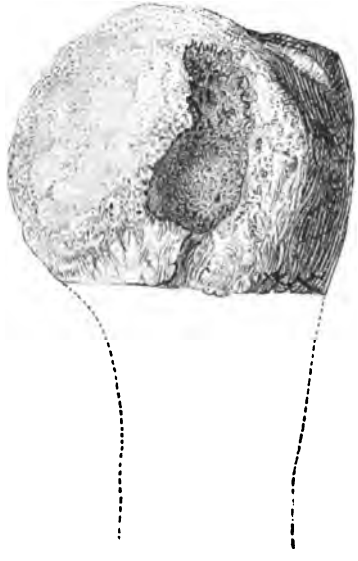

Beginnende Caries sicca: tiefe Defecte auf der Oberfläche (linker Humerus).

Die Zerstörung des Knochens geht unserer Ansicht nach schubweise vor sich und zwar in der Regel so, dass sich zunächst mehr oberflächliche Herde und in einem späteren Schub, wenn diese oberflächlichen zusammengeflossen sind, tiefere Defecte bilden.

Indessen kann der Process auch anders verlaufen, indem die Tuberculose einerseits nach Erzeugung vereinzelter Defecte am Knochen zur partiellen Ausheilung gelangt, wozu sie ja bei der Caries sicca relativ grosse Tendenz hat, und dann den übrigen Knorpel ganz intact lässt; oder sie kann sich von diesen entstandenen Excavationen aus mehr und mehr in die Tiefe arbeiten, den Knorpel zunächst gleichfalls unberührt lassen und schliesslich zu einer gänzlichen Lostrennung des Kopfrestes vom Humerus führen, so dass der Kopf bei der Operation nur noch als Rudiment von seinem Knochen gelöst im Gelenke angetroffen wird.

Für die erstere Form, die partielle Ausheilung, die in besonders typischer Form mit Zerstörungen, entsprechend dem Bicepssehnenverlauf, vorkommt, mit typischer Erhaltung des Knorpels bieten uns die Figg. 8 und 9 ein instructives Bild.

Einen Fall als Beispiel für die zweiterwähnte Ausgangsform finden wir bei der 16jährigen Johanna H., vom 15. März bis 25. Mai 1879 in hiesiger Klinik.

Die am 18. März 1879 bei dem an Caries sicca erkrankten Mädchen gemachte Operation ergiebt Folgendes: Beim Herausdrängen des subperiostal gelösten Humeruskopfes aus dem durch vorderen Längsschnitt eröffneten Gelenke erscheint dieser bis zum Collum anatomicum völlig zerstört, es scheint von ihm nichts mehr übrig zu sein. Nach Absägen des noch vorhandenen Stumpfes sieht man in der Gelenkhöhe noch Knochenreste liegen, die mit dem Finger in Stücken herausbefördert werden; schliesslich hängt in der Höhle noch ein Stück, welches mit der Gelenkfläche der Scapula verwachsen ist und sich als Rest des Kopfes erweist; es muss mit dem Messer entfernt werden.

Fig. 8.

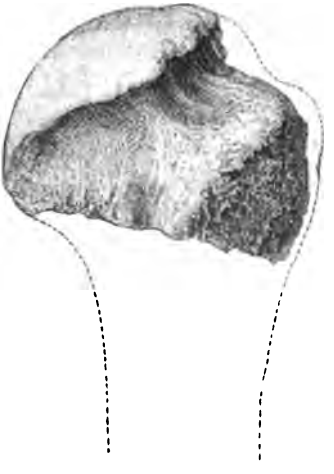

Knochenherde, typische Zerstörung der Bicepssehne folgend, Knorpel typisch erhalten (rechter Humerus).

Eine gleiche Kopfzerstörung bis zum anatomischen Halse mit Verwachsung des rudimentären Kopfrestes an dem scapularen Gelenktheil fand sich noch in einem anderen Falle, in dem es sich auch daneben um Sequesterbildung handelte.

In anderen Fällen geht der primäre Affect scheinbar mehr von der überknorpelten Oberfläche des Kopfes aus, stösst den hyalinen Ueberzug sehr bald ganz ab und schreitet zerstörend immer mehr in die Tiefe vor, so dass von der eigentlichen Kopfform bald nichts mehr zu erkennen ist. Der seiner Rundung völlig verlustig gegangene Kopfstumpf ist mit mehreren tiefen,

Fig. 9.

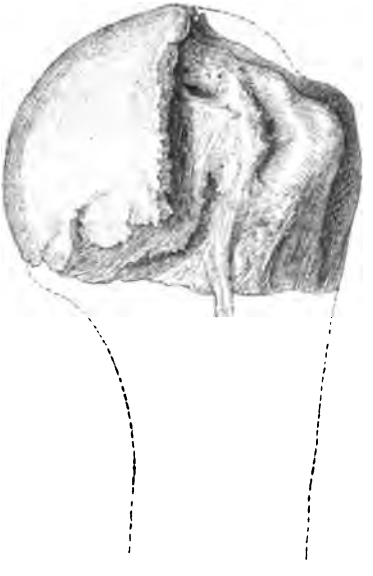

Caries sicca — Knorpel erhalten; typisch zerstört entsprechend der Bicepssehne (linker Humerus).

buchtigen Aushöhlungen versehen und scharf hervorspringenden Knochenüberresten zwischen den einzelnen Buchten, an seiner ganzen Oberfläche sehr rauh und zum Theil mit derbem, mehr trockenem Granulationsgewebe überzogen. Hierzu siehe Fig. 10; ein Fall von Caries sicca, bei der es sich um Schwund des Kopfes mit colossalen, ostalen Herden handelte.

Bei stark ausgebildeten Fällen ist sogar die Knochenzerstörung vom Kopf bereits auf den Schaft übergegangen und bildet an diesem entweder gleichfalls tiefe Ausbuchtungen — Fig. 11 —, oder sie

Fig. 10.

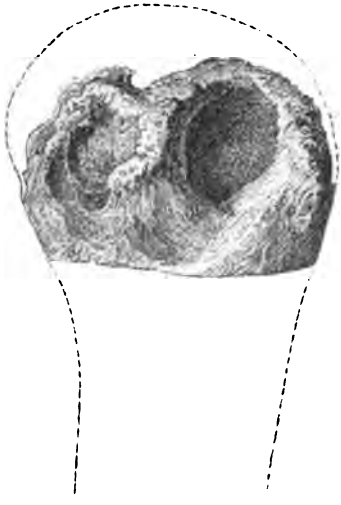

Caries sicca. Schwund des Kopfes; colossale ostale Herde (rechter Humerus).

Fig. 11.

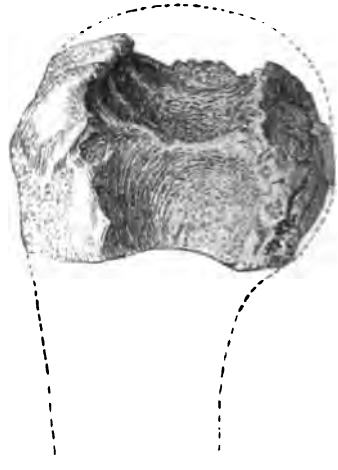

Caries sicca mit vielen Buchten auf den Schaft übergehend (rechter Humerus).

zieht den ganzen Schaft in Mitleidenschaft, indem dieser gleichmässig an seiner Dickenausdehnung einbüsst und dünn und platter wird. In diesen nicht seltenen, bereits mehrere Jahre hindurch bestehenden Fällen, auf welche v. Volkmann bereits die Aufmerksamkeit der Chirurgen gerichtet hat, sind also infolge der Vernichtung des Epiphysenknorpels erhebliche Störungen im Längen- und Dickenwachsthume des Schaftes eingetreten. Als Beispiele hierzu Figur 12 und 13.

Ausser dieser Herdbildung kommt es bei der Caries sicca nun noch zur Bildung von Sequestern. In einem solchen Falle handelte es sich um einen durch $^3/_4$ Jahre bestehende Caries sicca bis zum Collum anatomicum gänzlich zerstörten, linken Humerus einer 28jäh-

rigen Frau. — Fig. 14a. — Nachdem der Kopf im Collum chirurgicum abgesägt war, wurde das Präparat durch einen senkrechten, frontalen Sägeschnitt eröffnet, und es zeigte sich nun ein tuberculöser, von graublassrosafarbigen Granulationen umgebener Sequester etwas nach hinten vom Tuberculum minus, von der Grösse einer Haselnuss und von fast kugeliger Gestalt. — Fig. 14b. — Zugleich findet sich an der Hinterseite des abgesägten Kopfes noch ein oberflächlicher, flacher Sequester von der Grösse eines Pfennigstückes, von dem aus ein tuberculöser, wenig eiternder, mit wulstigen Granulationen besetzter Fistelgang nach der Aussenseite des oberen Oberarmdrittels führt.

Fig. 12.

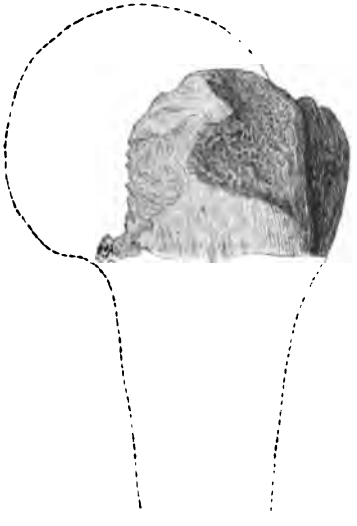

Vieljährige Caries sicca; erhebliche Verdünnung des Schaftes (rechter Humerus).

Fig. 13.

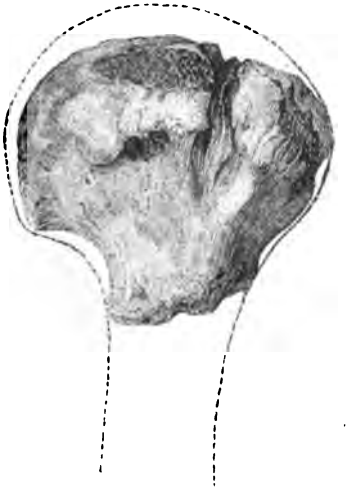

Caries sicca mit erheblicher Verdünnung des Schaftes (linker Humerus).

Während wir also die allmähliche Zerstörung des Knochens von seiner Oberfläche aus, den Schwund des Knorpels in toto oder eines Theils, sowie hie und da die Sequesterbildung als den Vorgang am Humeruskopfe bei der Caries sicca kennen gelernt haben, so finden wir, dass dieselben Processe sich auch an dem Pfannenknochen abspielen können.

Damit soll nun nicht etwa gesagt sein, dass der scapulare Gelenktheil in allen Fällen in Mitleidenschaft gezogen wurde, oder dass er ebenfalls von vornherein erkranken müsse; im Gegentheile finden wir einige Male sehr weit vorgeschrittene Zerstörungsprocesse infolge von Caries sicca am Humeruskopfe bei vollkommen intacter

Pfanne und im Gegensatze hierzu wiederum einige Fälle, bei denen die Deformität am Kopfe noch relativ gering, und der Knorpel noch gut erhalten ist, während derselbe an der Pfanne entweder gänzlich fehlt oder abgelöst im Gelenke liegt, und der Knochen selbst einem stärkeren Zerstörungsvorgange anheimgefallen ist, indem sich in ihr entweder mehr oder weniger tiefe, buchtige Defecte bis zur Lochbildung durch die Scapula ausdehnen können oder mehrfache Sequester vorfinden.

In dem mir zu Gebote stehenden Material finde ich in 11 Fällen eine directe Angabe über eine Erkrankung der Pfanne, in den übrigen zum Theil den bestimmten Vermerk: „Pfanne intact", zum Theil ist

Fig. 14a. Fig. 14b.

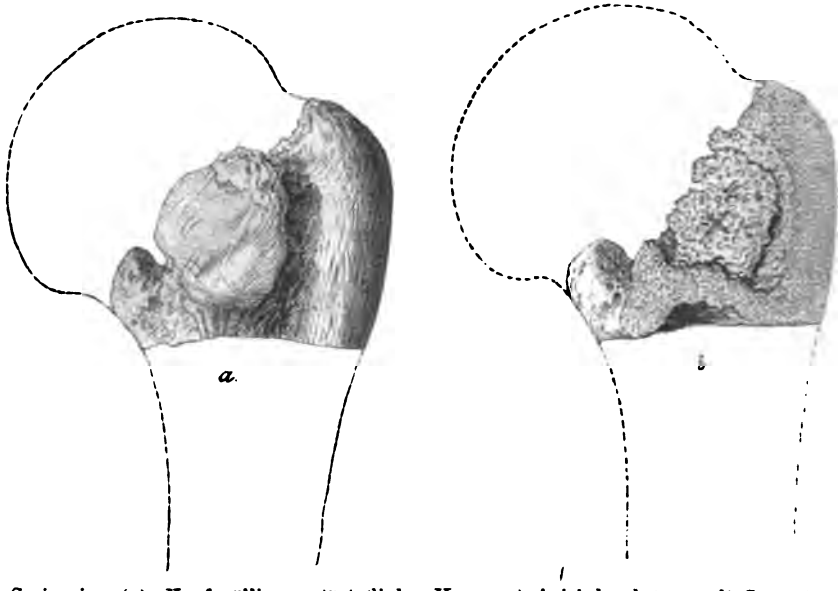

Caries sicca (*a*), Kopf völlig zerstört (linker Humerus), bei *b* durchsägt, mit Sequester.

ihrer keine Erwähnung gethan. Meist fehlt scheinbar, wenn sie erkrankt ist, der Knorpel ganz, oder er liegt dem kranken Knochen lose, zum Theil noch erhalten auf.

Sequesterbildung in der Pfanne wurde in 3 Fällen von ganz exquisit ausgebildeter Caries sicca gefunden.

Gleichwie die Gelenkenden, ist aber auch die Gelenkkapsel in eigenartiger Weise bei dieser Erkrankungsform befallen. Bei den Granulationswucherungen, welche den Kopf zerfressen und sich dann auch in die Synovialkapsel ausdehnen, handelt es sich meist um

mehr oder weniger derbe, zur Bildung von Bindegewebe geneigte Massen, welche eben infolge dieser Neigung zur Schrumpfung der ergriffenen Theile führen. Von diesen derben, in der Regel nur mit spärlichen Tuberkeln durchsetzten Gewebsmassen, die zunächst also den erkrankten Knochenflächen aufsitzen, wuchern dann derbe, bindegewebige Granulationsstränge in das Gelenk theils nach der gegenüberliegenden Gelenkfläche, theils nach den Kapselwandungen und verwandeln so die Synovialkapsel in ein ähnliches, derbes, schrumpfendes Gewebe. Durch diesen Schrumpfungsprocess nun wird der Kapselraum und die Oberfläche der Synovialmembran bedeutend verkleinert und in ihrer Form verändert; sie selbst, wie die narbigen, bindegewebsartigen Granulationsstränge zerren bei der Schrumpfung an den Knochenstücken, denen sie aufsitzen, und führen so zu Functionsstörungen und Verschiebungen im Gelenk, die wir weiter unten noch bei den klinischen Symptomen der Caries sicca zu besprechen haben.

In 2 Fällen, in denen es sich in Beziehung auf die Veränderungen am Knochen um ausgesprochene Caries sicca handelte, haben wir an Stelle dieser trockenen, derben Granulationen einen ausgedehnten, weichen Fungus mit geschwulstartigen, gallertigen Granulationswucherungen im Gelenke wie in den Synovialtaschen vorgefunden.

Ganz wie bei der primär-synovialen Form kommt es hier nun auch wiederum von der secundär erkrankten Synovialis aus zu gleichen Erkrankungen der mit der Kapsel in innigster Verbindung stehenden Gewebe. So ist naturgemäss zunächst die Scheide der Bicepssehne und die Bicepssehne selbst, welche ja im Gelenke verläuft, vom Krankheitsprocesse ergriffen und in analoger Weise verändert. Die Sehne wird von dem Granulationsgewebe durchwachsen, wird dünner und dünner, bis sie schliesslich ganz verzehrt und bis zu ihrem Ansatzpunkte am Labrum glenoideum zerstört wird.

In einer Anzahl von Fällen ist sie gänzlich geschwunden, so dass man an ihrer Stelle in der bereits auch entarteten Scheide nur tuberculöse Granulationsmassen vorfindet.

Zum Schlusse der pathologisch-anatomischen Betrachtungen über Caries sicca lasse ich noch einige hierher gehörige Operationsbefunde aus den mir zu Gebote stehenden Krankengeschichten folgen.

Karl H., 21jähriger Knecht, in hiesiger Klinik vom 10. April bis 4. Juni 1885.

Der sonst stets gesunde, aus scheinbar gesunder Familie stammende, kräftig aussehende Mann giebt an, seit etwas mehr als 1 Jahr allmählich entstandene Abmagerung, Gebrauchsunfähigkeit und Schmerzhaftigkeit

ohne jede Veranlassung im rechten Schultergelenk bemerkt zu haben. Vor mehreren Jahren will er einmal ganz kurze Zeit Blut gespuckt haben.

Status bei der Aufnahme: Gegenwärtig ist über den Lungen nichts Abnormes zu constatiren. Die rechte Schultergelenksgegend ist erheblich abgeflacht, der M. deltoideus atrophisch, Akromion und Processus coracoideus springen beträchtlich vor; der ganze rechte Oberarm ist gegen den linken sehr atrophisch und um 2 Cm. kürzer. Sämmtliche Bewegungen im Gelenk sind schmerzhaft und nur in sehr geringen Excursionen ausführbar. Die Rundung des Humeruskopfes ist nirgends nachweisbar.

Am 16. April wird die Resection des Schultergelenkes durch vorderen Längsschnitt vorgenommen und es ergiebt sich folgender Befund: Das Periost lässt sich nur sehr mühsam von dem gänzlich destruirten, von tiefen, buchtigen Gruben durchfurchten, stark verkleinerten Kopfe ablösen und geht zum Theil bei den weiteren Manipulationen wieder verloren. Der Kopfstumpf wird abgesägt, und es zeigen sich nun auf der Sägefläche zwei Herde, der eine mit käsigen Granulationen, der andere mit einem kirschkerngrossen Sequester angefüllt, welch letzterer sich noch ein Stück in den Humerusschaft fortsetzt und hier mit dem scharfen Löffel entfernt werden muss. Ausserdem findet sich noch ein kleiner Herd im hinteren Theile der Pfanne und ein ausgedehnter, sehr weicher Fungus der Synovialis. Reinigung des Gelenkes, Jodoformeinstreuung, Naht, Verband. Völlig aseptischer Wundverlauf. Patient wird mit fast geheilter Wunde entlassen. Ueber die jetzige Functionsfähigkeit des Armes, sowie über des Patienten Allgemeinbefinden siehe unten.

Luise K., 36jährige Tischlersfrau, in hiesiger Klinik vom 6. Mai bis 29. August 1890.

Vater der Patientin starb an einem Leberleiden, Mutter an Wassersucht. Patientin selbst, eine jetzt blasse, leidlich genährte Frau, leidet angeblich bereits seit 15 Jahren an Gelenkschmerzen. Seit etwa 5/4 Jahren wurde das rechte Schultergelenk allmählich und ohne jede Veranlassung schmerzhaft, schwerer beweglich und schwoll etwas an. Vor 1 Jahr bildeten sich von selbst 3 Fisteln. Früher will die Kranke stets gesund gewesen sein.

Status bei der Aufnahme: Die Gegend des rechten Schultergelenkes ist leicht verdickt, daneben findet sich Atrophie des Deltoideus. Es bestehen 3 Fisteln am Oberarm, die eine nach hinten entsprechend dem Ansatze des Latissimus dorsi, die beiden anderen vorn entsprechend dem Ansatze des Pectoralis major, 5 Cm. unterhalb des Gelenkes auf der Vorderfläche des Armes; die erste und die eine der beiden letzteren secerniren, die dritte ist trocken. Das Schultergelenk ist fast ganz unbeweglich. Die rechte Lungenspitze ist infiltrirt. Urin ist normal.

Bei der am 8. Mai vorgenommenen Resection findet sich, dass die Synovialis in derbe, bindegewebige Granulationen verwandelt ist, welche den Kopf, mit dem sie verwachsen sind, feststellen. Die Bicepssehne ist durch tuberculöse Granulationen total zerfressen und von ihrem Ansatzpunkte gelöst; sie wird zum Theil ausgeschnitten. Kopf und Pfanne sind ihres Knorpels beraubt. Der Kopf, oberflächlich von Granulationen zerfressen, zeigt hinten, medial einen in den Schaft sich ein Stück noch

fortsetzenden Granulationsherd und einen peripher sitzenden, oberflächlichen Sequester; central ist er gesund. Der Pfannenknochen ist gleichfalls angegangen und wird ausgekratzt, desgleichen der Granulationsherd im Schaft.

Wundverlauf dauernd gut. Patientin wird mit fast geheilter Wunde entlassen; sie theilt uns Ende April 1891 brieflich mit, dass die Schulter immer noch eitere, der Arm so gut wie gebrauchsunfähig sei. Eine Verkürzung des Armes bestehe nicht; sie sei lungenleidend, zumal im Winter.

Während man in Beziehung auf diesen letzten Fall darüber rechten kann, ob derselbe streng genommen zu dem klinischen Bilde der Caries sicca passt, füge ich dagegen schliesslich noch einen Fall für diese Erkrankungsform an, dessen Verlauf als abgelaufen anzusehen war, bei dem also die Erkrankung zum Stillstande resp. zur partiellen Ausheilung gekommen war.

Albert B., 13jähriger Müllerssohn, in hiesiger Klinik vom 7. bis 21. Juni 1888.

Patient giebt an, sonst stets gesund gewesen zu sein, nur behauptet er, er habe, solange er denken könne, den rechten Arm im Schultergelenk nicht recht gebrauchen können. Im Nachsommer des letzten Jahres nahm die Gebrauchsunfähigkeit des Armes zu, besonders vermochte er denselben nicht mehr genügend zu heben. Die Schmerzen sollen nie sehr erheblich gewesen sein. Ein Bruder des Patienten hat an einem Fungus am Knie gelitten.

Status bei der Aufnahme: Die rechte Schultergegend des allgemein abgemagerten und elend aussehenden Jungen ist, wie überhaupt die ganze rechte, obere Extremität, gegen die linke in der Entwicklung der Musculatur und des Fettpolsters bedeutend zurückgeblieben. Die activen Bewegungen im Schultergelenk sind sehr beschränkt; der Kranke kann den Arm nur etwa bis zur halben Horizontalen heben und hat in demselben so wenig Kraft, dass er ihn dann mit der anderen Hand unterstützen muss. Auch die Rotation ist sehr beeinträchtigt. Passiven Bewegungen setzt das Gelenk erheblichen Widerstand entgegen. Der rechte Humerus ist um 3,5 Cm. kürzer als der linke; der Kopf desselben fühlt sich kaum so dick an als der Schaft.

Am 8. Juni Resection mit vorderem Längsschnitt. Die sehr derbe, bindegewebig, schwielig entartete Kapsel ist fest mit dem Knochen verwachsen; es gelingt daher nur sehr mühsam, sie von demselben abzuheben, wobei eine erhebliche Blutung entsteht. Der Humeruskopf ist als solcher gar nicht mehr zu erkennen; es findet sich von ihm nur noch ein plattes, überknorpeltes Rudiment, an dessen unterer, innerer Fläche eine unregelmässige, mit Knorpel ausgekleidete Höhle ist. Es sind jedoch nirgends weder am Knochen, noch sonst im Gelenk irgend welche frische, pathologische Veränderungen zu bemerken; der Process muss demnach als abgelaufen betrachtet werden. Der Rest des Humeruskopfes wird resecirt, die Wunde gereinigt, jodoformirt, mit tiefen Nähten geschlossen, drainirt und verbunden.

Die Heilung geht so gut von Statten, dass Patient bereits nach 12 Tagen entlassen werden kann. 4 Wochen später stellt er sich, völlig geheilt, wieder vor; er kann bereits sämmtliche Bewegungen im Schultergelenk und zwar gänzlich schmerzlos, natürlich noch in beschränktem Maasse, ausführen; die Erhebung des Armes gelingt bereits fast bis zur Schulterhöhe. — Ueber den jetzigen Zustand des Kranken habe ich leider nichts in Erfahrung bringen können.

Als letzte, scheinbar ziemlich schnell verlaufende, tuberculöse Schultergelenkserkrankung wäre nun noch die offenbar relativ sehr selten zur Beobachtung gelangte Caries carnosa zu erwähnen.

Wir verstehen hierunter eine vom Knochen ausgehende, in die Markhöhle hinein sich erstreckende Erweichung des gesammten Kopfknochens wie des Schaftes, so dass die Knochensubstanz schneidbar, ja sogar theilweise zwischen den Fingern zerreibbar wird. Mit ihr einher geht die Bildung von sehr reichlichen, weichen, relativ gefässhaltigen und infolge davon röthlich aussehenden Granulationen. Der seiner festen Unterlage beraubte Gelenkknorpel wird abgestossen und fällt der Zerstörung anheim. Die Pfanne kann ebenfalls hierbei für sich in gleicher Weise erkranken; in den beiden einzigen mir aus dem hiesigen Beobachtungsmaterial vorliegenden Fällen ist der Pfannenknorpel gänzlich zerstört und ihr Knochen gleichfalls erheblich erweicht gewesen.

Zunächst wuchert die weiche tuberculöse Granulation in den Haversi'schen Kanälchen der Spongiosa so reichlich, dass sie unter Umständen den Knochen in seiner ganzen Substanz durchwächst und ihn dadurch in eine weiche, nur durch wenig übrigbleibende Knochenblättchen und Balken gestützte Masse verwandelt. Greift die Krankheit allmählich auf die Markhöhle über, so durchsetzt sie den Markkegel mit reichlichem Granulationsgewebe, welches ebenfalls den tuberculösen Charakter trägt. Allmählich kann der ganze Schaft bis zum Ellbogengelenke erkranken, zuweilen so, dass in bestimmten Gebieten das Mark fast durchweg in Granulationen verwandelt ist, während in anderen nur disseminirte, graue Tuberkelknötchen die Krankheit verrathen. Es ist begreiflich, dass, wenn überhaupt noch in solchem Falle von irgend einem Mittel, so nur von der Exarticulatio humeri Heilung erhofft werden kann.

So hat in dem einen hier beobachteten Falle nach der vorgenommenen Resection, die trotz der grössten angewandten Sorgfalt nicht zur Heilung kommen wollte, nach der sich vielmehr die Fistelbildung, die tuberculöse Granulationswucherung und die Eiterbildung von Tag zu Tag vermehrten und den Patienten rasch herunterbrachten,

etwa 5½ Monate später doch noch die Exarticulation gemacht werden müssen. Die Untersuchung des abgesetzten Gliedes ergab, dass sämmtliche Muskeln der Extremität eigenthümlich speckartig aussahen und zum Theil bindegewebig, zum Theil nur herdweise tuberculös entartet waren; der Knochen selbst war durchweg weich, sein Markkegel in eine rothe, undurchsichtige, weiche, fleischartige Masse verwandelt, in der sich massenhafte Tuberkel eingesprengt fanden. Im Schulterblatte war ein tuberculöser Sequester hinter der gleichfalls ihres Knorpels beraubten und erweichten Pfanne.

Bei dem anderen Patienten, bei welchem die Resection noch an der Durchsägungsstelle den Knochen in der beschriebenen Art verändert nachgewiesen hatte, war die Dauer der Heilung allerdings eine enorm lange, da die nach der Operation entstandenen Fistelgänge, die sich immer wieder auf's Neue mit den früheren Granulationen ähnlichen Wülsten bedeckten, des Oefteren ausgekratzt werden mussten; es wurde jedoch auf diese Weise einer auf den Schaft weitergreifenden Erkrankung vorgebeugt und der Arm so erhalten.

Nachdem wir so eine Uebersicht über die pathologisch-anatomischen Veränderungen, welche die verschiedenen Formen von Schultergelenkstuberculose hervorrufen, gewonnen haben, wollen wir in Kürze ein Bild der klinischen Erscheinungen der durch diese pathologisch-anatomischen Veränderungen charakterisirten Erkrankungen der Schulter zu geben suchen.

Es würde die Aufgabe, welche ich mir gestellt habe, erheblich überschreiten, wollte ich eine allgemeine Symptomatologie für die hierher gehörigen Erkrankungsfälle aufstellen, da es wohl kaum eine Gelenkserkrankung in anderem Gebiete giebt, bei welcher die einzelnen Fälle so verschieden aussehen können. Die Diagnose, ob in einem gegebenen Falle die Erkrankung gerade von dem Schultergelenke ausgeht, ist daher oft recht schwierig. Wir wollen im Folgenden nur eine kurze Zusammenstellung der wichtigsten Symptome, wie sie sich uns in den zu Gebote stehenden Krankengeschichten bieten, geben und hoffen dadurch zur Lösung der Schwierigkeit der Erkenntniss Einiges beizutragen.

Mir scheint es für die Klarlegung der mannigfaltigen Symptome von Vortheil zu sein, bei der Erhebung des klinischen Bildes zunächst zwei Gruppen von Erkrankungen zu unterscheiden. Bei der einen Gruppe, deren Repräsentant im Wesentlichen die Caries sicca ist, tritt die Geschwulstbildung zurück. Im Vordergrunde des Bildes

steht die Atrophie der Schulter mit eigenthümlichen, durch die narbige Schrumpfung herbeigeführten Verschiebungen des Schulterkopfes.

Bei der zweiten Gruppe handelt es sich in hervorragender Weise um Geschwulstbildung. Die zu ihr gehörenden Fälle können sich eventuell mit Eiterung und Fistelbildung combiniren. (Hydrops fibrinosus, granulirende Gelenkentzündung, Abscessbildung u. s. w.)

Betrachten wir zunächst die klinischen Erscheinungen, wie sie sich uns darbieten bei der letzteren Gruppe, zu der wir also die sämmtlichen primär synovialen und die primär ostalen Erkrankungsformen, abgesehen von der Caries sicca, rechnen, so finden wir als ein Hauptsymptom für dieselbe die Schwellung der gesammten Schultergelenksgegend. Diese kann eine so beträchtliche sein, dass die Knochenvorsprünge des Akromion und des Processus coracoideus nur wenig oder gar nicht mehr sichtbar sind, und die genauere Lage des Sulcus intertubercularis nicht zu bestimmen ist. Die Ursache der Schwellung kann sehr verschiedener Art sein. Einmal ist sie bedingt durch die Bildung grosser Massen von tuberculösen Granulationen in der Gelenkkapsel selbst; aber es können auch extracapsuläre Processe im Spiele sein, zu deren genauerer Diagnose dann eventuell die übrigen sich ausserdem am Gelenke bietenden Symptome führen müssen. Die Art dieser Schwellung ist eine durchaus verschiedene. Bald ist sie weich, bald prall gespannt, die Haut darüber glänzend, so dass das Bild des Tumor albus hervorgerufen wird, oder sie ist fluctuirend. Die Fluctuation bei Ansammlung von Flüssigkeit — Hydrops, Eiter — hält sich das eine Mal mehr an die ausgedehnten Grenzen der Kapsel, ein anderes Mal sind die Schleimbeutel fluctuirend gefüllt, und ist hier ganz besonders die Schwellung des subdeltoidealen Schleimbeutels mit Fluctuation im Gebiete des Deltoides hervorzuheben. Gerade hier muss man übrigens bei der Beurtheilung, ob eine Geschwulst fluctuirt oder nicht, sehr vorsichtig sein, da man leicht durch die mit sehr weichen, schwammigen Granulationsmassen relativ stramm angespannte Kapsel oder Deltoidesschleimbeutel dazu verleitet werden kann, Fluctuation zu fühlen, wo keine vorhanden ist. Der über der Geschwulst liegende M. deltoideus erschwert an und für sich schon die Diagnose.

Was speciell das Auftreten von Gelenkhydrops anlangt, so scheint er, wie wir oben bereits bemerkten, an der Schulter nicht gerade zu den häufiger vorkommenden Erkrankungsformen zu gehören, obwohl er an und für sich als Initialsymptom der Schultergelenkstuberculose bei allen Arten ausnahmsweise vorkommen kann.

Ob er indessen in allen Fällen mit Sicherheit vor der Operation diagnosticirt werden kann, ist sehr fraglich, da die Flüssigkeitsansammlung öfters nur eine sehr geringe ist und andere Symptome deshalb in den Vordergrund treten. Dagegen ist, sobald die erste Zeit vorübergegangen, die diesen Erguss in der grossen Mehrzahl der Fälle begleitende Schwellung und Verdickung im Allgemeinen stets zu constatiren.

Wir wollen an dieser Stelle darauf hinweisen, dass es ausserordentlich schwer sein kann, von den eben gedachten, mit erheblicher Schwellung einhergehenden Fällen von Tuberculose die Affection der Schulter zu unterscheiden, welche durch die Entwicklung eines Sarkoms der Epiphyse hervorgerufen wird. Denn auch hier schwillt der Gelenkkopf an, die Kapsel füllt sich mit Erguss, und schliesslich wächst die Geschwulst an den Knochen in dieselben Bahnen, wie die entzündliche Neubildung der Tuberculose.

Es liegt in den pathologisch-anatomischen Verhältnissen der Caries sicca begründet, wenn bei dieser Form der Erkrankung die erhebliche Ansammlung von hydropisch-klarer Flüssigkeit selten ist; wir beobachteten hier wenigstens unter den 28 Fällen nur einen einzigen. Es war bei einem 26jährigen Mädchen, das sonst mit den charakteristischsten Symptomen für Caries sicca aufgenommen wurde, bei dem sich aber bei der Aufnahme eine allerdings kaum nennenswerthe Schwellung in der vorderen Schultergelenksgegend nachweisen liess. Beim Einschneiden in das Gelenk entleerte sich aus selbigem eine geringe Menge ganz klarer Flüssigkeit.

Eigenthümlich für alle Formen von Schultergelenkstuberculose, mag sie nun ihren primären Sitz im Gelenke selber oder in einem Knochenherde haben, ist die schon relativ früh sich bemerklich machende Functionsstörung in dem erkrankten Gelenke. Es tritt zunächst mit den Schmerzen und der beginnenden Schwellung ein Gefühl von Schwäche und Steifigkeit bei den Bewegungen des Armes auf, das sich besonders bemerklich macht, wenn der Kranke den Arm längere Zeit im Ruhestande gehalten hat, wie vornehmlich des Morgens beim Aufstehen. Anfänglich verschwindet das Symptom nach einigen Übenden Bewegungen bald wieder, so dass Patient am Tage seine Arbeit wieder ziemlich unbehindert verrichten kann, allmählich aber gesellen sich zu dem Steifheits- und Unbeholfenheitsgefühl auch noch heftigere Schmerzen, die den Kranken dazu zwingen, den Arm mehr zu schonen und, nach und nach zunehmend, ihn gar nicht mehr gebrauchen lassen, so dass der Betreffende bald gänzlich arbeitsunfähig wird. Die nächste Folge davon ist alsdann

in vielen Fällen, allerdings nicht ohne Ausnahme, ein Atrophischwerden der Schultermusculatur, so dass die Schulter, da zunächst der Deltoides schwindet, nach aussen abgeflacht erscheint, wenn nicht die pathologische Schwellung die durch den Schwund des Deltamuskels herbeigeführte Abflachung verdeckt. Aber bei dieser Ruhigstellung leiden, wie leicht begreiflich, die sämmtlichen Oberarmmuskeln, da der Arm fast ausnahmslos am Körper schlaff herunterhängt. Da nun die Extremität infolge der Schmerzen, die jede, auch die geringste Bewegung im Gelenke hervorruft, in ihrer hängenden, durch die Schwere des Gliedes bedingten Stellung verbleibt, so kommt es sehr bald zu Contracturstellung. Dieser Contracturstellung, welche also ausnahmslos durch das Herabhängen des Gliedes am Thorax bestimmt wird, accommodiren sich alsbald die Muskellängen und die kranke Kapsel. Zu gleicher Zeit gehen vom erkrankten Gelenke aus die fortgeleiteten Entzündungsreize auf die Muskeln über, welche demselben anliegen; diese büssen ihre Elasticität ein, verkürzen sich und werden zum Theil zu straffen Strängen, die immer mehr zu einer festen Fixation des Humerus im Gelenke führen.

Von den Bewegungen wird nach dem Vorstehenden am ehesten die Abduction resp. Elevation des Armes gestört, indem die Patienten denselben meist nicht bis zur Horizontalen erheben können; dieser Zustand verschlimmert sich dann allmählich mehr und mehr, es gesellen sich Functionsstörungen in der Rotation und schliesslich auch in der Sägebewegung hinzu, und am Ende kann der Arm weder activ noch passiv aus der dem Rumpfe genäherten Stellung entfernt werden. In Narkose ist auch in diesem Stadium wenigstens noch ein gewisser Grad von passiver Beweglichkeit vorhanden.

Das Gefühl von Crepitation, welches man hat, wenn man die flache Hand auf das sich bewegende oder passiv bewegte Schultergelenk leicht auflegt, wird erzeugt, sobald die Gelenkknorpel an den erkrankten Knochenenden fehlen und, so die rauhen Flächen sich direct an einander reiben müssen. In Fällen, in denen der Knorpel relativ wenig gelitten hat, wird die Crepitation nicht fühlbar sein; desgleichen wird das Symptom fehlen in Gelenken, die allerdings bereits völlig zerstört sind, bei denen aber zwischen die zerfressenen rauhen Knochenstücke reichliche Granulationswucherungen von der Kapselwandung aus hineingewachsen sind, oder bei denen straffere Bindegewebsverbindungen ein Gleiten der rauhen Flächen gegen einander verhindern. Uebrigens ist das Symptom überhaupt kein constantes und nur ausnahmsweise ein sehr auffälliges, dem Reiben gebrochener

Knochen gegen einander vergleichbares. Ist es aber vorhanden, so hat es für zweifelhafte Fälle einen grossen Werth.

Wir haben bereits auf Seite 418 darauf hingewiesen, dass durch die Anatomie des Schultergelenkes, durch die Lage der Muskeln und Spalträume um sie herum, die Verhältnisse sich so gestalten, dass zwischen ihnen ausserordentlich mannigfache Abscesse, gleichsam radienförmig, um das Gelenk entstehen können. Entsprechend den direct an den Gelenkkopf resp. an die Kapsel und in nächster Nähe an den Schaft des Humerus sich inserirenden Muskeln bilden sich Abscesse und Ausflussmündungen derselben (Fisteln), so dass also der Oberarm mit seinen Muskeln, das Schulterblatt, die vordere und hintere Wand der Achselhöhle, der M. pectoralis major und der M. latissimus dorsi in ihrem Verlaufe Eiterungswege bieten. Am bequemsten gelangen die entzündlichen Processe aus dem Gelenke auf dem Wege der Bicepssehne, welche, wie wir oben sahen, durch das Gelenk verläuft. Daher ist es begreiflich, dass ihre zwischen den Tuberculis auf der Vorderseite des Gelenkes verlaufende Sehnenscheide für Abscesse und Fisteln eine besonders günstige Stelle ist, für Abscesse, welche sich dann zunächst auf der äusseren, vorderen Seite des Oberarms bis zur Mitte desselben und noch tiefer hinab senken und in diesem ganzen Verlaufe perforiren können. An dieser Stelle sind denn auch die häufigsten Perforationsstellen zu finden. Aber auch im hinteren Gebiete des Gelenkes finden leicht Durchbrüche statt, welche sich vorwiegend mit dem hinteren Rande des Triceps nach dem Oberarme senken.

Die übrigen Fistelmündungen in der Fossa supra- und infraspinata, wie am hinteren und vorderen Rande des Schulterblattes, die Oeffnungen auf der Innenseite des Gelenkes am oberen und unteren Rande des M. pectoralis major, sowie die in der Achselhöhle und am hinteren Rande des M. latissimus dorsi kommen ungefähr gleich häufig vor.

Da nun ein Theil dieser Fisteln auch anderen Quellen ihren Ursprung verdanken, wie beispielsweise die am Arme einer Erkrankung des Humerusschaftes, die im Gebiete der Scapula einer Erkrankung dieses Knochens selbst und die am Pectoralis major, wie die in der Achselhöhle einer Erkrankung der Clavicula resp. bestimmter Rippen, so ist es erklärlich, wenn man nicht selten durch dieses complicirte Bild der Fisteln in der Diagnose unsicher wird. Denn auch die functionelle Beeinträchtigung der Schulterbewegungen beweist für zweifelhafte Fälle oft nichts, da sie auch durch Vereiterung eines oder einiger Muskeln des Gelenkes bei langdauernder

Ruhigstellung hervorgerufen wird. Ist gleichzeitig erhebliche Geschwulst, wie locale Schmerzhaftigkeit am Schulterkopf vorhanden, so sichert solcher Befund die Diagnose.

Dringt die Sonde in das Gelenk ein, so ist sie wiederum sichergestellt, und doch möchten wir rathen, auf das Ergebniss der Sonde nicht allzu viel zu bauen, da sie beispielsweise vom Oberarm aus in den Gelenkkopf, vom Schulterblatt von hinten in den Schultergelenkstheil eindringen kann, ohne dass das Gelenk selbst erkrankt ist. Hat man keinen Sondenbefund, so ist die Diagnose immer noch am meisten durch die Lage der Fisteln festgestellt, wenn dieselben an den oben bezeichneten Punkten liegen. Oft kommt man trotz functioneller Beschränkung des Schultergelenkes und trotz bestehender Fisteln, falls erhebliche Schwellung oder Atrophie (Caries sicca) fehlt, nicht zur Diagnose ohne eine Probeincision, der dann unter Umständen sofort die Resection folgt.

Wir lassen nun noch in Beziehung auf die Frage der Fisteln folgende, aus den zu Gebote stehenden Krankengeschichten ausgezogene Zusammenstellung folgen:

I. Primär synoviale Fälle.

Gronewald: Keine Fistel — kein Abscess.

Höppner: Keine Fistel. — Ein tuberculöser Abscess mit Fibrinflocken im Eiter im subdeltoidealen Schleimbeutel; derselbe ist mit Pyogenmembran ausgekleidet.

Lohmann: Keine Fistel — kein Abscess.

Kater: Keine Fistel — 2 Abscesse.

1. Abscess im oberen Theile des Oberarmes in der Gegend der Bicepssehne mit dünnem, nach Hefe riechendem Eiter.
2. Abscess auf der Hinterseite der Schulter. Beide communiciren mit dem Gelenk.

Knösel: Keine Fistel — 1 Abscess.

Weiche, fluctuirende Schwellung der linken Schultergelenkgegend im ganzen Bereiche des Deltoides, besonders auf der Vorderfläche. Breite Communication mit dem Gelenk.

Heuer: 3 Fisteln — 2 Abscesse.

1. Grosse Fistel mit viel tuberculösen Granulationen in ihrer Umgebung auf der Vorderseite der Schulter.
2. Geheilte Fistelnarbe am unteren Ende des oberen Humerusdrittels.
3. Fistel auf dem Rücken unterhalb der Spina scapulae.
1. Senkungsabscess unter dem M. supraspinatus.
2. Grosser Abscess unter dem M. deltoideus.

Utermark: Keine Fistel — kein Abscess.

Jeese: 1 Fistel — 1 Abscess.

Etwas oberhalb der Mitte des rechten Oberarmes befindet sich eine Fistel, lateral vom Biceps, die nach dem Gelenk führt.

Senkungsabscess nach der Clavicula hin, ohne dieselbe jedoch zu erreichen.

Unger: 1 Fistel — kein Abscess.

Fistel an der vorderen Achselfalte, durch den M. pectoralis major nach oben führend.

Hornstein: Keine Fistel — kein Abscess.

Beegemann: Keine Fistel — kein Abscess.

Baumann: Keine Fistel — kein Abscess.

Siebrasse: 2 Fisteln — kein Abscess.

An der hinteren Seite des Oberarmes sind 2 tuberculöse Fisteln mit wenig Secretion.

Bergmann: Keine Fistel — 1 Abscess.

Eine dem Verlaufe der Bicepssehne entsprechende, harte, entzündliche Schwellung reicht zur halben Höhe des Oberarmes herab.

II. Primär ostale Fälle.

Zeich: Keine Fistel — 1 Abscess.

Eigrosser, subdeltoidealer, kalter Abscess der rechten Schulter.

Kretzer: Keine Fistel — kein Abscess.

Willich: 2 Fisteln — kein Abscess.

An der vorderen Seite des Schultergelenkes und hinten unter dem Arme je eine Fistel. Die Sonde kommt auf weichen Knochen.

Süssengut: Keine Fistel — kein Abscess.

Loss: Keine Fistel — 1 Abscess.

Die Vorderseite der rechten Schulter ist stark verdickt in der Ausdehnung des oberen Oberarmdrittels; es ist deutliche Fluctuation zu fühlen. Der Abscess mit tuberculösem Eiter und Pyogenmembran durch Bicepssehnenscheide mit dem Gelenk in Verbindung stehend.

Wehrbach: Mehrere Fisteln — kein Abscess.

Mehrere, tief in den Knochen bis nahe ans Gelenk führende Fisteln am Oberame vorn und hinten.

Rott: Zahlreiche Fisteln — 1 Abscess.

Zahlreiche Fisteln am Oberarm. Typischer Senkungsabscess in der Fossa supraclavicularis.

Brandt: 2 Fisteln — 1 Abscess.

1. Fistelnarbe aussen, hinten am Oberarm.
2. Gering secernirende Fistel oberhalb des Tuberculum majus; sie führt ins Gelenk.

Abscess in der Gegend des inneren, oberen Scapulawinkels, mit käsigem Eiter gefüllt, mit dem Gelenk communicirend.

Krauss: Keine Fistel — 1 Abscess.

Die Gegend des M. deltoideus ist ziemlich stark geschwollen und fluctuirt, besonders nach hinten. Abscess enthält dünnen, hellen, serösen Eiter mit Gewebsfetzen.

Kromer: 2 Fisteln — kein Abscess.

1. Fistel am oberen Rande des M. deltoideus, dicht über seinem Ansatze, unter ihm ins Gelenk führend.
2. Fistel am äusseren Rande des Triceps etwas unter der Mitte, unter den Deltoides führend.

Weiss: 3 Fisteln — kein Abscess.

1. Auf der Aussenseite der Schulter besteht eine alte Fistel, die in eine ziemlich weite Gelenkhöhle führt.
2. Fistel hinten unter dem Akromion.
3. Fistel in der Achselhöhle.

Pieper: 3 Fisteln — kein Abscess.

1. Fistel an der vorderen Begrenzung der Achselhöhle durch den M. pectoralis major.
2. Zwei Fisteln im Bereiche der Bicepssehne, ziemlich reichlich Eiter secernirend.

Waerner: Viele Fisteln — kein Abscess.

Tuberculöse Fisteln vorn an der Grenze der Achselhöhle. Viele Fisteln am Oberarme.

Schäfer: 1 Fistel — kein Abscess.

An der vorderen, oberen Seite des Deltoides ist eine eiternde Fistel.

Heidkamp: Keine Fistel — 1 Abscess.

Die ganze rechte Schultergegend ist voller und dicker, namentlich aber ist die Vorderseite geschwollen; man fühlt hier deutliche ausgedehnte Fluctuation.

III. Fälle von Caries sicca.

Gent: 1 Fistel — kein Abscess.

Fistelnarbe in der Achselhöhle. Etwas Eiter im Gelenk.

Kuhlmann: 3 Fisteln — kein Abscess.

1. Fistel, entsprechend dem Ansatze des M. latissimus dorsi.
2. Zwei Fisteln, entsprechend dem Ansatze des M. pectoralis major. 5 Cm. unterhalb des Gelenkes an der Vorderseite des Armes mit wenig Secretion.

Saul: Keine Fistel — kein Abscess.

Kracht: Keine Fistel — kein Abscess.

Hartmann: Keine Fistel — kein Abscess.

Dieterich: Keine Fistel — kein Abscess.

Schott: 2 Fisteln — kein Abscess.

1. An der vorderen Aussenseite oberhalb des Endes des oberen Oberarmdrittels ist eine wenig secernirende, wulstige Fistel, die ins Gelenk führt.
2. In der Axillargegend ist eine eingezogene Fistelnarbe.

Poener: Keine Fistel — kein Abscess.

Fricke: 1 Fistel — kein Abscess.

Aussen in der Mitte des Oberarmes besteht eine tuberculöse Fistel, die ins Gelenk führt.

Montag: Keine Fistel — 1 Abscess.

Ein mit käsigem Eiter gefüllter Gang führt unter den M. pectoral. minor.

Zahn: 1 Fistel — 1 Abscess.

Vorn auf dem Oberarm am Ende des oberen Drittels ist ein grosser Senkungsabscess mit stark secernirender Fistel.

Bartels: Keine Fistel — kein Abscess.

Schrader: Keine Fistel — kein Abscess.

Giese: Keine Fistel — kein Abscess.

Baumann: Keine Fistel — kein Abscess.
Düwell: Keine Fistel — kein Abscess.
Borchling: Keine Fistel — kein Abscess.
Lange: Keine Fistel — kein Abscess.
Janssen: Keine Fistel — kein Abscess.
Wahrendorf: Keine Fistel — kein Abscess.
Werner: Keine Fistel — kein Abscess.
Hewel: Keine Fistel — kein Abscess.
Linne: Keine Fistel — 1 Abscess.
Pralle Schwellung in der Mitte des vorderen Oberarmes, aus der sich sehr viel Eiter entleert.
Kuhlmann: Keine Fistel — kein Abscess.
Knösel: Keine Fistel — kein Abscess.
Kreikenbaum: 2 Fisteln — kein Abscess.
Auf der Hinterseite des Gelenkes befinden sich 2 Fisteln.
Homburg: Keine Fistel — kein Abscess.
Heise: Keine Fistel — kein Abscess.

IV. Fälle von Caries carnosa.

Rühl: Viele Fisteln — kein Abscess.
Viele Fisteln am Oberarm und hinten an der Schulter, die grösstentheils ins Gelenk führen.
Schmering: 2 Fisteln — kein Abscess.
Auf der vorderen Seite des Oberarmes in der Bicepsrinne finden sich zwei, dünnen Eiter secernirende Fisteln.
Aus dieser Zusammenstellung ergiebt sich, dass

Fisteln allein	21 mal	
Abscesse = ...	14 =	und
Fisteln und Abscesse zugleich . .	5 =	

beobachtet wurden.
Was die Lage der Fisteln anbelangt, so kamen ihrer vor

an der Vorderseite der Schulter und des Oberarmes	16
= = Hinterseite = = = = =	7
um die Achselhöhle	6
= = Scapula	2
in der Gegend des Deltoides	2

und die Abscesse fanden sich

in der Gegend des Biceps	5
= = = der Scapula	3
= = = des subdeltoidealen Schleimbeutels . .	6
= = Fossa supraclavicularis	2
= = Hinterseite des Oberarmes	3

Etwaige Fisteln oder Abscesse am Thorax, die ihren Ursprung von einer Schultergelenkserkrankung herleiten könnten, finde ich nicht verzeichnet.

Eigentliche pathologische Luxationen des unveränderten Kopfes im Sinne der traumatischen haben wir nicht beobachtet, wohl aber

hat es sich bei ausserordentlich ausgedehnter Kapsel je einmal um eine geringe Verschiebung nach vorn und nach hinten gehandelt.

Als Beispiele für diese soeben besprochenen Symptome führe ich nur kurz einige Befunde aus den Journalen an, indem ich zugleich auf die verschiedenen, bereits angeführten Krankengeschichten verweise.

Jean Gr., 29jähriger Bäckergeselle, vom 15. Mai bis 5. Juni 1886 in hiesiger Anstalt.

Patient ist hereditär mit Tuberculose belastet, war früher stets gesund, hat bereits seit einigen Jahren Schmerzen in der rechten Schulter ab und zu verspürt, die zuerst am Ende seiner dreijährigen Militärdienstzeit von selbst entstanden seien; er fühlte sich in dem Arme schwächer, konnte ihn nicht mehr ganz erheben, ohne dass jedoch an der Schulter je etwas Abnormes zu bemerken gewesen sei. Später ist dann eine Stelle an der Vorderseite der Schulter auf Druck schmerzhaft geworden, und sollen sich diese Schmerzen durch die ganze Extremität bis in die Finger erstreckt haben.

Status bei der Aufnahme: Mittelkräftig, mit flachem Thorax; über der rechten Lungenspitze hört man spärliche Rasselgeräusche bei etwas gedämpftem Percussionsschall. Bei der Betrachtung der beiden Schultern fällt sofort auf, dass die rechte, kranke Schulter voluminöser und gerundeter ist, als die linke, während der rechte Oberarm in den zwei unteren Drittheilen atrophisch erscheint, ebenso die Gegend hinten unter dem Akromion. Der Schulterdurchmesser von vorn nach hinten ist rechts bedeutend grösser als links. Die rechte Schulter fühlt sich weich an, vorn und hinten ist die verdickte Kapsel zu fühlen; es besteht undeutliche Fluctuation. Druck auf die Gegend der Bicepssehne ist sehr schmerzhaft, desgleichen Druck auf den Humeruskopf in der Achselhöhle. Die Bewegungen im Schultergelenk sind fast ohne Schmerzen ausführbar und gehen glatt von Statten. Der Arm kann aber nur wenig activ abducirt werden; passiv lässt sich diese Bewegung jedoch bis zur Horizontalen vervollständigen, wird aber von innen her schmerzhaft.

Bei der Resection des Humeruskopfes zeigt sich eine weiche Synovialtuberculose mit einer mässigen Menge hydropisch klarer Flüssigkeit und einer Anzahl von Reiskörperchen in dem Gelenke. Pfanne ist ganz intact. Der Kopf zeigt mehrere Knochendefecte; der Kopfknorpel ist nur zum Theil erhalten, jedoch auch dieser ist etwas rauh und grau verfärbt.

Patient hatte nach der Operation anfänglich heftige Schmerzen und etwas Temperaturerhöhung, indessen ist der weitere Wundverlauf ein völlig aseptisch guter, so dass der Kranke nach nicht ganz 3 Wochen geheilt entlassen werden kann. — Nach einer brieflichen Nachricht des Arztes betreibt Patient jetzt bei bester Gesundheit ein eigenes Geschäft, kann alle Bewegungen mit dem Arme ausführen, jedoch kann er sich nicht auf den Hinterkopf greifen; es besteht angeblich 5 Cm. Verkürzung.

Wilhelm L., 40jähriger Knecht, in hiesiger Klinik vom 17. November bis 15. December 1886.

Patient ist hereditär nicht nachweisbar belastet; selbst stets gesund. Vor circa 5 Monaten bekam er Schmerzen und Schwächegefühl in der

rechten Schulter; nach etwa 8 Wochen kam Schwellung in der Gelenkgegend hinzu, die seitdem allmählich zugenommen hat.

Status bei der Aufnahme: Mittelkräftig, etwas mager. Ueber der rechten Lungenspitze hört man vereinzelte Rasselgeräusche, sonst nichts Abnormes. Urin normal. Die rechte Schulter erscheint abgeflacht, jedoch ist sie auf der Vorderseite bis in das obere Drittel des Oberarmes erheblich geschwollen und zeigt hier deutliche Fluctuation. Bei allen Bewegungen, die nur sehr beschränkt möglich sind, geht die Scapula mit. Der ganze Oberarm ist etwas atrophisch und verkürzt. Der Kopf, den man von der Achselhöhle aus fühlt, scheint etwas nach dem Processus coracoideus verschoben zu sein.

Die fluctuirende Geschwulst enthält reichlich tuberculösen Eiter mit grosser Pyogenmembran und steht durch die Bicepssehnenscheide mit dem Gelenk in Verbindung. Die Bicepssehne ist völlig zerstört. Im abgesägten Kopfe ist ein kirschkerngrosser, tuberculöser Sequester, noch etwas in den Schaft reichend. Im Gelenk ist viel weiche, tuberculöse Granulation, desgleichen ist die ganze Kapsel entartet; auch in der Pfanne ist ein Herd.

Die Wunde hat sich primär geschlossen. Patient wird geheilt entlassen. Der Kranke ist nach brieflicher Nachricht seiner Frau bereits im Frühjahr 1887 angeblich an einem Lungenleiden gestorben.

Ehe wir uns zu der Besprechung der übrigen, den sämmtlichen Formen der Schultergelenkstuberculose eigenen Erscheinungen wenden, müssen wir an dieser Stelle die Betrachtung der eigenartigen Erscheinungen, welche die Caries sicca bietet, einschieben. Während bei dem bis dahin besprochenen Krankenbilde die nachweisbare Geschwulst der Schulter und ihre Folgen — Eiterung und Fistelbildung — eine hervorragende Rolle spielten, so ist für die Caries sicca die am meisten in die Augen springende Eigenthümlichkeit die relativ schnell eintretende Abflachung der Schulterrundung, das starke Hervortreten der Knochenvorsprünge, des Akromion und des Processus coracoideus, sowie die Verschiebung des durch die Krankheit verkleinerten Schulterkopfes nach dem Processus coracoideus hin. Das Hervortreten dieser Vorsprünge ist bedingt durch das Atrophischwerden der das Gelenk umgebenden Muskeln, besonders des M. deltoideus, des supra- und infraspinatus und der dieselben umgebenden Gewebe, sowie durch die zugleich mit dem Schwund der Weichtheile immer mehr fortschreitende Schrumpfung der Knochengelenkenden. Infolgedessen fühlt man durch die verdünnte Musculatur anfangs nur die Unebenheiten am Kopfe, besonders häufig in der Gegend des Sulcus bicipitalis, später bemerkt man sein Kleinerwerden successive, und im fortgeschritteneren Stadium der Erkrankung fehlt für das Gefühl der Humeruskopf oft gänzlich; man ver-

mag nur noch den Stumpf abzutasten und findet bei der Palpation anscheinend die Pfanne leer. Unter diesem Fehlen des Knochens muss natürlich die durch die Muskelatrophie mehr oder weniger beeinträchtigte Form der Schulter gegen die gesunde noch mehr leiden.

Infolge des Knochenschwundes und der in vielen Fällen sehr erheblichen Schrumpfung der tuberculös entarteten Kapsel wird dann fast regelmässig der bald mehr, bald weniger zerstörte Kopf aus seiner normalen Lage verschoben. Die in den meisten Fällen eintretende Verschiebung des Humerusendes ist die nach innen unter den Processus coracoideus, und zwar steht in einzelnen Fällen der noch vorhandene Kopfstumpf hart an demselben und ist mit ihm eventuell ebenfalls mit kurzen, straffen Granulationssträngen verwachsen. Die Axe des Humerus verschiebt sich infolgedessen so, dass die Extremität auf den ersten Blick den Anschein erregt, als ob es sich um eine Luxatio subcoracoidea handele, d. h. die verlängerte Axe des Schaftes fällt nicht auf den scapularen Theil des Gelenkes, sondern medianwärts von demselben. Leider fehlen mir bei einer relativ grossen Anzahl von Patienten in den vorhandenen Krankengeschichten die diesbezüglichen Angaben.

Ein weiteres, sehr bald in die Augen tretendes Symptom für Caries sicca, das durch das allmähliche Kleinerwerden des Kopfes und durch die Verschiebung des Humerusstumpfes nach der Pfanne hin, sowie bei jugendlichen Individuen ganz besonders durch Wachsthumsstörungen des Humerus bedingt ist, bietet uns die messbare Verkürzung des Oberarmes. Wir haben solche beobachtet in den Grenzen von 1,0—5,5 Cm.

Von den 28 mir vorliegenden Fällen ist bei 13 in den betreffenden Krankenberichten keine diesbezügliche Aufzeichnung gemacht, für die übrig bleibenden 15 Patienten ergiebt sich folgende Zusammenstellung unter Angabe des Alters zur Zeit der Aufnahme, sowie der Verkürzung, und seit wie lange die Krankheit bereits besteht.

Gent:	21	Jahre,	3,5	Cm.	Verkürzung,	krank	seit	9	Jahren
Hartmann:	21	=	2,0	=	=	=	=	5/4	=
Dietrich:	14	=	1,5	=	=	Trauma	vor	2	=
Schott:	28	=	3,5	=	=	krank	seit	20	=
Poener:	9	=	1,5	=	=	=	=	1 1/2	=
Montag:	19	=	keine		=	=	=	5	=
Zahn:	27	=	1,0	Cm.	=	=	=	2	=
Bartels:	13	=	3,5	=	=	=	=	1	=
Schrader:	17	=	5,5	=	=	=	=	3	=
Düwell:	41	=	3,0	=	=	Trauma	vor	?	=
Lange:	26	=	2,0	=	=	krank	seit	1	=

Werner:	24 Jahre,	1,0 Cm.	Verkürzung,	krank	seit	8–10 Jahren
Hewel:	16 =	keine	=	=	=	½ =
Homburg:	5 =	1,5 =	=	=	=	2 =
Heise:	65 =	keine.				

Mit dem Abmagern der Schulter treten dann schon relativ früh zunehmende Steifigkeit und Schmerzen in derselben auf, so dass anfänglich leicht die Diagnose auf Rheumatismus oder Neuralgien gestellt wird. Besonders Neuralgie wird oft angenommen, weil sich Schmerzen von dem Gelenke aus im Bereiche der ganzen oberen Extremität bis in die Finger erstrecken können.

Wenn ein Unbefangener die Schilderung dieser so charakteristischen Bilder berücksichtigt, so wird er es gewiss für kaum glaublich halten, was doch verhältnissmässig nicht selten vorkommt, dass man eine typische vorgeschrittene Caries sicca verkennen kann. Die Atrophie der schwer beweglichen Schulter, das Fehlen des Kopfes, das Hervortreten des Akromion und des Processus coracoideus, sammt dem verschobenen harten Knochenstumpf unter dem letzteren lassen die Diagnose um so mehr mit Sicherheit stellen, als dies charakteristische Bild fast stets bei Menschen in bestimmtem Alter, bei jugendlichen Individuen auftritt. Wenn nun auch die Krankheit in der Regel als Caries sicca verläuft, so darf man sich doch nicht durch eine etwa zur allgemeinen Atrophie der Schulter hinzutretende Schwellung oder Fistelbildung in seiner Diagnose beirren lassen, da es sich, wie bereits gesagt, auch bei dieser Erkrankungsform hier und da um circumscripte Abscesse mit und ohne Fistelbildung handeln kann.

Was nun die oben erwähnte früh auftretende Steifheit im Gelenke anbetrifft, so nimmt sie im Ganzen recht schnell zu und führt schon früh zur völligen Gebrauchsunfähigkeit des Armes. Besonders ist es die Elevation, die in der Mehrzahl der Fälle schon bald sehr beeinträchtigt oder vollkommen aufgehoben ist, während die Sägebewegungen nach vorn und hinten erst später beschränkt werden; und die Rotation bei hängendem Arme bleibt verhältnissmässig lange bis zu einem gewissen Grade erhalten. In späterer Zeit ist in der Regel passive und active Bewegung aufgehoben oder auf ein Minimum reducirt, stellenweise sogar so, dass man selbst in Narkose kaum Bewegungen auszuführen vermag. Schliesslich kommt es in einzelnen Fällen bei dem Processe der Ausheilung, welche, wie wir weiter unten noch sehen werden, in jedem Stadium spontan eintreten kann, zur festen, ankylotischen Verwachsung zwischen dem Oberarmstumpf und der gleichfalls lädirten Pfanne, so dass alsdann Patient

den Arm nur noch unter Mitbewegung der Scapula, natürlich in relativ geringen Grenzen und in bestimmter Richtung, gebrauchen kann.

Die Schmerzen, welche bei der Caries sicca, wie bereits erwähnt, eines der frühesten Symptome sind, nehmen von den anfangs reissenden, sich in die ganze Extremität hinabziehenden ganz allmählich zu, beschränken sich dabei aber immer mehr auf das Schultergelenk und erreichen ihre grösste Intensität bei passiv vorgenommenen Bewegungen in Fällen, bei denen theils durch die Spannung der Musculatur, theils durch die bindegewebige Derbheit der die Knochenenden aneinanderziehenden Granulationswucherungen die Bewegungsmöglichkeit erheblich beschränkt ist. Aber auch die Reibung der rauhen, cariösen Gelenkenden gegen einander rufen erhebliche Schmerzanfälle hervor. Ueber weitere Schmerzsymptome klagen die Kranken bei einem von aussen erfolgenden Druck auf den höckerig sich anfühlenden verkleinerten Kopf, auf die etwa in gleicher Weise miterkrankten Tuberculа, auf das sich rauh durchfühlende Collum anatomicum, kurz auf alle mehr oder weniger ulcerirten Knochenpartien.

Es ist aber für die Frage der Behandlung von grosser Bedeutung, noch einmal besonders hervorzuheben, dass auch neuralgische Schmerzen, welche ohne beabsichtigte oder vom Arzte gemachte Bewegungen auftreten, recht häufig sind. Wir haben beobachtet, dass solche noch nach einem Verlaufe von vielen Jahren so heftig waren, dass sie zu einem operativen Eingriffe nöthigten. Dann ergab dieser freilich in der Regel, dass die angenommene Ausheilung nur eine scheinbare war. Ganz besonders in der Nacht, wahrscheinlich bedingt durch ungünstige Lage des Armes, pflegen diese Schmerzen aufzutreten.

So weit über die typischen Symptome der Caries sicca, zu deren Erläuterung ich noch kurz einige charakteristische Fälle folgen lasse.

Henriette G., 21jährige Wirthschafterin, in hiesiger Klinik vom 4. bis 30. October 1881.

Patientin, deren Vater an einem Schlaganfalle, Mutter an Lungenentzündung verstorben sind, hat in ihrem 12. Jahre an heftigen Schmerzen in der linken Schulter gelitten, ist dabei aber nie fieberhaft erkrankt. Dann hatte sie lange Zeit keine besonderen Functionsstörungen in dem Arme, wohl aber von Zeit zu Zeit Schmerzen in der Schulter. Seit ½ Jahre nun sind die Schmerzen bei Bewegungen wieder häufiger, so dass Patientin den Arm sehr wenig mehr gebrauchen kann; gleichzeitig soll in der linken Achselhöhle eine wenig nässende Fistel aufgetreten sein. Den Angehörigen fiel ein Flacherwerden der linken Schulter besonders hinten auf. Patientin hustet angeblich seit 10 Wochen viel.

Status bei der Aufnahme: Die linke Schultergelenksgegend ist sehr atrophisch, ebenso die Musculatur der Scapula. Der linke Oberarm ist

um 3,5 Cm. kürzer als der rechte. Der sehr deforme Humeruskopf steht etwas nach aussen vom Processus coracoideus dicht an demselben. Von einer Fistel oder deren Narbe in der Achselhöhle ist nichts mehr zu sehen. Der Arm wird im Schultergelenk nur noch minimal bewegt, sämmtliche Bewegungen sind sehr schmerzhaft. Die Lungenspitzen sind etwas verdächtig; in den unteren Lungenpartien besteht Katarrh. Der Urin ist trübe, eiweisshaltig und enthält Eiterkörperchen.

Die Operation ergab, dass der Kopf sehr destruirt, von Knorpel völlig entblösst war. Von der Bicepssehne war nichts mehr zu finden. Im Gelenk fand sich wenig tuberculöser Eiter. In der Scapula war ein durchgehender, tuberculöser Sequester. Verlauf reactionslos; Patientin wird nach 21 Tagen mit kleinem Verband entlassen, stellt sich nach 14 Tagen mit völlig verheilter Wunde wieder vor. Sie sieht sehr wohl aus; der Arm ist im Schultergelenk etwas beweglich und völlig schmerzlos. Die Kranke ist nach 5/4 Jahren an Phthise gestorben.

Der 17jährige Landwirth Carl S., vom 23. Juli bis 7. August 1885 in hiesiger Klinik, soll bereits seit mehreren Jahren an Rheumatismus in der linken Schulter leiden. Vor 5/4 Jahren bekam er angeblich von einem Ochsen einen Stoss an den Ellbogen gerade auf den Ulnarnerven, was heftige Schmerzen im ganzen Arme und in der Schulter zur Folge hatte. Der damals befragte Arzt, der den Kranken erst einige Wochen nach dem Unfalle zu sehen bekam, behandelte ihn auf eine Luxation der Schulter hin und machte in Narkose vergebliche Einrenkungsversuche. Da dieselben resultatlos blieben, schickte er ihn mit derselben Diagnose in die hiesige Klinik. Auf jeden Fall hat Patient den Arm seit jenem Trauma nicht mehr gut heben können und öfters Schmerzen in ihm und dem Gelenk gehabt.

Status bei der Aufnahme: Die linke Schultergelenksgegend ist stark atrophisch, der Deltoides geschwunden, die Knochencontouren springen scharf unter der Haut hervor. Die Pfanne ist leer. Die Axe des Humerus ist so verschoben wie bei der Luxatio subcoracoidea, nur ist der Kopf nicht zu fühlen. Zwischen dem Processus coracoideus und dem direct unter ihm stehenden Theil des Humerus sind nur in Narkose ganz geringe Bewegungen möglich. Active Beweglichkeit ist völlig und nach allen Richtungen hin aufgehoben.

Die vorgenommene Resection des Schultergelenkes bestätigt die gestellte Diagnose Caries sicca. Patient befindet sich jetzt völlig wohl, geht seinem landwirthschaftlichen Berufe mit einem gut beweglichen Schultergelenk nach.

Auguste Schr., 17jährige Arbeiterin, vom 13. November bis 12. December 1888 in hiesiger Klinik.

Patientin, angeblich früher stets gesund, will seit circa 3 Jahren Schmerzen in der rechten Schulter verspürt haben, und ohne dass sie etwas davon bemerkte, sei der Arm allmählich steif und zu kurz geworden.

Status bei der Aufnahme: Bei der für ihr Alter dürftig entwickelten Person findet sich über beiden Lungenspitzen Rasseln. Der Urin ist normal. Rechterseits ist das Gebiet der Pfanne eingefallen, es scheint,

als ob letztere leer sei. Das Akromion prominirt erheblich. Es fehlt überhaupt die ganze Schulterrundung. Die Humerusaxe fällt nicht in die Gelenkpfanne, sondern weicht nach der Gegend des Processus coracoideus ab. Die Elevation des Armes ist kaum bis zur halben Horizontalen möglich; bei der Ab- und Adduction bewegt sich das ganze Schulterblatt mit, und nur die Rotationsbewegungen sind in beschränktem Maasse möglich. Bei sämmtlichen Bewegungsversuchen hört und fühlt man ein deutliches Knacken in der Gelenkgegend. Der rechte Oberarm ist gegen den linken um etwa 5,5 Cm. verkürzt.

Bei der Resection zeigt sich, dass der Kopf nur noch als Rudiment vorhanden ist. Die stark geschrumpfte Kapsel, die straff den Humeruskopfrest umschliesst, und die stark vorspringenden Knochenfortsätze des Akromion und Processus coracoideus fixiren den Humerus sehr fest in seiner verschobenen Stellung und machen das Freipräpariren zur Resection sehr mühsam und schwierig.

Der Wundverlauf ist trotz dauernd etwas erhöhter Abendtemperatur ein guter, so dass Patientin bald mit kleinem Verband entlassen werden kann. Ueber das jetzige Befinden der Patientin habe ich nichts in Erfahrung bringen können.

Von allen tuberculösen Schultergelenkserkrankungen nun ist die Caries sicca anscheinend am häufigsten einer spontanen Ausheilung fähig. Zwar ist auch bei ihr die Dauer des ganzen Processes eine sehr hingezogene, 2- bis 3- bis vieljährige, aber es ereignet sich doch ab und zu, dass die Symptome früher oder später für einen Stillstand der Krankheit sprechen. Begünstigt wird die Möglichkeit eben durch die oben erwähnte derbe und trockene Beschaffenheit der fungösen Granulationen, sowie durch das seltene Hinzutreten von Eiterung. Es kommt nach einigen Jahren zur Rückbildung und Vernarbung der erkrankten Gewebe, neue Granulationsmassen werden nicht mehr gebildet, und das Gelenk wird unempfindlich unter den Symptomen einer schweren Contractur oder einer wirklichen Ankylose, indem allen Bewegungen des Armes, die jetzt wieder schmerzlos ausgeführt werden können, die Scapula folgt. Immerhin ist aber zu rathen, dass man in solchen Fällen nicht allzu sicher ein vollkommenes Erloschensein des Processes annimmt. Viel häufiger handelt es sich darum, dass noch bestehende Herde durch das schrumpfende Gewebe sequestrirt werden; gelegentlich bricht die Krankheit noch nach vielen Jahren wieder aus.

Die übrigen Erkrankungsformen bleiben, falls ein operativer Eingriff nicht vorgenommen wird, noch viel häufiger als die Caries sicca, oft viele Jahre hindurch bestehen, ohne zur Ausheilung zu gelangen. Aber selbst wenn sie auszuheilen scheinen, so ist doch auch bei ihnen ein Wiederfloridwerden des Processes im Anschlusse an

einen kleinen Käseherd, der während der scheinbaren Heilung im Stillen immerfort bestanden hat, ohne äusseren Anlass oder nach einem Trauma zu befürchten.

Als Beispiel für die spontane Ausheilung der Caries sicca möge folgender Fall dienen:

Heinrich H., 5jähriger Werkführerssohn, in hiesiger Klinik im April 1888. — Der Junge soll seit circa 2 Jahren allmählich Schwäche und Steifigkeit im rechten Schultergelenk bekommen haben, ohne dass eine Ursache dafür bekannt war. Er schonte den Arm immer mehr und klagte auch öfters über heftige Schmerzen. Es wurde ihm wiederholt von einem Arzte ein Gypsverband angelegt, jedoch ohne Erfolg. Eine Schwellung soll nie bestanden haben. Im Uebrigen soll das Kind stets gesund gewesen sein.

Bei der Aufnahme ist das rechte Schultergelenk völlig ankylotisch, absolut schmerzfrei. Die ganze Gelenkgegend ist erheblich atrophisch. Bewegungen des Armes mit der Scapula sind ganz gut und ohne Schmerzen ausführbar. Patient kann sich mit der Hand auch bis auf den Hinterkopf greifen. Der rechte Oberarm ist etwa um 1,5 Cm. verkürzt.

Es handelt sich im vorliegenden Falle um eine spontan zur Ausheilung gekommene Caries sicca, bei der eine relativ gute Gebrauchsfähigkeit des Armes ohne jegliche Schmerzen geblieben war.

Aus diesen Betrachtungen ergiebt sich, dass für die Prognose der tuberculösen Gelenkleiden an der Schulter dasselbe gilt, wie für die tuberculösen Gelenkerkrankungen im Allgemeinen, nämlich dass, wenn das Leiden local bleibt, dieselbe quoad vitam relativ günstig ist. Dagegen ist auf der anderen Seite unbestreitbar, dass die functionelle Prognose ohne operativen Eingriff bei dem Schultergelenke schlechter ist, als an anderen Gelenken, und dass eine spontane Heilung der Schultertuberculose noch seltener vorkommt, als anderswo. Was die allgemeine Prognose so sehr häufig trübt, das sind die zahlreichen, anderweitigen tuberculösen Erkrankungen anderer Gelenke und Organe, wie beispielsweise insbesondere der Lungen, der Nieren, welche sich mit der Tuberculose der Schulter compliciren.

Gehen wir auf Grund unserer Beobachtungen auf die Complicationen ein, so ist zunächst das Vorkommen von Tuberculose in den Schultergelenken in der Majorität der Fälle ein einseitiges; ein Befallenwerden beider Schultern zu gleicher Zeit haben wir nur in einem Falle beobachtet und zwar bei einer 65jährigen Frau.

Sie giebt an, seit etwa Jahresfrist Schmerzen in der rechten Schulter zu haben; allmählich litt auch die Gebrauchsfähigkeit, so dass sie den rechten Arm nur noch ganz wenig benutzen kann. Seit etwa 6 Wochen empfindet sie auch Schmerzen und Beweglichkeitsbeeinträchtigung im linken Schultergelenk.

Die rechte Schulter bietet in Allem die Symptome einer Caries sicca, an der linken ist jedoch ausser bestehenden Schmerzen und der daraus resultirenden Schonung des Armes vorläufig noch kein absolut sicheres Symptom zu finden. — Patientin hat aus Angst vor der Operation die Klinik verlassen.

In einem anderen Falle wurde ein 6jähriger, von gesunden Eltern stammender und selbst kräftiger Knabe am 10. Februar 1882 an hiesiger Klinik resecirt wegen diffuser Synovialtuberculose des linken Schultergelenks; am rechten Ellbogen wurde 4 Wochen später ein Weichtheilsabscess eröffnet, hierbei jedoch kein Knochenherd gefunden; bald darauf wurde Patient geheilt entlassen.

Nachdem sich der Kranke nach baldiger, völliger Vernarbung der Resectionswunde Jahre lang vollkommen wohl gefühlt hat und auch den Arm wieder recht gut hat gebrauchen können, stellt er sich am 15. April 1891 hier wieder vor. Patient ist für sein Alter sehr kräftig entwickelt und sieht sehr gesund aus; er giebt an, dass er seit Februar 1891 Steifigkeit und Schmerzen im rechten Schultergelenk verspüre. Sämmtliche Bewegungen in diesem Gelenke sind äussert beschränkt, und der Arm steht in adducirter, ein wenig nach aussen rotirter Stellung. Bei der Abduction geht die Scapula mit. Lungenbefund ist normal. Die vorgenommene Resection ergiebt eine typische Caries sicca.

Eine Miterkrankung anderer Gelenke neben einem tuberculösen Schultergelenksleiden habe ich in den mir vorliegenden Fällen nur einige Male zu beobachten Gelegenheit gehabt und zwar bei den 60 Patienten 6 mal, während sich jedoch noch bei einer ganzen Anzahl Schwellung tuberculöser Drüsen am Hals, im Nacken und in der Achselhöhle und Weichtheilsabscesse an Arm, Brust, Rücken u. s. w. fanden, durch die die Aussicht auf Heilung für einen durch mehrere tuberculöse Herde um so leichter zur Allgemeininfection geneigten Körper sich sehr verschlechtert.

Ein weit bedeutenderer Factor, mit dem wir bei jeder Gelenktuberculose, scheinbar aber bei der des Schultergelenkes ganz besonders zu rechnen haben, ist die gleichzeitige Erkrankung innerer Organe, zumal der Lungen, sei es dass diese das primär erkrankte Organ waren — der häufigere Fall —, und dass die Erkrankung des Gelenkes von ihr abhängig ist, sei es dass Lungen und Gelenk zugleich erkrankten, oder dass die Krankheit der Lungen als eine Folge der Gelenksaffection (Metastase) angesehen werden muss. Wir haben den Eindruck bekommen, dass die Tuberculose und die tuberculöse Phthise der Lungen in auffallender Häufigkeit bei der Schultergelenkstuberculose vorkommt, und dass zumal auch die bei jugendlichen Individuen beobachtete Caries sicca relativ oft mit Lungentuberculose complicirt und wahrscheinlich in Abhängigkeit von ihr entstanden ist. Bei den 28 hier beobachteten

Fällen von Caries sicca wurden bei 11 Patienten (bei fast 40 Proc.) Veränderungen in den Lungen constatirt und von den 60 Kranken insgesammt bei 24 (40 Proc.). Unter diesen 60 Fällen wurden bereits bei ihrer Aufnahme bei 18 Patienten mehr oder weniger erhebliche Veränderungen in den Lungen constatirt, und zwar war 9 mal die gleichseitige Lungenhälfte, 3 mal die der kranken Schulter gegenüberliegende und 6 mal beide Lungenhälften ergriffen. Aus den mir vor Kurzem zugegangenen Berichten über den momentanen Gesundheitszustand der früheren Patienten geht ferner hervor, dass 5 nachträglich an Lungenphthise gestorben sind, bei denen seiner Zeit hier keine abnormen Lungenbefunde aufgezeichnet worden sind, während 4 von denen, die bereits damals lungenkrank waren, ebenfalls verstorben sind. Das bedeutet also bereits heute eine Mortalität an Lungentuberculose von 15 Proc. Leider sind die kleinen Zahlen dadurch noch kleiner geworden, dass genauere Angaben bei einer Anzahl von Erkrankten nicht erhoben werden konnten.

Complicationen von Seiten der Nieren fanden sich in 3 Fällen. Einen Fall, der auch, nachdem zunächst das Kniegelenk und darauf das Schultergelenk erkrankt war, dann an multipler Eiterbildung und Metastasen zu Grunde ging, führen wir hier noch an.

Ferdinand Z., 27jähriger Arbeiter, in hiesiger Klinik vom 22. Febr. bis 22. April 1886.

Patient kommt hierher zur Aufnahme mit einem ganz normalen Lungenbefunde, jedoch mit einem spindelförmig geschwellten, etwas flectirten, linken Knie. Es wird die Resection vorgenommen, und es zeigt sich eine ausgebreitete, stark vereiterte Tuberculose des Kniegelenkes. Der Verlauf der Heilung war zunächst ganz normal, so dass Patient am 22. April mit Gypsverband entlassen werden kann.

Am 9. Juli 1886 kommt Patient jedoch bereits wieder mit zwar fast ganz und in guter Stellung verheiltem Knie, klagt aber jetzt über heftige Schmerzen und Functionsstörung im linken Schultergelenk; dasselbe zeigt deutliche Fluctuation, deutliches Reiben bei Bewegungen, Atrophie und Verkürzung des Oberarms, sowie einen grossen Senkungsabscess mit sehr stark secernirender Fistel vorn auf dem Oberarme am unteren Ende des oberen Drittels. Ausserdem besteht eine diffuse Bronchitis und eine beginnende Infiltration der linken Lungenspitze. Der Humerus, dessen Kopf destruirt und ohne Gelenkfläche ist, wird resecirt. Im Gelenk ist sehr viel tuberculöser Eiter. Es bestehen Senkungsabscesse mit dem M. supraspinatus und dem Biceps. Nach der Operation zeigt Patient andauernd erhöhte Temperatur, ohne dass die Wunde schlecht aussähe. Nach etwa 8 Wochen müssen weitere Abscesse im Gebiete des Deltoides und der Fossa supraspinata eröffnet werden. Patient behielt aber doch stets Fieber.

Nach abermals 4 Wochen stellen sich Schmerzen in der rechten Thoraxhälfte ein, über der vorn und hinten von unten her ausgehende

Dämpfung besteht und nirgends ein Athmungsgeräusch zu hören ist. Das Fieber steigt wieder zu hohen Abendtemperaturen, die Eiterung an der Schulterwunde wird wieder sehr bedeutend. Patient bekommt allmählich eine heisere, stellenweise tonlose Stimme.

Die Eröffnung der rechten Thoraxhälfte durch Rippenresection ergiebt 2½ Liter mehr acut, als tuberculös aussehenden Eiter. Patient wird hierauf allerdings fieberfrei, stirbt aber bereits nach 2 Tagen nach voraufgegangener, heftiger Unruhe, Dyspnoe und sehr schlechter Herzaction. — Die Section ergiebt: Ulcerationen im Pharynx; Geschwüre auf den Stimmbändern; acut eiteriges Empyem der rechten, seröses der linken Thoraxhälfte; Pericarditis und beiderseits beginnende Lungentuberculose.

In Beziehung auf die Endausgänge der verschiedenen Fälle verweisen wir auf S. 464.

Es giebt wohl kaum ein Gelenk, an welchem noch heute so viel diagnostisch in Beziehung auf Tuberculose gesündigt wird, als das Schultergelenk. Kaum sieht man einen Kranken, dessen Gelenkleiden nicht bereits von einem oder gar mehreren Aerzten als Rheumatismus, auch wohl als Gicht behandelt worden wäre, und dazu kommen die Fälle, welche sich direct nach einer zuweilen noch dazu sehr unbedeutenden Contusion entwickeln, und welche dann als traumatische Gelenkentzündung aufgefasst werden. Sowohl die Gelenkserkrankungen, bei denen es sich um Geschwulst handelt, als auch die, bei denen die Schulter rasch atrophisch und steif wird (Caries sicca), haben in der Regel bereits mannigfache Curen in der Richtung der gestellten Diagnosen durchgemacht, ehe sie in die Hand des Specialchirurgen kommen; sie sind mit Reizmitteln (Blasenpflaster, Jodtinctur, Druckverband, Massage), die Caries sicca und die anscheinend traumatischen Formen wohl auch mit passiven, mehr orthopädischen oder gar mit gewaltsamen Bewegungen behandelt worden; die reicheren Kranken haben Bäder, als da sind: Thermen, indifferente und salinische, Seebäder u. s. w., besucht, oder sie sind gleichzeitig in orthopädischen Instituten zur Behandlung gewesen.

In der Regel haben Allen diese Curen nichts geholfen, am wenigsten die Massage und die passiven Bewegungsversuche, die Versuche, dem tuberculösen Gelenke die Beweglichkeit, zumal die Elevation wiederzugeben; im Gegentheile, die Gelenke sind mehr und mehr steif und schmerzhaft geworden, bei den geschwellten Gelenken haben sich Fisteln gebildet, zu der trockenen Form ist wohl gar ein kalter Abscess hinzugekommen.

Wir können zu allen diesen Curen nicht rathen, und ganz besonders widerrathen wir die Versuche, das steife Gelenk wieder beweg-

lich machen zu wollen. Sie rächen sich fast in allen Fällen. Wir sind auch keine Anhänger der Massagebehandlung, weil wir nichts Gutes von ihr gesehen haben. Unleugbar werden eine Reihe von Erscheinungen, wie die Schwellung, die Schmerzhaftigkeit, besser durch Ruhigstellung des Gelenkes. Diese Ruhigstellung kann freilich, da der betreffende Patient wohl kaum dazu zu bringen sein wird, dass er sich zu Bett legt und eine Extension in Abductionsstellung zulässt, in der Regel nur bei am Rumpfe anliegendem Oberarm ausgeführt werden. Doch widerrathen wir, den Thorax-Schultergypsverband anzulegen. Eine Kappe für den Deltoides und den Oberarm aus feuchter Pappe, aus imprägnirtem Filze hergestellt, welche an die Schulter und an einen Theil des Oberarms fixirt und dann mit dem Arme durch einige Touren einer breiten Flanellbinde am Thorax fixirt wird, dazu eine Mitella und bei Bettruhe ein Spreukissen hinter den Humerus sichern die Ruhigstellung. Oft schwinden bei dieser Behandlung die Gelenkschmerzen, und die Geschwulst geht zurück. Aber selten hält man bei Tuberculose mit reichlicher Kapselaffection und Erguss den Durchbruch nach aussen auf diese Weise ab. Gerade diese Fälle eignen sich aber unzweifelhaft zu einer Behandlung mit Injectionen von Jodoformglycerin, und obwohl wir keine positiven Beweise für die Wirksamkeit desselben bei den fraglichen Formen haben, so müssen wir sie nach Analogieschlüssen doch ganz entschieden empfehlen.

In der Regel reicht man mit der bisher angegebenen Behandlung, wie unsere Casuistik zeigt, nicht aus. Der Erguss bricht durch, es entsteht eine oder mehrere Fisteln, welche nicht wieder heilen wollen; bei den trockenen Formen bleibt die gewünschte Heilung aus, sie bleiben Jahr und Tag schmerzhaft, der Arm wird immer empfindlicher, neuralgische Schmerzen stellen sich ein. Die Ursache, warum gerade die Schultergelenke so selten ausheilen, ist wohl in zwei pathologisch-anatomischen Verhältnissen zu suchen: einmal in der Häufigkeit der Durchbrüche bei den Tuberculosen mit Erguss, und andererseits in dem Vorhandensein schwerer und oft vielfacher Knochenzerstörungen.

Wir wollen bei der Besprechung der Behandlung zunächst die Fälle von Geschwulstbildung und Erguss von der Caries sicca trennen, und dann ist es nöthig, dass wir Einiges über die Behandlung der Schultergelenkstuberculose bei Kindern hinzufügen. Vorausschicken wollen wir sofort, dass es spärliche Fälle giebt von primär ostaler Tuberculose im Humeruskopfe, welche nicht in das Gelenk zum Durchbruche kommt. Sie haben, wenn sie ohne Gelenkeröffnung operirt

werden, eine sehr gute Prognose. Leider sind sie aber sehr selten; wir haben unter unserer Casuistik nur 2 solche, die freilich auch beide mit der Operation vollkommen gesund geworden sind. Wir verweisen auf die beiden bereits S. 411 resp. 422 angeführten diesbezüglichen Krankengeschichten. Scheiden wir diese beiden Fälle aus, so sind wir nach unseren Erfahrungen der Meinung, dass die Schultergelenkstuberculose mit viel Granulation und Erguss, mag der Erguss nun ein serös-fibrinöser oder ein eitriger sein, unter der Voraussetzung, dass Jodoformglycerin-Injectionen vergeblich gemacht worden sind, oder unter der Voraussetzung, dass es sich bereits um Fistelbildung handelt, nur auf dem Wege der Resection mit einiger Sicherheit zur Heilung gebracht werden kann.

Unter Resection des Schultergelenkes verstehen wir selbstverständlich die Methode, welche davon ausgeht, nach der Entfernung des Kopfes eine möglichst gründliche Beseitigung aller tuberculöser Gewebe an Kapsel und Schulterblatttheil des Gelenkes vorzunehmen.

Eine exceptionelle Stellung nehmen Kinder ein. Gleichwie am Kniegelenke durch die Epiphyse des Femur das wesentlichste Wachsthum des Oberschenkels bewirkt wird, so hängt am Humerus das Wachsthum wesentlich von seiner oberen Epiphyse ab. Längst ist es, zumal durch osteomyelitische Erkrankungen, welche in ganz frühen Jahren die Epiphyse der Schulter zerstörten, nachgewiesen, dass durch die Entfernung der knorpeligen Epiphyse erschreckende Verkürzungen und Atrophien des Oberarmes herbeigeführt werden. Nun ist ja diese Gefahr am grössten, je kleiner die Kinder sind, und wenn auch bei kleinen Kindern zumal primär ostale Schultergelenkstuberculose seltener vorkommt, so kommt sie doch immerhin vor. In den wenigen Fällen, welche wir sahen, handelte es sich nicht um die Erkrankung der zunächst ja sehr kleinen Knochenkerne in dem Gelenktheile des Humerus.

Es scheint, dass öfter tuberculöse Herderkrankungen an dem Ende des Schaftes — siehe oben Fig. 6 — vorkommen. In solchem Falle wird es möglich sein, den Sequester zu entfernen und das Gelenk zu drainiren. Sind die Kinder schon etwas älter, im 6.—8. Jahre, so ist es auch wohl bei dem hier immer durch die Krankheit sehr schlaffen Gelenke möglich, den Kopf, selbst auf die Gefahr hin, dass man ihn zu diesem Zwecke vollkommen durch Luxation zu Tage fördern muss, nur von seinen erkrankten Theilen zu befreien und das Gelenk nach möglichster Entfernung der tuberculösen Synovialis zu drainiren. Nur unter sehr erschwerenden Verhältnissen, bei ge-

fahrdrohender, auf diese Weise nicht zu bewältigender Eiterung würde man sich entschliessen müssen, sofortige Resection vorzunehmen.

Wir pflegen im Allgemeinen nach diesen Grundsätzen auch bei der Caries sicca zu verfahren, aber freilich ist hier zu berücksichtigen, dass, wenn man den tuberculösen Process ungestört lässt, er nicht selten dasselbe fertig bringt, was eine etwas frühere, partielle Resection vielleicht vermieden hätte, nämlich die Zerstörung der Epiphyse. Je älter die Kinder sind, desto mehr fällt die Sorge für das Wachsthum weg, desto mehr lässt die Sorge für raschere Ausheilung die Resection in den Vordergrund treten.

Ganz getheilt ist ja bis jetzt noch die Meinung in Betreff der Behandlung der trockenen Formen der Schultergelenkstuberculose, der Caries sicca. Prof. König hat in dieser Richtung verschiedene Wandelungen durchgemacht. Nachdem er in älterer Zeit auf Grund einiger guter Erfahrungen für die Resection auch bei solchen Fällen eintrat, war er in späterer Zeit conservativ geworden, weil einige Kranke an acuter Tuberculose bald nach der Operation zu Grunde gingen. Man ist aber in der Göttinger Klinik dann wieder zur Resection übergegangen, weil die Erscheinungen bei Kranken, welche lange Zeit beobachtet wurden, dazu drängten. Man hat ja vielfach den Glauben verbreitet, dass die Caries sicca eine verhältnissmässig bald ausheilende Tuberculose sei. Man nahm an, dass die Tuberculose schwinde, wenn sie den Kopf aufgezehrt habe. Diese Annahme ist indessen, wie wir schon oben ausführten, für die meisten Erkrankungen falsch. Fälle von Caries sicca, welche wir nach langjähriger, eigener Beobachtung erst resecirt haben, oder solche, die nach langer Behandlung von Seiten anderer Aerzte in unsere Behandlung kamen und dann operirt wurden, zeigten, dass auch kein einziges Mal die Tuberculose vollkommen ausgeheilt war. Dazu kam aber, dass die an Caries sicca humeri Erkrankten fast ausnahmslos von ihrer Krankheit viel zu leiden hatten. Das Schultergelenk versteifte mehr und mehr, und der Arm nebst Hand wurden in der Regel wenig oder gar nicht gebraucht, weil jede Bewegung mit dem peripheren Theile des Gliedes ausserordentlich schmerzhaft in der Schulter empfunden wurde. Dazu kamen aber in einer Reihe von Fällen förmlich neuralgische, zumal in der Nacht auftretende Schmerzen, welche in den Arm und die Hand ausstrahlten. Alle diese Schmerzen werden in der Regel durch die Resection ausserordentlich gebessert, oder sie schwinden wohl auch gänzlich, und Arm und Hand werden alsbald entschieden brauchbarer. Wir lassen uns auch unter solchen Ver-

hältnissen in unserer Entscheidung über die Frage einer Resection bei Caries sicca nicht irre machen durch das Vorhandensein von tuberculöser Lungenaffection, und wenn wir auch der Meinung sind, dass nicht alle fortgeschrittenen Lungenphthisen die Resection zulassen, so haben wir doch verschiedenen Personen, welche recht erhebliche Lungenaffectionen hatten, durch die Resection sehr viel genützt, — sie erholten sich auch von ihrer Lungenerkrankung nach primär glatter Heilung der Schulterwunde, und alle anderen localen Beschwerden wurden gehoben resp. gebessert.

Bei der Resectio humeri befolgen wir in Beziehung auf die Schnittführung im Ganzen die Langenbeck'schen Vorschriften, insofern wir einen vorderen Längsschnitt machen. Die speciellen Vorschriften sind folgende: Ein Assistent drückt den im Ellbogen flectirten Arm senkrecht herabhängend an den Rumpf. Dabei wird auch der Vorderarm mit seiner Beugefläche dem Rumpfe (Bauch) genähert, so dass dadurch der Oberarm nach innen rotirt wird. Die Aussenseite des Oberarms (Epicondylus lateralis) soll etwa in der Mitte zwischen äusserer und vorderer Richtung stehen. Die Richtung des in dieser Stellung des Armes geführten Schnittes, welcher Kapsel und Gelenkkopf gerade im Sulcus intertubercularis seu bicipitalis treffen soll, wird am oberen Ende so bestimmt, dass man sich eine Linie zwischen der Spitze des Akromion und dem Processus coracoideus gezogen denkt. Auf die Mitte dieser Linie fällt man vom unteren Rande der Clavicula ein Perpendikel und verlängert dasselbe von da in senkrechter Richtung nach unten. Die Länge des Schnittes ist eine verschieden grosse (6—10 Cm.). Er trennt zunächst die Haut und dringt dann zwischen den Fasern des Deltoides ein. Darauf lässt man die Wunde durch Haken auseinanderhalten und eröffnet jetzt den Sulcus intertubercularis, welchen man durch Abtasten der Tubercula auch bei erheblicher Geschwulstbildung findet. Dabei hüte man sich, nach unten über den chirurgischen Hals mit dem Messer hinauszugehen, weil man sonst leicht die Arteria circumflexa humeri und den gleichnamigen Nerven verletzt. Ist der Sulcus eröffnet, so schiebt man eine Hohlsonde im ganzen Gebiete der Wunde bis oben an das Schlüsselbeinende des Schnittes und spaltet auf ihr bis dahin die Kapsel. Dieser durchgehende Spaltschnitt ist absolut nothwendig, weil, wenn er nicht vollständig ausgeführt wird, das Ausschälen des Kopfes nur sehr schwer gelingt. Von diesem Schnitte aus soll nun der Kopf aus seinem subperiostocapsulären Ueberzuge nach vorn und hinten — nach vorn mit dem sich an das Tuberculum minus und die Kapsel

inserirenden M. subscapularis, nach hinten mit den hinteren (auswärts) Rotatoren, dem M. infra-, supraspinatus und dem M. teres minor — ausgeschält werden. Wir rathen, auch dies stets zu thun und nicht sich zunächst um die tuberculöse Erkrankung der Synovialis zu kümmern, indem das, was an der Kapsel krank ist, erst nach vollendeter Resection entfernt werden kann, ohne dass man dabei die gesunde Synovialfibrosa, das Periost u. s. w. opfert.

Man beginnt mit der Lösung der Kopfumhüllung auf der Innenseite (Tuberculum minus; M. subscapularis) und zwar so, dass man, nachdem zunächst ein Längsschnitt auf den Innenrand des Sulcus intertubercularis geführt ist, von hier aus am chirurgischen Hals mit dem Elevatorium das Periost ein Stück ablöst. Da wo das Periost in die Synovialis übergeht und sich die Letztere mit Sehnenfasern des M. subscapularis an den Knochen ansetzt, kann man das Elevatorium nicht mehr anwenden; hier fasst man mit derber Hakenpincette die Gewebe direct am Knochen, indem man auch hier von dem im Sulcus intertubercularis geführten Längsschnitte beginnt, und schiebt dieselben mit kurzen, mit einem derben Messer auf den Knochen gerichteten Schnitten von diesem los. Dabei rotirt der Assistent den Humerus am flectirten Vorderarm allmählich nach aussen und spannt dadurch die zu durchschneidenden Theile. In solcher Art wird mit abwechselnder Lösung des Periostes unten und der Synovialinsertion oben fortgefahren, bis man hinter das Tuberculum minus gelangt ist und die gesammte, periostocapsuläre Platte auf der Innenseite abgelöst hat, so dass sie in einem Stücke bleibt. Ist dies innen geschehen, so führt man einen Schnitt auf der Aussenseite des Sulcus entsprechend dem Periost und der Kapselinsertion am Tuberculum majus. Auch hier beginnt man wieder am chirurgischen Hals mit der Ablösung des Periostes. Am normalen Humerus gelingt dies in der Regel schlecht wegen der Dünnheit der Gebilde; am kranken ist es leichter, weil das Periost verdeckt ist. Aber nach dem Gelenke hin sind wieder die gleichen Verhältnisse wie auf der Innenseite; es muss mit kurzfassender Pincette und derbem Knochenmesser vom Knochen die Synovialinsertion in einer Platte mit dem bereits gelösten Periost abgeschält werden. Auch hier wird die Lösung abwechselnd mit Elevatorium (unten) und mit Pincette und Messer (oben) fortgesetzt werden, bis bei vom Assistenten ausgeführter, allmählicher Rotation des Armes nach innen Periost und Kapsel vom unteren Ende des Knochens (collum chirurgicum) und von der Kopfgrenze in einer Platte losgelöst sind. Ist die Lösung auf beiden Seiten des Sulcus bicipitalis vollendet, so lässt sich durch entsprechende, kräftige, he-

belnde Bewegung der Kopf aus dem Periost-Kapselspalt herausdrängen.

Man wird jetzt eventuell bei Kindern nur eine Reinigung des Kopfes von erkrankten Knochentheilen mit scharfem Löffel und kleinem Messer vornehmen. Solche Operationen sind aber stets unvollkommen, weil man nicht überall an die Pfanne und die erkrankte Kapsel herankommen kann. Bei Erwachsenen sägt man den Gelenkkopf in der Regel am Collum chirurgicum, seltener am Collum anatomicum ab. Man lässt sich dabei natürlich von der Ausdehnung der Erkrankung leiten. Etwa in den Schaft hineingehende Herderkrankungen nimmt man nachträglich mit dem scharfen Löffel resp. Meissel fort.

Jetzt erst geht man an die Reinigung der Kapsel. Man lässt an dem ausgestreckten Vorderarm stark ziehen und den Kapselspalt durch tiefe Langenbeck'sche Haken auseinanderhalten, so dass das Licht gut in die Wunde hineinfallen kann. Das beste Werkzeug für die Entfernung der tuberculös entarteten Kapsel ist unsere derbe, spitzige Cooper'sche Scheere. Mit langer, derber Hakenpincette wird möglichst präparirend zunächst die wulstige Falte, welche den scapularen Gelenktheil umgiebt (Pfanneninsertion der Kapsel), erfasst und mit der spitzen, krummen Scheere bis auf das gesunde Gewebe abgelöst. Diese zuweilen sehr mühsame Präparation — zumal der Gelenkabschnitt, welcher tief auf dem M. subscapularis sitzt, bereitet meist grosse Schwierigkeiten — wird über die ganze Innenfläche des Kapselsackes fortgesetzt, bis Alles rein ist, was man bei gehörigem Auftupfen und derbem Ziehen am Vorderarm ganz wohl übersehen kann. Schlimm ist es, wenn die tuberculösen Granulationen wegen ihrer Weichheit und Brüchigkeit nicht mit der Pincette festgehalten werden können. Alsdann müssen verschieden grosse — vor Allem recht grosse, eine ausgedehnte Oberfläche der Kapsel beherrschende — recht scharfe Löffel die Scheere ersetzen. Erst nach dieser Arbeit geht man an die Reinigung der scapulären Gelenkpfanne, an der wenigstens sehr häufig der Knorpel gelöst und mit der darunterliegenden, weichen Granulationsschicht durch den scharfen Löffel entfernt werden muss, gar nicht selten aber auch granulirend tuberculöse Herderkrankungen, auch solche mit kleineren oder grossen Sequestern in Behandlung genommen werden müssen. Wir begnügen uns für diese Operation in der Regel mit recht derben, geraden und gekrümmten, scharfen Knochenlöffeln, doch kann man wegen der Ausdehnung der Erkrankung auch genöthigt sein, zum Meissel greifen zu müssen. Noch gefährlicher als letzteres Instrument ist die Anwendung der Stichsäge. Es kommt nämlich bei

solch ausgedehnten Operationen sehr leicht zu erheblichen Blutungen aus der Arteria circumflexa scapulae, der man nur sehr schwer oder auch gar nicht durch Unterbindung Herr werden kann. Wir mussten in einem solchen Falle die Wunde mit Jodoformgaze austamponiren und die Operation abbrechen.

Wir lassen die Geschichte dieses Kranken hier folgen: Im November 1886 wurde ein 40jähriger Knecht wegen primär ostaler Schultergelenkstuberculose mit secundärer, ausgebreiteter Synovialtuberculose hier resecirt. Nach Ausräumung des tuberculösen Theils der Synovialmembran erkannte man, dass sich auch in der Fossa glenoidalis ein grosser, tiefer Herd befand. Es wird daher versucht, die Pfanne abzumeisseln; hierbei jedoch kommt es zu einer sehr heftigen Blutung arterieller Natur aus der Tiefe der Wunde, deren Quelle auch nach völliger Abmeisselung der Pfanne nicht aufzufinden ist. Da Patient nach langem, vergeblichem Suchen nach dem Ursprung der Blutung sehr anämisch wird, muss die Operation abgebrochen werden, und die Wundhöhle wird nach vorheriger gründlicher Desinfection mit Jodoformgazetampons fest ausgestopft. Patient wird etwa 4 Wochen später nach völlig aseptischem Wundverlauf mit Verband entlassen. — Nach einem Berichte seiner Frau ist er jedoch bereits 6 Wochen nachher an einem Lungenleiden gestorben. In der Krankengeschichte ist unter dem Status bei der Aufnahme ein Katarrh der rechten Lungenspitze verzeichnet.

Nachdem nun das Gelenk auf die soeben eingehend beschriebene Weise gereinigt ist, pflegen wir in der Regel an der im Liegen tiefsten Stelle der Wundhöhle auf der hinteren Fläche ein Drainloch anzulegen. Hier, wie auch vorn am unteren Ende des Schnittes wird ein Drainrohr eingeführt, die Wunde wird gehörig desinficirt und in ihrer ganzen Oberfläche mit Jodoform eingerieben; der Längsschnitt wird meist durch einige Nähte bis auf das untere Drainloch geschlossen, seltener bleibt die Wunde offen, und wir führen dann lockere Jodoformgasestreifen in die Wundhöhle ein.

Von besonderer Wichtigkeit für die spätere Gebrauchsfähigkeit des Armes ist die Anlegung des ersten Verbandes, welcher, wenn nicht besondere Verhältnisse, wie bei der Operation vorhandene, schwere Eiterung mit vielen Fisteln oder nachträglich auftretendes Fieber, wodurch der Verdacht einer Wundinfection hervorgerufen wird, einen früheren Wechsel verlangen, möglichst lange liegen bleiben soll. Wir verlangen in erster Linie selbstverständlich, dass der Verband Asepsis der Wunde garantiren soll, daneben soll er aber auch in Beziehung auf die Stellung des Oberarmes orthopädisch wirken. Legt man den Verband an, ohne Rücksicht darauf zu nehmen, dass das resecirte Humerusende nicht nach innen gleitet, so pflegt sich dasselbe gegen den Processus coracoideus

nach innen anzulegen. Damit ist begreiflicher Weise das Schicksal des Gelenkes für die Folge entschieden, da bei der gedachten Stellung an eine Nearthrose, mit der Möglichkeit, den Arm horizontal oder noch höher zu heben (in abducirter Stellung), nicht zu denken ist. Soll das Glied actionsfähig werden, so muss der resecirte Humerus direct unter das Akromion gebracht und dadurch gezwungen werden, sich an die alte Fossa glenoidalis anzulehnen. Man erzielt dies in sehr einfacher Weise dadurch, dass man unter der Achsel zwischen Thorax und oberen Theil des Humerus einen Ballen von aseptischem Material — wir nehmen dazu einen etwa 2 Faust dicken Ballen zusammengerollter Wundwatte — einschiebt. Nachdem dies geschehen ist, wird der Arm mit rechtwinkelig gebogenem Ellbogen an den Rumpf angelegt und nun mit einem grossen, antiseptischen Verbande so an den Thorax festgewickelt, dass die Bindentouren, welche um den unteren Theil des Humerus und des Thorax gehen, diese Theile stark einander nähern. Durch dies stärkere Antreiben des unteren Oberarmtheiles gegen die Brust wird der obere, auf dem Ballen in der Achselhöhle hebelnde Theil mit seinem Ende stark nach aussen getrieben und in dieser Stellung erhalten.

Bewegungen der Finger, des Handgelenkes und, soweit thunlich, des Ellbogengelenkes gestatten wir schon früh. Dagegen wünschen wir, dass der Humerusstumpf erst eine gewisse Solidität der Befestigung an dem ihm angewiesenen Platze erreicht hat, ehe wir mit Bewegungen mit dem ganzen Arme beginnen lassen. Das ist vor der 4. Woche nicht zu verlangen, in der Regel wird die active und passive Bewegung erst in der 5.—7. Woche begonnen. Dann soll zunächst die sägende, bald auch die abducirende, am spätesten die rotirende Bewegung geübt werden. Für die Erhebung sind wir sehr eingenommen von dem Ziehenlassen eines Gewichtes von etwa 6 bis 10 Pfund, welches an einem Stricke durch eine an der Decke befestigte Rolle verläuft. Bald kommt dann das Massiren der Musculatur, besonders der des Schulterblattes und des Deltoides, sowie der Muskeln des Oberarmes hinzu, und zuweilen thut ein Inductionsstrom zumal dem Deltoides sehr gute Dienste.

Ob ein gut stehendes, resecirtes Humerusgelenk leistungsfähig wird, das entscheidet fast allein in der Folge das Verhalten des Patienten. Er darf mit activen und passiven Bewegungen nicht ruhen, bis er ein grosses Stück der verloren gegangenen Bewegungsmöglichkeit wiedererreicht hat. Hilft der Kranke fleissig selber mit, so nützt Massage, passive Bewegung und Elektricität, verhält er sich jedoch indolent oder widerstrebt er gar, so wird auch der ausge-

zeichnetste Masseur und Electriseur den resecirten Arm im Gelenke nicht wieder beweglich machen.

Was nun die Resultate der von uns ausgeführten Resectionen anbelangt, die wir bei den 60 uns vorliegenden Fällen erzielt haben, so bin ich, Dank der recht zahlreichen eingelaufenen Antworten auf die im letzten Frühjahre von mir vorgenommenen brieflichen Erkundigungen — es war nur über 16 von 60 Patienten nichts in Erfahrung zu bringen —, in die Lage versetzt, zum Theil mehr, zum Theil weniger genau berichten zu können. Ich muss allerdings hier gleich hinzufügen, dass ich den Zahlen und brieflichen Angaben keinen vollen Anspruch auf statistische Genauigkeit zusprechen möchte, da die Beantwortungen der von uns gestellten Fragen von einer ganzen Reihe von Patienten nicht hinreichend klar oder auch gar nicht beantwortet sind.

Von diesen 44 Kranken, über deren Ergehen ich bis Herbst 1891 derartige Mittheilungen bekommen habe, sind im Ganzen 11 — also 25 Proc. — bis jetzt gestorben. Einer von ihnen erlag nach mehreren Wochen in der Klinik selbst einer weit ausgebreiteten Allgemeintuberculose, ohne dass die Resectionswunde bei der fortwährenden, erheblichen Eiterung je eine Neigung zur Verheilung gezeigt hätte. Vergleiche auch die oben angeführte Krankengeschichte dieses Falles. S. 453. — Bei den übrigen 10 Patienten erfolgte der Tod einmal an unbekannter Krankheit, einmal an einem Schlaganfalle und einmal an Gelenkrheumatismus mit schwerer Herzcomplication; die übrigen 7 starben an Lungen- resp. Allgemeintuberculose, 73 Proc. aller Todesfälle fallen also der Tuberculose anheim. Die Resectionswunde war bei dreien von den letzten 7 nach ihrer Entlassung völlig ausgeheilt, und sie haben noch einige Jahre mit einem gebrauchsfähigen Arme ihrer Arbeit nachgehen können, während sich bei den übrigen die Wunde nach der Entlassung nie wieder ganz geschlossen hat, sondern ständig forteiterte und vielleicht die Ursache für den schliesslichen Tod abgab.

Einen gleichen Befund weist eine Patientin auf, die im Mai 1890 wegen Caries sicca mit Fistelbildung in hiesiger Klinik resecirt wurde; es handelte sich bei ihr um erhebliche Erkrankungen am Humeruskopf und dem scapularen Gelenktheil, ein Granulationsherd reichte vom Kopfe aus noch ein grosses Stück in den Schaft und wurde mit dem scharfen Löffel ausgekratzt. Noch während ihres hiesigen Aufenthaltes, der über 3 Monate dauerte, mussten die Fistelgänge zu wiederholten Malen von reichen, tuberculösen Granulationswucherungen gereinigt werden. Fieber bestand nie. Bei der Entlassung waren die Wunden fast verheilt und secernirten nur noch ganz wenig. — Nach dem jetzt eingegangenen Be-

richte der Patientin — sie hatte während ihres damaligen Aufenthaltes hier bereits ausgedehnte Infiltration der rechten Lungenspitze — hat die Eiterung nie nachgelassen, sondern vielmehr schon bald nach der Heimkehr der Patientin wieder zugenommen; der Arm sei dabei völlig gebrauchsunfähig, und das Schultergelenk ohne jegliche Bewegungsmöglichkeit; ihr schon bei der Operation bestehendes Lungenleiden hat sich angeblich noch verschlimmert.

Es musste also dieser Fall den ungünstig verlaufenden zugerechnet werden.

In den 11 erwähnten Fällen trat der Tod einmal ein nach Verlauf mehrerer Wochen noch in hiesiger Anstalt, im Verlauf des 1. Jahres nach der Entlassung bei 3 Patienten und zwar bei allen an Lungenphthise, die übrigen starben im Verlaufe der nächsten 7 Jahre nach dem Verlassen der Klinik.

Betrachten wir nun den Zustand der Patienten, die über ihr jetziges Befinden nach völliger Ausheilung der Resectionswunde uns auf unsere Anfragen hin Antwort haben zukommen lassen oder sich uns selbst im Verlaufe dieses Frühjahres wieder vorgestellt haben. Es handelt sich hier um 33 Patienten, über welche wir Folgendes bemerken: Vollständige Ankylose im Schultergelenke, also eine knöcherne Verwachsung des resecirten Humerusstumpfes mit dem Gelenktheile der Scapula oder wenigstens eine fast völlige Unbeweglichkeit, wurde in 10 Fällen — also etwa in 30 Proc. — beobachtet. Es handelt sich bei diesen meist um Kranke, die durch einen länger dauernden Heilungsprocess — von mehreren Monaten bis zu 1 Jahre, einmal sogar 1½ Jahr — und theilweise durch später wieder aufbrechende Fisteln verhindert wurden, frühzeitig die nöthigen Bewegungsübungen mit dem Arme vorzunehmen.

Die grössere Anzahl der Kranken ist selbst mit diesem Resultate zufrieden, da sie vor Allem von ihren vor der Operation zum Theil unerträglichen Schmerzen völlig befreit sind, andererseits aber auch der mit der Scapula fest verwachsene Humerus mit der Zeit ihnen recht ausgiebige Bewegungen gestattet. Die Erhebung des Armes, natürlich stets unter Mitbewegung der Scapula, gelingt in den meisten dieser Fälle bis zur halben Horizontalen, nach vorn nicht so gut als nach der Seite; verschiedentlich ist sie auch noch ausgiebiger möglich. So kann sich eine Frau trotz bestehender völliger Ankylose mit der Hand fast auf den Hinterkopf greifen.

Bei den übrigen 23, nicht ankylotisch verheilten Resecirten ist nur bei einem geringen Procentsatze die Bildung eines neuen Gelenkes so gut von Statten gegangen, dass die frühere Beweglichkeit annähernd oder gar ganz wiederhergestellt ist. Das Entstehen eines

Schlottergelenkes konnte in keinem Falle constatirt oder aus den theils recht unklaren schriftlichen Angaben der Patienten auch nur vermuthet werden.

Mustert man gerade diese Fälle der mehr oder weniger gut bewegungsfähig Verheilten durch, so kann man entschieden behaupten, dass die Menschen mit der Beweglichkeit ihres Armes am weitesten gekommen sind, welche früh und fortgesetzt massirt worden sind und die ihnen anempfohlenen, activen und passiven Uebungen energisch durchgeführt haben. Dies aber ist gerade bei den weniger befriedigenden Resultaten nicht der Fall gewesen. Meist geben die Patienten selbst an, dass sie aus Furcht, die Narben würden wieder aufbrechen, oder wegen der anfänglichen Schmerzen die Bewegungsversuche mit dem Arme erst recht spät begonnen und sie nicht hinreichend energisch vorgenommen hätten. Sind die Patienten dagegen unter weiterer ärztlicher Aufsicht und Behandlung in ihrer Heimath stets dazu angehalten worden, oder sind sie durch die Natur der Verhältnisse, sich durch ihrer Hände Arbeit ihren Lebensunterhalt zu verdienen, dazu gezwungen, auch den resecirten Arm bald zu jeglicher, auch schwererer Arbeit zu gebrauchen, so sind die Ergebnisse bald schon recht erfreuliche gewesen.

So wurde in diesem Frühjahre hier ein junger Mensch wegen Caries sicca an der rechten Schulter resecirt, dem bereits vor 10 Jahren das linke Schultergelenk wegen primärer Synovialtuberculose resecirt werden musste. Patient schreibt uns auf Anfrage Mitte November 1891 unter Anderem Folgendes: „Ich kann beide Arme zur Arbeit gebrauchen, so z. B. zum Steineklopfen, zum Schieben einer nicht zu schwer beladenen Karre u. s. w. Auf den Kopf komme ich mit beiden Händen, aber nur wenn ich den einen Arm durch den anderen unterstütze, da bei Bewegungen in die Höhe die Stärke in den Armen noch fehlt. An die Hosenschnalle kann ich mit beiden Händen ganz bequem kommen."

Es ist aus diesem Falle ersichtlich, in wie kurzer Zeit mit der nöthigen Energie und Ausdauer ein resecirtes Schultergelenk wieder zur Arbeit leistungsfähig werden kann. Sowohl Elevation wie Sägebewegungen und Rotation sind bei dem jungen Manne bereits nach etwas mehr als ½ Jahre in ausgiebigster Weise möglich, wie auch die vor der Operation ziemlich erhebliche Atrophie der Schulter- und Oberarmmusculatur bedeutend gekräftigt.

Die Bewegung des resecirten Armes, welche bei weitem am meisten beschränkt wird und bleibt, auch in den günstigst verlaufenden Fällen, ist die Erhebung des Armes in vollkommen abducirter Stellung über die Horizontale hinaus zur Senkrechten; nur in einem Falle sahen wir sie wieder bis etwa 60° über die Wagerechte hinaus

ausgebildet. Die meisten Operirten, welche übrigens auch über diese etwas beschränkte Gebrauchsfähigkeit ihres Armes meist keineswegs ungehalten sind, vermögen die Abduction des Armes gewöhnlich nur bis zur Horizontalen oder doch nur wenig darüber auszuführen, während die Elevation bei nach vorn gestelltem Gliede, also in sagittaler Richtung, meist besser von Statten geht, zumal bei ihr auch die Scapula noch eine ergänzende Mitbewegung ausführen kann.

Leider büsst nun aber ein resecirtes Schultergelenk häufig sehr viel von seiner Rotationsmöglichkeit ein, ja sie ist sogar in der grossen Mehrzahl der Fälle so herabgesetzt, dass die Patienten, selbst solche, welche die Abduction und Elevation gut ausführen können, behindert sind, sich mit der Hand beim Haaremachen auf den Kopf zu greifen oder zum Schliessen von Kleidungsstücken auf den Rücken zu gelangen. Die diesbezügliche Frage, die wir seiner Zeit unter einigen anderen an sämmtliche Kranke brieflich gestellt haben, lautet: „Ist der Arm gebrauchsfähig? Sind Bewegungen im Schultergelenke möglich? Kann der Kranke sich auf den Kopf greifen?“ Bei einigen späteren habe ich noch die Frage hinzugefügt, ob der Kranke sich die Hosenschnalle resp. Schürzenbänder auf dem Rücken selbst schliessen könne. Nur in 10 Fällen geben die Patienten an, dass sie diese Bewegungen gut und unbehindert ausführen könnten, während die Angaben bei der Mehrzahl der übrigen dahin lauten, dass sie nur bis ans Kinn, Ohr, Stirn u. s. w. mit der Hand gelangen könnten.

Ueber die Ausgiebigkeit der Sägebewegungen — Bewegungen des Armes von vorn nach hinten bei dem Rumpfe genähertem Oberarm — des resecirten Armes eine genauere Angabe machen zu können, bin ich leider nur in beschränktem Maasse in der Lage, da hierüber in den Berichten der Patienten sehr wenig richtige Aussagen gemacht worden sind, indem die meisten Kranken kurz antworten: „Bewegungen im Gelenk sind möglich“ u. s. w., ohne natürlich eine genauere Modificirung derselben beizufügen. Bei den mit Ankylose verheilten Fällen sind natürlich diese Bewegungen ebenso wie die Rotation von Anfang an auszuschalten, sie sind dann höchstens unter Mitbewegung der Scapula noch möglich. Indessen stehen mir immerhin 18 Aufzeichnungen von Patienten zu Gebote, oder ich habe sie zum Theil auch hier selbst zu sehen Gelegenheit gehabt, aus denen hervorgeht, dass die Möglichkeit, mit dem resecirten Arme eine sägende Bewegung zu machen, doch in der Mehrzahl der Fälle eventuell wieder eine recht gute werden kann. Es gehen dann die Angaben meist dahin, dass die Ausgiebigkeit der Bewegungen sich etwa auf einen rechten Winkel erstrecke; öfter ist es auch noch etwas mehr.

Eine weitere, sehr unangenehme Erscheinung, die gerade die Gebrauchsfähigkeit des Armes so sehr herabsetzt, und die bei allen Patienten noch lange Zeit bestehen bleibt, bei vielen überhaupt nie ganz beseitigt wird, ist die zurückbleibende Schwäche der Schulter- und Oberarmmusculatur, wie wir sie besonders ausgebildet finden bei der Caries sicca. Sie kann eine so grosse sein, dass sie so Manchen mehr zur Arbeit unfähig macht, als die etwas mehr oder weniger beschränkte Bewegungsmöglichkeit des Schultergelenkes. So Mancher, der entweder durch eigene Schuld oder aus irgend welchem triftigen Grunde die activen und passiven Bewegungen erst spät begonnen hat, könnte wohl mit seinem in der Bewegungsmöglichkeit herabgesetzten Gliede Arbeit thun, wenn nicht die geschwächte Schulter- und Armmusculatur bereits nach kurzer Zeit ihren Dienst versagte. Die Schwäche ist stets um so schlimmer, je längere Zeit vor der Operation der Arm nicht gebraucht wurde, je atrophischer die Musculatur, zumal der Deltamuskel bereits geworden war. Trotzdem lässt sich dies Uebel mit der Zeit, öfter aber auch erst recht spät und in Fällen, die vor der Operation bereits zu besonders starker Atrophie der Muskeln geführt haben, wenigstens etwas bessern, aber es gelangen die Kranken nur äusserst selten wieder zu anhaltender Kraft.

Eine nicht unwesentliche Frage, zumal für die Operationen, welche in der frühen Kindheit vorgenommen werden müssen, ist die nach der Verkürzung des Oberarmes infolge des Zurückbleibens des Knochenwachsthumes.

Unsere diesbezügliche Frage an die auswärtigen Patienten lautete: „Besteht eine erhebliche Verkürzung des operirten Armes gegen den gesunden?“ Die Angaben, welche die Betreffenden nun in dieser Richtung gemacht haben, sind offenbar oft nicht ganz genau. Die Verkürzung scheint der grossen Anzahl der Kranken sich gar nicht oder doch nur sehr wenig bemerkbar zu machen, da mehrere direct angeben, beide Arme seien gleich lang, oder die Verkürzung sei kaum messbar, während doch in einigen, mir vorliegenden Krankengeschichten bereits im Status bei ihrer Aufnahme eine Verkürzung von einigen Centimetern verzeichnet steht.

Von den 29 Patienten, bei denen ich über diese Frage genauer orientirt bin, lässt sich Folgendes sagen: Es besteht eine

Verkürzung	von	0	Cm.	bei	7 Patienten
=	=	1	=	=	4 =
=	=	2	=	=	3 =
=	=	3	=	=	6 =

Verkürzung von 4 Cm. bei 4 Patienten
" " 5 " " 1 "
" " 6 " " 3 "

Eine Patientin giebt sogar eine Verkürzung von 15 Cm. an.

Legen wir uns nun die Fragen vor:

1) Wie alt waren die Patienten, als das Schultergelenksleiden begann?

2) Wie alt waren sie, als sie hier operirt wurden?

3) Wie alt sind sie jetzt?

so ergiebt sich folgende Zusammenstellung:

Name	Verkürzung	Frage 1	Frage 2	Frage 3
Siebrasse	0 Cm.	21 resp. 39 Jahre	41 Jahre	47 Jahre
Montag	0 "	14 Jahre	19 "	24½ "
Kuhlmann . . .	0 "	34½ "	36 "	37½ "
Hurberts	0 "	19½ "	20 "	20½ "
Hornstein . . .	0 "	4½ "	5 "	8 "
Pieper	0 "	34 "	38 "	38½ "
Unger	0 "	1¾ "	2½ "	3 "
Höppner	1 "	31 "	32 "	38½ "
Heuer	1 "	18 "	24 "	30 "
Saul	1 "	15½ "	17 "	23½ "
Lange	1 "	26 "	26 "	33 "
Werner	2 "	15 "	24 "	27 "
Bergmann . . .	2 "	24 "	24 "	32 "
Heidkamp . . .	2 "	42 "	43 "	46½ "
Kretzer	3 "	23 "	24 "	27 "
Hartmann	3 "	19½ "	21 "	28 "
Baumann	3 "	16½ "	17 "	19½ "
Düwell	3 "	39 "	41 "	48 "
Kracht	3 "	25 "	26 "	33 "
Kreikenbaum .	3 "	38 "	40 "	40½ "
Beegemann . . .	4 "	3 "	5 "	6½ "
Schrader	4 "	14 "	17 "	20 "
Giese	4 "	14 "	18 "	21 "
Bunnemann . .	4 "	13 "	15 "	15½ "
Gronewald . . .	5 "	28 "	29 "	35 "
Bartels	6 "	12 "	13 "	16½ "
Poener	6 "	7½ "	9 "	14½ "
Fricke	6 "	29½ "	31 "	34 "
Schott	15 " (?)	8 resp. 27 Jahre	28 "	34 "

In Beziehung auf die Einzelheiten muss auf die tabellarische Zusammenstellung verwiesen werden. Auffallend ist immerhin, dass bei den stärkeren Verkürzungen von 4 Cm. an unter den 9 Fällen 7 vor dem 15. Jahre erkrankt sind.

Diese theils recht bedeutenden Verkürzungen sind nun jedoch nicht etwa ausschliesslich als Folgen der vorgenommenen Resectionen anzusehen, sondern in vielen Fällen war bereits vor der Operation — besonders bei denen von Caries sicca — eine mehr oder weniger

grosse Verkürzung des erkrankten Armes messbar gewesen. Bei diesen bereits vor der Operation constatirten Verkürzungen — vergleiche S. 446 die Zusammenstellung von Verkürzung vor der Operation bei 28 Patienten — kann dieselbe nun entweder entstanden sein durch zerstörende Erkrankungsform des Knochens, von der Peripherie nach dem Centrum vorschreitend, wie es besonders bei der Caries sicca der Fall ist, oder es kann bereits in früher Jugend ein centraler Herd das Wachsthum der Epiphyse beeinträchtigt haben, oder kurz, diese Verkürzungen können zu Stande gekommen sein entweder durch Schwund von vorher normal gebildetem Knochen, oder durch das Zurückbleiben der oberen Humerusepiphyse im Wachsthume, wobei die Zeit der Erkrankung alsdann natürlich in die Zeit der Entwicklung fällt. Von den 22 Patienten, bei denen eine wirkliche Verkürzung bekannt ist, sind 12 vor dem 20. Jahre erkrankt und operirt worden und zwar meist im Alter von 12—19 Jahren, während die übrigen 7 ohne Verkürzung theils bereits das 20. Lebensjahr überschritten hatten, andererseits handelte es sich um 2 Kinder von 2 und 4 Jahren, bei denen zwar ziemlich bedeutende Knochenerkrankungen vorlagen, ohne dass bei ihnen jedoch eine wirkliche Resectio humeri vorgenommen wurde, um das Knochenwachsthum möglichst wenig zu beeinträchtigen; die theils recht ausgedehnten Knochenherde wurden mit dem scharfen Löffel local behandelt, und die Epiphyse so thunlichst geschont; der Erfolg davon war der, dass sich bei beiden Kindern keinerlei Störung im Schultergelenk findet, und auch die Wachsthumsverhältnisse der Arme völlig normale geblieben sind.

In einem anderen Falle, einem 5jährigen Kinde, bei dem es sich jetzt um eine Verkürzung von 4 Cm. handelt, ist seiner Zeit keine Knochenoperation vorgenommen, da an demselben nichts Krankhaftes zu finden war, indessen bestand auch schon damals eine Verkürzung von 2,5 Cm. Die Erkrankung spielte angeblich bereits seit dem 3. Lebensjahre. Da nun das Längenwachsthum des Oberarmes im Verlaufe von nicht ganz 2 Jahren wiederum um 1,5 Cm. zurückgeblieben sein soll, so muss man doch wohl annehmen, dass bei der Operation ein central sitzender Herd bestanden hat, durch den die obere Epiphysenlinie in ihrem Wachsthume gestört wird.

Bei dem Knaben Poener, dessen resecirter Arm jetzt 6 Cm. kürzer ist als der gesunde, handelte es sich, als er 9 Jahre alt hierher zur Operation kam, um eine angeblich bereits seit 2 Jahren bestehende, ausgedehnte Tuberculose der Kapsel und vornehmlich des Humeruskopfes, so dass leider bei der Operation nicht viel geschont

werden konnte, und ein derartiges Resultat gleich vorausgesehen werden musste.

Was den Fall anbelangt, in dem die Verkürzung angeblich 15 Cm. betragen soll — es ist dies laut brieflicher Mittheilung der Patientin — so möchte ich kurz hinzufügen, dass Patientin, die zur Zeit der Operation 28 Jahre alt war, angiebt, sie sei in ihrem 8. Lebensjahre auf die linke Schulter gefallen und habe seit der Zeit — also 20 Jahre lang — abwechselnd bald mehr, bald weniger schlecht den linken Arm im Schultergelenke gebrauchen können; als sie zur Operation kam, bestand eine messbare Verkürzung von 3,5 Cm., und die Resection musste ziemlich ausgedehnt vorgenommen werden. Es handelte sich nicht um eine Caries sicca.

Nach dem Angeführten ist wohl die Annahme berechtigt, dass die Resection an und für sich, wenn man sie, soweit thunlich, auf Erwachsene beschränkt, keine so erhebliche Verkürzung herbeiführt, dass sie den Gebrauch der Extremität schädigt. Die Hauptverkürzung ist auf alle Fälle Folge der Krankheit und nicht Folge der in vernünftigen Grenzen und bei Kindern mit ganz bestimmter Modification ausgeführten Operation.

XIX.

Beitrag zur Statistik des Mammacarcinoms.

Von

G. Dietrich

aus Altenach im Ober-Elsass.

Die Carcinomfrage ist in den letzten Jahrzehnten für die Chirurgen wiederholt der Gegenstand eifriger Discussionen geworden. Besonders hat man sich mit dem Brustkrebse eingehender beschäftigt, einmal wegen der relativen Häufigkeit seines Auftretens bei der Frau, dann wegen der Meinungsverschiedenheit, die in Bezug auf seine Heilbarkeit bei einigen Fachmännern noch herrscht. An verschiedenen Kliniken in Deutschland und im Auslande sind daher sehr umfangreiche statistische Arbeiten über das Mammacarcinom veröffentlicht worden, welche an der Hand eines grossen Materials das klinische Bild des Leidens seiner Aetiologie und Entwicklung nach entwerfen und die Erfolge, die man mit der radicalen Operation, d. h. der Amputatio mammae, mit der gleichzeitigen Ausräumung der Achselhöhle erzielt hat, feststellen. So lag es denn nahe, das Material der Strassburger chirurgischen Klinik in demselben Sinne statistisch zu verwerthen und nach dem Muster Winiwarter's, Oldecops's, Sprengel's u. s. w. zu behandeln. Es soll diese Arbeit zugleich eine gewisse Ergänzung bieten für die von Rapock vor 2 Jahren hier verfasste „Statistik der Geschwülste mit besonderer Berücksichtigung der Aetiologie derselben".

Mein verehrter Lehrer Prof. Dr. Lücke hat mir zu diesem Zwecke die Krankengeschichten der Jahre 1881—1890 gütigst zur Verfügung gestellt. Es war eigentlich zuerst unsere Absicht, die 8 vorhergehenden Jahre behufs grössern Materials in den Rahmen der Betrachtung zu ziehen. Jedoch mussten wir davon Abstand nehmen, da im December 1880 bei der Uebersiedelung der chirurgischen Klinik aus den engen Räumen des alten Bürgerspitals in die neugebaute Klinik viele Krankengeschichten verloren gegangen waren und daher verschiedene nothwendig anzuführende Daten hätten in Wegfall kommen müssen. Nichtsdestoweniger haben wir an mehreren Stellen

unserer Statistik die 52 Fälle von Mammacarcinom aus den Jahren 1872—1880, die wir in dem „Bericht über die Thätigkeit der Strassburger chirurgischen Klinik während der Jahre 1872—1880", von dem damaligen Assistenten Dr. Robert Schultze zusammengestellt, vorfanden, in den Kreis der Beobachtungen ziehen können.

Der Uebersicht halber haben wir am Schlusse der Arbeit die hauptsächlichsten Punkte aus den Krankenjournalen angeführt. Es liegt auf der Hand, dass dabei manche Lücke entstehen musste, da der eine Beobachter diesen Punkt, der andere jenen Punkt für richtiger hielt, den wichtigeren aufzuzeichnen, den minder wichtigen zu übergehen pflegte.

Die Erkundigung über das Schicksal der Patienten machte erhebliche Schwierigkeiten. Da die meisten aus kleineren Ortschaften in die Klinik gekommen waren, so konnten wir nur bei einer geringern Anzahl uns an praktische Aerzte wenden. Mehrere Male gelang es uns durch Commilitonen, die gerade die Ferien in den Wohnorten der Patienten zubrachten, den weiteren Verlauf des Leidens zu ermitteln. Die meisten Berichte verdanken wir der Güte der Pfarrer oder Bürgermeister des Wohnortes der Kranken. Die Fragen waren für letztere natürlich entsprechend leichter gestellt, so dass man auch ihre Antworten für ganz zuverlässig und gewissenhaft halten kann. Im genannten Zeitraum sind 110 Fälle von Mammacarcinom zur Beobachtung gekommen und zwar bei 107 weiblichen und bei 3 männlichen Individuen. Von diesen liefen 82 positive Antworten ein, 11 lauteten auf unbekannt, von 7 Anfragen erhielten wir keinen Bescheid, die übrigen 10 waren hier im Spital gestorben und zur Section gekommen.

An dieser Stelle möchte ich meinem hochverehrten Lehrer, Herrn Prof. Dr. Lücke, dem ich die Anregung zu dieser Arbeit verdanke, meinen aufrichtigen und bleibenden Dank aussprechen für die gütige Ueberlassung der Krankengeschichten, sowie für die Rathschläge, die er mir bei der Anfertigung der Arbeit bereitwilligst ertheilte. Ebenso sage ich dem Herrn Privatdocenten Dr. Fischer und dem Herrn Dr. Brodnitz für ihre freundliche Unterstützung meinen besten Dank.

Aetiologie.

Die Kenntniss der Aetiologie einer Krankheit ist für eine wirksame Therapie derselben fast unbedingt nothwendig. Bis auf den heutigen Tag aber ist es noch nicht gelungen, einen bestimmten und unanfechtbaren Grund für die Entstehung des Mammacarcinoms an-

zuführen. Es fehlt nicht an allen möglichen Hypothesen, die eigentliche Ursache ist für uns noch immer in Dunkel gehüllt. Es haben sich im Laufe der Zeit sehr viel prädisponirende Momente für den Brustkrebs gerade durch die Statistiken geltend gemacht. Ein solches bietet das Alter. Bei den hier in Betracht kommenden 157 Patienten trat das Carcinom auf im Alter von:

				Winiwarter.	Henry.	Oldecop.	Eichel.	
20—25	Jahren	bei	0 = 0 %	1	2	0	0	Patienten.
26—30	"	"	0 = 0 %	7	3	4	3	"
31—35	"	"	6 = 3,2 %	10	19	17	6	"
36—40	"	"	17 = 10,8 %	20	21	20	15	"
41—45	"	"	26 = 16,5 %	**34**	21	31	16	"
46—50	"	"	**31** = 19,8 %	29	**37**	**54**	20	"
51—55	"	"	26 = 16,5 %	24	25	26	**23**	"
56—60	"	"	24 = 15,2 %	15	23	29	13	"
61—65	"	"	13 = 8,2 %	15	18	15	8	"
66—70	"	"	10 = 6,3 %	3	9	7	6	"
71—75	"	"	4 = 2,5 %	0	6	0	0	"
76—80	"	"	0 = 0,0 %	2		0	4	"
			157	170	183	204	114	Patienten.

Am besten dürfte uns das Verhältniss klar werden, wenn wir die Fälle nach der folgenden, von Winiwarter zuerst angegebenen Alterscurve ordnen.

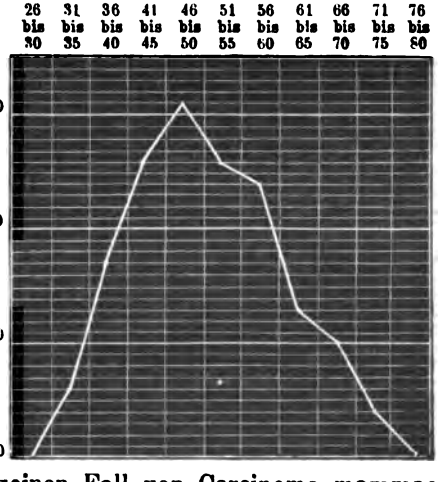

Daraus geht hervor, dass die Häufigkeit des Brustkrebses bis zum 50. Lebensjahre sich steigert, um dann allmählich wieder auf Null herunterzusinken. Die Curve erreicht ihren Höhepunkt zwischen dem 46. und 50. Jahre. Vergleichen wir das Resultat anderer Autoren, so finden wir ein gleiches Verhältniss bei Henry und Oldecop, während bei Winiwarter der Höhepunkt 5 Jahre früher, bei Eichel 5 Jahre später fällt. Vor dem 34. Jahre haben wir keinen Fall von Carcinoma mammae finden können, ebenso nach dem 73. keinen mehr. Der Grund für die Häufigkeit nach dem 45. Jahre wird in dem Aufhören der Menses, die um diese Zeit herum fällt, gesucht, es fehlen jedoch die in dieser Beziehung beweisenden Ziffern. Auch wir konnten etwa nur in 5 Fällen sicher constatiren, dass mit dem Eintreten der Meno-

pause auch das Uebel seine Entstehung genommen hatte, in 14 Fällen war ein Zeitraum von 1—8 Jahre, ja einmal sogar 17 Jahre verflossen seit dem Klimakterium bis zum Beginne des Leidens. Der späte Eintritt der Regel, sowie die Unregelmässigkeit derselben wurde bei 15 Frauen angegeben. Diese Zahlen sind aber etwas zu niedrig, als dass man daraus sichere Schlüsse ziehen könnte; man hatte leider die Frage in Betreff der Menses nicht in allen Krankenjournalen notirt.

Ein weiterer Factor für die Disposition des Brustkrebses wird in der geschlechtlichen Function des Weibes in der Schwangerschaft und Lactation gesucht. Es ist namentlich Lücke, der in seiner Monatsschrift für Geburtskunde auf diesen Punkt aufmerksam gemacht hat, hier zu nennen. Von unseren 107 Frauen waren 75 verheirathet, 70 Proc., 14 ledig, 13,2 Proc., 17 Wittwen, 16,8 Proc. Ziehen wir andere Autoren zum Vergleiche heran, so kommen bei uns 86,8 Proc. Verheirathete auf 13,2 Proc. Ledige, bei Winiwarter 90 Proc. auf 10 Proc., bei Henry 87 auf 13 Proc. und bei Sprengel 84 Proc. auf 16 Proc. Wenn wir nun auch annehmen, dass es nach dem 30. Lebensjahre weniger ledige Frauen giebt, als verheirathete, so ist doch sehr leicht einzusehen, dass das Verhältniss der nach dem 30. Jahre Verheiratheten zu dem der Ledigen ein ganz anderes ist, als das der an Brustkrebs erkrankten Verheiratheten zu dem der Ledigen. Es sind offenbar die verheiratheten Frauen dem Brustkrebse zugänglicher als Ledige.

Fragen wir uns nach der Anzahl der Geburten, so lässt sich diese aus dem folgenden Schema deutlich ersehen.

Zahl der Geburten	0	1	2	3	4	5	6	7	8	9	10	11	12	13	14	15	Unbekannt
Zahl der Patienten	9	9	9	12	2	5	9	3	2	3	1	1	0	2	1	0	23

Von den bekannten Patienten hatten 19 Proc. mehr als 6 Kinder geboren, Winiwarter fand sogar 21 Proc. Jedenfalls kann man behaupten, dass bei der grösseren Anzahl von Geburten die Disposition eine verhältnissmässig grosse ist, da doch überhaupt die Zahl der Frauen, die über 6 Kinder gebären, eine relativ geringe ist.

Ihre Kinder haben von den 68 fruchtbaren Frauen gestillt:

Zahl der Stillungen	0	1	2	3	4	5	6	7	8	9	10	11	12	13	Unbekannt
Zahl der Patienten	19	6	5	10	2	3	6	3	3	3	0	1	0	3	4

Hier kommen wiederum 19 Proc. Patienten, die über 6 Kinder selbst gestillt haben. Auch die Zahl derer, die gar nicht gestillt haben, ist eine grosse, sie beträgt 28 Proc. Es scheint also doch die Hypothese Winiwarter's richtig zu sein, dass nämlich einerseits ein physiologisches Ausbleiben der secretorischen Thätigkeit, anderer-

seits eine übermässige Function der Mamma nicht ohne Einfluss ist für die Entstehung des Brustkrebses.

Wir wenden uns nun zu einem anderen ätiologischen Momente, der Mastitis. Sie war in 12 Fällen vorhergegangen und zwar 6 mal an der kranken Mamma allein, 5 mal an beiden Mammae und 1 mal an der gesunden Brustdrüse; die letztere Patientin musste dann das Kind mit der später erkrankten Brust stillen. Bei 4 Patienten entwickelte sich das Carcinom an der linken, bei 7 an der rechten Drüse. Es waren zwischen der Entstehung des Carcinoms und der Mastitis verflossen 3 Monate (2 mal), 3 Jahre, 13 Jahre, 19 Jahre, 38 Jahre, in den anderen Fällen war die Zeit nicht zu eruiren. Fast alle Mastitiden gingen in Abscedirung über und hatten mehr oder weniger bindegewebige Narben hinterlassen. Wenn nun nach Virchow die Gefässe des Bindegewebes die Nahrung für die Krebszellen abgeben, so ist es sehr wahrscheinlich, dass durch einen kleinen Reiz dieser Narben, sei es durch Trauma, Schwangerschaft u. s. w., die bei der Vernarbung im Bindegewebe zurückgebliebenen Epithelzellen zur atypischen Wucherung angeregt werden und so das Carcinom zur Entwicklung gebracht wird.

Einen ganz ähnlichen Einfluss wie die Mastitis auf die Bildung des Brustkrebses wird wohl auch das Trauma haben. Vor Allem aber werden diejenigen Traumen für unsere Betrachtung einen Werth haben, welche von einem Blutextravasat begleitet waren, oder die nach der Resorption des Blutes einen Bindegewebsknoten hinterliessen. Wir konnten in 10 Fällen constatiren, dass ein Trauma infolge Stoss, Quetschung, Ritzung der erkrankten Brust dem Leiden vorangegangen war. Von einem wiederholten traumatischen Reize der Mamma war nirgends die Angabe gemacht worden.

Paget und andere Autoren machen darauf aufmerksam, dass das Carcinom auch infolge von Ekzem, Schrunden an der Mamma ausgehen könne. Wir können in dieser Beziehung nur 3 Fälle angeben.

Die Heredität ist besonders von englischen und französischen Aerzten als prädisponirendes Moment für Brustkrebs angeschuldigt worden. Bei den hiesigen Kranken war 6 mal die sichere Beobachtung gemacht worden, dass Krebs schon bei den Eltern oder Verwandten derselben bestanden hatte. Fall 74 ist besonders dadurch interessant, als der Vater der Patientin 4 Jahre vorher von Lücke wegen Carcinoma mammae operirt worden war. Bei Fall 42 war die Mutter an einem Mutterkrebs gestorben, bei Fall 7 und 51 war die Mutter schon an Mammacarcinom erkrankt. Bei Fall 106 war die Mutter wegen Lippenkrebs operirt worden, endlich war

bei Fall 36 eine Stiefschwester an Carcinoma ventriculi gestorben. Im Ganzen waren also 5,6 Proc. hereditär belastet; dasselbe Resultat hatten auch Winiwarter, Oldecop und Sprengel.

Den Einfluss, den endemische und tellurische Verhältnisse auf die Disposition zu Mammacarcinom haben sollen, übergehen wir, da das Material, das hier zur Beobachtung kam, uns doch nicht zu einem richtigen Schlusse bringen würde. Zum allergrössten Theil stammten die Patienten aus Elsass-Lothringen, die anderen aus dem Grossherzogthum Baden und aus der Pfalz.

Die Frage, welche Brust am häufigsten von dem Leiden befallen werde, ist von Oldecop dahin beantwortet worden, dass die rechte öfter an Carcinom erkranke, als die linke. Er führt es auf die grössere Anzahl von Traumen und Mastitiden, denen die rechte Mamma ausgesetzt ist, zurück. Wir fanden bei 105 Fällen die rechte Brust ergriffen 53 mal, die linke 48 mal, in 2 Fällen bestand das Carcinom doppelseitig. Wir sind aber weit davon entfernt, aus dieser kleinen Differenz eine Prävalenz für die rechte Mamma statuiren zu wollen, zumal da andere Beobachter, wie Sprengel, Kaeser, Fink, Eichel, diesen Unterschied zu Gunsten der linken Mamma gefunden haben.

Was nun den eigentlichen Sitz des Carcinoms betrifft, so ist man sich bis jetzt in allen Statistiken darüber einig, dass der obere äussere Quadrant an Häufigkeit den anderen bedeutend überwiegt. Die Vertheilung auf die einzelnen Segmente der Brust ist folgende:

Sitz des Carcinoms	oben	oben aussen	oben innen	aussen	unten	unten aussen	unten innen	innen	central	ganze Brust	unbekannt
Zahl der Fälle	12	19	8	10	4	5	3	3	5	5	33

Ordnet man die einzelnen Fälle nach dem von Winiwarter angegebenen Schema, so findet man das Carcinom:

		Winiwarter	Oldecop
im oberen Quadranten 39 mal =	52,7 Proc.;	46,4 Proc.;	46,5 Proc.;
im unteren Quadranten 12 mal =	16,2 Proc.;	16,9 Proc.;	22,4 Proc.;
an anderen Orten 23 mal;			
im äusseren Quadranten 34 mal =	45,9 Proc.;	54,4 Proc.;	43,1 Proc.;
im inneren Quadranten 14 mal =	18,9 Proc.;	13,4 Proc.;	16,4 Proc.;
an anderen Orten 26 mal.			

Es springt uns sofort die relative Häufigkeit des Befallenseins des oberen und die des äusseren Quadranten in die Augen. Eine Erklärung für diese Thatsache, ob die von mehreren Autoren angenommene Prädisposition des oberen äusseren Theils der Brustdrüse für

Insulte, oder ob der von Schmidt in 75 Proc. seiner Patienten gefundene zapfenförmige, dreieckige Fortsatz im oberen äusseren Segmente daran schuld sei, möchten wir unentschieden lassen.

Die Ueberzeugung Lücke's, dass man die Einwirkung deprimirender Gemüthsaffecte mit der Bildung eines Brustkrebses keineswegs in Zusammenhang bringen könne, hat sich nun vollends in allen Statistiken völlig bestätigt. Auch wir fanden in unseren Krankenjournalen niemals erwähnt, dass Kummer, Sorgen, Schreck u. s. f. dem Leiden vorhergegangen waren.

Pathologische Anatomie und klinischer Verlauf.

Es wurden die exstirpirten Mammatumoren jedesmal im pathologischen Institute von Herrn Prof. Dr. v. Recklinghausen untersucht und der Befund der chirurgischen Klinik schriftlich übermittelt, so dass wohl kein Fehler bei der Diagnose des Brustkrebses hat stattfinden können. Leider waren nur noch in den allerwenigsten Fällen die mikroskopisch gestellten Diagnosen aufnotirt worden, so dass wir uns hier auf die Aufzählung der einzelnen Krebsarten, die zur Beobachtung gelangten, beschränken müssen. Am allerhäufigsten wurde die Brustdrüse von dem Faserkrebs, dem Scirrhus, weniger von der tubulären oder alveolären Form des Krebses befallen. Das Mammacarcinom tritt gewöhnlich auf in Form eines runden, in der Tiefe des Drüsengewebes sitzenden, linsengrossen, harten Knötchens, das sich auf der Unterlage sehr leicht verschieben lässt. Die Haut ist noch ganz normal und lässt sich leicht vom Knötchen abheben. Die Geschwulst wächst dann bis zu Erbsen- oder Taubeneigrösse an und bleibt dann stationär und auf längere Zeit symptomlos. Ganz plötzlich durch einen äusseren Insult veranlasst, oder auch spontan empfindet die Kranke sehr heftige, zeitweise auftretende, lancinirende Schmerzen in der Mamma selbst oder in der Umgebung derselben. Der Tumor wächst jetzt viel rascher und erreicht die Grösse von einem Hühnerei oder einer Mannesfaust. Die Gestalt ist meist eine runde oder ovale, die Oberfläche ist meist höckerig und oft nicht deutlich vom anderen Gewebe abzugrenzen. Je schneller das Wachsthum des Knotens vor sich geht, um so intensiver sind gewöhnlich auch die Schmerzen, aber auch bei langsam sich entwickelnden Carcinomen fehlt der Schmerz nicht immer, so dass schon Winiwarter die Ansicht Schuh's, dass die Zerrung der Gewebe und die Verwachsung der Haut die Schmerzen verursache, zurückwies. Manche Knoten bleiben überhaupt spontan indolent und werden erst auf Druck schmerzhaft empfunden. Interessant ist auch die Angabe einiger

Patienten, dass die Schmerzen während der Periode grösser waren, und dass der Krebsknoten rapider wuchs, als sonst. Durch Verschleppung der Krebszellen oder Krebskeime auf dem Wege der Lymphbahnen und Venen wird die Umgebung der Mamma zuweilen, die Lymphdrüsen der Achselhöhle fast immer sehr früh ergriffen. Die Patienten klagen jetzt über Schmerzen in der Achselhöhle, die dann meist nach dem Arm oder nach dem Rücken hin ausstrahlen. Dies ist so der gewöhnliche Verlauf des Scirrhus. Erst wenn dann mehrere Knoten mit einander confluiren, oder wenn der Krebs schon eine solche Dimension erreicht hat, dass die Haut über ihm gespannt und verdünnt wird, oder wenn gar, wie es so häufig geschieht, Kataplasmen aufgelegt werden, fängt die Haut über dem Tumor an sich zu ulceriren. Aus dem Ulcus kommt eine blutig-seröse Flüssigkeit, die nach einer gewissen Zeit, besonders bei unreiner Behandlung, jauchig wird. Während nun die Verwachsung mit der Haut eine relativ frühzeitige ist, so tritt die Verlöthung mit dem Pectoralis major erst später ein. Dies rührt davon her, dass das Carcinom bei seiner Wucherung in die Tiefe auf der derben Fascie des Pectoralis major auf einen festen Widerstand stösst. Auch die Achseldrüsen, die Infra- und Supraclaviculardrüsen bieten gewissermassen ein Bollwerk gegen die Dissemination der Krebskeime in innere Organe. Das Weiterkriechen kann jedoch auch durch die genannten Drüsen auf die Dauer nicht verhindert werden. Es kommt zu Metastasen der inneren Organe, wie wir noch weiter unten sehen werden.

Folgendes Schema zeigt uns das Verhältniss des Brustkrebses zu der Haut und den Achseldrüsen. Das Carcinom hatte ergriffen:

	Achseldrüsen allein	weder Haut noch Achseldrüsen	Haut allein	Drüsen u. Haut
	13	4	20	58
	17		78	
Schmidt	12	5	10	84
	17		94	
Fink	31		125	

Bei 78 Patienten war die Haut in Mitleidenschaft gezogen und nur bei 17 verschont geblieben; bei 71 Frauen waren die Achseldrüsen infiltrirt, bei 24 noch intact. Der Tumor war 12 mal mit dem M. pectoralis major verwachsen, er war in 18 Fällen an der Oberfläche ulcerirt.

Auf die Zeitangaben in Bezug des Beginnes der Verwachsung möchten wir nicht sehr viel Werth legen, da die Fehlerquellen in dieser Hinsicht doch zu gross wären, wenn man bedenkt, dass die

Patienten sich nicht mehr so genau erinnern konnten, ja es vielleicht sogar oft ganz übersehen hatten.

Was nun den Ernährungszustand und das Allgemeinbefinden der Kranken betrifft, als sie sich zur Operation stellten, so war es im Grossen und Ganzen als ein gutes zu bezeichnen; nur in den Fällen, wo schon längere Zeit Ulceration des Tumors bestanden hatte, oder wo man innere Metastasen diagnosticiren konnte, waren Abmagerung und die sonstigen Zeichen der Cachexia carcinomatosa eingetreten.

Therapie.

Es wurde in den Berichtsjahren in 98 Fällen die Amputatio mammae totius und zugleich die Ausräumung der Achselhöhle vorgenommen. Nur 2 mal begnügte man sich, den Tumor ohne Eröffnung der Achselhöhle zu entfernen. Es handelte sich nämlich in Fall 2 um ein seit 3 Monaten aufgetretenes Mammacarcinom ohne weitere Complication, in Fall 9 um ein Mammacarcinom mit cystischen Erweichungen, keine Drüsen. Beide Frauen leben noch, eine 8, die andere 5½ Jahre nach der Operation ohne Recidiv. Bei 5 Patienten musste die Erklärung inoperabel abgegeben werden. 2 Patienten waren vorher schon von anderen Aerzten operirt worden, bei der einen wird es sich primär um ein Adenom gehandelt haben, denn nach v. Recklinghausen lautete die Diagnose auf carcinomatös degenerirtes Mammaadenom; es ist das der Fall 102 in der Tabelle. Bei Fall 44 hat Prof. Boeckel hier die erste Operation ausgeführt. Einmal kam es überhaupt nur vor, dass sich die Kranke der Operation aus Furcht nicht hatte unterziehen wollen. Die Recidive, die nach der Operation eintraten, wurden bei 13 Patienten entfernt. Die Erkrankung der Mamma bestand bei der Aufnahme der Kranken

	in den Jahren 1872—1880		in den Jahren 1880—1890	
seit	¼ Jahr	0 mal	10 mal	
"	½ "	4 "	18 "	
		10 Proc.		30 Proc.
"	¾ "	0 "	6 "	
"	1 "	10 "	26 "	
		25,5 "		34,5 "
"	1½ "	5 "	8 "	
"	2 "	8 "	9 "	
"	2½ "	0 "	6 "	
"	3 "	5 "	5 "	
"	4 "	4 "	3 "	
"	5 "	0 "	1 "	
"	6 "	0 "	1 "	
"	8—10 "	3 "	0 "	
		64 "		35,5 "
		39 mal		93 mal.

Es geht daraus hervor, dass die Patienten im Durchschnitt erst, nachdem das Leiden schon 17,2 Monate bestanden hatte, sich der Operation unterzogen, bei Schmidt finden wir 14,7 Monate. Während aber in den Jahren 1872—1880 bei 64 Proc. über ein Jahr verstrichen war, ehe sie operirt wurden, so hat sich die Sache in den letzten Decennien in der Weise für die Prognose günstiger gestaltet, als nur 35,5 Proc. mehr als ein Jahr bis zur Operation hatten vorübergehen lassen.

Was die Ursachen für die Contraindication der Operation in den 5 inoperablen Fällen anlangt, so genügt ein Blick auf die Casuistik, um diese klar zu legen. Man hatte nämlich zweimal Metastasen diagnosticirt und zwar bei Fall 106 im Rückenmark, bei Fall 107 in der Leber, bei Fall 105 handelte es sich um Cancer lenticulatus Schuh, die Umgebung der Mamma war mit Carcinomknoten durchsetzt, die Infra- und Supraclaviculardrüsen waren infiltrirt, endlich bei Fall 110 waren beide Mammae ergriffen, bei der einen hatte das Carcinom die Haut und den M. pectoralis major in Mitleidenschaft gezogen, die Achseldrüsen waren vergrössert, in der Umgebung der Geschwulst waren disseminirte Knötchen fühlbar. Dass in so schweren Fällen von einem Erfolg durch einen operativen Eingriff keine Rede sein konnte, versteht sich von selbst. Die Beschwerden der Patienten wurden in symptomatischer Weise durch Morphiuminjectionen, wo Ulceration eingetreten war, mit Desinfectionsmitteln zu mildern gesucht. Einmal versuchte man durch Jodpinselungen die Geschwulst zu verkleinern, jedoch ohne Erfolg. Leider mussten die inoperablen Kranken sehr früh aus dem Spital entlassen werden, da die Räume für die anderen operirbaren Patienten so wie so schon überfüllt sind, so dass keine Section von nicht operirten Frauen vorliegt. Die Amputatio mammae wurde mit dem Messer ausgeführt. Nur einmal haben wir in der Schulzeschen Zusammenstellung erwähnt gefunden, das die Operation auf galvanokaustischem Wege gemacht worden war. Nach sorgfältigster Desinfection der ganzen vorderen und seitlichen Brustwand und der betreffenden Achselhöhle wurde ein elliptischer Schnitt geführt, der in einer Entfernung von mehreren Centimetern den Tumor umgrenzte. Von der Haut wurde überhaupt nur so viel zurückgelassen, um gerade die Wunde durch die Naht zum Verschlusse bringen zu können. Wo die Haut der Umgebung der Geschwulst ergriffen war, wurde auch diese in den Schnitt hineingezogen. Man hält sich da am besten 2 Finger breit von den erkrankten Partien entfernt, ohne Rücksicht auf den etwaig entstehenden Hautdefect, man ist dadurch eher vor einem Localrecidiv geschützt. Nun wurde die Mamma

von der Pectoralisfascie losgeschält und, falls der Muskel auch infiltrirt war, die Muskelsubstanz schichtweise abgetragen. Die mittlerweile gefassten Arterien wurden jetzt unterbunden. Nachdem das obere Ende des ursprünglichen Schnittes bis in die Achselhöhle längs des äusseren Randes des Pectoralis major verlängert worden, begann die Ausräumung der Achselhöhle. Man präparirte die Drüsen sammt Fett und Bindegewebe im Zusammenhange theils stumpf, theils mit Pincette und Scheere heraus, so dass die Gefässe frei lagen. In 2 Fällen musste man wegen Verwachsung die Vena axillaris doppelt unterbinden und excidiren. Meist begnügte man sich, wandständige Ligaturen zu machen, da wo einige kleinere Venen an ihrer Einmündungsstelle mit dem Tumor verwachsen waren. Einmal sogar konnte wegen vollständiger Verlöthung mit dem Carcinom die stückweise Excision der Vena axillaris, der Nervi axillaris und thoracicus, ferner des vom medialen Strang des Plexus brachialis zum Nervus medianus verlaufenden Astes nicht umgangen werden. Letzterer wurde übrigens wieder genäht. Abgesehen von einem geringen Oedem am Oberarm, das nach einigen Tagen sich zurückbildete, war keine Störung in der Heilung eingetreten. Nirgends fand man eine Störung in der Sensibilität oder Motilität nach der Operation. Nachdem man sich überzeugt hatte, dass alles Kranke, auch etwaige Infraclaviculardrüsen entfernt waren, wurde die Blutstillung vorgenommen und das ganze Operationsfeld gründlich mit 3 proc. Carbolsäure früher, jetzt mit 0,1 proc. Sublimatlösung mittelst Irrigators ausgespült. Die Wundränder wurden jetzt genäht und geschlossen, oder wenigstens durch Naht einander zu nähern gesucht. Die Wundbehandlung hat im Laufe der Zeit verschiedene Veränderungen erfahren müssen. Bis zum Jahre 1877 kam die offene Wundbehandlung in Anwendung, von da ab wurde der antiseptische Occlusivverband geübt. Als Verbandstoffe wurden zuerst Carbolgaze, später Salicylwatte und Thymolgaze gebraucht. Früher wurde die Wunde mit Gummiröhren oder auch mit decalcinirten Knochenröhrchen drainirt. Man brachte an der untersten Stelle der Wunde mit dem Neuber'schen Locheisen mehrere Löcher in der Haut an, durch welche die Drains dann eingeführt wurden. Diese Methode erwies sich aber als sehr unzweckmässig, einmal durchquetschte man die Hautvenen, was oft zu fast unstillbarer Blutung Veranlassung gab, dann konnte man die Antisepsis nicht so gut beherrschen. Lücke ersetzte denn auch seit mehreren Jahren die Drains durch Jodoformgazestreifen, die er vom unteren Wundwinkel nach der Achselhöhle zu einführte. Seit einem Jahre wurde auch die Jodoformgaze weggelassen, da die Verklebung der Haut

mit der Wunde dadurch etwas verzögert wurde. Es wird jetzt unmittelbar nach der Naht ein Compressivverband angelegt, der nach etwa 8 bis 10 Tagen, bei gestörtem Allgemeinbefinden oder gesteigerter Körpertemperatur entsprechend früher gewechselt wird. Nach Verlauf von 14 Tagen bis 3 Wochen konnten die Patienten in den letzten Jahren geheilt oder mit geringfügigen, gut granulirenden Wunden entlassen werden. Hervorheben möchten wir noch, dass bei grossen Hautdefecten 10 Tage nach der ersten Operation kleine Hautstückchen auf die Wunde transplantirt wurden, wodurch man einen viel schnelleren und günstigeren Heilungsverlauf erzielte. Die Recidive wurden theils mit dem Messer, theils mit dem Paquelin entfernt.

Ausgang.

Im Anschluss an die Operation sind in den Jahren 1872—1880 von 44 Patienten 9 gestorben, in den Jahren 1880—1890 von 104 Kranken 8, also 7,6 Proc. Die Todesursache wurde durch die Section festgestellt und vertheilt sich auf die einzelnen Fälle in folgender Weise:

Es starben

im Jahre 1872—1880		im Jahre 1880—1890	
an Erysipelas	1	an croupöser Pneumonie . . .	1
= Pyämie	3	= Erysipelas	3
= allgemeiner Carcinose . .	2	= Metastasen in cerebro . .	1
= Carcinosis pleurae	1	= Metastasen in Lunge und grosser Curvatur	1
= Lungenembolie	1	= Metastasen in Zwerchfell, Lunge und Pleura . . .	1
= Pleuropneumonie	1	= Lungenembolie	1
= unbekannt	1	= allgemeiner Carcinose . .	1

Die beiden Fälle mit Pneumonia crouposa und Pleuropneumonie möchten wir hier gleich ausscheiden, da ihr letaler Ausgang in keinem Zusammenhange mit der Operation stand. Die Mortalitätsziffer hat im letzten Decennium Dank der vervollkommneten Lister'schen Wundbehandlung abgenommen. Früher erstreckte sich das Verhältniss auf 20 Proc., jetzt noch auf 7,6 Proc. im Anschluss an die Operation Gestorbene. Seit 9 Jahren hat sich überhaupt kein Fall mehr durch Erysipelas complicirt.

Von den 95 geheilt entlassenen Patienten konnte 80 mal auf brieflichem Wege das Schicksal ermittelt werden. Ende September vorigen Jahres waren 23 von ihnen noch am Leben, also 28,7 Proc., in den Berichtsjahren Schultze's von 34 noch 7, also 20 Proc.

Fragen wir uns nun, welche von diesen als definitiv geheilt

zu betrachten seien, so giebt uns der bekannte und bei der Mehrzahl der Chirurgen Anklang findende Satz Volkmann's darüber eine Erklärung, nämlich dass man, falls nach der Operation ein volles Jahr verflossen ist, ohne dass die sorgfältigste Untersuchung ein örtliches Recidiv, Drüsenschwellungen oder Symptome innerer Erkrankungen nachweisen kann, anfangen darf, zu hoffen, dass ein dauernder Erfolg erreicht werden wird, dass man aber nach 2 Jahren gewöhnlich, nach 3 fast ausnahmslos sicher ist. Stellen wir daher die noch lebenden Frauen nach der Dauer der Heilung und der Zeit, die bis zur Operation verflossen ist, in folgender Tabelle zusammen:

Nr.	Verflossen seit der Operation	Verflossen bis zur Operation	Nr.	Verflossen seit der Operation	Verflossen bis zur Operation
1.	10 Jahre 6 Mon.	3 Monate	13.	3 Jahre 3 Mon.	36 Monate
2.	7 = 10 =	3 =	14.	3 = 3 =	10 =
3.	7 = — =	14 =	15.	1 Jahr 9 =	24 =
4.	6 = 9 =	12 =	16.	1 = 6 =	36 =
5.	5 = 3 =	½ =	17.	1 = 1 =	3 =
6.	4 = 9 =	24 =	18.	1 = 3 =	12 =
7.	4 = 9 =	3 =	19.	1 = — =	36 =
8.	4 = — =	24 =	20.	1 = — =	4 =
9.	4 = 3 =	15 =	21.	1 = — =	6 =
10.	3 = 3 =	½ =	22.	— = 10 =	9 =
11.	2 = 2 =	3 =	23.	— = 10 =	24 =
12.	2 = 10 =	4 =			

In dem Jahre 1880 lebten nur noch 7 Patienten recidivfrei, und zwar seit 10 Monaten, 1 Jahr, 1 Jahr 1 Monat, 1 Jahr 3 Monaten, 2 Jahren 2 Monaten, 2 Jahren 9 Monaten, 2 Jahren 10 Monaten. Während also damals noch keine über 3 Jahre recidivfrei geblieben war, so finden wir jetzt schon 11 über 3 Jahre geheilte Frauen. Wir müssen nämlich den Fall 8 aus der Zahl der Geheilten streichen, da er seit 9 Monaten Metastasen im Uterus aufweist. Wenn wir nun nach Sprengel diejenige Gruppe von Patienten zu den Geheilten noch hinzunehmen, welche mehr als 3 Jahre nach der Operation an einer intercurrenten Krankheit gestorben sind, so fanden 2 Patienten 5 Jahre nach der Operation, die eine an Pericarditis, die andere an Lungenphthise ihren Tod. Es wären also im Ganzen 13 Patienten oder 16,2 Proc. als dauernd geheilt zu bezeichnen. Winiwarter fand 4,7 Proc., Henry 9 Proc., Oldecop 11,7 Proc., Sprengel 11 Proc., Hildebrand 22,5 Proc., Fink 16,7 Proc., Kaeser 7,5 Proc. und Eichel 30 Proc. Heilungen. Die Zahlen Eichel's weichen insofern bedeutend von denen der anderen Autoren ab, als er den Procentsatz der Geheilten für die überhaupt noch Lebenden und nicht für die geheilt Entlassenen genommen hat.

Schon oben haben wir Erwähnung gethan, dass 13 Recidivoperationen hier vorgenommen werden mussten. Im Ganzen war jedoch bei 45 Patienten Recidiv eingetreten, und zwar 28 mal im 1. Halbjahre nach der Operation, 9 mal im 2., 4 mal im 3., 1 mal im 4. Halbjahre. Spätrecidive, d. h. im 3. und 4. Jahre nach der Operation, wurden nur 3 mal constatirt. Zu wiederholten Malen ist ein zweites und drittes Recidiv aufgetreten; merkwürdig ist es, dass wiederholte Recidive sich immer früher einstellen, als das erste Mal. Was nun den Sitz des Recidivs anlangt, so müssen wir uns hier kurz fassen, da es uns bei der Mehrzahl der Fälle nicht gelungen war, in dieser Beziehung genaue Auskunft zu ermitteln. Insoweit man aber die Recidive, die in der Klinik wieder zur Beobachtung kamen, übersehen konnte, so bildete sich das Leiden fast ausschliesslich in der Brustnarbe oder in der Umgebung derselben wieder aus. Nur äusserst selten konnte ein neues Eintreten des Krebses in der Achselhöhle festgestellt werden.

Von fast allen Autoren wird die Angabe gemacht, dass die Metastasen durchschnittlich im 24. bis 25. Monate nach der Drüseninfection tödtlich verlaufen. Es fanden sich bei unseren Patienten die Metastasen in folgender Weise auf innere Organe oder das Knochensystem vertheilt:

in Leber	6 mal	im Gehirn	1 mal
= Lunge	3 =	= Oberarm	1 =
= Pleura	2 =	= Magen	1 =
= Zwerchfell	2 =	= Nebenniere	1 =
= Netz	2 =	= Milz	1 =
= Wirbelsäule	2 =	= Uterus	1 =
= Peritoneum	1 =		

Daraus ist leicht ersichtlich, dass die Leber und die Lunge relativ am häufigsten der Dissemination des Krebsgiftes anheimfallen. Eine Erklärung für diese Thatsache kann wohl darin gesucht werden, dass beide Organe sowohl der regionären Verbreitung unterliegen — von der erkrankten Mamma dringt die Infection direct durch den Lymphstrom in die Tiefe —, als auch auf dem Wege des Körperkreislaufes inficirt werden können. Sie sind übrigens am reichsten mit Venen und Capillaren durchzogen, so dass die Krebsembolie hier eine sehr leichte Ablagerungsstätte findet.

Da nun der Procentsatz der dauernd geheilten Patienten immerhin noch ein ziemlich niedriger ist, so ist von verschiedenen Seiten die Frage aufgeworfen worden, ob durch die Amputatio mammae und die Ausräumung der Achselhöhle vielleicht noch ein anderer Vortheil,

eine Verlängerung des Lebens der Kranken, erwachsen könne. Die Entscheidung dieser Frage hat man nach dem Vorgange Winiwarter's in der Weise zu bringen gesucht, dass man die Durchschnittszeit der nach der Operation Gestorbenen vom Datum des Entstehens ihres Leidens bis zum Tode mit der nämlichen Zeit der Nichtoperirten in Vergleich brachte. Von 53 Operirten finden wir in den Tabellen angegeben, dass sie durchschnittlich 31,2 Monate nach dem Beginn des Leidens gestorben sind, von den 6 Nichtoperirten starben 3 im Durchschnitt 24,3 Monate nach dem Ausbruche des Krebsknotens. Diese Differenz von 7 Monaten würde also zu Gunsten der operirten Patienten ausfallen. Wir würden ganz gewiss keinen Werth auf diese Zahlen gelegt haben, da die Reihe der beobachteten Nichtoperirten eine zu niedrige ist, um aus dieser allein Schlüsse ziehen zu können. Jedoch als wir andere Statistiken zum Vergleiche heranzogen, fanden wir keine erheblichen Abweichungen zwischen ihren Resultaten und den unserigen. Es fanden die

Durchschnittszeit bei Nichtoperirten		Durchschnittszeit bei Operirten	
auf	32,9 Monate	39,3	Winiwarter
=	26,0 =	39,6	Henry
=	20,5 =	27,4	Fink
=	(27?) =	34,7	Sprengel
=	22,6 =	38,1	Oldecop
=	? =	32,4	Schmidt
=	24 =	31,2	Lücke.

Aus alledem möchten wir festgestellt haben, dass die Lücke'schen Sätze sich statistisch bewahrheitet haben; nämlich: „Wenn die Krebserkrankung, sich selber überlassen, als eine todtbringende zu betrachten ist, so ist sie doch ganz entschieden heilbar". Ferner: „Die Prognose eines dem Chirurgen zugänglichen Krebses ist von 2 Momenten abhängig: 1. Die Krebse müssen so früh als möglich entfernt werden; 2. die Krebse müssen vollständig entfernt werden".

Wir können also nur aufs Neue die Aerzte auffordern, in ihrem Wirkungskreise dahin zu arbeiten, dass jeder verdächtige Mammatumor so früh wie möglich zur Operation gelange, und ja nicht durch langwierige und unnütze Salbenbehandlung zum Verderben der Patienten die Zeit verpasst werde, bis die Prognose eine ungünstige, ja eine schlechte zu nennen ist.

NACHTRAG.

Mammacarcinom bei Männern.

Auf die 107 Fälle von Brustkrebs bei weiblichen Individuen kommen nur 3 Fälle bei Männern.

Fall 34 betrifft einen 69 Jahre alten Schneider, dessen Eltern an Phthise gestorben waren. Vor etwa 10 Jahren erhielt er einen Schlag mit einem Taschentuch, in dem ein Stein eingewickelt war, gegen die linke Brust. Es bildete sich ein wallnussgrosses Blutextravasat, das nach einiger Zeit resorbirt wurde und einen harten Knoten zurückliess. Vor etwa 2 Jahren fing er an spontan zu wachsen, und es bildeten sich vergrösserte Lymphdrüsen in der Achselhöhle. Der bei der Operation faustgrosse, mit der Haut verwachsene Tumor wird bis auf den M. pectoralis major abgetragen, die Achselhöhle ausgeräumt. 14 Tage nachher wird wegen des grossen Hautdefectes die Hauttransplantation vorgenommen. Die Heilung wird durch das Auftreten eines Erysipels, das die linke Thoraxhälfte und den linken Oberarm befällt, aufgehalten. Der Patient wird nach 2½ Monaten geheilt entlassen. 2 Monate darauf entwickelt sich eine etwa hühnereigrosse Geschwulst in der Operationsnarbe; die Achseldrüsen sind intact. Das Recidiv wird von der Oberfläche der Rippen exstirpirt, wodurch ein handtellergrosser Hautdefect entsteht. Als die Heilung fast vollständig eingetreten war, wird er plötzlich von einem Erysipel befallen und stirbt am 7. Tage nach der Infection.

In Fall 45 handelt es sich um einen 62jährigen Rebmann, der einen Stoss gegen die linke Brust erhielt. Vor einem Jahre bildete sich an derselben Mamma eine entzündliche Geschwulst, die er mit Kataplasmen behandelte, und aus der sich Eiter entleerte. Seit 5 Monaten trat an derselben Stelle eine knotige Verhärtung auf. Bei der Untersuchung findet man einen wallnussgrossen, ulcerirten, verschieblichen Tumor in der Gegend der linken Brustwarze. Die Achseldrüsen sind ganz intact. Es wird die Entfernung des Tumors und die Ausräumung der Achselhöhle vorgenommen. Nach etwa 4 Wochen wird er geheilt entlassen und stirbt 2½ Jahre nach der Operation an Lungenentzündung.

Bei Fall 109 kommt ein 39 Jahre alter Schaffner in Betracht. Patient lebt seit 8 Jahren in kinderloser Ehe. Keine Heredität in der Familie nachweisbar. Vor 2 Jahren entstand ein kleiner, schnell wachsender, nicht schmerzhafter Knoten in der linken Brust. Seit 4 Monaten vergrösserten sich Achsel- und Infraclaviculardrüsen, welche

schmerzhaft wurden. Vor 4 Wochen trat eine Ulceration an der Oberfläche des Tumors auf. Es wurde die typische Amputatio mammae und die Ausräumung der Achselhöhle und Infraclaviculargrube gemacht. Nach einem Monate wurde er in Heilung entlassen mit der Weisung, sich alle 4 Tage behufs Verbandwechsel zu stellen. Einige Monate nachher entwickelte sich ein Localrecidiv. Man fand bei der Untersuchung einen pflaumengrossen, beweglichen Tumor in der Gegend der alten Warze, ferner einen zweiten apfelgrossen, harten, beweglichen in der Höhe der 3. Rippe. Die Achselhöhle selbst war intact. Das Recidiv wird exstirpirt. Nach 3 Wochen wird der Patient ambulatorisch behandelt. Ueber sein weiteres Schicksal haben wir nichts in Erfahrung bringen können.

Literatur.

1. Benno Schmidt, Die Geschwülste der Brustdrüse. Im Anschluss an eine Statistik aus der Klinik Czerny's. Beitr. z. klin. Chir. Bd. IV. Tübingen 1888.
2. Brünon, Généralisation du cancer dans le système osseux, survenant à la suite d'un cancer du sein opéré avec récidive un an après. Bull. soc. anat. Juin 1883. p. 282.
3. Camail, Traitement opératoire du carcinome du sein. Thèse de Montpellier 1886—1887.
4. Eichel, Ueber die in der von Bergmann'schen Klinik zu Berlin von Herbst 1882 bis Mai 1887 operirten primären Fälle von Brustkrebs. Diss. inaug. Berlin 1887.
5. Estlander, Etude clinique sur les tumeurs malignes du sein chez la femme. Traduit du suédois par M. le Dr. Thomas. Rev. mens. de méd. et de chir. 1880. p. 585 et 773.
6. Fink, Beitrag zu den Erfahrungen über die operative Behandlung des Mammacarcinoms. Zeitschrift für Heilkunde. 1888. Bd. IX. S. 453.
7. Heidenhein, Ueber die Ursachen der localen Krebsrecidive nach Amput. mammae. Archiv für klin. Chir. 1889. Bd. XXXIX. S. 97.
8. Henry, Statistische Mittheilungen über den Brustkrebs. Nach Beobachtungen aus der Breslauer chirurg. Klinik. Diss. inaug. Breslau 1879.
9. Hildebrand, Beitrag zur Statistik des Mammacarcinoms der Frau. Deutsche Zeitschrift für Chir. 1887. Bd. XXV. S. 337.
10. Kaeser, Etude clinique sur le cancer du sein. Thèse de Bâle. 1880.
11. Klinke, Metastase eines Scirrhus mammae im Gehirn. Dissert. inaug. Würzburg 1886.
12. Korteweg, Die operative Behandlung des Brustkrebses. Archiv f. klin. Chir. Bd. XXV. S. 767.
13. Küster, Zur Behandlung des Brustkrebses. Verhandlungen der Deutschen Gesellschaft für Chir. Bd. XXIX. S. 723.
14. Lücke, Die Lehre von den Geschwülsten in anatomischer und klinischer Beziehung. Pitha-Billroth's Handbuch der allg. und spec. Chir. Bd. II. Abth. 1.

15. Meyer, Ein Beitrag zur Lehre von der Heilbarkeit d. Krebskrankheit. Deutsche Zeitschrift für Chir. 1888. Bd. XXVIII. S. 169.
16. Oldecop, Statistische Zusammenstellung der in der Klinik des Herrn Prof. Esmarch zu Kiel in den Jahren 1850—1878 beobachteten Fälle von Mammacarcinom. Archiv für klin. Chir. 1879. Bd. XXIV. S. 536 u. 691.
17. Paget, Med. Times and Gaz. 1857. Med. Jahrbuch. Bd. XCVIII.
18. Piqué, Cancer opéré du sein. Généralisation. Gaz. méd. de Paris. 18. VII. 85.
19. Plicque, Etudes sur les guérisons durables obtenue par l'intervention chirurgicale dans les récidives des tumeurs malignes. Thèse de Paris 1888. No. 5.
20. Rapock, Beitrag zur Statistik der Geschwülste. Diss. inaug. Strassburg 1890.
21. Rieffel, De quelques points relatifs aux récidives et aux généralisations des cancers du sein chez la femme. Paris 1890.
22. Rotter, Bericht über die in der von Bergmann'schen Klinik zu Berlin 1882 bis 1887 primär operirten Fälle von Brustcarcinom. Münchener med. Wochenschrift 1887. Nr. 49 u. 50, und Centralblatt für Chir. 1888. Nr. 18.
23. Schmidt, Zur Statistik der Mammacarcinome und deren Heilung. Deutsche Zeitschrift für Chir. Bd. XXVI. S. 139.
24. Seidler, Ueber Carcinoma mammae. Diss. inaug. Greifswald 1888.
25. Sibley, Med. chirurg. Transact. 1859. Med. Jahrbuch. Bd. CVI.
26. Sprengel, Mittheilungen über die in den Jahren 1874—1878 auf der Volkmann'schen Klinik operativ behandelten 131 Fälle von Brustcarcinom. Archiv für klin. Chir. 1882. Bd. XXVII. S. 805.
27. v. Török und Wittelshöfer, Zur Statistik des Mammacarcinoms. Archiv für klin. Chir. Bd. XXV. S. 873.
28. Valude, Du traitement chirurgical des néoplasmes mammaires. Thèse de Paris 1885.
29. Verneuil, Des tumeurs mixtes de la mamelle à la fois bénignes et malignes avec engorgement ganglionnaire, et de leur pronostic. Gazette des hôpit. 1882. No. 85.
30. Volkmann, Beiträge zur Chirurgie. Leipzig 1875. S. 324.
31. Winiwarter, Beiträge zur Statistik der Carcinome, mit besonderer Rücksicht auf die dauernde Heilbarkeit durch operative Behandlung. Stuttgart 1878.

I. Operirte Kranke, die jetzt noch leben.

1. Magdalena Henk, 53 Jahre alt, aus Plobsheim. Verheirathet. Aufgenommen 13. Februar 1881. — Anamnestisches. Keine Heredität in der Familie. Hat Pneumonie durchgemacht. Vor 16 Jahren Mastitis puerp. rechts, eine Narbe blieb zurück. Vor 8 Monaten Eiterausfluss aus der linken Mamma, vor 3 Monaten bildete sich ein harter Tumor mit stechenden Schmerzen, die zeitweise auftreten. 6 mal geboren. Stillungen (?). — Status praesens. Linke Warze eingezogen. Auf Druck entleert sich aus der linken Mamma eine farblose Flüssigkeit, hühnereigrosser, beweglicher, auf Druck schmerzhafter Tumor in der linken Mamma. Schwellung der Achseldrüsen. Diagnose. Carcinoma mammae. sin. (Scirrhus). — Operation. Amp. mamm. und Ausräumung der Achselhöhle am 25. Febr. 1881. Heilungsverlauf. Die Wunde heilt per prim. intentionem. All-

gemeinbefinden befriedigend. Geheilt entlassen am 25. März 1881. Weiterer Verlauf. Ist vollständig gesund geblieben. Verflossen seit der Operation 10½ Jahre, seit Beginn des Leidens 10¾ Jahre.

2. Catharina Sigrist, 38 Jahre alt, aus Sundhausen, Tagnerin. Aufgenommen 6. November 1883. — Anamnestisches. Hereditär nicht belastet. Hat Typhus und Icterus durchgemacht. Sie bemerkte seit 3 Monaten Schmerzen im rechten Arm und fühlte einen harten Knoten in der linken Brustdrüse. Geburten (?), Stillungen (?). — Status praesens. Faustgrosser, beweglicher, gelappter Tumor in der linken Mamma, auf Druck empfindlich, keine Drüsen zu fühlen. Diagnose. Carcinoma mamm. sin. — Operation. Amp. mamm. am 8. November 1883. Heilungsverlauf. Nach dem ersten Verbandwechsel ist keine Secretion mehr vorhanden. Geheilt entlassen am 21. November 1883. Weiterer Verlauf. Ist gesund geblieben und arbeitet recht rüstig. Verflossen seit der Operation 7¾ Jahre, seit Beginn des Leidens 8 Jahre.

3. Maria Sengler, 50 Jahre alt, aus Andlau. Verheirathet. Aufgenommen 9. Januar 1884. — Anamnestisches. Vater starb nach neunmonatlichem Magenleiden. Sie war als Kind oft kränklich. Vor 14 Moneten haselnussgrosser Knoten in der linken Mamma. 5 mal geboren, 5 Stillungen. — Status praesens. Im oberen Quadranten der linken Mamma ein harter, prominenter, wallnussgrosser Tumor, mit Haut verwachsen und ulcerirt. Keine Drüsen zu fühlen. Nephritis, Oedeme, Eiweiss im Urin. Diagnose. Carcinoma mamm. sin. (Medullarkrebs). — Operation. 15. Juli 1884. Amp. mamm., Ausräumung der Achselhöhle. Guter Wundverlauf. Geheilt entlassen am 31. August 1884. Weiterer Verlauf. Ist seit der Operation immer gesund geblieben. Verflossen seit der Operation 7 Jahre, seit Beginn des Leidens 9 Jahre.

4. Catharina Fender, 48 Jahre alt, aus Ohnheim. Verheirathet. Aufgenommen 5. December 1884. — Anamnestisches. Keine Heredität, Mastitis im 3. Wochenbett. Vor 1 Jahr entstand an derselben Mamma ein erbsengrosser Knoten oberhalb der rechten Mamilla, in letzter Zeit schmerzhaft. Im Sommer 1884 Schwellung der Axillardrüsen. 7 mal geboren, Stillungen (?). — Status praesens. Oben und aussen von der Warze eine hühnereigrosse harte Geschwulst. Haut nicht verwachsen. Drüsenpackete in der Achselhöhle. Ein Strang geht vom Tumor nach dem Manubrium sterni. Diagnose. Carcinoma mamm. dextr. — Operation. Amput. mammae, Ausräumung der Achselhöhle am 15. December 1884. Heilungsverlauf vom 25. Jan. 1885. Wunde heilt ziemlich schnell. Wird auf die psychiatrische Klinik verlegt. Weiterer Verlauf. Recidivfrei geblieben. Verflossen seit der Operation 6¾ Jahre, seit Beginn des Leidens 7¾ Jahre.

5. Julie Kössler, 45 Jahre alt, aus Wesserling. Ledig. Aufgenommen 4. Januar 1886. — Anamnestisches. Vater starb an Pneumonie. Mit 24 Jahren menstruirt. Vor 14 Tagen entwickelte sich ein kleiner Knoten in der rechten Mamma. Keine Geburt, keine Stillung. — Status praesens. Im äusseren Theil der Mamma am Rande des Pectoralis major ein wallnussgrosser Tumor, mit Haut verwachsen, beweglich. Keine Drüsen. Diagnose. Carcinoma mamm. dextr. — Operation. Amput.

mamm., Ausräumung der Achselhöhle am 11. Jan. 1886. Heilungsverlauf. Am 6. Februar 1886 Erysipel, Temperatur 39—40°. Antipyrin verordnet. 20. Febr. fieberfrei. 1. April 1886 geheilt entlassen. Weiterer Verlauf. 2 Monate nach der Operation stellt sich ein Recidiv ein, das mittelst Paquelin von einem Arzte entfernt wird. Seither gesund. Verflossen seit der Operation 5¼ Jahre, seit Beginn des Leidens 5¾ Jahre.

6. Hermine Chery, 58 Jahre alt, aus Chateau-Salins. Ledig. Aufgenommen 23. October 1886. — Anamnestisches. Patientin ist nervös, leidet oft an Magenbeschwerden. Sie erhielt vor 2 Jahren einen Stoss gegen die rechte Brust; nach 3 Monaten bildete sich ein Knötchen, bald darauf noch ein zweites nach der Achselhöhle zu gelegenes. Keine Geburt, keine Stillung. — Status praesens. Thalergrosse Ulceration, mit Borken bedeckt, oberhalb der Warze. Zwei nussgrosse Tumoren, Druck empfindlich, hart, mit Haut und Unterlage verwachsen. Keine Drüsen. Diagnose. Carcinoma mamm. dextr. — Operation. Amp. mamm., Ausräumung der Achselhöhle am 30. Oct. 1886. Heilungsverlauf. Der fünfmarkstückgrosse Hautdefect heilt unter Bildung guter Granulationen. Geheilt entlassen am 4. December 1886. Weiterer Verlauf. Recidivfrei geblieben. Ihre sonstigen Beschwerden dauern immer noch fort. Verflossen seit der Operation 4¾ Jahre, seit Beginn des Leidens 6¾ Jahre.

7. Therese Wittum, 43 Jahre alt, aus Kehl. Verheirathet. Aufgenommen 28. October 1886. — Anamnestisches. Mutter starb an Brustkrebs, Menses stets normal. Sie führt ihr Leiden auf das 3 Jahre lange Stillen ihres letzten Kindes zurück. Seit 3 Monaten Stechen in rechter Brust. Erbsengrosse Knoten in der Nähe der Achselhöhle. 6 mal geboren, 3 Stillungen. — Status praesens. Wenig Drüsensubstanz in der rechten Mamma. Im äusseren oberen Segment ein mobiler, haselnussgrosser Knoten. Haut intact. Drüsen unter dem Pect. major in der Achselhöhle. Diagnose. Carcinoma mammae. dextr. — Operation. Amp. mamm. und Ausräumung der Achselhöhle am 4. November 1886. Fieberloser und guter Wundverlauf. Geheilt entlassen am 30. Nov. 1886. Weiterer Verlauf. Ist gesund geblieben und hat ein gutes Aussehen. Verflossen seit der Operation 4¾ Jahre, seit Beginn des Leidens 5 Jahre.

8. Cäcilia Pabst, 56 Jahre alt, aus Osthausen. Wittwe. Aufgenommen 14. November 1886. — Anamnestisches. Keine Heredität. Vorher nie krank gewesen. Menopause seit 6 Jahren. Vor 2 Jahren bohnengrosser, zeitweise schmerzhafter Knoten in der linken Mamma. 2 mal geboren, 1 Stillung. — Status praesens. Innen und oben von der linken Mamilla, die eingezogen ist, harter, taubeneigrosser, mit Haut verwachsener, beweglicher Tumor. Die Achseldrüsen sind infiltrirt. Diagnose. Carcinoma mamm. sin. — Operation. Amp. mamm. und Ausräumung der Achselhöhle am 17. November 1886. Normaler Wundverlauf. Geheilt entlassen am 18. December 1886. Weiterer Verlauf. Gesund bis October 1890, seither Carcinoma uteri. Verflossen seit der Operation 4¾ Jahre, seit Beginn des Leidens 6¾ Jahre.

9. Julianne Riesacker, 60 Jahre alt, aus Geishausen. Wittwe. Aufgenommen 2. Juni 1887. — Anamnestisches. Keine Heredität. Hat Typhus, Gelenkrheumatismus und Augenleiden durchgemacht. Vor ⅝ Jah-

ren kleinapfelgrosser Tumor, schmerzlos, seit letztem Winter rascheres Wachsthum. 4 mal geboren, 3 Stillungen. — Status praesens. Vergrösserung der rechten Mamma. Harte, mit Haut verwachsene, bewegliche Geschwulst in der rechten Mamma. Haut gespannt, dünn, geröthet über dem Tumor. Kleine Cysten lassen sich durchfühlen. Diagnose. Carcinoma mamm. dextr. — Operation. Amp. mamm. am 4. Juni 1887. Heilung per prim. int. 21. Juni 1887. Weiterer Verlauf. Der frühere Rheumatismus stellt sich immer wieder ein. Verflossen seit der Operation 4 1/4 Jahre, seit Beginn des Leidens 5 1/2 Jahre.

10. Josephine Hodopp, 61 Jahre alt, aus Achern. Ledig. Aufgenommen 11. Mai 1888. — Anamnestisches. Tuberculose in der Familie. Sie quetschte sich die linke Mamma zwischen der Thüre; keine Röthung oder Schwellung trat ein, sondern erst 8 Tage nachher empfand sie oben und aussen heftiges Stechen, vor 14 Tagen bemerkte sie einen Knoten an der gequetschten Stelle. 1 mal geboren, 1 Stillung. — Status praesens. Linke Mamma grösser als die rechte. Wallnussgrosser Tumor im oberen und äusseren Quadranten, hart, beweglich. Haut und Drüsen sind intact. Diagnose. Carcinoma mamm. sin. — Operation. Amp. mamm., Ausräumung der Achselhöhle am 15. Mai 1888. Guter Wundverlauf. Entlassen am 18. Juni in Heilung. Weiterer Verlauf. Ist gesund geblieben. Verflossen seit der Operation 3 1/4 Jahre, seit Beginn des Leidens 3 1/4 Jahre.

11. Barbara Gert, 51 Jahre alt, aus Greffern. Verheirathet. Erste Aufnahme am 29. November 1888, zweite Aufnahme am 25. Juni 1889. — Anamnestisches. Erblich nicht belastet. Vor 3 Monaten bemerkte sie einen langsam wachsenden, schmerzlosen Knoten in der linken Mamma. Geburten und Stillungen (?). — Status praesens. Aussen und oben apfelgrosser Tumor, beweglich, mit Haut verwachsen, kirschgrosse Drüsen in der Achselhöhle. Diagnose. Carcinoma mamm. sin. (grosszellig). Recidiv im Pect. maj., keine Drüsen. — Operation. Amp. mamm., Ausräumung der Achselhöhle am 1. December 1888. 26. Juni 1889 Excision des recidivirten Knötchens. Normaler Heilungsverlauf. 30. Dec. 1888 geheilt. Wunde heilt per prim. intent. 3. Juli 1889 geheilt entlassen. Weiterer Verlauf. Recidiv seit Ende Mai 1889. Ist vollständig gesund geblieben. Verflossen seit der Operation 2 Jahre und 2 Monate, seit Beginn des Leidens 3 Jahre.

12. Maria Fessler, 48 Jahre alt, aus Rufach. Verheirathet. Aufgenommen 1. December 1888. — Anamnestisches. Keine Erblichkeit in der Familie. 1871 Mastit. puerp. rechts, 1882 links. Vor 4 Monaten entstand ein Knoten in der rechten Mamma, der von der Oberfläche nach der Tiefe zu wuchs. 9 mal geboren, 9 Stillungen. — Stat. praesens. Taubeneigrosser Tumor in rechter Mamma, darüber ein harter Knoten, Haut intact; der Tumor ist verschiebbar, Drüsenpacket unter der Achselhöhle. Diagnose. Carcinoma mamm. dextr. — Operation. Amput. mamm., Ausräumung der Achselhöhle am 13. December 1888. Heilung per primam intentionem am 28. Dec. 1888. Weiterer Verlauf. Lebt recidivfrei und ist gesund. Verflossen seit der Operation 2 Jahre und 10 Monate, seit Beginn des Leidens 3 Jahre und 2 Monate.

13. Carolina Schwartz, 46 Jahre alt, aus Gertweiler. Verheirathet. Aufgenommen 6. Mai 1888. — Anamnestisches. Keine Heredität in der Familie. Mit 14 Jahren menstruirt. Vom 17. bis 23. Jahre blieb die Regel aus. Vor 6 Jahren hatte die Patientin ein Blutgeschwür in der linken Mamma (Abscess), das nach Incision heilte. Sommer 1885 Verhärtung der linken Brust. 3 mal geboren, Stillungen (?). — Stat. praes. (?) Diagnose. Carcinoma mammae sin. — Operation. 1) Januar 1886. Amp. mamm., Ausräumung der Achselhöhle. 2) Januar 1888. Excision des Narbenrecidivs. 3) 8. Mai 1888 zweite Recidivoperation. Heilungsverlauf. 2 Monate nach der ersten Recidivoperation stellt sich ein zweites Recidiv in der Narbe ein. Am 28. Mai 1888 wird Pat. auf Wunsch in Heilung entlassen. Weiterer Verlauf. Befindet sich seither ganz gesund. Verflossen seit der Operation 3¼ Jahre, seit Beginn des Leidens 6 Jahre.

14. Catharina Dubinger, 58 Jahre alt, aus Gross-Blittersdorf, Wittwe. Aufgenommen 6. Juni 1888. — Anamnestisches. Hereditär nicht belastet. Vor 6 Jahren Klimakterium. Vor 10 Monaten bemerkte sie eine erbsengrosse Geschwulst. 10 mal geboren, 7 Stillungen. — Stat. praesens. Lateral von der linken Warze ein eigrosser, harter, höckeriger Tumor. Haut darüber bläulich verfärbt, gespannt. Die Warze hängt durch einen Strang mit dem Tumor zusammen. Zwei Drüsen unter dem Pectoralis major zu fühlen. Diagnose. Carcinoma mamm. sin. — Operation. Amp. mamm., Ausräumung der Achselhöhle am 17. Juni 1888. Guter Heilungsverlauf. Am 20. Juli 1888 geheilt entlassen. Weiterer Verlauf. Ist gesund geblieben und hat an Körpergewicht zugenommen. Verflossen seit der Operation 3¼ Jahre, seit Beginn des Leidens 4 Jahre.

15. Catharina May, 59 Jahre alt, aus Wasselnheim. Verheirathet. Aufgenommen 8. Januar 1890. — Anamnestisches. Wurde regelmässig menstruirt, seit 7 Jahren Menopause. Vor 2 Jahren entstand in der linken Brust ein harter Knoten, den sie auf Stoss zurückführt. 2 mal geboren, 2 Stillungen. — Status praesens. Im oberen äusseren Segment ein hühnereigrosser, harter, beweglicher, mit Haut verwachsener Tumor. Keine Achseldrüsen. Diagnose. Carcinoma mamm. sin. — Operation. Amp. mamm., Ausräumung der Achselhöhle am 14. Januar 1890. Wunde heilt per prim. intentionem am 30. Jan. 1890. Weiterer Verlauf. Ist vollständig gesund geblieben. Verflossen seit der Operation 1¾ Jahre, seit Beginn des Leidens 3⅔ Jahre.

16. Elisabeth Wimmer, 68 Jahre alt, aus Bitsch, Wittwe. Aufgenommen 13. März 1890. — Anamnestisches. Keine Heredität, vor 42 Jahren Mastitis puerp. links, vor 4 Jahren hühnereigrosse Geschwulst, seit 1 Jahr trat Ulceration der Geschwulst infolge Trauma ein. Geburten (?), Stillungen (?). — Status praesens. Verschieblicher Tumor im inneren unteren Quadranten von harter Consistenz, verschiebbar. Ulceration mit wallartigen Rändern. Achseldrüsen infiltrirt. Diagnose. Carcinoma mamm. sin. — Operation. Amput. mammae, Ausräumung der Achselhöhle am 17. März 1890. Plastik 3. April 1890. Guter Heilungsverlauf. Geheilt entlassen am 19. April 1890. Weiterer Verlauf. Befindet sich seit der Operation sehr wohl. Verflossen seit der Operation 1½ Jahre, seit Beginn des Leidens 5½ Jahre.

17. Catharina Meyer, 50 Jahre alt, aus Niederburbach. Verheirathet. Aufgenommen 17. Juli 1890. — Anamnestisches. Seit 3 Monaten merkte Patientin eine harte Geschwulst in der rechten Mamma, die seit 2 Monaten schmerzhaft ist. Geburten, Stillungen (?). — Status praesens. Im oberen äusseren Quadranten ein nicht deutlich abzugrenzender harter, mit Haut verwachsener Tumor, der auf der Unterlage sich verschieben lässt. Wallnussgrosse Drüsen in der Achselhöhle. Diagnose. Carcinoma mamm. dextr. — Operation. Amp. mamm., Ausräumung der Achselhöhle am 22. Juli 1890. Normaler Heilungsverlauf. Geheilt entlassen am 12. August 1890. Weiterer Verlauf. Ist gesund geblieben und hat ein gutes Aussehen. Verflossen seit der Operation 13 Monate, seit Beginn des Leidens 1 1/4 Jahr.

18. Maria Gerecht, 51 Jahre alt, aus Kehl. Verheirathet. Aufgenommen 28. April 1890. — Anamnestisches. Hat Typhus und Lungenentzündung durchgemacht. Vor einem Jahre entstand ein erbsengrosser Knoten im oberen Quadranten der rechten Mamma. 2 mal geboren, keine Stillungen. — Status praesens. Kinderfaustgrosser, mit Haut verwachsener, verschieblicher Tumor oben und aussen von der Mamilla, keine Drüsen. Diagnose. Carcinoma mamm. dextr. (Scirrhus). — Operation. Amp. mamm., Ausräumung der Achselhöhle am 30. April 1890. Heilungsverlauf. Vollständiger Verschluss der Wunde per prim. int. am 9. Mai 1890. Weiterer Verlauf. Recidivfrei. Leidet oft an Rheumatismus in den unteren Extremitäten. Verflossen seit der Operation 1 1/4 Jahr, seit Beginn des Leidens 2 1/2 Jahre.

19. Barbara Wagner, 63 Jahre alt, aus Türkheim. Verheirathet. Aufgenommen 21. Juli 1890. — Anamnestisches. Vor 3 Jahren erlitt sie ein Trauma, in dessen Anschluss ein schmerzhafter, harter Tumor in der rechten Mamma sich bildete. Geburten, Stillungen (?). — Status praesens. Im oberen Quadranten ein apfelgrosser, harter Tumor, Mamilla ist eingezogen. Diagnose. Carcinoma. mamm. dextr. — Operation. Amp. mamm., Ausräumung der Achselhöhle am 29. Juli 1890. Normaler Wundverlauf. Geheilt entlassen am 31. August 1890. Weiterer Verlauf. Gesund bis Anfang Juli 1891. Verflossen seit der Operation 1 Jahr, seit Beginn des Leidens 4 Jahre.

20. Rosa Mittnacht, 51 Jahre alt, aus Pleisweiler. Verheirathet. Aufgenommen 13. August 1890. — Anamnestisches. Vor 4 Monaten entstaud in der rechten Mamma ein wallnussgrosser Knoten spontan. Geburten, Stillungen (?). — Status praesens. Im oberen äusseren Quadranten ein eigrosser, harter, mit Haut verwachsener Tumor, wenig verschiebbar. Drüsen. Diagnose. Carcinoma mamm. dextr. — Operation. Amp. mamm., Ausräumung der Achselhöhle am 16. August 1890. Guter Wundverlauf. Geheilt entlassen am 31. Aug. 1890. Weiterer Verlauf. Ist jetzt ganz gesund und hat zugenommen. Verflossen seit der Operation 1 Jahr, seit Beginn des Leidens 1 1/2 Jahre.

21. Magdalena Fritz, 61 Jahre alt, aus Lichtenau. Verheirathet. Aufgenommen 13. October 1890. — Anamnestisches. Keine Heredität, kein Trauma, seit 6 Monaten ein zeitweise schmerzhafter Knoten in der linken Mamma. 6 mal geboren, 6 Stillungen. — Status praesens. Im

oberen äusseren Theil der linken Mamma ein taubeneigrosser, mit Haut verwachsener, verschieblicher Tumor. Drüsen in der Achselhöhle. Diagnose. Carcinoma mamm. sin. (Scirrhus). — Operation. Amp. mamm., Ausräumung der Achselhöhle am 16. October 1890. Geheilt entlassen am 16. November 1890. Weiterer Verlauf. Kein Recidiv, ist gesund. Verflossen seitder Operation 1 Jahr, seit Beginn des Leidens 1½ Jahr.

22. Elisabeth Keck, 40 Jahre alt, aus Willstett. Verheirathet. Aufgenommen 16. October 1890. — Anamnestisches. Keine erbliche Belastung. Vor 9 Monaten entstand ein harter Knoten in der rechten Brust. Geburten, Stillungen (?). — Status praesens. Blasse, abgemagerte Frau. Haut intact. Drüsen in der Achselhöhle. Diagnose. Carcinoma mamm. dextr. — Operation. Amp. mamm. und Ausräumung der Achselhöhle am 23. October 1890. Guter Wundverlauf. Geheilt entlassen am 8. Nov. 1890. Weiterer Verlauf. Gesund geblieben, nur der rechte Arm ist etwas kraftlos. Verflossen seit der Operation 1 Jahr, seit Beginn des Leidens 1¾ Jahre.

23. Therese Jaeger, 45 Jahre alt, aus Ichenheim. Verheirathet. Aufgenommen 12. November 1890. — Anamnestisches. Seit 2 Jahren verheirathet. Vor 3 Jahren Stechen auf der linken Brust; ein kleines Knötchen fühlbar. Keine Geburten, keine Stillungen. — Status praesens. Schwächliche Frau, oben innen harter, höckeriger Tumor, Haut verwachsen, keine Drüsen. Spaltung des 2. Tons an der Herzspitze. Diagnose. Carcinoma mamm. sin. — Operation. Amp. mamm., Ausräumung der Achselhöhle am 16. November 1890. Ziemlich guter Wundverlauf am 8. December 1890. Weiterer Verlauf. Ist gesund geblieben und arbeitet wieder. Verflossen seit der Operation 10 Monate, seit Beginn des Leidens 3¾ Jahre.

II. Operirte Kranke, die gestorben sind.

24. Marie Welsch, 49 Jahre alt, aus Gevenheim. Verheirathet. Aufgenommen 17. März 1881. — Anamnestisches. Keine Hereditär, erbsengrosser Knoten in der linken Mamma, der vor einem Jahr entstanden ist. 14 mal geboren, 14 Stillungen. — Status praesens. Faustgrosser Tumor im oberen Quadranten, mehrfach ulcerirt, beweglich. Hühnereigrosser Tumor unter dem Pectoralis major und ein kleinerer in der Achselhöhle. Diagnose. Carcinoma mamm. sin. — Operation. Amp. mamm., Ausräumung der Achselhöhle, Unterbindung der Vena axill. am 18. März 1881. Heilungsverlauf. Allgemeinbefinden befriedigend, kein Oedem am linken Arm, auf dem markstückgrossen Defect bilden sich gute Granulationen. 18. Mai 1881 in Heilung. Gestorben am 2. August 1881 an Recidiv. Verflossen bis zur Operation 1 Jahr, seit Beginn des Leidens 1½ Jahr.

25. Salome Kobel, 44 Jahre alt, aus Bodersweier. Verheirathet. Aufgenommen 4. Mai 1881. — Anamnestisches. Hereditär nicht belastet. Vor 9 Jahren hat sie Pocken durchgemacht. Vor 1½ Jahren entstand ein nussgrosser harter Tumor in der rechten Brust. Keine Geburten, keine Stillungen. — Stat. praesens. Hühnereigrosser Tumor oben

und aussen von der Warze. Haut intact. Tumor ist verschieblich. Axillardrüsen vergrössert. Diagnose. Carcinoma mamm. dextr. — Operation. Amp. mamm. und Ausräumung der Achselhöhle am 7. Mai 1881. Heilungsverlauf. 10. Mai 1881 bekommt Patientin eine Pneumonie, woran sie stirbt. Gestorben am 23. Mai 1881. Der Sectionsbefund ergiebt: Schaumiges Secret in den Bronchien, im Schultergelenk trübes, seröses Fluidum. 7 Polypen an der Uterusschleimhaut. Verflossen bis zur Operation 1 1/2 Jahr, seit Beginn des Leidens 1 1/2 Jahr.

26. Anna Lorsung, 37 Jahre alt, aus Stieringen, Wittwe. Erste Aufnahme 9. Mai 1881, zweite Aufnahme 24. October 1881. — Anamnestisches. Hat ihre Kinder lange gestillt. Vor 3 Monaten entstand ein Knötchen in der rechten Brust. Seit 1 Monat sind die Axillardrüsen vergrössert und schmerzhaft. 6 mal geboren, 6 Stillungen. — Status praesens. Im unteren Quadranten apfelgrosser, harter, beweglicher Tumor. Haut ist verwachsen. Mamilla hypertrophisch und eingezogen. Axillardrüsen sind zu fühlen. Diagnose. Carcinoma mamm. dextr. — Operation. Amp. mamm., Ausräumung der Achselhöhle am 17. Mai 1881. Recidivexcision am 2. November. Heilungsverlauf. 21. Juni 1881 geheilt. 2 Monate später Schmerzen in der Operationsnarbe, Wirbelsäule und im linken Bein. Apfelgrosser recidivirter Knoten in der Narbe. 22. December 1881 mit einem Defect in der Wunde auf Wunsch entlassen. Ist nicht mehr gesund geworden. Gestorben am 27. Februar 1882 an Recidiv. Verflossen bis zur Operation 3 Monate, seit Beginn des Leidens 1 Jahr.

27. Catharina Schrumm, 58 Jahre alt, aus Bergzabern. Verheirathet. Aufgenommen 11. Mai 1881. — Anamnestisches. Nur kurze Zeit ihre Kinder gestillt. Im December 1880 machte sie Gliederweh durch. Vor 2 Monaten Härte in der Brust. Seit 14 Tagen Schmerzen in der linken Mamma und im linken Arm. 7 mal geboren, 7 Stillungen. — Status praesens. Hühnereigrosser, harter, mit Haut verwachsener Tumor im inneren Quadranten. Warze hypertrophisch und eingezogen. Tumor beweglich, Achseldrüsen vergrössert. Diagnose. Carcinoma mammae sin. (Scirrhus). — Operation. Amp. mamm., Ausräumung der Achselhöhle am 20. Mai 1881. Heilungsverlauf. Gutes Allgemeinbefinden, gute Granulationen auf der Wunde. 18. Juni 1881 geheilt. Das frühere Leiden kam wieder zum Vorschein. Gestorben am 3. Mai 1882. Verflossen bis zur Operation 2 Monate, seit Beginn des Leidens 14 Monate.

28. Victoria Beltzung, 54 Jahre alt, aus Massmünster. Verheirathet. Aufgenommen 17. Juni 1881. — Anamnestisches. Vor einem Jahre hatte sie Polyarthritis, seither bildete sich in der rechten Brust ein nussgrosser Knoten. 3 mal geboren, 3 Stillungen. — Status praesens. Ganze Mamma dextr. von einem höckerigen, harten, beweglichen Tumor eingenommen. Handtellergrosse Ulceration. Vergrösserung der Achseldrüsen. Diagnose. Carcinoma mamm. dextr. (Alveolarkrebs). — Operation. Amp. mamm., Ausräumung der Achselhöhle am 2. Juli 1881. Es bleibt ein handtellergrosser Defect. Der Heilungsverlauf verzögert sich durch geringfügige Eiterverhaltung. 14. August 1881 geheilt. Erkrankte bald darauf an einem Recidiv. Gestorben am 9. Juni 1884. Verflossen bis zur Operation 13 Monate, seit Beginn des Leidens 4 Jahre.

29. Maria Schrecklinger, 44 Jahre alt, aus Leidingen. Verheirathet. Aufgenommen 24. October 1881. — Anamnestisches. Vor 7 Jahren hatte sie Gastralgie mit Erbrechen; sie stillte ihre Kinder 10 Monate. Vor 10 Jahren rannte sie gegen einen Wagen, wobei die rechte Brust gequetscht wurde. Seit 3 Jahren ein kleines Knötchen im inneren Quadranten, später ein zweites im äusseren. Die Drüsen seit 1½ Jahren vergrössert. 3 mal geboren, 3 Stillungen. — Status praesens. Rechte Warze eingezogen. Apfelgrosser harter Tumor, verschieblich, mit Haut verwachsen. Am linken Sternalrand im 4. Intercostalraum eine isolirte harte Drüse. Der Tumor findet sich in der Mitte der Mamma. Diagnose. Carcinoma mamm. dextr. — Operation. Amp. mamm., Ausräumung der Achselhöhle am 27. November 1881. Fünfmarkstückgrosser Defect. Heilungsverlauf. 6. December 1881 Temperatur 39°. Erysipelas in der Umgebung der Wunde, Schmerzen in der rechten Thoraxhälfte. Gestorben 20. December 1881. Der Sectionsbefund ergiebt: Eiter mit grünen Gerinnseln in der Bauchhöhle. Adhäsionen der beiden Lungen, 200 Ccm. Flüssigkeit in der Pleura. Verflossen bis zur Operation 3 Jahre, seit Beginn des Leidens 3 Jahre.

30. Theresia Stöckel, 53 Jahre alt, aus Urloffen. Wittwe. Aufgenommen 6. December 1881. — Anamnestisches. Alle Kinder über 1 Jahr gestillt, das letzte vor 7 Jahren. Vor 6 Jahren ein Knötchen unter der rechten Mamilla. Vor 1 Jahr streifte sie mit der Brust an einen Ast, seither Ulceration und rascheres Wachsthum. 9 mal geboren, 9 Stillungen. — Status praesens. Es entleert sich stinkendes Secret aus der ulcerirten Geschwulst. Der Tumor ist beweglich. Die rechte Mamma ist grösser als die linke. Axillardrüsen vergrössert. Diagnose. Carcinoma mamm. dextr. — Operation. Amp. mamm. und Ausräumung der Achselhöhle und Exstirpation der Intraclaviculardrüsen am 10. December 1881. Heilungsverlauf. Allgemeinbefinden gut, Arm nicht schmerzhaft. Wunde sieht gut aus. 26. December 1881 Erysipel, Stechen auf der rechten Seite. Gestorben am 2. Januar 1882 an Erysipel. Verflossen bis zur Operation 6 Jahre, seit Beginn des Leidens 7 Jahre.

31. Regina Schneider, 49 Jahre alt, aus Ottenhöfen. Verheirathet. Erste Aufnahme am 24. Januar 1882, zweite Aufnahme am 3. April 1883. — Anamnestisches. Keine Heredität, hat vor 4 Jahren zum letzten Mal genährt, es bildete sich ein Knötchen, das vor 1 Jahr schmerzhaft wurde, besonders während der Menstruationszeit. 13 mal geboren, 13 Stillungen. — Status praesens. Pigmentirung der Unterarme und Fossa jugul. Im oberen inneren Quadranten ein kegelförmiger, harter, apfelgrosser, mit Haut verwachsener Tumor. Warze eingezogen. Die Geschwulst ist beweglich und auf Druck schmerzhaft, an der Oberfläche fluctuirend. — Operation. Amp. mamm. und Ausräumung der Achselhöhle am 30. Januar 1882. Excision des Recidivs am 9. April 1883. Heilungsverlauf. Gutes Allgemeinbefinden, normaler Wundverlauf am 8. März 1882. Nach 6 Monaten trat Recidiv in der Narbe ein; Pat. wurde operirt und abermals von einem Recidiv befallen, woran sie am 27. Juni 1884 starb. Verflossen bis zur Operation 4 Jahre, seit Beginn des Leidens 6 Jahre.

32. Rosine Schnebelt, 51 Jahre alt, aus Schutterwald. Ledig. Aufgenommen 5. Januar 1882. — Anamnestisches. Die Tante mütterlicherseits soll eine schlimme Brust gehabt haben. Litt oft an dysmenorrhoischen Schmerzen, Menopause seit 4 Jahren. Vor 1 Jahr entstand ein nussgrosser Knoten. Keine Geburten, keine Stillungen. — Status praesens. Harter, apfelgrosser, beweglicher, mit Haut verwachsener Tumor im unteren äusseren Quadranten. Vergrösserung der Achseldrüsen. Diagnose. Carcinoma mamm. dextr. (Scirrhus). — Operation. Amp. mamm., Ausräumung der Achselhöhle am 15. Jan. 1882. Heilungsverlauf. Der fünfmarkstückgrosse Defect heilt unter Bildung guter Granulationen. 15. Februar 1882 geheilt. Bekam einige Monate nach der Operation ein Recidiv in der Narbe. Gestorben am 10. October 1882. Verflossen bis zur Operation 1 Jahr, seit Beginn des Leidens $1^3/_4$ Jahre.

33. Eva Letz, 59 Jahre alt, aus Ittenheim. Verheirathet. Aufgenommen 10. Mai 1882. — Diagnose. Carcinoma mamm. — Operation. Amput. mammae, Ausräumung der Achselhöhle am 28. Mai 1882. Heilungsverlauf. Sie wurde einige Tage nach der Operation von Erysipelas befallen, woran sie am 13. Juni 1882 starb.

34. Martin Kamm, 69 Jahre alt, Schneider, aus Kurzenhausen. Erste Aufnahme am 21. Mai 1880, zweite Aufnahme am 24. Januar 1882. — Anamnestisches. Vor 12 Jahren bekam er einen Schlag mit einem Stein auf die linke Brust. Es bildete sich ein Blutextravasat, nach dessen Resorption ein Knoten zurückblieb. Vor 18 Monaten fing er an schneller zu wachsen. — Status praesens. Blasse Hautfarbe, an der linken Mamma eine 13 X 5 Cm. grosse Geschwulst, die mit Haut verwachsen ist, aber sich verschieben lässt. Diagnose. Carcinoma mammae sin. — Operation. Amput. mamm. und Ausräumung der Achselhöhle am 25. Mai 1880. Das Recidiv wird exstirpirt am 27. Januar 1882. Heilungsverlauf. 17. Juni Transplantation, ein Viertel davon heilt an. 30. Juni Erysipel. 12. Aug. 1880 geheilt. Guter Wundverlauf, bis er von einem Erysipel am 23. Februar 1882 befallen wird. 24. October 1881 Recidiv in der Narbe, keine Achseldrüsen. Gestorben 1. März 1882 an Erysipelas. Verflossen bis zur Operation $1^1/_2$ Jahr, seit Beginn des Leidens $3^1/_4$ Jahre.

35. Maria Zink, 63 Jahre alt, aus Westhofen. Verheirathet. Aufgenommen 3. Mai 1882. — Anamnestisches. Keine Heredität. Vor 1 Jahr stiess sie der Mann gegen die rechte Brust. Seit 6 Wochen ein nussgrosser Tumor unter der Warze. Sie machte Kataplasmen, worauf sich Eiter und röthliche Flüssigkeit aus der Geschwulst entleerte. Vor 3 Wochen trat Heilung der Wunde ein. Keine Geburten, keine Stillungen. — Status praesens. Warze hypertrophisch und eingezogen, apfelgrosser, beweglicher, harter Tumor in der rechten Mamma. Axillardrüsen vergrössert. Diagnose. Carcinoma mamm. dextr. (Scirrhus). — Operation. Amput. mammae, Ausräumung der Achselhöhle am 13. Mai 1882. Handtellergrosser Defect geschaffen. Heilungsverlauf. Es bilden sich gute Granulationen in der Wunde 22. Juni 1882. Der Defect noch ein Markstück gross. Erkrankte an Krebs. Gestorben am 7. Aug. 1886. Verflossen bis zur Operation $^1/_2$ Jahr, seit Beginn des Leidens $4^3/_4$ Jahre.

36. Maria Bregler, 54 Jahre alt, aus Mittelbronn. Verheirathet. Aufgenommen 4. August 1882. — Anamnestisches. Eine Stiefschwester starb an Carcinoma ventriculi. Vor 8 Wochen bildete sich ein harter Knoten in der rechten Mamma. 6 mal geboren, 6 Stillungen. — Status praesens. Rechte Mamma grösser als die linke. Die Haut ist gespannt und geröthet, Warze ist grösser als die linke, sie ist ferner eingezogen. Infiltration der Gland. infra- und supraclav. und axill. An der inneren unteren Seite ein citronengrosser, beweglicher, mit Haut verwachsener Tumor. Diagnose. Carcinoma mamm. dextr. — Operation. Amp. mamm. am Gland. infra- und supraclavicul. und axill. am 8. Aug. 1882. Ein viertelhandtellergrosser Defect. Heilungsverlauf. Allgemeinbefinden gut, normaler Wundverlauf. 8. September 1882 geheilt. Wurde im April 1884 wiederum von Carcinom befallen, woran sie im October 1884 starb. Verflossen bis zur Operation 8 Wochen, seit Beginn des Leidens $2^1/_2$ Jahre.

37. Catharina Ihler, 51 Jahre alt, aus Sennheim, Wittwe. Aufgenommen 13. August 1882. — Anamnestisches. Hat Pneumonie und Blattern durchgemacht. Hat ihre Kinder lange gestillt. Vor 3 Monaten entstand ein Knoten in der rechten Mamma, der seit 4 Wochen schnell wuchs und seit 14 Tagen schmerzte. 5 mal geboren, 5 Stillungen. — Status praesens. Rechte Mamma vergrössert, Warze eingezogen. An der äusseren Seite der rechten Brust ein harter, an einer Stelle fluctuirender Tumor. Drüsen fühlbar. Diagnose. Carcinoma mamm dextr. — Operation. Amp. mamm., Ausräumung der Axillardrüsen am 16. August 1882. Handtellergrosser Defect. Heilungsverlauf. Die Wunde bildet gute Granulationen. Am 8. September 1882. Allgemeinbefinden schlecht, Anfälle von rechtsseitigen klonischen Krämpfen. Gestorben am 24. Sept. 1882. Sectionsbefund: Metastasen im Gehirn unter dem Gyrus praecentralis links. Verflossen bis zur Operation 3 Monate, seit Beginn des Leidens 4 Monate.

38. Richarde Dolder, 63 Jahre alt, aus Mittelbergheim, Wittwe. Aufgenommen 16. September 1882. — Stat. praesens. Rechte Mamma dicker als linke. Warze und Haut normal; gänseeigrosser, verschiebbarer Tumor in der rechten Mamma. Axillardrüsen fühlbar. Diagnose. Carcinoma mamm. dextr. — Operation. Amput. mamm., Ausräumung der Achselhöhle, fünfmarkstückgrosser Defect entsteht am 18. September 1882. Heilungsverlauf. Allgemeinbefinden vorzüglich. Gute Granulationen. 12. November 1882 geheilt. Ist gesund geblieben, starb im Sommer 1887 an Pericarditis.

39. Anna Maria Friedmann, 54 Jahre alt, aus Selz, Wittwe. Erste Aufnahme 22. Jan. 1883, zweite Aufnahme 5. Mai 1883, dritte Aufnahme 30. April 1885. — Anamnestisches. Ihr Mann starb an Zungenkrebs. Seit 2 Jahren Menopause, vor 1 Jahr haselnussgrosser, harter Tumor in der linken Mamma, der vor $^3/_4$ Jahren ulcerirte. 3 mal geboren, 3 Stillungen. — Status praesens. Im oberen äusseren Segment der linken Brust ein wallnussgrosser, harter, mit Haut verwachsener Tumor. Drüsen an der Innenseite des Pector. maj. und in der Achselhöhle zu fühlen. Diagnose. Carcinoma mamm. sin. (Scirrhus). — Operation. Amput.

mamm. et Exstirpatio gland. am 30. Januar 1883. Heilungsverlauf. Die Heilung nimmt einen ziemlich guten Verlauf. 3. März 1883 geheilt. Bald nach der Operation bildet sich ein Recidiv, das am 5. Juni 1884 exstirpirt wird. Im April 1885 wird ein zweites constatirt und Metastasen im Oberarm, der im Collum chirurgicum fracturirt ist. Sie wird ungeheilt entlassen am 4. Mai 1885 und stirbt an allgemeiner Carcinose am 8. Mai 1886. Verflossen bis zur Operation 1 Jahr, seit Beginn des Leidens $4^1/_2$ Jahre.

40. Zoa Scherer, 56 Jahre alt, aus Strassburg. Verheirathet. Aufgenommen 25. Januar 1883. — Anamnestisches. Sie ist hereditär nicht belastet. Vor 5 Jahren entstand ein Knötchen oberhalb der rechten Warze, bis vor 2 Monaten liess sie sich mit Salben behandeln. Keine Geburten, keine Stillungen. — Status praesens. Mannskopfgrosser Tumor, der an der Oberfläche ulcerirt ist; er ist beweglich, mit Haut verwachsen. Es lassen sich an mehreren Stellen cystische Erweichungen durchfühlen, sonst überall hart. Drüsen nicht vorhanden. Diagnose. Carcinomatös degenerirtes Sarkom der rechten Mamma. — Operation. Amp. mamm., Ausräumung der Achselhöhle am 9. Februar 1883. Heilungsverlauf. Es bildet sich Eiterverhaltung, die Nähte werden gelöst, handtellergrosser Defect, keine guten Granulationen. 4. April 1883 in Heilung. 1 Monat nach der Entlassung hochgradigste Schwäche, Cyanose des Gesichts und der Nägel, Dyspnoe, Appetitlosigkeit. Zwei nussgrosse bewegliche Knoten um die Narbe. Gestorben am 28. Mai 1883. Befund: Metastasen in Lunge und grosser Curvatur. Verflossen bis zur Operation 5 Jahre, seit Beginn des Leidens $5^1/_3$ Jahre.

41. Margarethe Kraemer, 67 Jahre alt, aus Annweiler. Wittwe. Aufgenommen 13. Februar 1883. — Anamnestisches. Hat Masern und eine Unterleibsentzündung durchgemacht. Seit 1 Jahr ein nussgrosser schmerzloser Knoten in der rechten Brust. Seit $^1/_2$ Jahre vergrösserte er sich und wurde schmerzhaft. Keine Geburten, keine Stillungen. — Status praesens. Im oberen äusseren Theile der rechten Mamma ein apfelgrosser, harter, mit Haut und Unterlage verwachsener Tumor. Unregelmässige Herzaction, aussetzender Puls, Radialis verdickt. Diagnose. Carcinoma mamm. dextr. (Scirrhus). — Operation. Amp. mamm., Ausräumung der Achselhöhle am 21. Februar 1883. 24. März 1883 geheilt. Gestorben am 29. October 1883 an Herzfehler. Verflossen bis zur Operation 1 Jahr, seit Beginn des Leidens $1^3/_4$ Jahre.

42. Elisabeth Germann, 43 Jahre alt, aus Egisheim. Verheirathet. Aufgenommen 16. März 1883. — Anamnestisches. Mutter starb an Uteruskrebs. Vor 1 Jahre entstand ein Knoten im äusseren oberen Quadranten der rechten Mamma; seit $^1/_2$ Jahre Achseldrüsen. Sie behandelte sich mit Kataplasmen, worauf der Tumor ulcerirte. 2 mal geboren, 3 Stillungen. — Status praesens. Handgrosser flacher, beweglicher, mit Haut verwachsener, ulcerirter Tumor, nach unten und aussen miliare harte Knötchen. Hühnereigrosse Axillardrüsen. Diagnose. Carcinoma mamm. dextr. — Operation. Amp. mamm., Ausräumung der Achselhöhle am 21. März 1883. Heilungsverlauf. Der handtellergrosse Defect verkleinert sich. 6 Tage vor ihrem Weggange mehrere linsen-

grosse Recidive in der Haut der Umgebung. Jodbepinselungen erfolglos. Cancer en cuirasse. 16. Mai 1883 ungeheilt. Das Uebel wucherte weiter; gestorben am 14. Juli 1883. Verflossen bis zur Operation 1 Jahr, seit Beginn des Leidens $1^1/_3$ Jahr.

43. Leonie Burrus, 41 Jahre alt, aus Dambach. Ledig. Aufgenommen 21. Mai 1883. — Anamnestisches. Litt oft an Kopfschmerzen. Vor 1 Jahr entstand ein haselnussgrosser Tumor in der rechten Mamma, der in letzter Zeit schmerzhaft wurde. Keine Geburten, keine Stillungen. — Status praesens. Leicht beweglicher, harter Tumor in der rechten Brust. Diagnose. Carcinoma mamm. dextr. — Operation. Amp. mamm., Ausräumung der Achselhöhle am 24. Mai 1883. Wird geheilt entlassen am 13. Juni 1883. Es trat kein Recidiv ein. Gestorben am 29. Mai 1884 an Schwindsucht. Verflossen bis zur Operation 1 Jahr, seit Beginn des Leidens 2 Jahre.

44. Helene Brassel, 53 Jahre alt, aus Düppigheim. Ledig. Aufgenommen 13. October 1883. — Anamnestisches. Wurde in der Kindheit von einem Wagen überfahren; seit 4 Jahren Menopause. Vor 1 Jahr bildeten sich drei Tumoren in der rechten Mamma, die schmerzhaft wurden. Keine Geburten, keine Stillungen. — Status praesens. Harte, bewegliche, mit Haut verwachsene Knoten in der rechten Brust. Diagnose. Carcinoma mamm. dextr. — Operation. Amp. mamm., Ausräumung der Achselhöhle am 1. October 1882 (Boekel). Nach 7 Monaten trat ein Recidiv ein. Vier hühnereigrosse Tumoren und noch kleinere in der Parasternallinie links, mit Haut verwachsen. Auch an den Bauchdecken, am Rücken und am Oberarm findet man Knoten. Eiweiss im Urin. Gestorben am 3. November 1883. Befund: Carcinoma pleurae, der Lunge, des Zwerchfells, der Wirbelsäule, Leber, Nebenniere, Omenti. Verflossen bis zur Operation 1 Jahr, seit Beginn des Leidens 2 Jahre.

45. Joseph Ruhlmann, 62 Jahre alt, aus Orschweiler, Rebmann. Aufgenommen 10. Januar 1884. — Anamnestisches. Er erhielt einen Stoss gegen die linke Brust. Vor 1 Jahr bildete sich eine entzündliche Geschwulst, aus der sich bei Anwendung von Kataplasmen Eiter entleerte. Seit 5 Monaten knotige Verhärtungen. — Status praesens. Kräftiger, gut aussehender Mann, Lunge emphysematös, Herztöne dumpf, wallnussgrosser, harter, beweglicher, secernirender Tumor. Drüsen in der Achselhöhle. Diagnose. Carcinoma mammae sin. — Operation. Amp. mamm., Ausräumung der Achselhöhle am 22. Januar 1884. 11. Februar 1884 völlig geheilt. Ist gesund geblieben. Gestorben am 30. April 1886 an Lungenentzündung. Verflossen bis zur Operation 5 Monate, seit Beginn des Leidens $2^3/_4$ Jahre.

46. Catharina Mertz, 46 Jahre alt, aus Mittelweier. Verheirathet. Aufgenommen 4. Februar 1884. — Anamnestisches. Nicht erblich belastet, seit 4 Jahren Knötchen in der linken Mamma, sie fühlte anfangs eine gewisse Kälte in der Brust. Vor 8 Wochen ulcerirte der Tumor und verursachte zeitweise auftretende Schmerzen, die in den Arm und die Finger ausstrahlten. Geburten (?), Stillungen (?). — Status praesens. Patientin ist anämisch, faustgrosser, harter, mit Haut verwachsener, beweglicher Tumor. An Stelle der Warze ein blumenkohlartiges

Gebilde; Drüsen in der Achselhöhle vergrössert. Diagnose. Carcinoma mamm. sin. — Operation. Amput. mamm., Ausräumung der Achselhöhle am 6. Februar 1884. Heilungsverlauf. Es bildet sich eine Eiterverhaltung in der Tiefe der Achselhöhle. Am 14. Februar 1884 von Erysipelas befallen, dem sie am 20. Februar 1884 erliegt. Befund: Carcinoma pleurae, der Lunge und des Zwerchfells. Verflossen bis zur Operation 4 Jahre, seit Beginn des Leidens 4 Jahre.

47. Catharine Gregoire, 52 Jahre alt, aus Losdorf. Ledig. Aufgenommen 9. Februar 1884. — Anamnestisches. Vor 1 Jahre entstand ein harter Knoten in der unteren Partie der linken Brust, vor 6 Wochen Schwellung der Achseldrüsen. Keine Geburten, keine Stillungen. — Status praesens. Faustgrosser, harter Tumor in der linken Mamma, Haut intact. Axillardrüsen vergrössert. Diagnose. Carcinoma mamm. sin. — Operation. Amp. mamm., Ausräumung der Achselhöhle am 26. Februar 1884. Wunde heilt per primam intentionem am 3. April 1884. Einige Monate nachher trat ein Recidiv in der Achselhöhle auf, Metastasen in der Leber. Gestorben 31. Mai 1885. Verflossen bis zur Operation 1 Jahr, seit Beginn des Leidens 2¼ Jahre.

48. Luise Schnurr, 69 Jahre alt, aus Kappelrodeck. Verheirathet. Aufgenommen 12. Juli 1884. — Anamnestisches. Keine Heredität in der Familie. In letzter Zeit hat sie Athembeschwerden infolge ihrer Corpulenz. Vor 1 Jahr entstand ein harter Knoten in der rechten Mamma. 11 mal geboren, 11 Stillungen. — Status praesens. Faustgrosser, harter, verschieblicher Tumor in der rechten Brust. Ein zweiter nach der Achselhöhle zu. Haut ist intact. Achseldrüsen sind vergrössert. Diagnose. Carcinoma mamm. dextr. — Operation. Amp. mamm., Ausräumung der Achselhöhle am 19. Juli 1884. Fieberloser, guter Wundverlauf. 3. August 1884 plötzlicher Exitus. Befund: Lungenembolie, Thrombose im rechten Arm. Verflossen bis zur Operation 1 Jahr, seit Beginn des Leidens 1 Jahr.

49. Anna Stöber, 56 Jahre alt, aus Pfaffenheim. Verheirathet. Aufgenommen 25. Juli 1884. — Anamnestisches. Die Mutter starb an einem Magenleiden. Vor 4 Monaten entstand ein hühnereigrosser Tumor, der rasch wuchs. 4 mal geboren, 4 Stillungen. — Status praesens. Im oberen Quadranten der linken Brust ein mit Haut und Unterlage verwachsener, harter, höckeriger Tumor, Achseldrüsen vergrössert. Diagnose. Carcinoma mamm. sin. — Operation. Amp. mamm., Ausräumung der Achselhöhle am 1. August 1884. Heilungsverlauf vom 19. Septbr. 1884. Die Heilung durch Secretverhaltung etwas verzögert. Gleich nach der Entlassung bildete sich ein Recidiv, woran Pat. im November 1884 starb. Verflossen bis zur Operation 4 Monate, seit Beginn des Leidens 8 Monate.

50. Catharina Klein, 54 Jahre alt, aus Lingolsheim. Verheirathet. Erste Aufnahme am 16. October 1884, zweite Aufnahme am 6. Januar 1885. — Anamnestisches. Die Mutter starb an Wassersucht. Die Periode trat spät ein, sie heirathete erst mit 40 Jahren. Vor 2 Jahren entwickelte sich ein kleiner Knoten in der linken Brust. Geburten und Stillungen (?). — Diagnose. Carcinoma mamm. sin. — Operation. Amp.

mamm., Ausräumung der Achselhöhle am 18. October 1884. 23. November 1884 in Heilung. Bald nach der Entlassung entwickelte sich ein regionäres Recidiv zwischen Sternum und rechter Mamma. Gestorben am 23. Januar 1885. Befund: Metastasen in der Leber und in den Lungen. Verflossen bis zur Operation 2 Jahre, seit Beginn des Leidens 2¼ Jahre.

51. Caroline Zimmermann, 40 Jahre alt, aus St. Pilt. Ledig. Aufgenommen 19. Januar 1885. — Anamnestisches. Mutter hatte einen steinharten Tumor in der rechten Mamma, vor 1 Jahre bildete sich ein erbsengrosser Knoten, die Haut röthete sich darüber seit 2 Monaten. Keine Geburten, keine Stillungen. — Stat. praesens. Taubeneigrosser, harter, verschieblicher Tumor im oberen Quadranten. Haut verwachsen. Keine Achseldrüsen. Diagnose. Carcinoma mamm. sin. — Operation. Amp. mamm., Ausräumung der Achselhöhle am 2. Mai 1885. Die Wunde heilt ohne Störung. 5. Juni 1885 geheilt. Gestorben am 3. Juli 1886 an Recidiv. Verflossen bis zur Operation 1 Jahr, seit Beginn des Leidens 2½ Jahre.

52. Josephine Gaymann, 50 Jahre alt, aus Rimbachzell. Wittwe. Aufgenommen 30. April 1885. — Anamnestisches. Keine Heredität in der Familie. Vor 2 Jahren Menopause. Vor einem halben Jahre entstand ein kleiner schmerzhafter Knoten in der rechten Brust, der seit 2 Monaten ulcerirte. Geburten und Stillungen (?). — Stat. praesens. In der rechten oberen Hälfte der rechten Brust ein eigrosser, harter, papillomatöser, ulcerirter Tumor, keine Achseldrüsen. Diagnose. Carcinoma mamm. dextr. — Operation. Amput. mamm., Ausräumung der Achselhöhle am 5. Mai 1885. Handtellergrosser Defect. Heilungsverlauf. Geringe Eiterverhaltung verzögert die Heilung. 16. Juli 1885. Gesund bis 6 Monate vor dem Tode. Gestorben am 17. April 1890 an Phthisis pulmonum. Verflossen bis zur Operation ½ Jahr, seit Beginn des Leidens 4½ Jahre.

53. Margarethe Greveldinger, 50 Jahre alt, aus Valmünster. Aufgenommen 19. Mai 1885. — Anamnestisches. Hat Typhus durchgemacht. Die Periode war immer unregelmässig, seit 9 Jahren Menopause. Vor 2 Jahren haselnussgrosser harter Knoten in der linken Mamma. Seit 2 Monaten ulcerirt. Keine Geburten, keine Stillungen. — Stat. praesens. Faustgrosser, harter, wenig verschieblicher Tumor. Zweimarkstückgrosses Geschwür an der Oberfläche. Keine Achseldrüsen. Diagnose. Carcinoma mamm. sin. — Operation. Amp. mamm., Ausräumung der Achselhöhle am 23. Mai 1885. Heilungsverlauf. Der handtellergrosse Defect heilt sehr langsam. 25. Juli 1885. Recidivknoten in der Achselhöhle, die excidirt werden. 30. August 1885 geheilt. Gestorben am 25. Juli 1886 an einem zweiten Recidiv. Verflossen bis zur Operation 2 Jahre, seit Beginn des Leidens 3 Jahre 2 Monate.

54. Maria Erb, 51 Jahre alt, aus Urmatt. Verheirathet. Erste Aufnahme am 15. Juni 1885, zweite Aufnahme am 3. Juli 1887. — Anamnestisches. Im 15. Jahre wurde sie kyphoscoliotisch. Mit 19 Jahren menstruirt, heirathete im 35 Jahre. Seit 4 Jahren Menopause. Vor 6 Monaten entstand ein nussgrosser Knoten, vor 2 Monaten die Haut geröthet, seit 8 Tagen ulcerirt. 3 mal geboren, 3 Stillungen. — Diagnose. Gross-

zelliges alveoläres Carcinoma mamm. dextr. — Operation. Amput. mamm., Ausräumung der Achselhöhle am 24. Juli 1885. Heilungsverlauf. Der Defect heilt unter Bildung guter Granulationen 10. Aug. 1885. Blieb ein Jahr frei von Recidiv. Stellte sich mit einem faustgrossen, mit der Brustwand verwachsenen Tumor wieder vor, hatte ein kachektisches Aussehen und wurde inoperabel entlassen. Starb am 28. October 1887. Verflossen bis zur Operation 6 Monate, seit Beginn des Leidens fast 3 Jahre.

55. Agathe Lutrin, 45 Jahre alt, aus Rodern. Verheirathet. Aufgenommen 6. Juli 1885. — Anamnestisches. Mit 20 Jahren menstruirt. Vor 3/4 Jahren entstand ein wallnussgrosser Knoten, erst langsam, dann aber schnell wachsend. Seit 1/2 Jahre ist die Warze eingezogen. 3 mal geboren, keine Stillungen. — Status praesens. Ganze rechte Mamma von einem harten Tumor eingenommen, der mit Haut und Unterlage nicht verwachsen ist; Infiltration der Axillardrüsen. Diagnose. Carcinoma mamm. dextr. — Operation. Amp. mamm., Ausräumung der Achselhöhle am 11. Juli 1885. Heilungsverlauf. Gutes Allgemeinbefinden, ganz geringe Eiterung in der Wunde. Am 31. Juli 1885 in Heilung. Blieb ein ganzes Jahr gesund. Gestorben am 30. April 1887 an Recidiv. Verflossen bis zur Operation 3/4 Jahre, seit Beginn des Leidens 2 1/2 Jahre.

56. Justine Bauer, 60 Jahre alt, aus Ohlspach. Verheirathet. Aufgenommen 17. August 1885. — Anamnestisches. Keine Heredität in der Familie. Machte Lungenentzündung durch. Vor 6 Monaten Verhärtung in der linken Brust. Seit 8 Tagen stechende Schmerzen in der Brust und ziehende Schmerzen in der Achselhöhle. Geburten und Stillungen (?). — Status praesens. Oberhalb der Warze ein hühnereigrosser, beweglicher Tumor. Haut ist intact. Keine Drüsen fühlbar. Diagnose. Carcinoma mamm. sin. — Operation. Amp. mamm., Ausräumung der Achselhöhle am 19. August 1885. Heilungsverlauf am 27. August 1885. Erysipel nach dem Rücken zu. Nach 6 Tagen abgelaufen, Delirien treten auf, der Wundverlauf ist normal. 13. September 1885 auf dringenden Wunsch der Angehörigen in Heilung. Gestorben am 21. December 1888 an Recidiv. Verflossen bis zur Operation 6 Monate, seit Beginn des Leidens 3 Jahre 10 Monate.

57. Maria Vogt, 40 Jahre alt, aus Gaisbach. Ledig. Aufgenommen 27. August 1885. Keine Geburten, keine Stillungen. — Status praesens. Faustgrosser, harter, mit Haut verwachsener Tumor in der äusseren Hälfte der rechten Brust. Am unteren Rande des Pect. maj. bohnengrosser Knoten, ebenso einer in der Haut und in der Achselhöhle. Diagnose. Carcinoma mamm. dextr. — Operation. Amput. mamm., Ausräumung der Achselhöhle am 29. August 1885. Heilungsverlauf. 1. September 1885. Schmerzhafte Stelle in der Achselhöhle. 12. Septbr. 1885. Fiebergereiztes Aussehen der Granulationen, Infection (?). 12. Oct. 1885 geheilt. Gestorben am 9. August 1890 an Brustleiden, 4 Jahre nach der Operation.

58. Margarethe Kraut, 49 Jahre alt, aus Mühlhofen. Wittwe. Aufgenommen 7. Januar 1886. — Anamnestisches. Hat Masern, Scharlach durchgemacht, im ersten Wochenbett Mast. puerp. links, auch die Achseldrüsen waren entzündet, wurden incidirt, und es entleerte sich

Eiter. Im dritten Wochenbett Mast. puerp. rechts ohne Abscedirung, spontan heilend. Konnte mit linker Mamma nie stillen. Vor 6 Wochen stechende Schmerzen, hühnereigrosser Tumor in der linken Mamma. 5 mal geboren, keine Stillungen. — Status praesens. Im oberen inneren Quadranten harter, höckeriger, beweglicher Tumor in der linken Mamma. Haut intact. Warze fehlt, an deren Stelle eine quere eingezogene Hautfalte, Axillardrüsen nicht deutlich fühlbar. Diagnose. Carcinoma mamm. sin. — Operation. Amp. mamm., Ausräumung der Achselhöhle am 14. Januar 1886. Fieberloser Wundverlauf. 24. März 1886 geheilt. Gestorben am 8. August 1886 an Recidiv. Verflossen bis zur Operation 6 Wochen, seit Beginn des Leidens $^3/_4$ Jahre.

59. Barbara Albrecht, 45 Jahre alt, aus Edesheim. Verheirathet. Aufgenommen 9. Januar 1886. — Anamnestisches. Keine Hereditität in der Familie. Vor 4 Jahren Peritonitis, seither Hyperästhesie, nervöse Reizbarkeit, hysterische Anfälle; vor 2 Jahren entstand ein kleiner, langsam wachsender, zeitweise schmerzhafter Knoten in der linken Brust. 3 mal geboren, Stillungen (?). — Stat. praes. Blasse, magere Frau, hysterische Klagen und Vorstellungen. Aussen unten taubeneigrosser, beweglicher, mit Haut verlötheter Tumor. Warze eingezogen, Drüsen fühlbar. Diagnose. Carcinoma mamm. sin. — Operation. Amp. mamm., Ausräumung der Achselhöhle am 20. Januar 1886. 6. März 1886 geheilt. Blieb anfangs leidlich wohl. Im Februar 1888 Abnahme der Kräfte, Appetitlosigkeit, Geschwürsbildung in der Operationsnarbe. Während eines Bades erlitt sie einen intracapsulären Bruch des Hüftgelenks, es bildete sich Decubitus. Sie starb im October 1889 an hochgradigem Marasmus. Verflossen bis zur Operation 2 Jahre, seit Beginn des Leidens $5^3/_4$ Jahre.

60. Carolina Rücke, 34 Jahre alt, aus Pfalzburg. Verheirathet. Aufgenommen 31. Mai 1886. — Anamnestisches. Nicht hereditär belastet. Hat Scharlach durchgemacht. Mit 17 Jahren hatte sie eine Schwellung der Achseldrüsen mit Ausgang in Abscedirung. Vor $1^1/_2$ Jahren stiess sie sich mit einem Waschkübel gegen die Brust. Seither bildete sich ein harter, schmerzhafter Knoten in der linken Warze. Keine Geburten, keine Stillungen. — Status praesens. Auf der Mamilla und dem Hof ein schleimhautähnlicher, mit papillärer, höckeriger Oberfläche versehener Tumor. Er ist beweglich und mit der Haut verwachsen. Drüsenpacket in der Achselhöhle. Diagnose. Carcinoma mamm. sin. — Operation. Amput. mamm., Ausräumung der Achselhöhle am 9. Juni 1886. Fieberloser Wundverlauf. 26. Juni 1886 in Heilung. Ist gleich nach der Entlassung nach Köln verzogen, wo sie bald darauf starb. Verflossen bis zur Operation $^1/_2$ Jahr.

61. Maria Anna Männle, 46 Jahre alt, aus Oberkirch. Verheirathet. Aufgenommen 12. August 1886. Geburten und Stillungen (?). — Diagnose. Carcinoma mamm. dextr. — Operation. Amp. mamm., Ausräumung der Achselhöhle am 16. August 1886. 15. September 1886 geheilt. Erkrankte später wieder an Brustkrebs. Gestorben am 17. Novbr. 1888, 2 Jahre nach der Operation.

62. Maria Wolf, 37 Jahre alt, aus Barr. Verheirathet. Aufgenommen 28. Oct. 1886. — Anamnestisches. Hat Typhus durchgemacht,

hatte Lymphdrüsen am Halse. Die Periode kam mit 16 Jahren, sie war schmerzhaft. Vor 4 Monaten Stechen in der linken Brust, und bald darauf fühlte sie einen Knoten in dieser Mamma. 3 mal geboren, 2 Stillungen. — Status praesens. Faustgrosser, verschieblicher, mit Haut verwachsener Tumor; keine Axillardrüsen. Diagnose. Carcinoma mamm. sin. — Operation. Amput. mamm., Ausräumung der Achselhöhle am 6. November 1886. Normaler, fieberloser Wundverlauf am 30. November 1886. Bekam wieder einen Knoten an der operirten Brust. Gestorben am 20. October 1887. Verflossen bis zur Operation 4 Monate, seit Beginn des Leidens 1 Jahr 4 Monate.

63. Magdalena Birkicht, 47 Jahre alt, aus Wasselnheim. Wittwe. Erste Aufnahme am 20. Januar 1887, zweite Aufnahme am 28. Juli 1887, dritte Aufnahme am 21. Februar 1888. — Anamnestisches. Mit 15 Jahren menstruirt. Hat ein Kind 15, das andere 18 Monate gestillt. Vor $^1/_2$ Jahre linsengrosses Knötchen, seit 8 Wochen schnell wachsend. Mattigkeit im linken Arm. 2 mal geboren, 2 Stillungen. — Stat. praesens. Innen und oben von der Mamilla nussgrosser Knoten. Diagnose. Carcinoma mamm. sin. — Operation. Amput. mamm., Ausräumung der Achselhöhle am 27. Januar 1887. Excision des Recidivs am 2. August 1887 und am 4. März 1888. Heilungsverlauf. Gutes Allgemeinbefinden. Geringfügige Eiterung verzögert die Heilung. 28. März 1887 in Heilung. Zweiter Austritt am 24. August 1887, dritter am 24. März 1888. Im Juni erstes Recidiv, im October zweites. Im October 1889 erkrankte sie an einem Rückenmarksleiden. Gestorben am 11. November 1889. Verflossen bis zur Operation $^1/_2$ Jahr, seit Beginn des Leidens 3 Jahre 4 Monate.

64. Josephine Feder, 51 Jahre alt, aus Altenbach. Verheirathet. Aufgenommen 31. Januar 1887. — Anamnestisches. Vater starb an Magenkrebs. Mit 20 Jahren hatte sie eine Kniegelenksaffection mit Fistelbildung, erkrankte an Typhus. Mast. puerp. im dritten Wochenbett, links spontan, rechts unter Abscessbildung geheilt. Vor 2 Jahren kirschkerngrosser Knoten in der linken Mamma. 6 mal geboren, 8 Stillungen. — Status praesens. Kniegelenk in Flexion, ankylotisch. Im oberen Quadranten faustgrosser Tumor, ulcerirt, mit Haut verwachsen. Die Axillar- und Supraclaviculardrüsen sind fühlbar. Diagnose. Carcinoma mamm. sin. — Operation. Amp. mamm., Exstirpation der Drüsen am 12. Febr. 1887. Langsamer Heilungsverlauf. 14. April 1887 geheilt. Bekam ein Recidiv. Gestorben am 27. Februar 1889. Verflossen bis zur Operation 2 Jahre, seit Beginn des Leidens 4 Jahre.

65. Marie Meyer, 59 Jahre alt, aus Achern. Verheirathet. Aufgenommen 3. März 1887. — Anamnestisches. Nicht hereditär belastet. Mit 40 Jahren verheirathet, seit 11 Jahren Menopause. Vor 3 Jahren haselnussgrosser Knoten in der linken Brust. Die Schmerzen datiren seit der Ulceration. Müdigkeit im linken Arm. 1 mal geboren, keine Stillungen. — Status praesens. Innen oben gänseeigrosser, mit Haut und Unterlage verlötheter, ulcerirter Tumor in der linken Mamma. Vergrösserung der Achseldrüsen. Diagnose. Carcinoma mamm. sin. — Operation. Amp. mamm., Ausräumung der Achselhöhle am 8. März 1887. Heilungsverlauf. Allgemeinbefinden befriedigend. 9. April 1887 in

Heilung. Erkrankte bald wieder an Recidiv. Gestorben am 2. Juni 1887. Verflossen bis zur Operation 3 Jahre, seit Beginn des Leidens 3 Jahre 2 Monate.

66. Cäcilia Auberdin, 52 Jahre alt, aus Alberdorf. Verheirathet. Aufgenommen 24. März 1887. — Anamnestisches. Keine Hereditität. War nie krank. Im Herbst Menopause, erhielt einen Stoss gegen die rechte Brust. Vor 5 Monaten entstand ein harter, erbsengrosser Knoten. 8 mal geboren, 8 Stillungen. — Status praesens. Mobiler, harter, die ganze rechte Brust umfassender Tumor. Die Haut ist verwachsen. Nach aussen secundäre Hautknoten. Vergrösserte Achseldrüsen; Herzaction unregelmässig. Diagnose. Carcinoma mamm. dextr. — Operation. Amp. mamm., Ausräumung der Achselhöhle am 30. März 1887. Heilung erfolgt per primam intentionem am 19. April 1887. Es stellte sich ein Recidiv ein. Gestorben am 11. August 1888. Verflossen bis zur Operation 5 Monate, seit Beginn des Leidens 1 Jahr 10 Monate.

67. Maria Anna Winkler, 63 Jahre alt, aus Sucht. Verheirathet. Erste Aufnahme am 20. März 1887, zweite Aufnahme am 30. Juli 1887. Geburten, Stillungen (?). — Diagnose. Carcinoma mammae dextr. — Operation. Amput. mamm., Ausräumung der Achselhöhle am 7. April 1887. Exstirpation des Recidivs am 2. August 1887. 4. Juni 1887 geheilt. Nach einem Monat stellt sich ein Recidiv ein, das operirt wird. Bald darauf erkrankt sie an einem zweiten Recidiv. Gestorben am 2. December 1888, 1¾ Jahre nach der Operation.

68. Maria Hummel, 65 Jahre alt, aus Achenheim. Verheirathet. Aufgenommen 18. April 1887. Geburten, Stillungen (?). — Diagnose. Carcinoma mamm. sin. — Operation. Amp. mamm. und Ausräumung der Achselhöhle am 1. Mai 1887. 15. Juni 1887 geheilt. Blieb ¼ Jahr nach der Operation gesund, wurde von einem Recidiv befallen, dem Pat. am 22. März 1888, 10 Monate nach der Operation, erlag.

69. Franziska Vogel, 49 Jahre alt, aus Lautenbach-Zell. Verheirathet. Aufgenommen 3. Mai 1887. — Anamnestisches. Sie wurde mit 20 Jahren zum ersten Mal menstruirt, seit 1 Jahre stechende Schmerzen an der linken Mamma, sie muss sich immer auf die linke Seite legen. 1 mal geboren, keine Stillungen. — Status praesens. Apfelgrosser, harter, ulcerirter Tumor in der linken Brust. Vergrösserung der Achseldrüsen. Diagnose. Carcinoma mamm. sin. — Operation. Amp. mamm., Ausräumung der Achselhöhle am 5. Mai 1887. Guter Heilungsverlauf. 14. Juni 1887 geheilt. Kränkelte immer. Gestorben am 15. Febr. 1889 an Phthise. Verflossen bis zur Operation 1 Jahr, seit Beginn des Leidens 2¾ Jahre.

70. Catharina Vezières, 71 Jahre alt, aus Stieringen. Verheirathet. Aufgenommen 20. Juli 1887. — Anamnestisches. Soll 1854 Cholera durchgemacht haben. Menopause mit 53 Jahren. Seit 3 Jahren hat sie Rheumatismus im rechten Arm und im rechten Knie. Vor ¾ Jahren bekam sie einen harten Knoten in der rechten Mamma, seit 7 Monaten ulcerirt und schmerzhaft. 6 mal geboren, 6 Stillungen. — Stat. praesens. Oedem an den Knöcheln. Rechte Hälfte der rechten Mamma von einem eigrossen, ulcerirten Tumor eingenommen, keine Vergrösserung der Drüsen.

Diagnose. Carcinoma mamm. dextr. — Operation. Amput. mamm., Ausräumung der Achselhöhle am 26. Juli 1887. Wunde heilt per prim. intentionem 16. August 1887. Sie wurde von einem Recidiv befallen. Gestorben am 26. Februar 1891. Verflossen bis zur Operation $^3/_4$ Jahre, seit Beginn des Leidens $4^1/_4$ Jahre.

71. Carolina Lang, 37 Jahre alt, aus Hambach. Verheirathet. Aufgenommen 15. August 1887. — Anamnestisches. Der Vater starb an einer Brustkrankheit. Vor $1^1/_2$ Jahren entstand ein kleines Knötchen in der rechten Brust, das später wuchs und ulcerirte. Keine Geburten, keine Stillungen. — Status praesens. Gänseeigrosser Tumor, der mit Haut und Unterlage verwachsen ist. Vergrösserte Achseldrüsen. Diagnose. Carcinoma mamm. dextr. — Operation. Amput. mamm., Ausräumung der Achselhöhle am 16. August 1887. Heilung erfolgt per prim. intent. 28. August 1887. Gestorben am 24. Mai 1888 an Recidiv. Verflossen bis zur Operation $1^1/_2$ Jahre, seit Beginn des Leidens $2^1/_4$ Jahre.

72. Helene Thomann, 53 Jahre alt, aus Hüttenheim. Verheirathet. Aufgenommen 30. August 1887. Geburten, Stillungen (?). — Diagnose. Carcinoma mamm. dextr. — Operation. Amp. mamm., Ausräumung der Achselhöhle am 2. September 1887. Normaler Wundverlauf. 30. September 1887 geheilt. Metastasen in inneren Organen. Gestorben am 15. December 1888, 15 Monate nach der Operation.

73. Therese Vogelsberger, 35 Jahre alt, aus Tautenbach. Verheirathet. Aufgenommen 27. Oct. 1887. — Anamnestisches. Konnte wegen Milchmangels nicht stillen. Unregelmässige Menstruation. Vor $1^1/_2$ Jahren hühnereigrosser Knoten in der linken Brust. Hat vor 1 Jahre geboren. 1 mal geboren, keine Stillungen. — Status praesens. Linke Mamma vergrössert, Warze eingezogen, oberhalb der Warze nässendes, borkiges Ulcus, der Tumor ist mit Haut und Unterlage verwachsen. Vergrösserte Achseldrüsen. Diagnose. Carcinoma mamm. sin. — Operation 29. October 1887. Amput. mamm. et Exstirpatio gland. axill. Die Operation kann nicht zu Ende geführt werden, da man die Supraclaviculardrüsen nicht bekommen kann. Entlassen am 7. December 1887 mit Recidiv der Axillar-, Supra- und Infraclaviculardrüsen. 4 Wochen nach der Entlassung Cancer en cuirasse, Erysipel. Gestorben am 2. Februar 1888.

74. Justine Ruhlmann, 35 Jahre alt, aus Orschweiler. Ledig. Aufgenommen 9. Februar 1888. — Anamnestisches. Vater der Patientin ist Fall 45. Letzten Sommer Schmerzen in der linken Brust, besonders bei Witterungswechsel. Wachsen der Mamma nach acuter Bronchitis, seit einem Monat Ulcus. Keine Geburten, keine Stillungen. — Status praesens. In der Warzengegend eine secernirende Geschwulst, steinhart, mässig verschiebbar. Ein Knoten im Pector. maj., keine Achseldrüsen. Diagnose. Carcinoma mamm. sin. — Operation. Amp. mamm., Ausräumung der Achselhöhle am 15. Februar 1888. Die Heilung verzögert sich etwas durch Secretverhaltung. 28. März 1888. Gestorben am 16. Sept. 1888 an Recidiv. Verflossen bis zur Operation $^3/_4$ Jahre, seit Beginn des Leidens 16 Monate.

75. Therese Schnee, 48 Jahre alt, aus Nordhausen. Ledig. Erste Aufnahme am 22. Februar 1888, zweite Aufnahme am 30. Juli 1888. —

Anamnestisches. Keine Heredität in der Familie. Hat Typhus und Pneumonie durchgemacht. Litt oft an Menstruationsstörungen. Vor einem Jahre entstand ein wallnussgrosser Knoten in der rechten Brust. Keine Geburten, keine Stillungen. — Status praesens. Eigrosser, harter Tumor in der rechten Mamma, mit Haut und Warze verwachsen, beweglich. Diagnose. Carcinoma mamm. dextr. — Operation. Amp. mamm., Exstirpation der Achseldrüsen am 29. Februar 1888. Excision des Recidivs am 3. August 1888. Am 9. April 1888 als geheilt entlassen. 12. Juni 1888 Schmerzen in der linken Brust, besonders beim Athmen, regionäres Recidiv. 6 Wochen nach der zweiten Operation entstand wieder ein Recidiv, woran Pat. am 12. April 1890 starb. Verflossen bis zur Operation 1 Jahr, seit Beginn des Leidens 3 Jahre 2 Monate.

76. Therese Lachmann, 36 Jahre alt, aus Gebweiler. Verheirathet. Aufgenommen 6. Juni 1888. — Anamnestisches. Sie stiess vor einem Jahre mit der Brust an eine spitze Kante. Vor 7 Monaten bildete sich eine Verhärtung aussen von der Mamilla rechts, seit 5 Monaten rasch wachsend und schmerzhaft. 3 mal geboren, 3 Stillungen. — Stat. praes. Handtellerbreiter Tumor aussen von der Warze. Im Warzenhof Narben (Rhagaden). Der Tumor ist weder mit Haut, noch Unterlage verwachsen. Diagnose. Carcinoma mamm. dextr. — Operation. Amput. mamm., Ausräumung der Achselhöhle am 14. Juni 1888. Guter Wundverlauf. 10. Juli 1888 geheilt. Bekam ein Recidiv. Gestorben am 24. Mai 1889. Verflossen bis zur Operation 1 Jahr, seit Beginn des Leidens 2 Jahre.

77. Carolina Ophoff, 35 Jahre alt, aus Zunsweier. Verheirathet. Aufgenommen 20. August 1888. — Anamnestisches. Hat ihre Kinder $1\frac{1}{2}$ bis 2 Jahre gestillt. Vor 1 Jahre hatte sie ein brennendes Gefühl in der linken Mamilla, oben von der Warze bildete sich ein harter Knoten. 3 mal geboren, 3 Stillungen. — Stat. praesens. Oben aussen von der linken Brust ein zehnpfennigstückgrosses Geschwür, pflaumengrosser harter, mit Haut verwachsener, verschieblicher Tumor. Axillardrüsen vergrössert. Diagnose. Carcinoma mamm. sin. — Operation. Amput. mamm., Ausräumung der Achselhöhle am 27. August 1888. 29. September 1888 geheilt. Magerte vor dem Tode sehr ab, bekam ein Recidiv. Gestorben am 27. September 1889. Verflossen bis zur Operation 1 Jahr, seit Beginn des Leidens 2 Jahre.

78. Luise Kessler, 45 Jahre alt, aus Burbach. Verheirathet. Erste Aufnahme am 17. Januar 1889, zweite Aufnahme am 13. April 1889. — Anamnestisches. Keine Heredität, machte im dritten Wochenbett eine Mastitis puerp. durch. Seither ist die rechte Brust etwas schmerzhaft gewesen. Vor einem halben Jahre bekam sie einen Stoss gegen die rechte Mamma, es bildete sich ein Knoten, der vor 14 Tagen ulcerirte. 13 mal geboren, 13 Stillungen. — Stat. praesens. Rechte Warze eingezogen, harter, höckeriger, mit Haut verwachsener Tumor, der in der Warzengegend ulcerirt ist. Er ist beweglich, die Achseldrüsen sind vergrössert. Diagnose. Carcinoma mamm. dextr. — Operation. Amput. mamm. Ausräumung der Achselhöhle am 21. Januar 1889. Exstirpation des Recidivs mittelst Paquelin am 15. April 1889. Heilungsverlauf. Die Wunde heilt per prim. intent. 16. Februar 1889. Alsbald tritt ein zwei-

Recidiv ein; auf dringenden Wunsch ungeheilt entlassen am 7. Mai 1889. Bald nach der Entlassung bricht die Narbe auf, es entleert sich Eiter; die Narbe mit Carcinomknötchen besetzt; Pat. wird operirt und bekommt ein zweites Recidiv. Gestorben am 2. August 1889. Verflossen bis zur Operation $^1/_2$ Jahr, seit Beginn des Leidens 1 Jahr.

79. Anna Muth, 37 Jahre alt, aus Ommersheim. Verheirathet. Aufgenommen 29. April 1889. — Anamnestisches. Mutter und zwei Geschwister starben an Wassersucht. Vor einem Jahre bildete sich ein harter Knoten; seit letztem Herbst rasch wachsend und schmerzhaft. 6 mal geboren, 6 Stillungen. — Status praesens. Rechte Warze eingezogen, darüber ein ulcerirter, mit Haut verwachsener, verschieblicher Tumor. Vergrösserte Axillardrüsen. Diagnose. Carcinoma mamm. dextr. — Operation. Amp. mamm., Ausräumung der Achselhöhle am 6. Mai 1889. Heilungsverlauf. Es bildet sich eine Eiterverhaltung, sonst guter Wundverlauf am 29. Mai 1889. Gestorben an Recidiv im Februar 1890. Verflossen bis zur Operation 1 Jahr, seit Beginn des Leidens 2 Jahre 2 Monate.

80. Barbara Haas, 69 Jahre alt, aus Hochfelden. Verheirathet. Aufgenommen 6. Mai 1889. — Anamnestisches. Vor 20 Jahren hatte sie eine Mastitis puerp. beider Brüste. Vor einem Jahre entstand ein kleiner Knoten in der linken Brust, der nach einigen Wochen ulcerirte. Drüsen in der Achselhöhe fühlbar. 3 mal geboren, 2 Stillungen. — Stat. praesens. Leichte Anämie, Spaltung des zweiten Tones über der Mitralis. An der Umschlagsfalte der Mamma links mit Haut und Unterlage verwachsener ulcerirter Tumor. Diagnose. Carcinoma mamm. sin. — Operation. Amp. mamm., Ausräumung der Achselhöhle am 20. Mai 1889. Normaler Wundverlauf. 24. Juni 1889 geheilt. Gestorben 31. December 1889 an Recidiv. Verflossen bis zur Operation 1 Jahr, seit Beginn des Leidens $1^2/_3$ Jahre.

81. Therese Koch, 59 Jahre alt, aus Schweighausen. Verheirathet. Aufgenommen 20. August 1889. Geburten, Stillungen (?). — Diagnose. Carcinoma mamm. sin. — Operation. Amp. mamm., Ausräumung der Achselhöhle am 23. August 1889. 26. September 1889 geheilt. Gestorben am 16. Oct. 1890 an Recidiv, 1 Jahr und 2 Monate nach der Operation.

82. Seraphine Klein, 50 Jahre alt, aus Gereuth. Verheirathet. Aufgenommen 22. October 1889. — Anamnestisches. Mit 18 Jahren menstruirt, im vierten Wochenbett Mastitis puerp. an beiden Brüsten. Seit 2 Jahren Menopause. Seither ein Knötchen in der rechten Mamma. Im September 1888 hier operirt, bekam sie im Januar 1889 ein Recidiv in der Narbe. 5 mal geboren, 5 Stillungen. — Status praesens. Keine Drüsenschwellungen, 4 Cm. vom Sternalrand eine 6 Cm. lange und breite Geschwulst, die an der Oberfläche ulcerirt ist. Diagnose. Carcinoma mamm. dextr. recid. — Operation. Exstirpation des Recidivs am 4. November 1889; grosser Defect. 13. December 1889 Froschhauttransplantation. Heilungsverlauf. Es bilden sich gute Granulationen, die Transplantationen wachsen zur Hälfte an. 20. Januar 1890 geheilt. Gestorben Ende März 1891. Verflossen bis zur Operation 1 Jahr, seit Beginn des Leidens $3^1/_4$ Jahre.

83. Catharina Hochstrasser, 53 Jahre alt, aus Rosheim. Verheirathet. Aufgenommen 10. November 1889. — Anamnestisches. Im

ersten Wochenbett Mastit. puerp. Seit letztem Sommer Menopause. Es bildete sich um diese Zeit ein kleiner Knoten, der schnell wuchs. 5 mal geboren, 5 Stillungen. — Status praesens. Brüste sind welk, in der oberen Hälfte harter Tumor. Drüsen in der Achselhöhle und Supraclaviculargrube vergrössert. Diagnose. Carcinoma mamm. dextr. — Operation. Amp. mamm., Ausräumung der Achselhöhle am 19. November 1889. 15. December 1889 völlig geheilt. Gestorben im April 1891. Verflossen bis zur Operation ½ Jahr, seit Beginn des Leidens 2 Jahre.

84. Maria Stählin, 48 Jahre alt, aus Avricourt. Aufgenommen 8. Februar 1890. Geburten, Stillungen (?) — Diagnose. Carcinoma mamm. sin. — Operation. Amp. mamm., Ausräumung der Achselhöhle am 10. Februar 1890. 5. März 1890 geheilt. 6 Wochen nach der Operation stellte sich ein Recidiv in der Achselhöhle ein mit Lähmung des Armes. Gestorben am 16. November 1890.

85. Therese Parmentier, 67 Jahre alt, aus Zell, Wittwe. Aufgenommen 12. März 1890. 3 mal geboren, 3 Stillungen. — Status praesens. Patientin ist taub. Aussen in der rechten Mamma bohnengrosser, mit Haut verwachsener, beweglicher Tumor. Drüsen in der Achselhöhle. Diagnose. Carcinoma mamm. dextr. — Operation. Amput. mamm., Ausräumung der Achselhöhle am 14. März 1890. Heilungsverlauf. 3. April 1890 Dementia senilis. 7. April 1890 Wunde geheilt. Blieb gesund. Gestorben am 23. Februar 1891 an Altersschwäche, 11 Monate nach der Operation.

86. Barbara Spannagel, 74 Jahre alt, aus Katzenthal. Verheirathet. Aufgenommen 30. Mai 1890. — Anamnestisches. Vor einem Jahre entstand ein haselnussgrosser Tumor am Rande des Pect. maj., auf Druck schmerzhaft. 1 mal geboren, 1 Stillung. — Stat. praesens. Der Tumor nimmt die ganze linke Mamma ein. Die Haut ist mit dem Tumor verwachsen und geröthet. Der Tumor ist verschieblich. Diagnose. Carcinoma mamm. sin. — Operation. Amput. mamm., Ausräumung der Achselhöhle, Exstirpation eines Drüsenpackets auf der Fascia intercostalis ext. am 5. Juni 1890. Heilungsverlauf. 11. Juni 1890 Erscheinungen von Lungenödem. 15. Juni 1890 Exitus. Befund: Krebsknoten in Lunge, Netz, Leber, Milz und Peritoneum, Lungenödem. Verflossen bis zur Operation 1 Jahr, seit Beginn des Leidens 1 Jahr.

87. Margarethe Hetzel, 44 Jahre alt, aus Nellingen. Verheirathet. Aufgenommen 2. Juni 1890. — Anamnestisches. Vor 2 Jahren Knötchen in der linken Brust, das seit 3 Wochen schnell wuchs. 2 mal geboren, 2 Stillungen. — Status praesens. Faustgrosser, harter, mit Haut verwachsener, wenig verschiebbarer Tumor, Drüsen in der Achselhöhle. Diagnose. Carcinoma mamm. sin. — Operation. Amp. mamm, Ausräumung der Achselhöhle am 4. Juni 1890. 6 X 4 Cm. grosser Defect. Am 19. Juni 1890 Transplantation. Die Wunde heilt per primam intent. 26. Juni 1890. Recidiv in der Achselhöhle. Gestorben am 18. November 1890. Verflossen bis zur Operation 2 Jahre, seit Beginn des Leidens 2½ Jahre.

88. Catharina Lang, 58 Jahre alt, aus Stieringen. Verheirathet. Aufgenommen 18. September 1890. — Anamnestisches. Vor einem Jahre

entstand ein harter Knoten in der rechten Brust. Die Warze wurde wund, es traten leichte Entzündungserscheinungen und Fieber ein, das nach einer Woche schwand. Geburten, Stillungen (?). — Stat. praesens. Warze mit Schrunden und Borken bedeckt. Im oberen äusseren Quadranten taubeneigrosser, mit Unterlage verwachsener Tumor. Drüsen in Achselhöhle fühlbar. Diagnose. Carcinoma mamm. dextr. 21.—24. Erysipelas. — Operation. Amp. mamm., Ausräumung der Achselhöhle am 1. October 1890. 20. October 1890 geheilt. Gestorben am 12. August 1891 an Recidiv. Verflossen bis zur Operation 1 Jahr, seit Beginn des Leidens 2 Jahre 2 Monate.

89. Magdalena Felden, 60 Jahre alt, aus Brudersdorf. Verheirathet. Aufgenommen 11. December 1890. — Anamnestisches. Patientin war immer gesund. Im April 1890 bemerkte sie einen harten, schmerzlosen Knoten in der rechten Brust. 1 mal geboren, 1 Stillung. — Stat. praesens. Kräftig gebaute Frau, kinderfaustgrosser Tumor, mit Haut verwachsen, verschieblich; Achseldrüsen vergrössert. Diagnose. Carcinoma mamm. dextr. — Operation. Amput. mamm., Ausräumung der Achselhöhle am 13. December 1890. Heilung erfolgt per primam intent. 6. Januar 1891. Metastasen in der Leber. Gestorben am 10. Mai 1891. Verflossen bis zur Operation 8 Monate, seit Beginn des Leidens 13 Monate.

III. Operirte Kranke, deren Schicksal nicht bekannt ist.

90. Charlotte Riedinger, 50 Jahre alt, aus Hördt. Ledig. Aufgenommen 1. August 1881. Geburten und Stillungen (?). — Diagnose. Carcinoma mamm. dextr. — Operation. Amput. mamm., Ausräumung der Achselhöhle am 6. August 1881. Fieberloser, normaler Wundverlauf. 5. September 1881 geheilt. Weiteres Schicksal unbekannt.

91. Marie Jacob, 46 Jahre alt, aus Molsheim. Verheirathet. Aufgenommen 29. December 1884. — Anamnestisches. Vor 2 Jahren entstand in der linken Mamma ein harter Knoten, vor 3 Monaten ein zweiter, der erste wurde geschwürig. Auch die rechte Brust in letzter Zeit schmerzhaft und schwoll an. 7 mal geboren, 7 Stillungen. — Status praesens. Innen oben in der linken Brust ein gänseeigrosser, ulcerirter Tumor, mit einem wallnussgrossen tieferen zusammenhängend. Vergrösserung der Axillardrüsen. Diagnose. Carcinoma mamm. sin. — Operation. Amput. mamm., Ausräumung der Achselhöhle am 8. Januar 1885. Vena axill. unterbunden und excidirt. Heilungsverlauf. Die rechte Mamma wird hochgebunden und schwillt ab. Der linke Arm wird infolge einer Anschwellung mit einer Flanellbinde umwickelt. 10. März 1885 geheilt. Weiteres Schicksal unbekannt. Dauer bis zur Operation 2 Jahre.

92. Barbara Hurst, 58 Jahre alt, aus Schönau, Wittwe. Aufgenommen 12. Juni 1885. — Anamnestisches. Mit 19 Jahren menstruirt; starke molimina ad menstr., profuse Perioden. Menopause seit 4 Jahren. Vor 2 Jahren entstand ein nussgrosser weicher Tumor in der linken Brust. Keine Geburten, keine Stillungen. — Status praesens. Aussen von der linken Mamma kuglige, harte Anschwellung; keine Drüsen. Diagnose. Carcinomatöse Degeneration von Cysten in der linken Mamma. — Operation. Amp. mamm., Ausräumung der Achselhöhle am

22. Juni 1885. Heilungsverlauf. 13. August 1885 völlig geheilt. Weiteres Schicksal: war nicht aufzufinden. Dauer bis zur Operation 2 Jahre.

93. Emma Schroeder, 44 Jahre alt, aus Strassburg. Verheirathet. Aufgenommen 13. Juli 1886. — Anamnestisches. Hereditär nicht belastet. Hatte eine Mastit. puerp. rechts, stillte nur links. Seit 4 Monaten schmerzloser, harter Tumor. Seit 8 Tagen ist er schmerzhaft; die Schmerzen strahlen nach dem Rücken hin aus. 1 mal geboren, 1 Stillung. — Status praesens. Oben innen ein nicht deutlich abgrenzbarer, harter, mit Haut und Unterlage verwachsener Tumor. Axillardrüsen sind vergrössert. Diagnose. Carcinoma mamm. sin. — Operation. Amp. mamm., Ausräumung der Achselhöhle am 19. Juli 1886. Guter Wundverlauf. 4. August 1886 in Heilung. Weiteres Schicksal: ist verzogen. Dauer bis zur Operation 4 Monate.

94. Eleonore Früh, 56 Jahre alt, aus Sassbach, Wittwe. Aufgenommen am 16. August 1886. — Geburten und Stillungen (?). — Diagnose. Carcinoma mamm. sin. — Operation. Amp. mamm., Ausräumung der Achselhöhle am 17. August 1886. Heilungsverlauf. 9. Nov. 1886 geheilt. Weiteres Schicksal: die Anfrage blieb unbeantwortet.

95. Marie Frommholz, 51 Jahre alt, aus Legelsheim. Verheirathet. Aufgenommen am 2. October 1886. — Anamnestisches. Hat die Kinder fast 2 Jahre lang gestillt. Vor 1½ Jahren entstand in der rechten Brust spontan ein Knoten, der später ulcerirte. 8 mal geboren, 8 Stillungen. — Status praesens. Im oberen äusseren Quadranten apfelgrosser, mit Haut verwachsener, beweglicher Tumor. Vergrösserung der Achseldrüsen. Diagnose. Carcinoma mamm. dextr. — Operation. Amp. mamm., Ausräumung der Achselhöhle am 4. October 1886. Die Heilung erfolgt per prim. int. 19. October 1886 in Heilung. Weiteres Schicksal unbekannt. Dauer bis zur Operation 1½ Jahre.

96. Anna Grimmer 46 Jahre alt, aus Bertringen. Verheirathet. Aufgenommen 31. Januar 1887. — Anamnestisches. Seit 10 Jahren Kropf infolge von Tragen schwerer Lasten. Vor ¾ Jahren harter Knoten in der linken Brust. 1 mal geboren, 1 Stillung. — Status praesens. Taubeneigrosser, harter Tumor aussen oben in der linken Brust. Die Schmerzen strahlen nach dem Rücken aus. Diagnose. Carcinoma mamm. sin. — Operation. Amp. mamm., Ausräumung der Achselhöhle am 7. Februar 1887. Fieberloser Wundverlauf. 19. April 1887 fast geheilt. Weiteres Schicksal: auf die Anfrage erfolgte keine Antwort. Dauer bis zur Operation ¾ Jahre.

97. Elina Propheter, 35 Jahre alt, aus Rohrbach. Verheirathet. Aufgenommen am 9. Mai 1887. — Anamnestisches. Mit 16 Jahren menstruirt. Hat Typhus durchgemacht. Seit 2 Jahren erbsengrosser Knoten, der seit einigen Wochen schmerzhaft und ulcerirt ist. 5 mal geboren, keine Stillung. — Status praesens. Im äusseren unteren Quadranten der rechten Brust ein eigrosser, mit Unterlage verwachsener Tumor. Taubeneigrosse Axillardrüsen. Diagnose. Carcinoma mamm. dextr. (Scirrhus). — Operation. Amp. mamm., Ausräumung der Achselhöhle am 17. Mai 1887. Heilung per prim. int. 3. Juni 1887. Weiteres

Schicksal: die Anfrage blieb unbeantwortet. Dauer bis zur Operation 2 Jahre.

98. Maria Müller, 38 Jahre alt, aus Wildenstein. Verheirathet. Aufgenommen 3. December 1887. — Anamnestisches. Keine Heredität in der Familie. Hat Drillinge 1 Jahr lang gestillt. Das letzte Kind wollte an der linken Brust nicht mehr trinken. Seit der Zeit von 16 Monaten ist die betreffende Mamma schmerzhaft, die Schmerzen sind jetzt am stärksten in der Achselhöhle. 2 mal geboren, 4 Stillungen. — Status praesens. Bronchitis, Bubo axillaris rechts. Grössere Knoten in der linken Mamma, die mit Haut verwachsen und auf der Unterlage nur wenig verschieblich sind. Diagnose. Carcinoma mamm. sin. — Operation. Amp. mamm., Ausräumung der Achselhöhle am 18. December 1887. Normaler Wundverlauf. 18. Januar 1887 entlassen. Weiteres Schicksal unbekannt. Dauer bis zur Operation 16 Monate.

99. Catharina Mumber, 40 Jahre alt, aus Behringen. Verheirathet. Erste Aufnahme am 13. März 1888, zweite Aufnahme am 13. Juli 1888. — Anamnestisches. Nicht hereditär belastet. Vor einem Jahre entstand ein Knoten in der linken Mamma, der schnell wuchs und ulcerirte. 3 mal geboren, 3 Stillungen. — Status praesens. Apfelgrosser, harter, mit Haut und Unterlage verwachsener Tumor. Axillardrüsen sind vergrössert. Diagnose. Carcinoma mamm. sin. — Operation. Amp. mamm., Ausräumung der Achselhöhle am 23. März 1888. Normaler Wundverlauf. Entlassen am 10. April 1888. Weiteres Schicksal: Bald nach der Entlassung stellt sich ein Recidiv in der Haut und der Umgebung der Narbe und in der Achselhöhle ein. Sie wird für inoperabel erklärt. 6. August 1888. Dauer bis zur Operation 1 Jahr.

100. Catharina Diek, 50 Jahre alt, aus Roschbach. Verheirathet. Aufgenommen 14. Nov. 1889. — Anamnestisches. Will 14 Tage lang Schmerzen in der Brust infolge von Erkältung gehabt haben. Vor 11 Jahren hatte sie Schrunden in der rechten Brust. Periode war unregelmässig. Vor 1 Jahre fühlte sie Schmerzen in der rechten Mamma beim Heben einer schweren Last, Klimakterium vor $^3/_4$ Jahren. 9 mal geboren, 9 Stillungen. — Status praesens. Lateral oben in der Brust ein faustgrosser, mit Haut verwachsener, beweglicher Tumor. Diagnose. Carcinoma mamm. dextr. — Operation. Exstirpation des Tumors am 21. Nov. 1889. Wunde heilt per primam intent. 10. December 1889 entlassen. Weiteres Schicksal: die Anfrage blieb unbeantwortet. Dauer bis zur Operation 1 Jahr.

101. Catharina Lembert, 48 Jahre alt, aus Blies-Ransbach. Ledig. Aufgenommen 10. December 1889. — Anamnestisches. Seit 9 Jahren Menopause; vor 1 Jahre entstand in der rechten Mamma ein kleiner schmerzloser Knoten. Seit 3 Monaten kann sie den 3. und 4. Finger der rechten Hand weniger gut bewegen. Geburten, Stillungen (?). — Stat. praesens. Oben aussen ein harter, verschiebbarer, mit Haut verwachsener Tumor. Axillardrüsen infiltrirt. Diagnose. Carcinoma mamm. dextr. — Operation. Amp. mamm., Ausräumung der Achselhöhle am 17. December 1889. Heilungsverlauf. Es bildet sich ein leichtes Ekzem am Wundrande, das bald schwindet. 17. Januar 1890 geheilt.

Weiteres Schicksal: die Anfrage blieb unbeantwortet. Dauer bis zur Operation 1 Jahr.

102. Barbara Schönholz, 36 Jahre alt, aus Barbelroth. Verheirathet. Aufgenommen 12. Mai 1890. — Anamnestisches. Die Eltern starben an Tuberculose. Vor 14 Jahren hatte sie Schmerzen in der linken Seite, sie liess sich Schröpfköpfe aufsetzen. Die linke Brust wurde schmerzhaft, schwoll an. Während der zweiten Graviditat 1878 bildete sich ein harter Knoten in der linken Brust; sie wurde von 3 Aerzten operirt. Seit 5 Monaten kam das Leiden von Neuem, die Schmerzen, besonders bei der Menstruation, sehr stark. 2 mal geboren, keine Stillungen. — Stat. praesens. Von der linken Mamma nur noch ein pflaumengrosses Restchen, das von einem harten Knoten eingenommen wird. In der rechten Brust grössere Conglomerate von harten, nirgends verwachsenen Knoten, besonders im oberen und unteren Quadranten. Diagnose. Carcinomatös entartetes Mammaadenom. Auch die Axillardrüsen sind carcinomatös. — Operation. Amput. mamm. dextr. und Ausräumung der rechten Achselhöhle. Exstirpation des linksseitigen Recidivknotens am 22. Mai 1890. Das Recidiv rechterseits wird am 20. Juni 1890 exstirpirt. Heilungsverlauf. Es bildet sich rechterseits ein Recidiv auf dem Rippenknorpel. Die Heilung geht der grossen Defectbildung wegen sehr langsam vor sich. 23. August 1890 entlassen. Weiteres Schicksal unbekannt. Dauer bis zur Operation 5 Monate.

103. Sophie Huber, 64 Jahre alt, aus Oppenau, Wittwe. Aufgenommen 14. Juni 1890. — Anamnestisches. Kein Trauma vorhergegangen, keine Heredität. Vor $^1/_4$ Jahr entstand ein nussgrosser Knoten in der linken Mamma, der zeitweise schmerzhaft ist. 6 mal geboren, 6 Stillungen. — Status praesens. Im äusseren oberen Quadranten ein harter, verschiebbarer, mit Haut verwachsener Tumor. Drüsen in der Achselhöhle fühlbar. Diagnose. Carcinoma mamm. sin. (Scirrhus.) — Operation. Amput. mamm., Ausräumung der Achselhöhle am 21. Juni 1890. Excision der Vena axillaris, Nervus axillaris und thoracicus. Heilungsverlauf. Der obere Theil des Armes anfangs etwas ödematös, keine Sensibilitäts- oder Motilitätsstörungen. 4. Juli 1890 geheilt. Weiteres Schicksal unbekannt. Dauer bis zur Operation 3 Monate.

104. Georg Neubert, 39 Jahre alt, aus Strassburg, Schaffner. Erste Aufnahme am 16. August 1883, zweite Aufnahme am 3. März 1884. — Anamnestisches. Vor 2 Jahren entstand ein nussgrosser, schmerzloser Knoten, seit 4 Wochen ulcerirt. Seit 3 Monaten Infiltration der Axillardrüsen. Mann. — Status praesens. Kräftiger, gut aussehender Mann. Linke Mamma vergrössert, harter, ulcerirter, beweglicher, mit Haut verwachsener Tumor. Vergrösserung der Gland. infraclavic. und axill. Diagnose. Carcinoma mamm. sin. (Scirrhus). — Operation. Amp. mamm, Ausräumung der Achselhöhle und Infraclaviculargrube am 17. August 1883. Exstirpation des Recidivs am 7. März 1884. 15. September 1883 geheilt. Einige Monate nachher Recidiv in der Narbe, das operirt wird und heilt. Weiteres Schicksal: ist verzogen. Dauer bis zur Operation 2 Jahre.

IV. Kranke, die nicht operirt worden sind.

105. Catharina Krieder, 67 Jahre alt, aus St. Moritz. Verheirathet. Aufgenommen 11. November 1882. — Anamnestisches. Sie hat einen Abortus und eine Todtgeburt gehabt. Seit ungefähr 1¾ Jahren Schwellung der rechten Mamma. 2 mal geboren, keine Stillungen. — Status praesens. Kleine, sehr heruntergekommene Person. Citronengrosser, höckeriger, ulcerirter, mit Haut und Unterlage verwachsener Tumor. In der Umgebung desselben mehrere kleinere Knoten zwischen Axillarlinie und dem Sternum. Axillardrüsen vergrössert, ebenso die Infra- und Supraclaviculardrüsen. Diagnose. Cancer lenticulatus mamm. dextr. — Behandlung. Sie wird für inoperabel erklärt, ein Versuch, durch Bepinselung mit Tinctura jod. fort. die Knoten zum Schwinden zu bringen, gelingt nicht. 2. December 1882 ungeheilt entlassen. Weiterer Verlauf. Das Krebsübel wucherte weiter, Pat. starb im März 1883. Dauer des Leidens 25 Monate.

106. Maria Anna Baumert, 55 Jahre alt, aus Renchen. Verheirathet. Aufgenommen 16. Juli 1884. — Anamnestisches. Mutter hatte einen Lippenkrebs. Sie hat schon 2 mal Pneumonie durchgemacht. Vor 2 Jahren nach dem Wochenbett entstand ein nussgrosser Tumor in der linken Mamma. 1 mal geboren, keine Stillungen. — Stat. praesens. Faustgrosser, harter, mit Haut und Unterlage verwachsener Tumor. Kyphose der Brustwirbelsäule, Lordose der Halswirbelsäule, Athembeschwerden, heftige Schmerzen in der Seite, besonders beim Bücken, die nach den Beinen ausstrahlen. Diagnose. Carcinoma mamm. sin. — Behandlung. Wird für inoperabel erklärt. Um ihre Schmerzen zu lindern, werden subcutane Injectionen mit Morphin. muriat. gemacht. Weiterer Verlauf. Sie starb unter Zeichen von hochgradigem Marasmus am 17. Oct. 1884. Dauer des Leidens 27 Monate.

107. Maria Scherrer, 60 Jahre alt, aus Ittenheim. Verheirathet. Aufgenommen 26. Januar 1886. Geburten, Stillungen (?). — Diagnose. Carcinoma mammae dextr. und Metastasen in der Leber. Entlassen am 31. Januar 1886 inoperabel. Weiterer Verlauf unbekannt.

108. Franziska Spitz, 51 Jahre alt, aus Strassburg. Verheirathet. Aufgenommen 29. Nov. 1886. Geburten, Stillungen (?). — Diagnose. Carcinoma mammae sin. Entlassen am 2. Januar 1887 inoperabel. Weiterer Verlauf unbekannt.

109. Elisabeth Christ, 41 Jahre alt, aus Saaraltdorf. Verheirathet. Aufgenommen 7. Januar 1889. — Anamnestisches. Keine Heredität in der Familie. Vor 5 Monaten machte sie eine Erkältung durch, fühlte ein Knötchen in der linken Mamma, das bald schmerzhaft wurde. Keine Geburten, keine Stillungen. — Status praesens. Links von der Warze ein kirschkerngrosses, mit Haut verwachsenes Knötchen, keine Achseldrüsen. Diagnose. Carcinoma mamm. sin. Patientin will sich nicht operiren lassen, wird daher gleich entlassen am 11. Januar 1889. Weiterer Verlauf. Die Anfrage blieb unbeantwortet.

110. Maria Huffer, 55 Jahre alt, aus Keskastel. Ledig. Aufgenommen 5. December 1890. Vor 1½ Jahren Schwellung der linken Brust,

es bildete sich ein langsam wachsendes Knötchen, seit 3 Monaten Röthung der Haut und lancinirende Schmerzen. Keine Geburten, keine Stillungen. Status praesens. Handtellerbreite Geschwulst, bis zur vorderen Axillarlinie reichend. Sie ist hart, mit Haut und Unterlage verwachsen, disseminirende Knötchen um den Tumor, Achseldrüsen beiderseits infiltrirt. Auch die rechte Mamma von einem diffusen, harten Tumor durchsetzt. Diagnose. Carcinoma mamm. dupl. Entlassen am 9. December 1890 inoperabel. Pat. am 16. März 1891 ihrem Leiden erlegen. Dauer des Leidens 21 Monate.

XX.

Besprechung.

Festschrift zum fünfundzwanzigjährigen Doctor- und Docentenjubiläum von Theodor Kocher am 18. Juli 1891. 8. Wiesbaden, bei J. F. Bergmann. 1891. 401 S. 1 Taf.

Das Buch setzt sich aus 15 Arbeiten von Schülern des Jubilars zusammen und bringt interessante Abhandlungen aus dem Gebiet der chirurgischen Diagnostik, Pathologie und Therapie, deren Wiedergabe in Form eines Referates gerade wegen der vielen Details, die eingehendere Betrachtung verdienen, nicht recht dankbar ist.

Kaufmann (Zürich) berichtet in seinem Aufsatz: „Ueber den Nachweis metallischer Fremdkörper vermittelst der telephonischen Sonde und der Inductionswage" über Versuche, die er mit beiden Apparaten in 3 Fällen von Schussverletzungen zum Nachweis der in den Körper eingedrungenen Kugel anstellte, wobei er im 1. Falle die Kugel positiv nachweisen konnte, was die gewöhnliche Sonde nicht vermochte, im 2. Falle eine für eine Kugel gehaltene, in der rechten Schläfe am Knochen sitzende Hervorragung als solche abwies (bei späterer Trepanation als Osteom erkannt), im 3. Falle ebenfalls ein negatives Resultat erzielte.

Die telephonische Sonde, von Bell (Washington) erfunden, besteht in ihrer ursprünglichen Form aus Telephon, mit dessen Leitungsschnüren eine Stahlplatte, resp. Stahlsonde verbunden sind; letztere kann bei vorhandenen Schusskanälen durch jedes Extractionsinstrument aus Stahl ersetzt werden, erstere zum Nachweis von Blei besser durch Platindraht (der aufgerollt in den Mund genommen wird), zum Nachweis von Eisen, Kupfer, Silber besser durch einen amalgamirten Zinkstab.

Die Inductionswage, von Hughes (London) construirt und zum ersten Male, ohne Erfolg, beim Präsidenten Garfield in den Dienst der praktischen Medicin gezogen, bietet grössere Schwierigkeiten; die näheren Details der Wirkungsweise und Construction zu schildern, verbietet der Mangel an Raum.

Die Arbeit zeugt von der grossen Begeisterung, die Verfasser dem Verfahren entgegenbringt.

Garrè (Tübingen) schildert an eigenen Beobachtungen „einige seltene Erscheinungsformen der acuten infectiösen Osteomyelitis" und unterscheidet 5 Formen der atypisch verlaufenden Erkrankung:

1. Periostitis albuminosa, 2 Fälle mit Bildung eines serösen Exsudates, aus dem Verfasser Staphylokokken züchtete.

2. Subacute Form der infectiösen Osteomyelitis, 2 Fälle mit einer Entwicklungsdauer von 3—4 Monaten.

3. Sklerosirende, nicht eiterige Form mit Auftreibung und Verdickung des Knochens ohne Eiterung oder Fistelbildung.

4. Recidive Osteomyelitis, 3 Fälle, die an demselben Knochen, an dem die primäre Erkrankung ihren Sitz hatte, 15, 23 und 29 Jahre nach der letzteren auftraten; bezüglich der Aetiologie schliesst sich Verfasser der Krasske'schen Ansicht einer erneuten Infection mit Localisation an durch frühere Erkrankung verändertem, für die Aufnahme des Virus günstigem Boden an.

5. Knochenabscess, über den Verfasser keine eigenen Erfahrungen hat.

Sachs (Mülhausen) erörtert an der Hand von 5 in Kocher's Klinik operirten Cystengeschwülsten des Halses und einem Fall von Halsfistel die Genese der als Kiemengangscysten erkannten Gebilde, schildert den klinischen Befund vor und bei der Operation und knüpft daran Bemerkungen über die Berechtigung und Art des operativen Eingriffes. Die Exstirpation der Cystengeschwulst ist in allen uncomplicirten Fällen als ungefährlicher Eingriff zu empfehlen, Punction mit Jodinjection mag für die Fälle reservirt bleiben, wo man auf erstere verzichten muss; bei den Fisteln sind Aetzungen am Platz.

Bueler (Bern) erchöpft das Thema der Ischias und Ischiasbehandlung in ergiebiger Weise; hinsichtlich der Therapie glaubt Verfasser der Differentialdiagnose zwischen reiner Neuralgie und neuritischer Erkrankung des Nerven mehr Wichtigkeit als bisher beilegen zu müssen, da bei ersterer die Narcotica und der constante Strom am Platze sind, und bei letzterer in Fällen von mehr acutem Charakter das Exsudat in den Nervenscheiden durch Jodkali u. s. w. zur Resorption zu bringen, bei chronischen Formen, wo schon Verwachsungen und Gefässbildungen entstanden, nur von mechanischen Mitteln Heilung zu erwarten ist, und hier empfiehlt Verfasser vor Allem die unblutige, häufig wiederholte und allmählich gesteigerte Dehnung des Nerven.

Tavel (Bern) hat in 40 Fällen von chirurgischer Tuberculose den Eiter auf Bacillen untersucht, um die Aetiologie der Eiterung bei Tuberculose zu ergründen, und kommt zu folgenden Resultaten: Beim Menschen sind die tuberculösen Eiterungen hämatogenen Ursprungs Monoinfectionen mit dem Tuberkelbacillus als alleinigem Erreger; zwischen der tuberculösen und der von den meisten pathogenen Organismen bewirkten Eiterung besteht nur der Unterschied, dass bei ersterer viel früher fettige Entartung und Zerfall der Eiterkörperchen eintritt.

„Ueber die Resultate der Behandlung fungöser Handgelenksentzündungen mit Massage im Vergleich mit den Resectionsresultaten" handelt ein sehr ausführlicher Aufsatz von Niehans (Bern); Verfasser berichtet über 12 mit Massage behandelte Fälle, wo eine vollständige Ausheilung des Processes, d. h. bei späterer Erkrankung anderer Gelenke kein Recidiv in dem behandelten Handgelenk auftrat und ein vorzügliches functionelles Resultat erzielt wurde;

die Behandlung erstreckte sich auf 1½ bis 12 Monate, die Endresultate datiren bis 5½ Jahr nach der Entlassung.

Roux (Lausanne) berichtet über 115 Kropfoperationen, von denen er nur 2 verlor, einen durch ein bei geheilter Wunde auftretendes Delirium tremens, einen zweiten mit hochgradiger Gefässerkrankung durch Sublimatintoxication; die ausführlichen Krankengeschichten enthalten zahlreiche Einzelheiten über Aetiologie, Vorkommen, Symptome und Form des Kropfes; bei mehreren Patienten fanden sich Circulations- und nervöse Störungen, wie sie dem „Morb. Basedow." eigen sind; in 7 Fällen handelte es sich um Carcinom, resp. Sarkom der Kropfgeschwulst.

Bei der Operation wurde in der Mehrzahl der Fälle locale Anästhesie durch endermatische Einspritzung einer 1 proc. Cocainlösung hervorgerufen, Schnitt nach Kocher gemacht.

Schuler (Rorschach) theilt aus seiner Landpraxis 10 Kropfexstirpationen mit, die theilweise recht schwierig, doch sämmtlich günstig verliefen; und zwar wurde die Exstirpation 7 mal, die Enucleation mit Resection 1 mal, die Enucleation 2 mal ausgeführt.

Einen interessanten Fall von „paradoxer Strumametastase" bringt Feurer (St. Gallen). Die 53jährige Patientin zeigte ausser einer kleinfaustgrossen Struma des rechten Schilddrüsenlappens auf dem linken Scheitelbeine eine mannsfaustgrosse, weiche, stark pulsirende Geschwulst, die, durch Trauma hervorgerufen, bei der vorgenommenen Operation nicht vollständig exstirpirt werden konnte, da sie durch das Scheitelbein hindurch in das Schädelinnere sich fortsetzte, wo eine Orientirung unmöglich war; 1 Jahr nach der Operation starb Patientin, nachdem der Tumor von Neuem gewachsen und ulcerirt war. Die mikroskopische Untersuchung der Geschwulst ergab den Bau einer Struma hyperplastica mit grossen, dichtgestellten Follikeln, an der Struma selbst war nirgends krebsiger Bau nachzuweisen.

Da Verfasser die Ansicht Cohnheim's von der Metastasirung gutartiger Kröpfe nicht theilt, begnügt er sich, zu sagen, dass es metastasirende Kröpfe giebt, bei denen die Krebsdiagnose anatomisch noch nicht festzustellen ist.

Collon schreibt einen langen Artikel über den Gebrauch von Bougies oder Metallsonden von starkem Kaliber bei Behandlung von Harnröhrenstrictur, dem wir nichts Neues entnehmen.

Lanz giebt einen experimentellen Beitrag zur Frage der Uebertragbarkeit melanotischer Geschwülste; von einem an Melanosarkom zu Grunde gegangenen Kranken wurden Theile der Geschwulstmasse als Aufschwemmung in die Milz und somit in Lymph- und Blutbahnen eines Meerschweinchens injicirt, zwei anderen Thieren als Controlthieren Geschwulsttheile unter die Haut des Bauches implantirt, resp. ins Peritoneum injicirt; bei den letzteren war der Sectionsbefund negativ, beim ersten fand sich eine massenhafte Durchsetzung des ganzen Organismus mit Pigment, das mit dem injicirten Farbstoff nicht identisch war; Sarkommetastasen fanden sich nicht.

Versuche über submucöse Darmresection mit nachfolgender circulärer Darmnaht hat Kummer (Genf) angestellt, und zwar an Hunden; er empfiehlt, das Verfahren am Menschen auszuführen

als Modification der Czerny-Lembert'schen Naht, um der klappenförmigen Verengerung des Darmes an der genähten Stelle vorzubeugen; nach querer Durchschneidung des Darmes wird an beiden Enden in der Länge von 1 ½ Cm. durch stumpfes Abpräpariren der Muscularis mit der Serosa von der Submucosa ein Mucosacylinder isolirt und resecirt, Blutung dabei minimal; es folgt die Vereinigung der Schleimhäute mit Knopf- oder fortlaufender Naht, und dann diejenige der Musculo-Serosalappen nach Lembert; die Naht nach submucöser Resection genügt der Anforderung vollkommener Solidität und stellt ein normales Darmlumen wieder her. Dr. Curt Hagen.

Berichtigungen.

S. 171. Bei Chylangiom lies statt: vor Darm Tumor — Tumor vor Darm.
S. 173. Niere. Wandern.
Perc. Tymp. u. s. w. lies statt: zwischen ihr und rechter Bauchwand — zwischen ihr und vorderer Bauchwand.
S. 173. Leberechin. R. 11. statt Chloride-Häkchen: Chloride, Häkchen.
S. 176. Z. 1, statt Bauchwände: Bauchwunde.
S. 180. Z. 18, statt: in den meisten Fällen unnöthig sein dürfte — unmöglich sein dürfte.
S. 180. Z. 25, statt: halten wir für unnöthig — unräthlich.

XXI.

Aus der chirurg. Abtheilung des Herrn Geh. San.-Rath Dr. Hagedorn im städtischen Krankenhause zu Magdeburg-Altstadt.

572 Tracheotomien bei Diphtherie.[1])

Von

Dr. Rudolph Habs,
Assistenzarzt.

In der unter Leitung des Herrn Geheimrath Dr. Hagedorn stehenden äusseren Abtheilung der städtischen Krankenanstalt zu Magdeburg wurden seit Einrichtung einer gesonderten Abtheilung für Tracheotomien bei Diphtherie, d. h. in den 6 Jahren vom 1. Januar 1886 bis 31. December 1891, in Summa 572 Tracheotomien ausgeführt mit 316 Todesfällen[2]) = 55¼ Proc. und 256 Heilungen = 44¾ Proc. — ein immerhin gutes Resultat.

Zur Veröffentlichung dieser reichen Serie von Tracheotomien bewogen folgende Gründe: Erstens wurde hier als Operationsmethode fast ausschliesslich die Tracheotomia inferior gewählt; zweitens war die Indicationsstellung, die Technik bei der Operation, die Nachbehandlung, sowie auch die interne Medication stets dieselbe; drittens endlich wurden sämmtliche Tracheotomien von geschulten Operateuren oder doch wenigstens unter deren Leitung und Assistenz ausgeführt.

Es gewährt somit unser Material wegen seiner Gleichmässigkeit eine gute Beurtheilung der Operationstechnik und Behandlungsmethode.

Die der äusseren Abtheilung zugeordnete Diphtheriestation ist in einem völlig abgesonderten Parterresaal eines unserer Pavillons untergebracht. Der Saal enthält 16 Betten. Das Wartepersonal

1) Nach einem in der medicinischen Gesellschaft zu Magdeburg am 14. Jan. 1892 gehaltenen Vortrage.

2) In diesen, wie in allen folgenden Fällen sind die ungeheilt Entlassenen als gestorben gerechnet, da alle diese bald nach der Entlassung starben, wie genaue Nachfrage ergab.

besteht aus einer Schwester (Bethanierin), einer Tag-, einer Nacht- und einer Hülfswärterin.

Aufnahme: Um in eiligen Fällen Zeitverlust zu vermeiden, wird jedes diphtheriekranke oder diphtherieverdächtige Kind sofort in den unmittelbar neben dem Operationssaal gelegenen Warteraum gebracht, und es wird schleunigst der Stationsarzt oder ein anderer Arzt der äusseren Station benachrichtigt, zugleich auch die Wärterin der Diphtheriestation herbeitelegraphirt.

Sofort zur Tracheotomie wird nur im äussersten Nothfall geschritten. Wenn irgend es der Zustand erlaubt, wird das Kind zu Bett gebracht und bekommt eine Eiscravatte um den Hals; auch lassen wir — falls das Kind es verträgt — eine 0,6 proc. Kochsalzlösung inhaliren, damit sich das Kind vom Transport erhole, während dessen es meist in vielen, die Athmung noch erschwerenden Kleidungsstücken eingehüllt war. Oft schwand bei diesen Maassnahmen alle Athemnoth; und es wurden manche Kinder, trotz anfänglich hochgradiger Einziehungen, ohne Operation geheilt.

Im Uebrigen bestand die Therapie vor der Operation in Verabreichung einer Medicin von Liquor. ferri sesquichlorati 2,0, Kali chlorici 4,0, Glycerini 50,0, Aquae ad 200. Hiervon wurde zweistündlich ein Thee- bis Esslöffel, je nach dem Alter des Kindes, gegeben. — Aeltere Kinder mit Tonsillenbelag liessen wir gurgeln mit Lösungen von essigsaurer Thonerde oder Kalium permanganicum.

Diphtheritische Affectionen der Nase und Ohren wurden mit Ausspülungen, Conjunctivitiden mit Eisumschlägen und Atropininstillation behandelt. — Bei Bronchitiden verabreichten wir laue Bäder mit kühler Uebergiessung und gaben Liquor Ammonii anisat. innerlich. — Brechmittel oder Blutentziehungen wandten wir nie an.

Die Tracheotomie bei Diphtherie ist allemal durch Larynxstenose indicirt, welch' letztere sich manifestirt durch sternale Einziehungen, Cyanose und inspiratorisches Herabsteigen des Kehlkopfes. — Contraindicationen duldet die Tracheotomie, wenn sie einmal indicirt ist, nicht. Insbesondere wird sie nicht durch Pneumonie contraindicirt. Wir haben daher oft bei eben zugeführten Patienten in extremis, nicht selten sogar — auf Bitten der Eltern — an auf dem Transport gestorbenen [1]) Kindern operirt.

Die sofortige Vornahme der Tracheotomie ist uns indicirt bei sehr hochgradigen Einziehungen und ebenso bei sehr schlech-

1) Diese Tracheotomien an Gestorbenen sind in der Statistik nicht berücksichtigt.

tem Allgemeinzustande mit mangelhafter Respiration und schwachem Pulse, livider Haut und kühlen Extremitäten. In den Fällen der letzteren Kategorie ist das Urtheil, ob eine Larynxstenose besteht, gar schwer, da bei mangelhafter Respiration trotz vorhandener Stenose die Einziehungen sehr gering sind, ja fehlen können. — Hier muss die Anamnese ergeben, ob vor Eintreten des schweren Allgemeinzustandes Einziehungen bestanden haben. Auch in den zweifelhaftesten derartigen Fällen machen wir allemal die Tracheotomie, denn es kann ja durch die Operation nur gewonnen werden, und manches scheinbar verlorene Kind wurde so gerettet.

Sind die Verhältnisse nicht so dringend, lässt sich der Zeitpunkt zur Vornahme der Operation frei wählen, so warten wir nicht, bis Kohlensäureasphyxie und Bewusstlosigkeit eintritt, sondern operiren, sobald deutliche beginnende Cyanose und inspiratorisches Absteigen des Kehlkopfes, sowie starke Einziehungen des Processus ensiformis vorhanden sind und trotz einstündiger Application der Eiscravatte um den Hals in ihrer Intensität nicht nachlassen.

Bezüglich der Einziehungen ist noch hervorzuheben, dass bei Kindern mit Pectus carinatum Einziehungen des Processus ensiformis in der Mehrzahl der Fälle nicht zu beobachten sind, dass es hier vielmehr meist zu den — sonst für Pneumonie charakteristischen — Flankeneinziehungen kommt. — Zur Stellung der Indication ist hier also als wichtigstes Symptom das inspiratorische Herabsteigen des Kehlkopfes in den Vordergrund zu setzen, dieses Symptom wird ja — ebenso wie die sternalen Einziehungen — durch den bei Stenose während der Inspiration negativen intrathoracischen Druck hervorgerufen.

Erscheint nach dem eben Gesagten die Tracheotomie indicirt, so wird das Kind in den Operationssaal gebracht. Dort wird sofort die Assistenz herbeitelegraphirt, und das Instrumentarium, welches auf einer Glasplatte im Instrumentenzimmer stets fertig bereit steht, sowie die eigens für Diphtherie bestimmten Schwämme herbeigeholt.

Lagerung des Kindes: Das Kind wird, völlig entkleidet, horizontal auf dem Operationstisch mit dem Kopf an das Fussende des Tisches gelagert, so dass der Kopf dem Lichte zugewendet ist. — Eine mässig starke Rolle wird unter die Schultern geschoben, damit die Luftröhre bei stark zurückgebogenem Halse recht hervortrete, was besonders wichtig ist bei der hier in der Regel geübten Tracheotomia inferior. Eine allzu forcirte Rückwärtsbeugung des Kopfes ist jedoch zu vermeiden, da sonst leicht das Lumen der Luftröhre verengt wird und eine Verstärkung der Athemnoth eintritt.

Zu Häupten des Kindes sitzt auf einem Stuhl der Chloroformirende mit dem Junker'schen Apparat. Derselbe hält den Kopf des Kindes fest fixirt zwischen seiner linken, flach auf die linke Wange des Kindes gelegten Hand und seinem rechten, gegen des Kindes rechte Wange gedrückten Vorderarm. Mit der somit freien rechten Hand hält er dem Kinde die Maske vor, während er mit dem Fuss den Blasebalg des Junker'schen Apparates in Bewegung setzt. Seine Hauptaufgabe ist, dass er während der ganzen Operation den Kopf unbedingt median hält, denselben auch je nach Bedarf hebt oder senkt, um die Trachea mehr oder weniger hervortreten zu lassen. — Zu Füssen des Kindes steht eine Wärterin und hält die in ein Leinenlaken gehüllten Beine, Bauch, Brust und Arme des Kindes fest. Auch diese hat ihr Augenmerk beständig darauf zu richten, dass Brust und Hals genau median und in einer geraden Linie mit dem Kopfe stehen; denn nur dann ist ein sicheres Vordringen in der Medianlinie und damit ein rasches Gelingen der Operation gewährleistet. Zur Rechten des Kindes steht der Operateur, ihm gegenüber der Assistent, welcher zugleich die Instrumente zureicht.

Nunmehr wird Hals und Brust des Kindes desinficirt und zugleich die Chloroformnarkose eingeleitet. Wir chloroformiren allemal, falls es der Kräftezustand gestattet, und nie haben wir Nachtheile von der Narkose gesehen. — Nicht angewendet wird die Narkose, als unnöthig, bei hochgradiger Kohlensäureasphyxie; contraindicirt ist die Narkose, wenn das Kind collabirt und der Puls sehr schlecht ist.

Während die Narkose eingeleitet wird, orientirt sich der Operateur über das Operationsterrain; er controlirt nochmals, dass das Kind genau median liegt, fühlt nach dem als Resistenz deutlich erkennbaren Ringknorpel und schreitet dann zur Operation.

Als Operationsmethode wird hier nach Herrn Geheimrath Dr. Hagedorn's Anordnung und Angabe fast ausschliesslich die Tracheotomia inferior geübt. Nur in abnormen Fällen, z. B. bei übermässig stark entwickeltem Mittellappen der Schilddrüse, schreiten wir von vornherein zur Tracheotomia superior.[1])

Der Hautschnitt wird genau median zwischen linkem Daumen und Zeigefinger, die das Gewebe längs spannen, aus freier Hand geführt. Derselbe ist recht gross, 5—8 Cm. lang, beginnt über dem Ringknorpel und reicht bis zum Jugulum. Dieser erste Schnitt durch-

1) Die Tracheotomia superior wurde in Summa 7 mal ausgeführt mit 7 Todesfällen = 100 Proc. Mortalität.

trennt mit einem Messerzuge Epidermis und Cutis, so dass das Subcutaneum gleich frei daliegt. — Dieser grosse Hautschnitt bietet gar manchen Vortheil[1]), insbesondere kann man viel sicherer operiren, als bei kleinem Schnitt, da man einen freieren Einblick in die schwierigen, oft abnormen topographischen Verhältnisse hat.

Des Weiteren dringt man — nach der hier geübten Technik — auf stumpfe Weise in die Tiefe vor, zunächst immer auf das weisse Fascienblatt (Linea alba), das zwischen den Sternohyoideis liegt, vorgehend. Man nimmt in jede Faust einen schmalen einzinkigen, rechtwinklig gebogenen Wundhaken, setzt diese beiden dicht neben einander in der Mitte des Operationsfeldes unter mässigem Druck auf und zerreisst dann die Gewebe durch vorsichtiges Auseinanderziehen der Haken in der Längsrichtung. Ohne grosse Gewalt dringe man so, immer genau in der Mittellinie sich haltend, in die Tiefe vor. Im Subcutaneum schone man die Venae jugulares anteriores.

Ist man in der Mitte zwischen beiden Musculis sternohyoideis angelangt, so werden die durchtrennten Gewebe mit zwei breiten stumpfen Haken gefasst und nach rechts und links mit mässigem Zuge auseinandergehalten.

Das der Rückwand der Muskeln anhaftende, vom unteren Schilddrüsenrande entspringende Blatt der Halsfascie wird gleichfalls mit den schmalen stumpfen Haken durchrissen, nachdem man dieselben an einer Stelle eingebohrt hat. Ist das Fascienblatt aber sehr derb (besonders bei älteren Kindern), so wird es zwischen zwei Pincetten erhoben und vorsichtig mit dem Messer durchschnitten.

Jetzt liegt das gefässreiche prätracheale Gewebe frei. Beim Vordringen durch dasselbe wird jedes durchtrennte Gewebe sofort unter die breiten Haken mitgefasst. Diese Haken werden zugleich mit geringem Druck nach abwärts gepresst, damit die Trachea recht ins Operationsgebiet hervortritt.

Während des Vordringens palpirt man ab und zu mit dem rechten Zeigefinger, ob die Trachea noch genau in der Medianlinie liegt und nicht etwa durch einen der breiten Haken bei Seite gezogen wird, ein Fehler, der gar leicht sich ereignet. Beim Palpiren achtet man weiterhin darauf, ob kein grosses Gefäss (eine hohe Anonyma, eine abnorme Carotis oder eine Jugularis media) hier vorläuft. Vorsichtig und zart arbeitet man sich, immer am unteren Rand des Schilddrüsenisthmus sich haltend, zwischen den dichten Venengeflechten

1) Vgl. Tietze, Deutsche Zeitschrift für Chirurgie. Bd. XXXII. S. 439.

des Plexus thyreoideus durch. Quer verlaufende Venenäste werden nach oben oder unten gezogen, oder aber dadurch, dass man die durch sie verbundenen Hauptäste beide auf eine Seite unter einen der breiten Haken bringt, aus dem Operationsgebiet geschafft. Gelingt dies nicht, so werden sie nach vorheriger doppelter Unterbindung durchschnitten. Ebenso wird eine etwa vorhandene Vena thyreoidea media entweder unter einen der breiten Haken gebracht, oder nach doppelter Ligatur durchschnitten.

Ist man auf der Trachea angelangt, so gilt es vor Allem ruhiges Blut zu behalten und nicht zu hasten: denn jetzt, wo man in der grössten Tiefe operirt, muss der Kopf stark zurückgebeugt werden, wobei fast allemal eine starke Vermehrung der Athemnoth eintritt. Es wird mit dem Scalpellstiel unter der Schilddrüse — die meist als dunkelbraunrothe Masse im oberen Wundwinkel sichtbar ist — möglichst hoch nach oben, immer dicht auf der Trachea vorgedrungen, bis die oberen 3—4 Trachealringe zu Tage liegen. In dieser Ausdehnung wird die Trachea mit dem Stiel des umgekehrten Scalpells von allem anhaftenden Gewebe völlig entblösst, bis die Knorpelringe und deren Zwischenbänder frei daliegen, ohne darüber verlaufendes Bindegewebe und Gefässe.

Die Schilddrüse wird mit einem der schmalen stumpfen Haken möglichst nach oben (kopfwärts) gezogen, und es wird sodann unter dem stumpfen Haken (durch diesen gewissermaassen gedeckt) ein einzinkiger kräftiger scharfer Haken mit grossem Krümmungsradius dicht am Ringknorpel im Knorpel oder im Zwischenknorpelband, möglichst hoch hinauf genau in der Medianlinie fest eingesetzt. Der zu Häupten des Kindes sitzende Chloroformeur legt jetzt die Maske des Junker'schen Apparates bei Seite und nimmt den scharfen Haken in seine rechte Hand, hält denselben unbeweglich, genau median, und fixirt so mittelst desselben die Trachea genau in der Mittellinie. — Ausserdem hält er dem Kinde beide Augen fest geschlossen, damit nicht etwa diphtheritische Massen, die bei Eröffnung der Trachea weit herausgeschleudert werden, in dieselben hineinfliegen.

Nachdem das Operationsfeld gründlich gesäubert ist, und nachdem man sich überzeugt hat, dass keine Blutung stattfindet, und dass die Trachea ganz frei daliegt, wird die Scalpellspitze in den 3., resp. 4. Trachealring genau in der Mittellinie einige Millimeter tief eingestossen und diese Einstichöffnung nach oben bis zu dem scharfen Haken, mit sägenden Messerzügen erweitert, so dass also die oberen 3, höchstens 4 Trachealringe durchschnitten werden, ein eben nur so grosses Loch, dass die Canüle bequem hindurchgeführt werden kann.

Die durchschnittenen Trachealwände werden sofort mit zwei Arterienschiebern rechts und links in ihrer ganzen Dicke, jedoch nur knapp gefasst; und zwar werden die Arterienschieber so angelegt, dass ihre Knöpfe einander abgewendet sind. Es giebt dies eine äusserst bequeme Handhabe, und man kann durch einfaches Aneinanderdrücken der oberen Theile der Schieber die Trachealöffnung in grösserem oder geringerem Umfange klaffen machen.

Man versichert sich, dass es auch aus dem Trachealschnitt nirgends blutet, und entfernt nun erst die beiden breiten, seitlich noch immer einliegenden, stumpfen Haken, sowie den scharfen Haken durch starkes Senken ihrer Griffe.

Gewöhnlich zischt schon bei der Incision der Trachea mit lautem Geräusch Luft ein und aus[1]), und es werden — sobald die Schieber angelegt sind und dadurch die Trachealöffnung klafft — Schleim, Blut und Membranen im weiten Bogen durch die ersten Hustenstösse herausgeschleudert. Sodann tritt meist der Zustand der Apnoe ein. Bleibt die Apnoe aus, stockt Puls oder Athmung, und wird das Kind cyanotisch, so wenden wir energische Hautreize (Peitschen mit nassem Handtuch) an, nöthigenfalls machen wir künstliche Athmung.

Weiterhin sieht man nach, ob Membranen noch vorhanden sind. Partiell gelockerte Membranen, die zum Theil (besonders nach oben an den Stimmbändern) anhaften, fasst man vorsichtig mit der Membranenpincette — bei strengster Vermeidung jedweder Berührung der Trachealschleimhaut — und zieht dieselben unter fortwährendem Nachfassen mit einer zweiten anatomischen Pincette heraus.

Bei fest anhaftenden Membranen versuchen wir zunächst — als schonenderes Verfahren — dieselben durch vorsichtig bohrende Ein-

---

1) Vor 28 Jahren erlebte Hagedorn bei einer sehr eiligen Tracheotomie, als die Canüle unmittelbar nach dem Eröffnungsschnitt in die Trachea eingeführt war, dass die Athemnoth unverändert bestehen blieb. Die Canüle wurde wieder herausgenommen, und die Trachealwände mit Schieberpincetten auseinandergehalten, worauf sich im Innern der Trachea eine nicht durchschnittene Haut zeigte, welche für zurückgedrängte Schleimhaut gehalten wurde. Dieselbe wurde mit dem Messer durchschnitten, und dann die Canüle in diesen Schnitt eingelegt; sofort wurde Luft und Schleim ausgehustet, und die Athemnoth schwand. — 24 Stunden nach der Operation erlag das Kind seiner schweren Diphtherie, und die Obduction ergab, dass die vermeintliche Schleimhaut nichts anderes war, als eine derbe diphtherische Membran, die nach oben fest am Larynx haftete, und als geschlossene Röhre bis zur Bifurcation der Trachea herabreichte. — Ein Einführen der Canüle zwischen Trachealwand und der abgelösten Schleimhaut haben wir nie erlebt.

führung eines dünnen Jaques-Patentkatheters zu lockern und sodann durch rasches Herausziehen des Katheters mit herauszuschleudern. Meist gelingt es, oft allerdings erst beim zweiten oder dritten Versuche, die Membranen auf diese Weise zu entfernen. — Gelingt es nicht, so putzen wir die Trachea mittelst Einführung einer Taubenfeder aus, die unter wirbelnder Bewegung rasch herausgezogen wird.[1])

Ist viel Schleim und Blut in der Trachea, und sind die Athemexcursionen gering, so leiten wir künstliche Respiration ein, mit Exspiration beginnend; während derselben muss fleissig alles Expectorirte abgetupft werden. Nützt dies nichts, so muss man die Flüssigkeiten mittelst eines Katheters und einer Ohrenspritze aspiriren. Vor der Aspiration mit dem Munde warnt Hayden, da diese Arbeit zu gefährlich ist (s. auch Tietze).

Ist es mittelst der eben angeführten Manipulationen gelungen, die Trachea von Blut, Schleim und Membranen zu säubern, und ist die Athmung ruhig, so wird das ganze Operationsterrain mit einem gut ausgedrückten feuchten Sublimattupfer gereinigt und mit Jodoform leicht bestäubt.

Hierauf wird die wohl geölte, schon mit Bändchen versehene und mit der Einführungscanüle armirte Hagedorn'sche Trachealcanüle zwischen den Arterienschiebern, die die Trachealwände auseinander halten, eingeführt. Nach Entfernung der Einführungscanüle überzeugt man sich, dass die Passage für die Athmung frei ist, am besten dadurch, dass man einen Finger vor die äussere Canülenöffnung hält. Ist die Athmung nicht frei, so nimmt man die Canüle heraus und beseitigt den Fehler.

---

1) An dieser Stelle erwähne ich folgenden Fall als Curiosum: Selma R., 2½ Jahre alt, aufgenommen 11. Mai 1891 1½ Uhr Vormittags. 2 Tage vor der Aufnahme an Pharynxdiphtherie erkrankt. Bekommt in der Nacht vom 10. zum 11. Mai plötzlich Athemnoth. Bei der Aufnahme geringe Einziehungen, heftiger Reizhusten. Stenosenerscheinungen wechselnd. 11. Mai 1¾ Uhr Mittags wegen eines heftigen Erstickungsanfalls Tracheotomia inferior. — In der Trachea anscheinend eine Membran, deren Entfernung trotz Versuche mit dem Jaques-Patentkatheter, mit Feder und mit Pincette nicht gelingt. Einführung einer möglichst starken Canüle; Inhalation mit Pepsin-Milchsäurelösung. Athemnoth bleibt zunächst bestehen. 15 Minuten post operationem kommt ein Ascaris lumbricoides, 21 Cm. lang, zur Canüle heraus. In der Folge Athmung frei, colossaler Hustenreiz, der Morphiumdarreichung erfordert. Häufige Blutbeimengungen zum Expectorirten. — Am 21. Mai Pneumonia crouposa dextra. 23. Mai Exitus. Obduction verweigert.

Erst nachdem man sich der freien Passage versichert hat, werden die fixirenden Arterienschieber entfernt.

Nunmehr wird in die Canüle die gut geölte innere (oder Reinigungs-) Canüle eingeführt, und es werden die Bändchen um den Hals gelegt, aber noch nicht geknotet, sondern (von dem Chloroformeur) nur gespannt erhalten. Die Wunde wird durch einige Catgutknopfnähte vereinigt. Durch diese Naht haben wir Nachtheile nie gesehen, und oft trat volle prima intentio ein.

Nach der Naht wird das Kind aufgerichtet, und es wird bei sitzendem Kinde ein Leinenpäffchen von nachstehender Form [1]) von unten her mit seinen beiden freien Enden hinter dem Canülenschild hindurch nach oben durchgeführt. Sodann werden die Bändchen der Canüle in einer zweiten Tour am oberen Rande der Canüle über die beiden freien Päffchenenden hinweg nochmals um den Hals gelegt und seitlich geknüpft, — bei diesem Knüpfen aber ja nicht zu stark angezogen, zu welchem Behufe eine Wärterin zwei Finger am Nacken unter die Bändchen hält.[2])

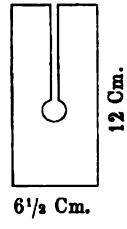

Jetzt werden die beiden freien Päffchenenden von oben nach unten über der letzten Bändchentour hinweg- und unter der ersten hindurchgezogen. Das Päffchen selbst wird ebenso wie das Schild der Canüle stark geölt, muss „in Oel schwimmen". Es giebt dies einen sehr sicheren Verband: derselbe fixirt die Canüle gut, schützt die Haut vor Druck der Canüle, hält die expectorirten Massen von der Wunde ab und verhindert (durch das Oel), dass die Secrete auf dem Päffchen und vor der Canüle zu starren Krusten eintrocknen.

Nunmehr wird ein feuchter Schwamm mittelst einer breiten Gazebinde vor die Canülenöffnung gebunden, der die Nase als Luftfilter ersetzen soll.

Erst nachdem sich das Kind voll erholt hat, und nachdem man sich nochmals versichert hat, dass das Band der Canüle weder zu locker noch zu fest gebunden ist, wird das Kind in den Krankensaal gebracht.

So viel zur Operationstechnik. — Die ganze Operation dauert in geübter Hand von Beginn des Hautschnittes bis zur Eröffnung der

---

1) Dies Päffchen wird hergestellt, indem man eine 6½ Cm. breite Binde von 24 Cm. Länge doppelt faltet, die Ränder ringsum vernäht und sodann dieselbe zur Hälfte längs spaltet.

2) Knüpft man die Bändchen bei liegendem Kinde, und richtet man das Kind hinterher auf, so ist das Bändchen meist zu locker, und man muss dann den Knoten nachträglich noch stärker anziehen.

Sehr erschwert war die Tracheotomia inferior in folgendem Falle:

Anna G., 7 Jahre alt, aufgenommen 28. December 1890. Angeborener Schiefhals, linker Sternocleidomastoideus verkürzt, Atrophie der linken Gesichtshälfte. Wegen hochgradiger Einziehungen sofort Tracheotomia inferior; Schnitt in die Trachea etwas nach rechts, damit die Canüle bequem liegt. — 22. Januar geheilt entlassen.

Bezüglich der Nachbehandlung möchte ich zunächst betonen, dass dieselbe stets der geordneten Pflege einer Anstalt und eines eigens geschulten Personals zu überlassen ist.

Hauptpunkt bei der Nachbehandlung ist die sorgsamste Diät. Dieselbe soll einerseits die Kräfte erhalten, damit das Kind die schwere Infection überwinde, sie muss aber andererseits reizlos sein wegen der meist bestehenden Nephritis.[1]) — Wir geben also viel Milch in jeder Form: als Suppe, mit Kaffee, Thee und Cacao, Eier, Bouillon, etwas Tokayerwein und Weissbrot in geringer Menge.

Sämmtliche tracheotomirten Kinder lassen wir in den ersten Tagen sehr viel inhaliren, um Krusten- und Borkenbildung in der Trachea zu verhüten. Das Kind wird im Bette mit einer grossen Gummidecke, die für den Kopf einen Ausschnitt hat, bedeckt, um die Flüssigkeit vom Bettzeug abzuhalten. Kopf, Hals und Brust des Kindes werden, um Ekzembildung durch die Feuchtigkeit zu vermeiden, mit Salbenmull bedeckt, und nur sehr selten sahen wir bei diesen Maassregeln Ekzeme auftreten. Als Inhalationsflüssigkeit benutzen wir eine 0,6 proc. Kochsalzlösung; dieselbe wird zerstäubt mittelst eines Inhalationsapparates, der den allgemein gebräuchlichen gleicht, nur bedeutend grösser ist, so dass er, einmal gefüllt, $1\frac{1}{2}$ Stunden arbeitet. Ist der Apparat leer, so pausiren wir $\frac{1}{2}$ Stunde bis zur nächsten Füllung. — Dieses fast ununterbrochene Inhaliren gefällt den Kindern meist recht gut, sie gewöhnen sich bald daran, und es ist interessant, zu beobachten, wie die kleinen Patienten in schweren Fällen um den Apparat bitten, sobald er ihnen, zwecks Füllung, nur einige Minuten genommen ist. Bei schwer membranösen Fällen setzen wir der Inhalationsflüssigkeit eine Pepsin-Milchsäurelösung zu, um durch die verdauende Kraft dieser Lösung eine Verflüssigung der Membranen herbeizuführen. Die Lösung besteht aus 3 Theilen Pepsin, 30 Theilen Acidum lacticum, 30 Theilen Wasser; von derselben nehmen wir 5—15 Grm. auf 1 Liter Wasser. Und in nicht wenigen Fällen scheint durch diese Pepsin-Milchsäureinhalationen thatsächlich eine Verflüssigung der Membranen zu Stande zu kommen.

1) Circa 75 Proc. unserer Tracheotomirten haben über 1,5 Prom. Eiweiss (mit Eschbach'schem Albuminimeter gemessen).

Während des Inhalirens wird die innere (Reinigungs-) Cantile, je nachdem sie mit Schleim und Secret angefüllt ist, mindestens aber alle Stunden von der Wärterin herausgenommen und mittelst einer Federpose in 3 proc. Borwasser geputzt; das Leinenpäffchen wird täglich 2 mal erneuert, und die Wunde dabei peinlich gesäubert.

Jede Dyspnoe, die nicht durch Entfernung und Reinigung der inneren Cantile behoben wird, muss sofort dem Arzte gemeldet werden.

Ist die Cantile verlagert, so wird dieser Fehler ja bald erkannt und corrigirt. Anders, wenn das Athemhinderniss in der Trachea liegt: Hat sich viel Schleim unterhalb der Cantile angesammelt, so genügt meist einfaches Entfernen der Cantile und Einführen der etwas längeren Einführungscantile, um mittelst des dadurch gesetzten Reizes kräftige Hustenstösse und damit Entfernung der Massen zu bewirken. Bilden leimartig verhärtete Schleimkrusten einen die Trachea dicht unterhalb der inneren Cantilenöffnung obturirenden Ring, oder haben sich lockere Membranen in der Trachea ausgebildet, so gelingt deren Entfernung leicht mittelst eines dünnen Jaques-Patentkatheters (Nr. 6), der mit bohrenden Bewegungen in die Trachea eingeführt und dann rasch herausgezogen wird. — Fest anhaftende Membranen werden in mensa operationis (nach Wiedereröffnung der Wunde) mittelst eines Jaques-Patentkatheters oder einer Taubenfeder entfernt.

Bei normalem Verlauf (d. h. wenn nicht durch irgend welche Zufälle eine frühere Herausnahme bedingt ist) wird die ganze Cantile erst nach 3 mal 24 Stunden — wo anzunehmen ist, dass sich ein Wundkanal gebildet hat — zum ersten Male herausgenommen und gründlich gereinigt. Bei diesem ersten Cantilenwechsel steht Alles bereit zur Tracheotomie. In der Folgezeit findet die Herausnahme und Reinigung der Cantile täglich statt.

Als üble Ereignisse, die eintreten können, während die Cantile noch liegt, sind folgende zu erörtern:

Tritt — und dies ist das Alarmirendste — eine stärkere Blutung auf, so wird das Kind in dem Krankensaal auf den Tisch gelegt (genau wie bei der Operation), die Wunde wird geöffnet, die breiten Haken werden eingesetzt, und es wird nachgeforscht, woher die Blutung stammt.

Ist die Blutung extratracheal, so wird die digitale Compression angewendet. Steht die Blutung unter dem Finger, so wird mit einem Jaques-Patentkatheter das etwa in die Trachea eingeflossene Blut aspirirt, und es wird sodann neben dem comprimirenden Finger eine recht lange Cantile in die Trachea eingeführt, um die Athmung nicht zu behindern. Nun versucht man durch vorsichtiges Zurückziehen des Fingers die Stelle der Blutung zu eruiren und eventuell

das blutende Gefäss zu unterbinden oder zu umstechen; gelingt dies nicht, so setzt man die digitale Compression Stunden lang fort, bis die Blutung steht. Steht die Blutung, so wird die Wunde rings um die Cantile fest mit Jodoformgaze tamponirt, und war diese letztere Methode in einem Falle (s. S. 531) von Erfolg begleitet.

Stammt die Blutung aus der Trachea (Decubitusgeschwür), so ist die Anwendung der Tamponcantile zu versuchen. Bei Lungenblutungen sind wir mit unserer Therapie machtlos.

Ein weiteres übles Ereigniss ist das Entstehen einer schweren Infection der Wunde. Eine solche fand sich in etwa 4 Proc. unserer Fälle; meist trat nach Entfernung der Nähte, tiefen Incisionen und Aetzung mit 10 Proc. Chlorzink anstandslose Heilung ein. Eiterige Mediastinitis ist nur in einem Falle beobachtet, derselbe verlief letal.

Zu dritt ist das Decubitusgeschwür der Trachea zu erwähnen. Wir beobachteten dasselbe recht häufig, indem wir es diagnosticirten bei Blutbeimengung zum Expectorirten und zugleich bestehendem Krampfhusten. — Die Therapie bestand in Entfernung der Cantile und Einführung einer kürzeren Cantile, resp. einer Cantile von anderem Krümmungsradius, um die Stelle des Geschwürs vor Druck nach Möglichkeit zu bewahren. Trat aber nach Einführung einer kürzeren Cantile Athemnoth auf (durch Oedem der Umgebung des Geschwürs bedingt), so wurde eine lange dünne Cantile eingeführt, die bis über das Geschwür hinausreichte. Die Geschwüre heilten bei diesen Maassnahmen stets in einigen Tagen.

Zum Schluss sind die Deglutitionshindernisse anzuführen, die sich dadurch manifestiren, dass alle genossenen Speisen sofort zur Nase und Cantile herauskommen. Hier ist die künstliche Ernährung mittelst Schlundsonde anzuwenden, die am bequemsten durch die Nase eingeführt wird.

Dies wären die Hauptsorgen, die uns, während die Cantile noch liegt, beschäftigen.

Die definitive Entfernung der Cantile nehmen wir so früh als möglich vor, nachdem das Kind von der Cantile entwöhnt ist. Dieses Entwöhnen bewirken wir auf folgende Weise: Das Kind bekommt eine ganz enge Cantile, deren äussere Oeffnung ½ Tag lang zur Hälfte und wieder ½ Tag und eine Nacht hindurch ganz mittelst eines zugespitzten Korkstückchens verschlossen wird. Während dieser Zeit bekommt das Kind eine Trompete zum Spielzeug, auf der es blasen muss, um den Kehlkopf zu üben. Verträgt das Kind den Kork, athmet es frei durch den Mund, so wird die Cantile weggelassen, und nur äusserst selten brauchten wir bei diesen Maassnahmen die Cantile von Neuem einzu-

führen. Meist wurde die Canüle am 7.—10. Tage weggelassen. Als Verband wird ein Gazelätzchen, innen mit Salbe bestrichen, aufgelegt. — Gewöhnlich schliesst sich die Wunde bei täglichem Touchiren mit dem Höllensteinstift in 3—6 Tagen, und können die Patienten bald geheilt entlassen werden.

So viel über Behandlungsmethode und Operationstechnik. Die mittelst derselben erzielten Resultate ergeben sich aus nachstehender Tabelle I.

Tabelle I.

	Januar [1]		Februar		März		April		Mai		Juni		Juli		August		September		October		November		December		Summa		Mortalitäts-procentsatz
1886	13	11	9	5	19	9	3	1	6	5	7	5	5	2	7	5	12	6	8	3	12	8	11	6	112	66	59 %
1887	10	6	13	12	16	9	11	7	6	5	10	8	3	1	3	1	8	4	9	2	12	3	12	7	113	65	57,5 "
1888	8	4	12	9	11	8	6	3	3	2	6	4	5	3	2	2	6	4	5	2	5	1	4	4	73	46	63 "
1889	5	2	6	3	5	2	3	0	2	1	4	4	7	2	4	1	8	6	8	4	7	4	5	3	64	32	50 "
1890	12	10	2	1	7	2	4	1	7	1	5	3	6	3	5	0	10	8	8	4	13	6	7	4	86	43	50 "
1891	14	10	12	5	15	9	14	8	12	8	9	4	3	2	7	3	6	2	12	5	11	4	8	2	124	64	51,6 "
Summa	62	43	54	35	73	39	41	20	36	22	41	28	29	13	28	12	50	30	50	20	60	26	47	26	572	316	55,25 "
Mortalit.-Procentsatz	70 %		65 %		53 %		49 %		61 %		68 %		45 %		43 %		60 %		40 %		43 %		55 %		55,25 %		

In Summa wurden also 572 Patienten wegen Diphtherie tracheotomirt mit 316 Todesfällen = 55¼ Proc. Mortalität und 256 Heilungen = 44¾ Proc. — Vergleicht man an der Hand dieser Tabelle die Resultate der einzelnen Jahrgänge mit einander, so sieht man, wie sich im Laufe der Zeit die Erfolge günstiger gestaltet haben. — Im ersten Triennium starben circa 59 Proc., im letzten Triennium circa 50 Proc.

Werden die Fälle monateweise zusammengeordnet, um einen mittleren Jahresdurchschnitt für Morbidität und Mortalität zu gewinnen, so ist das Ergebniss folgendes:

Am seltensten wurde die Operation ausgeführt in den Monaten April, Mai, Juni, Juli und August, und zwar sind die beiden letzten Monate die günstigsten; dann aber steigt die Zahl rasch auf fast das Doppelte, um sich bis zum März in wechselnder Höhe zu erhalten; die höchste Zahl wird erreicht im März, von wo dann zum April ein rapider Abfall erfolgt.

Die Zahl der Tracheotomie-Todesfälle hält — gleichfalls monateweise betrachtet — im Allgemeinen gleichen Schritt mit der der Ope-

1) Bei den einzelnen Monaten bezeichnet die erste verticale Colonne die Gesammtsumme der Tracheotomien, die zweite die Summe der Todesfälle.

rationen, und es zeigt daher die procentualische Mortalität nur geringe Schwankungen. — Am ungünstigsten in Bezug auf procentualische Mortalität sind die Monate Januar, Februar, Mai und Juni mit je etwa 65 Proc., am günstigsten der October mit je 40 Proc.

Um die eben gemachten statistischen Angaben noch zu vervollständigen, gebe ich in Tabelle II — nach den Berichten des statistischen Amtes — die Zahl der überhaupt in Magdeburg während der

Tabelle II.

Es starben während der Beobachtungszeit in Magdeburg an Diphtherie und Croup*):

	Jan.	Febr.	März	April	Mai	Juni	Juli	Aug.	Sept.	Oct.	Nov.	Dec.	Summa
1886	31	25	20	11	23	13	11	19	19	27	23	36	258
1887	24	24	22	16	19	13	8	9	11	12	17	23	198
1888	15	18	17	15	9	6	13	7	7	10	6	15	138
1889	17	10	6	7	5	14	6	10	8	11	14	20	128
1890	22	18	17	16	12	7	5	6	11	13	23	18	168
1891	20	12	22	25	16	13	19	8	13	12	13	14	175
Summa	129	107	104	90	84	66	53	59	66	85	96	125	1065

*) Nach den Berichten des statistischen Amtes der Stadt Magdeburg.

Berichtszeit gestorbenen Diphtherie- und Croupfälle. — Geradezu augenfällig ist in Tabelle I und II die Uebereinstimmung sowohl bezüglich der mittleren Monatsmortalität, als auch der Mortalität in den einzelnen Jahrgängen. Zugleich geht aus diesen Tabellen hervor, dass die Zahl unserer Tracheotomie-Todesfälle ungefähr ein Drittel sämmtlicher Diphtherie-Todesfälle Magdeburgs umfasst.

In Tabelle III ist die Aufenthaltsdauer der Geheilten dargestellt.

Tabelle III.

Aufenthaltsdauer der Geheilten in Tagen.

	0—5	6—10	11—15	16—20	21—25	26—30	31—35	36—40	41—45	46—50	über 51	Summa
1886	0	3	9	12	6	6	4	2	2	0	2	46
1887	0	1	8	20	9	6	4	0	0	0	0	48
1888	0	0	1	3	7	4	4	2	2	1	3	27
1889	0	0	2	5	8	5	2	2	3	1	4	32
1890	0	0	4	15	13	7	3	0	0	0	1	43
1891	0	0	14	26	14	0	1	1	1	0	1	60
Summa		4	40	81	57	28	18	7	8	2	11	256

Aus derselben erhellt, dass am 16.—20. Tage die häufigsten Entlassungen stattfanden. Vor Ablauf von 10 Tagen wurden nur 4, diese

sämmtlich am 9. Tage entlassen; eine recht grosse Anzahl, nämlich 49, blieben länger als 1 Monat, davon 11 sogar länger als 50 Tage. Diese Letzteren waren Patienten, die theils wegen Stimmbandlähmung nicht von der Cantile entwöhnt werden konnten, theils wegen Schlucklähmung Monate lang gefüttert werden mussten. —

Tabelle IV giebt an, wie sich die Todesfälle auf die einzelnen Tage nach der Tracheotomie vertheilen. — Danach starben die meisten

TABELLE IV.

Es starben am Tage nach der Tracheotomie:

	Tag der Oper.	1	2	3	4	5	6	7	8	9	10	11	12	13	14	15	16 bis 20	über 20	Sa.
1886	8	14	10	10	4	4	4	0	1	2	1	1	0	1	0	1	2	3	66
1887	5	14	18	6	8	2	3	1	3	3	0	0	1	0	0	0	1	0	65
1888	3	7	10	8	4	4	2	0	2	1	0	1	0	1	0	0	2	1	46
1889	4	5	8	3	2	2	0	1	0	2	0	1	0	0	0	0	4	0	32
1890	3	11	8	6	5	2	2	2	1	0	0	0	0	0	0	2	1	0	43
1891	3	16	7	6	5	5	1	2	6	3	2	3	1	0	2	0	2	0	64
Sa.	26	67	61	39	28	19	12	6	13	11	3	6	2	2	2	3	12	4	316

Kinder in den 5 ersten Tagen, am 4. Tage nach der Operation etwa ebenso viel wie am Tage der Operation selbst; des Weiteren nimmt die Zahl gleichmässig ab, nur am 8. und 9. Tage findet sich eine geringe Steigerung, hauptsächlich durch Pneumonie-Todesfälle bedingt; nach dem 16. Tage starben nur noch 16 Patienten, diese zum grösseren Theile an Bronchitis und Schluckpneumonie, zum kleineren Theile an Herzlähmung und Nephritis. — Jedenfalls darf man aus dieser Tabelle entnehmen, dass die Patienten, wenn sie die ersten 4 Tage glücklich überstanden haben und sonst keine schweren Complicationen (Pneumonie, Deglutitionshindernisse u. s. w.) bestehen, relativ gute Aussicht auf Heilung haben, und dass mit jedem weiteren Tage die Prognose sich relativ günstiger gestaltet.

Um hier in Paranthese anzugeben, wie sich nach unseren Erfahrungen gleich nach der Tracheotomie mit beschränkter Wahrscheinlichkeit die Prognose bestimmen lässt, ist zu sagen: Am ungünstigsten sind die Fälle, wo nach der Tracheotomie die Athmung nicht frei wird, wo leichte Einziehungen bestehen bleiben; denn entweder handelt es sich um tiefergehende Membranen, oder es besteht eine Pneumonie. Dies Beides sind geradezu verzweifelte Fälle, und es ist grässlich anzusehen, wie die kleinen, eben erst dem Leben zurückgegebenen Patienten Tage lang in höchster Angst mit dem Erstickungstode ringen, um schliesslich doch zu erliegen! — Als er-

freuliches Gegenbild hierzu sahen wir nicht selten in Fällen, wo grosse membranöse Ausgüsse der Trachea bis zur Bifurcation, ja bis in die Bronchen II. und III. Ordnung hinein bei der Operation entfernt wurden, im weiteren Verlauf die Athmung allmählich wieder frei werden und volle Heilung eintreten![1])

Als ad bonam vergens darf man — mit einiger Reserve — schon bald nach der Operation die Prognose hinstellen in den Fällen, wo bei der Tracheotomie keine Membranen sich fanden, wo nach der Operation der Puls gut, die Athmung frei, das Fieber gering und wenig Eiweiss im Urin ist. — Doch auch hier muss man stets festhalten, dass selbst in den anfangs anscheinend günstigsten Fällen der Diphtherieprocess noch später in die Bronchen herabsteigen kann — ein nach unseren Beobachtungen relativ seltenes Vorkommniss —, dass weiterhin jede, auch die scheinbar leichteste Diphtherie Lähmungen und Niphritiden im Gefolge haben kann, und dass durch diese das scheinbar geheilte Kind noch lange Zeit den schwersten Gefahren ausgesetzt ist. Ich erlebte einen Fall, dass Eltern ihr geheiltes Kind abholen wollten. Sie kamen Vormittags, kleideten das Kind an, machten dann einige Besorgungen in der Stadt, und als sie Mittags wiederkamen, fanden sie ihr Kind als Leiche. Eine Herzlähmung[2]) hatte dem Leben ein Ende gemacht. — Hat man solche

1) Ob diese günstigen Erfolge unseren Pepsinmilchsäureinhalationen zuzuschreiben sind, lasse ich dahingestellt, doch schien es vielfach der Fall zu sein.

2) Ueber die Häufigkeit dieser diphtheritischen Herzlähmungen vermag ich keine genaue Angabe zu machen. Gegen dieselben (Vaguserkrankungen), die sich

Tabelle

Sämmtliche Tracheotomien nac

	I.			II.			III.			IV.			V.		
	M.	W.	Sa.	M.	W.	Sa.	M.	W.	Sa.	M.	W.	Sa.	M.	W.	Sa.
Geheilt	0	0	0	6	8	14	16	21	37	35	31	66	25	16	41
Gestorben	8	8	16	29	24	53	40	29	69	41	26	67	24	17	41
Summa	8	8	16	35	32	67	56	50	106	76	57	133	49	33	82
Mortalitäts-procentsatz	100	100	100	83	75	79	71	58	65	54	46	50	49	51	50

Fälle erlebt, so wird man Skeptiker, und wird nie bei Diphtherie eine unbedingt günstige Prognose stellen.

Um zum Schluss noch die Betheiligung der einzelnen Lebensalter und Geschlechter zu illustriren, diene Tabelle V. Aus derselben lassen sich für uns folgende Sätze abstrahiren:

I. Der Mortalitätsprocentsatz ist in den beiden ersten Lebensjahren sehr hoch (100 Proc. bezw. 75 Proc.), fällt dann allmählich, hält sich vom 6. bis zum 9. Lebensjahre auf gleichbleibender Höhe von ca. 40 Proc. Nach dem 10. Jahre steigt er wieder (auf 54 Proc.), eine Erscheinung, die sich daraus erklärt, dass bei älteren Kindern die Diphtherie meist in sehr schwerer Form auftritt, wenn eine Operation benöthigt wird.

II. Das Geschlecht betreffend, wurden in Summa weit mehr Knaben als Mädchen operirt, nämlich 316 Knaben gegen 256 Mädchen; und zwar findet dieses Ueberwiegen des männlichen Geschlechts in jeder einzelnen Altersstufe statt, prägt sich aber besonders aus im 3., 4. und 5. Lebensjahre.

III. Das männliche Geschlecht zeigt sowohl im Allgemeinen, als auch in jeder einzelnen Altersstufe (mit Ausnahme des 5. Lebensjahres) einen höheren Mortalitätsprocentsatz, als das weibliche. — Es starben in Summa von 316 Knaben 184 = 58 Proc., von 256 Mädchen 132 = 52 Proc.

---

durch auffallende Beschleunigung des Pulses bisweilen ankündigen, sind wir machtlos — während hingegen bei Myocarditis, durch unregelmässigen Puls manifestirt, viel geleistet werden kann.

V.

Lebensjahren und Geschlecht.

VI.			VII.			VIII.			IX.			X u. ff.			Sa.		
M.	W.	Sa.	M.	W.	Sa.	M.	W.	Sa.	M.	W.	Sa.	M.	W.	Sa.	M.	W.	Sa.
20	19	39	9	13	22	9	8	17	6	3	9	6	5	11	132	124	**256**
13	11	24	11	5	16	6	5	11	4	2	6	8	5	13	184	132	**316**
33	30	**63**	20	18	**38**	15	13	**28**	10	5	**15**	14	10	**24**	**316**	**256**	**572**
39	37	**38**	55	28	**42**	40	38	**39**	40	40	**40**	57	50	**54**	**58**	**52**	**55,25**

XXII.

Ueber Verletzungen grosser Venenstämme und die bei denselben zur Anwendung kommenden Methoden des seitlichen Verschlusses.

Von

Stabsarzt Dr. Niebergall
in Marburg.

In der vorantiseptischen Zeit gehörten Verletzungen der Venen, besonders der grossen Venenstämme, zu den gefürchtetsten Ereignissen, weniger wegen der Blutungen, bezw. vielleicht schwierigen Blutstillung, als vielmehr wegen der sonst mit denselben verbundenen grossen Gefahren, die man mit allem Recht fürchtete: sowohl bei der Compression, wie bei der Ligatur kam es zur Bildung eines intravasculären Gerinnsels in, bezw. in nächster Nähe der Stelle, wo dieselben Anwendung gefunden hatten. Da dieses mit bestimmter Regelmässigkeit beobachtet wurde, so nahm man früher an, dass es in jedem derartigen Falle überhaupt sich bilden müsse, weil das Blut unterhalb der verlegten Stelle der Triebkraft des Herzens entzogen, oberhalb derselben aber Stillstand bis zum nächsten Seitenast erfolge, welcher allein schon Gerinnung verursachen müsse. Ja man hielt die Bildung eines Blutpfropfes für unbedingt nothwendig, weil aus seinen Bestandtheilen das für den späteren, definitiven, festen Verschluss der Gefässwunde nothwendige Gewebe hervorgehe, und suchte daher z. B. bei Arterienunterbindungen möglichst solche Stellen zur Anlegung einer Ligatur aus, wo auf eine grössere Strecke hin keine Seitenäste vorhanden waren, um auf diese Weise einen möglichst langen und widerstandsfähigen Thrombus zu erzielen. Aber so erwünscht die provisorische intravasculäre Gerinnselbildung bei den Arterien für den späteren festen Gefässverschluss auch war, bei den Venen konnte sie leicht Ausgangspunkt bedenklicher Zustände werden: kam die Wunde nicht durch unmittelbare Vereinigung zur Heilung, trat vielmehr Eiterung ein, so konnte die Pfropfbildung einmal eine ganz ungewöhnliche Ausdehnung erreichen, indem unter ihrem Einfluss es zu weiteren Gerinnungen kam, die, sich schichtenweise auf das ursprüngliche Ge-

rinnsel absetzend, dasselbe ganz beträchtlich vergrösserten, die nächsten Seitenäste mit verlegen und so unangenehme Circulationsstörungen herbeiführen konnten; dann aber bot auch das geronnene Blut für Zersetzungsvorgänge einen besonders günstigen Boden. Es konnte in demselben durch Einwanderung von Mikrokokken aus dem eiterig infiltrirten Gewebe der Nachbarschaft leicht zu Erweichung und Zerfall des Gerinnsels, sowie zur Verschleppung abgelöster Theile centralwärts nach dem rechten Herzen zu in den Lungenkreislauf und darüber hinaus kommen, und somit zu gefährlichen Metastasen in entfernten Organen — kurz, das schaurige Bild einer Pyaemia multiplex sich entwickeln.

Für Einsetzen der Eiterung lagen aber in der vorantiseptischen Zeit die Verhältnisse äusserst günstig. Ganz abgesehen davon, dass in mit Substanzverlust einhergehenden oder tiefen, stark klaffenden Wunden, wo ein genaues Aneinanderdrücken der Wundflächen sich nicht gut erreichen liess, fast ausnahmslos Eiterung eintrat, bot das nicht aseptische Verbandmaterial reichlich Gelegenheit zur Reizung und Infection der Wunde. Man fürchtete daher auch die unmittelbare Berührung der Venen mit Verbandstücken in Anbetracht der dadurch leicht entstehenden Entzündung und Erregung ausgebreiteter Thrombosen und suchte diese, wenn bei Lage der Vene in der Tiefe einer Wunde, z. B. nach Geschwulstexstirpationen, die Ausfüllung derselben unvermeidlich war, zu verhüten durch Einschieben eines Ceratlappens mit dann darauffolgender Charpieeinlage. Gleiche Gefahr brachte die Ligatur mit sich, indem das nicht aseptische Unterbindungsmaterial an sich schon geeignet war, um als schädlicher und entzündungserregender Fremdkörper Eiterung hervorzurufen und zu unterhalten, bis es nach erfolgter Verschwärung des durch den Knoten umschnürten Gefässringes entfernt werden konnte oder sich von selbst abstiess. Erst nach dem Abgange füllte sich die kleine Eiterhöhle allmählich mit Granulationen und vernarbte. Mit Entfernung des Fadens war dann der erste Verschluss des Gefässes beseitigt, und es war fraglich, ob der Thrombus genügende Festigkeit bereits gewonnen hatte, um dem Anprall und Blutdruck zu widerstehen. Lagen auch bei den Venen in dieser Beziehung die Verhältnisse günstiger als an den Arterien, indem eine directe Verwachsung der Intimaflächen im Bereiche der Ligatur zu Stande kommen konnte, ehe der Ligaturfaden durchschnitt, so endeten doch nach S. W. Gross[1]) unter 15 tödtlich ver-

1) Observations on wounds of the internal jugular vein and their treatment etc. The Am. Journ. of med. sc. 1867. T. CVI.

laufenen Fällen von Ligatur der Vena jugularis int. 20,6 Proc. infolge secundärer Hämorrhagie.

Darum waren die Verletzungen der grossen Venenstämme mit Recht gefürchtet, da die zur Stillung der Blutung angewandten Methoden mehr oder weniger die Gefahr der Thrombose, Pyämie und secundärer Blutung mit sich brachten. Besonders scheute man sich vor der Unterbindung. Selbst die namhaftesten Chirurgen riethen, dieselbe nur in dringenden Fällen vorzunehmen! So verwahrt sich Pirogoff[1]) ganz eindringlich gegen den Vorschlag Neudörfer's, „Venen anstands- und furchtlos zu unterbinden, da die Furcht, durch Unterbindung derselben Phlebitis und Pyämie zu erregen, unter den Chirurgen ein längst überwundener Begriff sei", indem er sagt, dass er fast alle Operirten, bei welchen er oder andere Chirurgen in seiner Anwesenheit gezwungen waren, die Crural- oder Axillarvene zu unterbinden, verloren habe. Er warnt jeden Unerfahrenen vor dem verführerischen Vorschlage Neudörfer's. Aehnlich spricht sich von Langenbeck[2]) aus: Die Verletzungen der grossen Venen gehören immer zu den sehr gefährlichen Verletzungen; insbesondere hat der Operateur sie zu fürchten und mit grosser Vorsicht zu vermeiden, denn abgesehen von der Gefahr des unmittelbaren Todes durch Lufteintritt oder Verblutung, kann eine verletzte Vene der Ausgangspunkt pyämischer Processe werden. Die immer so gefürchtete Verletzung einer grossen Arterie, vorausgesetzt dass dieselbe der Ligatur zugänglich ist und ärztliche Hülfe nicht fehlt, ist unter allen Umständen weniger gefährlich, als die Verletzung der gleichnamigen Vene, und es kann insbesondere der Operateur nicht genug Sorgfalt auf die Schonung der letzteren verwenden... Im Uebrigen ist die Unterbindung grosser Venenstämme so viel als irgend möglich zu vermeiden, besonders in Krankenhäusern, wo die Gefahren der Thrombose und Pyämie durch die Unterbindung entschieden gesteigert werden.

So oft auch in der vorantiseptischen Zeit Verbesserungsvorschläge der gebräuchlichen Seidenligatur, dieses „Setaceum en miniature", aufgetaucht sind, sie alle haben Vermeidung der Eiterung und Erhaltung der Continuität des Gefässes zur Devise gehabt: die momentane Ligatur von Jones, die temporäre von Travers, das Applatissement Scarpa's, die Akupressur Simpson's, die Ligaturstäbchen und -röhrchen von v. Bruns haben dies Ziel im Auge gehabt, ver-

1) Grundzüge der allgemeinen Kriegschirurgie. Leipzig 1864. S. 440.

2) Beiträge zur chirurgischen Pathologie der Venen. S. 1 u. 46. Archiv für klin. Chirurgie. Bd. I.

mochten aber niemals die gewöhnliche Ligatur, trotz der ihr anhaftenden Schädlichkeiten, zu verdrängen und waren immer nur Concurrenten von kurzer Lebensdauer, wohl weil sie öfters Misserfolge aufzuweisen hatten, indem es doch zur Eiterung kam und der Gefässverschluss nach ihrer Abnahme nicht fest genug war, um secundäre Blutungen zu verhindern.

Erst mit Lister's Catgutligatur und mit völliger Ausbildung des antiseptischen Verbandes, welcher auch die Seide für Unterbindungszwecke gefahrlos machte, wurde das von Generationen erstrebte Ideal erreicht, und gehören alle die früher gebräuchlichen anderweitigen Methoden und Modificationen der Ligatur heute wohl nur noch der Geschichte an.

Von der „antiseptischen Ligatur" wissen wir, dass sie an der Ligaturstelle keine Eiterung hervorruft, dass das von ihr umfasste Gewebsstück nicht abstirbt, dass sie an ihrem Platze bleibt, von jungem, in Narbengewebe übergehendem Bindegewebe umfasst und von demselben vollkommen eingekapselt wird. Ligaturen von Catgut quellen zunächst auf und werden später im Laufe einiger Wochen von wucherndem Bindegewebe vollständig aufgezehrt, Ligaturen von Hanf oder Seidenfäden können lange unverändert in der Narbe liegen bleiben und werden endlich wohl infolge moleculären Zerfalls resorbirt.[1]) Das Gefäss öffnet sich überhaupt nicht wieder und kann demgemäss eine Blutung nicht wieder eintreten.

Wir wissen auch, dass die Bildung eines Gerinnsels nach der Unterbindung in völlig aseptischen Wunden ein gänzlich inconstantes, durchaus unwesentliches und gleichgültiges Ereigniss ist und von gar keinem Belang für den später folgenden Verschluss und Verwachsung der Gefässwunde, dass höchstens eine nach der Unterbindung doch etwa auftretende intravasculäre Blutgerinnung den bindegewebigen Verschluss eher stört, als befördert.[2]) Meist bleibt innerhalb einfach oder doppelt unterbundener Gefässe, wie Baumgarten[3]), Eberth und Schimmelbusch[4]), Raab[5]) u. A. gezeigt haben, das Blut noch für Wochen, ja selbst auf Monate hinaus flüssig und wird später

1) Heineke, Blutung, Blutstillung, Transfusion u. s. w. Deutsche Chirurgie. Lief. 18.

2) Senftleben, Ueber den Verschluss der Blutgefässe nach der Unterbindung. Virchow's Archiv. Bd. LXXVII. S. 424.

3) Die sogenannte Organisation des Thrombus. Leipzig 1877.

4) Die Thrombose nach Versuchen und Leichenbefunden. Stuttgart 1888.

5) Ueber die Entwicklung der Narbe im Blutgefäss u. s. w. Archiv für klin. Chirurgie. Bd. XXIII. S. 156 ff.

nach Maassgabe des in das Lumen des Gefässes sich vorschiebenden Gewebes allmählich verdrängt. Ja v. Düring[1]) wies nach, dass selbst innerhalb der mit Seide ligirten und ausgeschnittenen Gefässstücke das Blut ausserordentlich lange flüssig bleiben kann, obwohl doch sicher das Gefäss allen Ernährungsbedingungen entzogen ist. Solchen Beobachtungen gegenüber hielt weder die Virchow'sche Stasenlehre, noch Brücke's Lehre von der specifischen Wirkung der Gefässwand Stand, da sonst intravasculäre Gerinnung nicht ausgeblieben wäre. Wir müssen vielmehr annehmen, dass Bildung einer solchen nicht erfolgt, weil bei einer unter antiseptischen Cautelen angelegten Ligatur an oder in der Nähe der Wunde Eiterung ausbleibt und es somit auch nicht zur Bildung von Fibrinferment kommen kann, welches unter Diffusion durch die dünne Gefässwand Coagulation der stagnirenden Blutsäule herbeiführen könnte, sowie dass bei Schnürung des Fadens so geringe Schädigung der Intimaflächen erzeugt wird, dass dadurch kein Ausgangspunkt für Thrombose entsteht. Nach Eberth und Schimmelbusch's[2]) Versuchen entsteht in der That auch kein Thrombus nach Gefässunterbindungen, weil die Gefässwand dabei überhaupt auffällig wenig beschädigt wird. Wenn nämlich die Ligatur liegen bleibt, d. h. sich nicht löst oder gelöst wird, so werden durch dieselbe die Gefässwände in ganz eigenthümlicher Weise zusammengepresst, derart, dass der Gefäss-Endothelüberzug sich einfach zusammenfaltet und die gequetschten und vom Faden umgriffenen Stellen der Wand gar nicht direct mit dem Blut in Berührung kommen; oberhalb des Fadens, d. h. nach dem gefüllten Lumen zu, legen sich eine ganze Strecke weit die nicht zerquetschten Gefässwände an einander, und diese gesunden Wandstrecken verwachsen ziemlich schnell mit einander, wodurch eine Abrundung und Obliteration des Blindsackes entsteht. Bezüglich dieses Zusammenwachsens der inneren Venenhaut haben die schon erwähnten Arbeiten von Raab (l. c.) und Baumgarten[3]), sowie die von Marchand[4]) und Pick[5]) u. A. dargethan, dass schon nach Verlauf einiger Tage nach der Unterbindung die einfache Endothelschicht immer reichlicher wird, bis sie zu einer vollständigen Ausfüllung des Gefässlumens geführt hat, und dass diese zellige Neubildung später in definitives Bindegewebe sich umwandelt; ausserdem dringt

1) Die Fermentintoxication und ihre Beziehungen zur Thrombose und Embolie. Deutsche Zeitschrift für Chirurgie. Bd. XXII. S. 426—473.

2) l. c. S. 114 u. 115. 3) l. c. S. 81 ff.

4) Realencyklopädie der gesammten Heilkunde: „Arterien".

5) Ueber die Rolle der Endothelien u. s. w. Prag 1885.

Granulationsgewebe, das in der Umgebung der Gefässe gebildet wird, von der Unterbindungsstelle und durch Wanddefecte in das Gefässlumen und übernimmt auf diese Weise nicht blos einen Theil der sogenannten „Thrombusorganisation", sondern trägt dem jungen Gewebe auch Gefässe zu; besonders bei den Venen läuft dieser Obliterationsprocess viel schneller ab, als bei den Arterien. Dies heben Baumgarten und Pick ganz ausdrücklich hervor. Ganz auffallend betheiligt sich dabei die Gefässwand selbst in viel in- und extensiverer Weise, als die Arterienwand, an den Proliferationsvorgängen. Man findet das Gefäss durchsetzt mit jungen Zellen, Sprossen- und Balkenbildungen der Endothelwucherungen treten hier viel häufiger auf, als bei den Arterien, ja man kann gerade bei den Venen, deren Wände viel dichter an einander liegen, als die der Arterien, oft die Verbindungen auf einander zustrebender Sprossen beobachten.

Es findet also eine endotheliale Wucherung infolge des Traumas statt, die der Heilung durch prima intentio bei anderen Geweben gleichzustellen ist.

So stehen wir jetzt, Dank der Antisepsis, völlig veränderten Verhältnissen gegenüber! Die Scheu vor Verletzungen und Operationen an den Venen ist für immer gebannt. Gegen Eiterung, ausgedehnte Thrombusbildung, Infection der Venenthromben mit anschliessender Pyämie können wir uns heute genügend sicherstellen. In antiseptisch behandelten Wunden giebt die Ligatur fast absolute Sicherheit gegen Blutungen, ohne Besorgniss können wir jetzt grosse Venenstämme unterbinden und ganze Stücke derselben zwischen den Ligaturen reseciren.

Auch für diejenigen Methoden, welche bei nur partiellen Verletzungen der Venenwand das Ziel im Auge hatten, die Wunde durch seitlich angebrachten Verschluss zu verlegen und Heilung zu erzielen unter Erhaltung der Lichtung des Gefässes und der Circulation in demselben, sind infolgedessen die Bedingungen viel günstiger geworden und dürfen wir ihnen jetzt unter dem Schutze der Antiseptik mehr Vertrauen schenken, als früher.

Dem seitlichen Verschluss hatte man bekanntlich früher sich deshalb mit zugewandt, weil man dadurch die nach der totalen Venenligatur eintretende, bezüglich ihrer Ausdehnung nicht bestimmbare Thrombose nebst folgenden Stauungserscheinungen zu vermeiden hoffte. Namentlich erschien dies bei den Verletzungen der grossen Venenstämme am Halse, z. B. der Vena jugul. comm., wünschenswerth, weil man meinte, dass ihre gänzliche Verlegung durch Erzeugung von Stauung, Oedem, selbst Gefässberstung gefährlich werden könnte.

v. Wattmann[1]) sagt ganz ausdrücklich, dass er bei einer Verletzung der Vena jugul. communis die Unterbindung nicht habe vornehmen wollen, weil er infolge des gehemmten Rückflusses des Blutes vom Gehirn den Eintritt eines Schlagflusses befürchtete. Schon 1828 hatte deshalb Heineken[2]), als nach einer Blutung aus der Vena jugul. interna, die durch starke Compression gestillt worden war, nach zwei Stunden der Tod durch Apoplexie eintrat, als einzige Chance, dem Tode vorzubeugen, für ähnliche Fälle die Ligatur der Carotis vorgeschlagen. Blieb schon oft die Thrombose aus leicht erklärlichen Gründen nicht aus, so erschien vollends das Verfahren völlig überflüssig, als im Jahre 1871 H. Blasius[3]) an einer grossen Reihe von Thierexperimenten bezüglich der seitlichen Unterbindung nachwies, dass hierbei Heilung der Venenwunde nur unter vollständiger Thrombose und Obliteration des Gefässlumens zu Stande komme. Unter 56 eigenen und 2 anderweitigen Thierversuchen hatte Blasius nur 22 günstige Ausgänge (37,9 Proc.), d. h. Bildung eines totalen Thrombus, welcher genügte, um die Blutung zu verhindern; in 3 weiteren Fällen trat ebenfalls Thrombose ein, jedoch späterer Zerfall des Thrombus und secundäre Hämorrhagie. Secundäre Hämorrhagien ohne Thrombusbildung traten in 32,7 Proc. der Fälle ein.

Haben sich auch diese Verhältnisse geändert, und wenden wir heute auch nicht mehr wie im früheren Sinne den seitlichen Verschluss an, d. h. zur Vermeidung der in ihren Folgen gefährlich erscheinenden totalen Ligatur, so giebt es doch der Veranlassungen eine ganze Reihe, wo wir gern zu demselben greifen: Die totale Unterbindung grosser Venen, besonders wenn ihre Wandungen krankhaft erweitert oder verändert sind, bietet gewiss manche Schwierigkeiten. Dieselben lassen sich wegen der Weite ihres Lumens und der Dünnheit ihrer Wandungen weniger leicht isoliren, als die starkwandigen Arterien; um sie in ihrer ganzen Breite fassen zu können, wird ein sorgfältiges, stumpfes Herauspräpariren aus den umgebenden Theilen nöthig, was unter Umständen, z. B. bei in der Tiefe von Wunden gelegenen grossen Venen, gewiss mindestens recht mühsam und zeitraubend ist; auch wird es sich dann der Uebersichtlichkeit des Operationsfeldes wegen nicht umgehen lassen, dass man die Hautwunde vergrössern muss, um besseren Zugang zu haben. Dem gegenüber

1) Sicheres Heilverfahren bei dem schnell gefährlichen Lufteintritt in die Venen u. s. w. Wien 1843. S. 115.

2) Edinburg. med. and surgic. journ. 1828.

3) Ueber die seitliche Unterbindung der Venen. Inaug.-Dissert. und gekrönte Preisschrift. Halle 1871.

bieten diejenigen Methoden, welche die mühsame Freilegung und gänzliche Umgehung des Venenrohres ersparen und durch directe Inangriffnahme der verletzten Stelle schnell zum Ziele führen, gewiss grosse Vortheile.

Verletzungen von grossen Venenstämmen, mit und ohne Wanddefect, sind aber gar keine so seltenen Ereignisse. Jeder Chirurg weiss wohl davon zu erzählen. Wenn auch nach Einführung des Chloroforms die Verhältnisse sich gegen früher günstiger gestaltet haben, wir mit mehr Musse und Ruhe, wie v. Langenbeck sagt, wie bei Anfertigung eines feinen anatomischen Präparates, vorgehen können, so ist es doch bisweilen trotz allergrösster Vorsicht und Sorgfalt unmöglich, eine Verletzung, sei es durch Instrumente, sei es infolge von Einreissen der Wandungen zu vermeiden. Die Venen sind nicht pulsirend, nicht so prall mit Blut gefüllt, dünnwandiger, oft mit Geschwülsten bis zur Unkenntlichkeit verwachsen, werden beim Anziehen blutleer und infolgedessen leicht für bindegewebige Stränge gehalten. So durchschnitt v. Langenbeck[1]) 1857 die Vena jugul. comm., indem er sie für einen Bindegewebsstrang hielt; oft sind auch die Lageverhältnisse, wie z. B. bei malignen Tumoren, in ganz auffallender Weise verschoben. Dies ist besonders von der Vena jugul. comm. bekannt, während die Carotis nur ganz ausnahmsweise ihren Platz zu verändern pflegt. Gelegentlich Exstirpation eines grossen Sarkoms am Halse unterband v. Langenbeck[2]) die über das Niveau des Kopfnickers gegen die Oberfläche des Halses gedrängte Vena jugul. comm., ohne zu ahnen, dass er dieses Gefäss unter den Händen habe, und Danzel[3]) sah erst bei der Section, dass er dieses Gefäss, welches bei der Operation nicht geblutet, durchschnitten und mit exstirpirt hatte. H. Braun[4]) beschreibt in seiner Arbeit: „Topographisch-anatomische Verhältnisse bei malignen Tumoren am Halse" noch zwei gleiche Fälle. Gerade am Halse aber und in der Gegend der oberen Brustapertur, dieser „région dangereuse", sind Verletzungen der grossen Venenstämme um so bedenklicher, weil infolge der Saugkraft des Thorax, welche durch die Inspirationsbewegungen noch gesteigert wird, leicht Luft in die durch ungleichmässiges Abziehen der Wundränder klaffend und blutleer gewordenen Venen eindringen und schnell einen tödtlichen Ausgang herbeiführen kann. Es wird daher um so erwünschter sein, wenn uns Methoden zur Verfügung

1) l. c. S. 26. 2) l. c. S. 70.
3) Archiv für klin. Chirurgie. Bd. VII. S. 888.
4) Ebenda. Bd. XXVIII. S. 536 ff.

stehen, welche es uns ermöglichen, die Wunde der Gefässwand schnell, dauernd und sicher zu schliessen.

Der Vollständigkeit halber würden hier noch zu erwähnen sein die Eröffnungen grosser Venenstämme, wie sie durch Arrosionen zu Stande kommen, z. B. nach Scharlach, Syphilis, kalten Abscessen, vereiternden bösartigen Neubildungen, ich muss mich jedoch darauf beschränken, auf die einschlägigen Arbeiten von S. W. Gross [1]), Boegehold [2]), Weinkauff [3]), Lindner [4]) und Gueterbock [5]) hinzuweisen.

Da in den zur Zeit gebräuchlichen neueren Grundrissen und Lehrbüchern der speciellen und allgemeinen Chirurgie, soweit mir solche zugänglich geworden sind, die Methoden des seitlichen Venenverschlusses meist nur ganz kurz abgehandelt werden, einzelner besonders brauchbarer nur mit wenigen Worten gedacht wird und schliesslich es mühsam ist, aus den ganz zerstreut in grossen Sammelwerken, Zeitschriften, Berichten aus Krankenhäusern niedergelegten Ansichten sich zu orientiren und ein richtiges Bild zu bekommen, so halte ich es für nicht nutzlos, die einschlägigen Methoden zusammenzustellen und sie bezüglich ihres Werthes und ihrer besonderen Indicationen mit einander zu vergleichen.

Vorausschicken möchte ich, dass dieselben selbstverständlich nur für grosse Venenstämme in Aussicht zu nehmen sind, da sie infolge der damit verbundenen Verengerung des Gefässes bei kleinen Venen vor der Tamponade oder totalen Ligatur nichts voraus haben, auch bei engem Kaliber schwer auszuführen sein dürften.

Ihre Anwendung wird im Allgemeinen abhängig sein: 1. von der Ausdehnung der Wunde, 2. von ihrer Verlaufsrichtung, 3. von ihrer Beschaffenheit, bezw. derjenigen der Gefässwand, und ihrer Nachbarschaft.

Da jedoch der eine oder andere dieser Punkte je nach der Auswahl der Methode mehr oder weniger von Wichtigkeit ist, so empfiehlt es sich, dieselben bei Betrachtung der einzelnen Methoden selbst zu besprechen.

---

1) Observations on ulceration of the jugular vein. Amer. Journ of the med. sc. N. S. CXXII.

2) Ueber Arrosionen grösserer Gefässstämme in acuten und Congestionsabcessen. Berliner klin. Wochenschr. 1880. Nr. 33.

3) Ueber Perforation grösserer Gefässe in Abscesshöhlen. Inaug.-Dissertation. Heidelberg 1890.

4) Ueber Abscessblutungen grösserer Gefässstämme. Deutsche med. Wochenschrift. 1887. S. 522.

5) Ueber Abscessblutungen grösserer Gefässstämme. Archiv für klin. Chirurgie. Bd. XXIV. S. 415.

Als Blutstillungsmethoden bei seitlichen Verletzungen grosser Venenstämme kommen in Betracht:

1. die Compression, bezw. Tamponade;
2. die seitliche Ligatur;
3. die Naht der Vene;
4. die seitliche Abklemmung durch Instrumente mit temporärem Liegenlassen derselben.

1. Compression, bezw. Tamponade.

So lange andere Methoden für den seitlichen Verschluss nicht zur Verfügung standen, war natürlich die Compression das allgemein übliche Verfahren. Durch einen leichten seitlichen Druck suchte man Bildung eines beschränkten Coagulums in der Gefässwunde zu erreichen und dadurch die Blutung zu stillen, ohne zugleich die Fortbewegung des Blutes in dem Venenstamme zu unterbrechen. Pirogoff legte Charpiekugeln gegen die Venenwände, die er eine Zeit lang von Assistenten andrücken und in dieser Lage erhalten liess. Bedenkt man jedoch, dass mit nicht aseptischen Fingern zunächst die Compression gemacht wurde, dass die zur Verwendung kommenden nicht aseptischen Verbandstücke — vgl. S. 541 — schon nach kurzem Verweilen reizend und entzündungserregend auf die Wunde und ihre Umgebung wirkten und dadurch purulente, phlegmonöse Processe u. s. w. hervorrufen konnten, so wird man in der Annahme nicht fehlgehen, dass es ohne Entzündung der Venenwand und Thrombose bis zur vollständigen Obstruirung der Lichtung nicht immer abging. Man suchte daher die Wundränder mit Heftpflasterstreifen zusammenzuziehen und durch die zusammengezogenen Weichtheile eine möglichst gleichmässige leichte Compression auf das Gefäss auszuüben. v. Langenbeck berichtete auf dem XI. Chirurgencongress über einen solchen Fall: Gelegentlich Exstirpation eines Atheroms von der Gefässscheide der Vena jugul. int. wurde dieselbe in einer Ausdehnung von ungefähr 8 Mm. Länge und 2 Mm. Breite verletzt. Die „colossale Blutung" wurde dadurch gestillt, dass die Wundränder der Halshaut gegen einander geschoben und gegen die Wunde leicht angedrückt gehalten wurden. Darüber kamen dann leicht comprimirende Heftpflasterstreifen, Watte und Flanellbinde. Die Blutung kehrte nicht wieder. Heilung der Wunde per prim. Auch H. Braun[1]) führt einen von Ollier erwähnten Fall an, welcher eine Blutung aus einer Stichwunde der Vena femoralis

1) Die Unterbindung der Schenkelvene am Poupart'schen Bande. Archiv für klin. Chirurgie. Bd. XXVIII. S. 650.

durch Hautnaht in Verbindung mit Compression und Immobilisation definitiv stillte und Heilung ohne Circulationsstörungen erzielte.

Nachdem die Antiseptik uns gelehrt, dass reine, aseptische Verbandmittel keinen nachtheiligen Einfluss auf die Wunde ausüben, dass sie Reizung und Eiterung in derselben nicht hervorrufen, ebenso erhebliche Secretion hintanhalten, ist die „antiseptische Tamponade" entschieden ein ganz vorzügliches Blutstillungsmittel geworden.

Haben wir es mit einer kleinen Oeffnung in der Venenwand, wie z. B. mit kleiner Stichverletzung bei kleiner Hautwunde zu thun, bei welcher auch eine Erweiterung der letzteren nicht nöthig erscheint, so kann ein leichter Druck auf den Stichkanal und dadurch indirect auf das Gefäss genügen, um die Bildung eines blutstillenden extravasculären, bezw. kleinen wandständigen intravasculären Gerinnsels zu erzeugen, welches allmählich von einer aus den umgebenden Theilen stammenden Gewebsneubildung überwuchert wird, dann schrumpft und so einen soliden Schluss der Wunde herbeiführt, ohne wesentlich das Lumen zu beengen. Einen hierher gehörigen, von Maubrac[1]) beobachteten Fall möchte ich ganz besonders hervorheben: Es handelte sich um eine Schussverletzung der Vena femoralis, bei welcher erfolgreich die Tamponade mit Jodoformwatte gemacht wurde. Der Mann starb zwar am Abend des dritten Tages nach der Verletzung infolge eines gleichzeitig erhaltenen Schusses in den Unterleib an Peritonitis. Die Obduction ergab jedoch, dass die 1 Cm. unterhalb der Schenkelbeuge, ungefähr 1 Cm. oberhalb der Einmündung der Vena saphena magna, sowohl an ihrer Vorder- wie Hinterwand durchsetzte Vena femoralis communis stark in Heilung begriffen war. Die benachbarten Gewebe waren frei von blutiger Infiltration, kaum eine Spur von Ekchymosen im Cruralkanal, in der Vene kein Thrombus, die äussere Wunde war fast ganz vernarbt. Maubrac ist überzeugt, dass ohne die gleichzeitige Bauchverletzung die Venenwunde geheilt wäre, und schreibt diesen günstigen Ausgang hauptsächlich der kleinen, durch modernes Geschosskaliber verursachten Wunde zu, so dass er vorschlägt, in solchen Fällen, wo „keine Zeichen von Suffusion oder blutiger Infiltration bestehen, oder wenn keine oder nur geringe, leicht zu beherrschende Blutung vorhanden ist", Compression mit Jodoformwatte zu versuchen, ehe man zur totalen Ligatur schreitet.

Handelt es sich dagegen um grössere Verletzungen grosser Venen-

1) Des plaies de la veine fémorale par armes à feu. Archives de médecine et de pharmacie militaires. T. XII (1894). p. 366.

stämme mit mehr oder weniger grosser Weichtheilwunde, oder ist dieselbe während einer Operation verletzt, so müssen wir erwarten, dass infolge des durch die comprimirende Tamponade verursachten Druckes die klaffenden Wundränder der Vene einwärts gedrängt, und dass mehr oder weniger die Möglichkeit zu hochgradiger Verengerung oder Verlegung der verletzten Vene gegeben ist.

Dazu kommt, dass man unter solchen Umständen die Compression, um den Blutaustritt zu verhindern, fester machen müsste, wodurch dann leicht eine Beeinträchtigung nicht nur des centralwärts gelegenen Endes des Hauptvenenrohrs, sondern auch der Collateralen desselben eintreten könnte, somit also die Blutableitung nach dem Herzen zu wesentlich beschränkt oder ganz, bezw. in einzelnen Bahnen geradezu aufgehoben würde. Dies könnte, wenn wir z. B. an der Vena axillaris die Vena cephalica oder die bedeutenden Muskelvenen mit comprimirten, bezw. bei der Vena femoralis comm. die an und für sich schwachen Anastomosen zwischen dieser und den Beckenvenen, zunächst venöse Stauung herbeiführen. Ferner wissen wir aber auch durch H. Braun's[1]) und v. Bergmann's[2]) Untersuchungen, dass in unterbundenen Venen, vorausgesetzt dass sie keine durchlässigen Anastomosen mit den Gefässen des übrigen Körpers haben, der Blutdruck bis zur arteriellen Höhe (110—120 Mm. Hg) steigt, da ja die treibende Kraft aus den Arterien stammt. Ja, sollte selbst der Strom in der Arterie an der Wurzel des Gliedes durch Compression etwa behindert sein, so würde dies doch von keinem dauernden Belang sein, da bekanntlich der arterielle Collateralkreislauf sich so schnell und so gut entwickeln kann, dass der Druck im Venensystem doch bald auf den in den Arterien herrschenden sich wieder hebt. Gerade hierin liegen die Gründe, warum bei grossen Wunden an Venenstämmen die Tamponade oft nicht zulänglich ist, um die Blutung zu stillen, und gänzlich im Stiche lässt. Man wird daher gut thun, in solchen Fällen sich nicht auf dieselbe zu verlassen, einmal weil sie die Erhaltung der Gefässlichtung nicht mit Sicherheit verspricht, und ferner, weil sie, wenn zu lose, nichts nützt, wenn zu fest, geeignet ist, die Blutung zu unterhalten. An manchen Stellen endlich, wie z. B. an der Vena jugularis, ist die Compression schwer oder nicht mit genügender Sicherheit anzubringen, sie wird schmerzhaft, kann Schlingen und Athmen erschweren, kann endlich sich verschieben.

1) Unterbindung der Schenkelvene u. s. w. S. 644.

2) Die isolirte Unterbindung der Vena femoralis. S. 215—232. Bd. I der Festschrift zur 3. Säcularfeier für die alma Julia Maximiliana. Würzburg 1882.

Wenn auch unter der Antisepsis bezüglich der Arrosionsblutungen grosser Venenstämme der Ausspruch von S. W. Gross (l. c.), dass die Compression sich in allen derartigen Fällen als nutzlos erweise, zu absolut erscheint, und Weinkauff (l. c.), bezw. Lindner (l. c.) dem gegenüber Fälle aufgeführt haben, wo Tamponade mit jodoformirten Schwämmen, Jodoformgaze u. s. w. gute Resultate aufzuweisen hatte, so wirkt sie doch nicht immer zuverlässig und wird daher öfters durch andere Methoden zu ersetzen sein.

Um die Ränder der Venenwunde einander zu nähern, würde man bei Längswunden das Glied in Streckung, bei Querwunden in Beugung bringen. Im ersten Falle könnte man, speciell bei der Vena femoralis, das Bein zugleich nach aussen rotiren lassen, weil nach W. Braune's[1]) Angaben in dieser Stellung der Abfluss des Blutes am leichtesten stattfindet und dadurch ein möglichst geringer Seitendruck entsteht.

Bezüglich der Compression durch antiseptische Tamponade würde also folgendermaassen zu resumiren sein:

1. Bei kleinen Stichverletzungen der Venenstämme mit kleinen Weichtheilwunden kann Verheilung der Venenwunde mit Erhaltung des Lumens auftreten.

2. Bei grösseren Verletzungen derselben mit mehr oder weniger grossen Weichtheilwunden ist ihre Anwendung nicht rathsam, da Erhaltung der Gefässlichtung nicht zu erwarten ist; auch bietet sie nicht genügend Sicherheit zur Stillung der Blutung überhaupt. Besonders hat dieselbe grosse Bedenken gegen sich an Hauptvenenstämmen, wie z. B. die Vena femoralis, welche bei schwach entwickelten Collateralen die Hauptableitungswege für das Blut bilden, wegen leicht möglicher Compression derselben, wodurch Blutung unterhalten wird.

3. Auch bei kleinen Stichwunden wird dieselbe nur erfolgreich sein bei aseptischem Verlauf und bei gesunden Venenwänden.

4. Bei Blutungen aus arrodirten Venen kann die antiseptische Tamponade versucht werden, da sie bisweilen gute Erfolge gehabt hat.

2. Die seitliche Ligatur.

Travers machte am 29. November 1816 die erste seitliche Ligatur, nachdem er das Unglück hatte, bei der Unterbindung der Art. femoralis wegen eines Aneurysmas die Vena femoralis zu verletzen. Die ersten Tage ging Alles gut. Nachdem jedoch am 10. Tage der

1) Ueber einen Saug- und Druckapparat an den Fascien des Oberschenkels des Menschen. Verhandlungen der königl. sächs. Gesellschaft der Wissenschaften. Leipzig 1870.

Faden gefallen war[1]), kehrten am 11. die Blutungen wieder und erfolgte am 33. Tage der Tod nach mehreren Blutungen. Bei der Obduction fand sich die „Vena femoralis unterhalb der Wunde durch Thromben verschlossen, oberhalb derselben bis in die Vena cava hinein entzündet". v. Wattmann[2]) verletzte 1823 gelegentlich Ausschälung einer Geschwulst nahe der Clavicula die Vena jugularis interna in einer Ausdehnung von 2½ Linien. Die Wunde wurde mit zwei Sperrpincetten geschlossen, dann hinter dieselben eine Fadenschlinge gelegt, die zweifach geknotet wurde. Die Pincetten wurden entfernt. „Der Verlauf der Heilung an der Wunde bot keine ungewöhnlichen Erscheinungen, die Entzündung und Eiterung waren mässig. Am 12. Tage nach Anlegung ging die Ligatur los, keine Blutung, und mit dem 20. Tage war die Vernarbung gänzlich erfolgt." In einem zweiten Falle[3]) wurde von ihm bei Entfernung einer Telangiectasia venosa eine Vene dicht an ihrer Einmündung in die Vena jugul. externa abgeschnitten und in gleicher Weise die seitliche Unterbindung gemacht. Am 11. Tage löste sich der Unterbindungsfaden, die Heilung schritt bis zum 14. Tage sichtbar vorwärts, dann aber wurde die Wunde missfarbig, vergrösserte sich; am 28. Tage erfolgte der Tod durch Pneumonie. Die nächste seitliche Unterbindung dürfte dann von Guthrie[4]) gemacht worden sein. Bei einem Selbstmordversuche mit einem Rasirmesser hatte ein Mann die linke Art. carotis blossgelegt und angeschnitten, die Vena jugularis war eröffnet (Grösse der Wunde nicht angegeben). Die Wundränder der Vene wurden mit einem Tenaculum gefasst und die seitliche Ligatur angelegt; gegen den 8. Tag Blutung aus der Carotis. Ligatur der Carotis primitiva; kaum zu stillende Blutung; neue Ligatur oberhalb. Tod am anderen Tage infolge des Blutverlustes. Bei der Obduction zeigte sich die Vena jugularis interna durchgängig, nicht obliterirt und ohne eine Spur, wo die Ligatur gelegen hatte. (On examination after death, the internal jugular vein was found pervious and without a mark indicating, where the ligature had been applied). Der mit so grosser

1) Ich folge dabei der Mittheilung H. Braun's, Ueber den seitlichen Verschluss der Venenwunden — Archiv f. klin. Chirurgie. Bd. XXVIII. S. 656 u. 657 —, der die betreffende Notiz der deutschen Uebersetzung der „chirurgischen Abhandlungen und Versuche von Astley Cooper und Benj. Travers entnommen hat, während J. Aron, Etudes sur le traitement des plaies veineuses. Thèse de Strassbourg 1868, angiebt, dass Travers „am 11. Tage den Faden zurückgezogen habe, weil er glaubte, dass die Wunde vernarbt sei". Das Original konnte ich nicht erlangen.

2) l. c. S. 110—116. 3) v. Wattmann, l. c. S. 122—124.

4) Diseases of the arteries. p. 328. London 1830.

Klarheit geschilderte und durch die Autopsie belegte Fall ist merkwürdiger Weise von Malgaigne angezweifelt worden, weil Venenwunden erst am 10. oder 12. Tage geheilt sein könnten. Blasius[1]) bezieht sich in seiner erwähnten Arbeit auf die Malgaigne'sche Ansicht und streicht diesen Fall aus der Reihe der günstig verlaufenen seitlichen Ligaturen. H. Braun hat mit Recht gegen diese Auffassung gerade im Hinblick auf einen Mann wie Guthrie Einsprache erhoben. Im Uebrigen können uns Malgaigne's Zweifel gar nicht Wunder nehmen, da er durch seinen Ausspruch, „dass die laterale Ligatur in der Theorie gemissbilligt, verurtheilt[2]) in der Praxis sei", sich genügend als principieller Gegner dieser Methode ausgewiesen hat. Andere seiner Landsleute haben das Guthrie'sche Factum nicht bezweifelt, so z. B. Velpeau[3]), welcher gelegentlich einer Besprechung der Venenverletzungen am Halse und der anzuwendenden seitlichen Ligatur sich folgendermaassen auslässt: „Le malade, sur lequel M. Guthrie s'est ainsi comporté n'est mort qu'à la suite d'une ligature de la carotide, qu'il fallut pratiquer plus tard." Seit jener Zeit wurde die seitliche Ligatur mit wechselndem Erfolg geübt, bald über alle Maassen gepriesen, bald ebenso verdammt, hat aber im Allgemeinen mehr abfällige Urtheile erfahren. v. Langenbeck[4]) erklärt sie für „höchst zweifelhaft", Pirogoff[5]) „räth dieses Verfahren nicht an", Mosetig[6]) verwirft „die Methode seitlicher Ligatur als unzweckmässig", S. W. Gross (l. c.) erklärt sie „als unsicher und gefährlich". Am meisten aber hat die schon erwähnte gekrönte Preisschrift von Blasius sie um alles Vertrauen gebracht. Von den 16 in dieser Arbeit zur Beurtheilung der seitlichen Unterbindung am Menschen aus der Literatur gesammelten Fällen erklärt Blasius 9 für seine Statistik für ungeeignet und berechnet aus den 7 bleibenden 71,5 Proc. Todesfälle und nur 28,5 Proc. Heilungen, wodurch er zu dem Schlusse kommt, dass sie „absolut" zu verwerfen sei, „da sie den Patienten grossen Gefahren aussetze, ohne grössere Vortheile zu bieten, als die gewöhnliche, unendlich viel sicherere totale Ligatur". Auch spätere Arbeiten enthalten gleich ungünstige Urtheile. Ich führe nur an G. Fischer[7]), der sich geradezu auf die Blasius'sche Arbeit

1) l. c. S. 19.

2) Gazette des hôpitaux. 1853. p. 88.

3) Nouveaux éléments de médecine opératoire. Paris 1839. T. I. p. 237.

4) l. c. S. 48. 5) l. c. S. 440.

6) Beitrag zur Casuistik der Gefässscheidengeschwülste u. s. w. Wiener med. Wochenschrift 1866.

7) Krankheiten des Halses. Deutsche Chirurgie. Lief. 34. 1886.

bezieht, H. Fischer[1]) und Kraske[2]), so dass die günstig über die seitliche Ligatur Urtheilenden in der verschwindenden Minorität sind. Erst H. Braun[3]) legte 1882 auf dem XI. Congress der Deutschen Gesellschaft für Chirurgie an der Hand einer sorgfältigen Casuistik und unter Hinweis auf die antiseptische Verbandmethode, sowie unter Anstellung neuer Thierexperimente wieder ein Wort für sie ein und empfahl sie.

Welches waren nun die Gefahren, welche man in vorantiseptischer Zeit von der seitlichen Ligatur befürchtete? Sind dieselben nach Einführung der Antisepsis derart geschwunden, dass wir dieselbe ohne Besorgniss jetzt anwenden können? Man warf derselben vor: 1. Ausbleiben der Verheilung und Vernarbung derartig unterbundener Venenwunden, da ein directes Zusammenwachsen verletzter Intimatheile nicht stattfinde. 2. Entstehen von Thrombose infolge der verursachten Faltungen der Venenwand. 3. Secundäre Hämorrhagien beim Fallen des Fadens. 4. Primäre Blutungen infolge Abgleitens desselben.

Was den ersten Punkt betrifft, so waren früher schon Fälle bekannt, in welchen kleine Wunden grosser Venenstämme durch „regenerative Plastik" geheilt waren. Stromeyer[4]) beschreibt z. B. einen solchen Fall: Bei Kolding erhielt ein Soldat am 23. April 1849 einen Schuss in die rechte Seite des Unterkiefers; derselbe starb 3 Wochen später an pyämischer Pleuritis. Bei der Section zeigte sich hinter dem linken Kopfnicker eine Eiterhöhle, in welcher die platt geschlagene Kugel neben der Wirbelsäule lag. Die Vena jugularis interna war an ihrer vorderen, äusseren Seite von der Kugel eingerissen worden. Der 5 Linien lange Riss war aber in der Art geheilt, dass sich hinter derselben die innere Venenhaut verklebt hatte, wodurch das Lumen der Vene um die Hälfte verkleinert worden war. Stromeyer meint, dass derartige kleine Löcher nicht immer Blutung machen, sondern durch den Druck der benachbarten Theile und eines Coagulums geschlossen werden. Einen ähnlichen Fall führt v. Langenbeck[5]) in seiner schon öfters citirten Arbeit von Herald Schwarz an: Die Kugel hatte die Vena jugularis int. in einer Aus-

1) Ueber die Gefahren des Lufteintritts in die Venen. Sammlung klin. Vorträge von R. Volkmann. Nr. 113.

2) Schussverletzung der Arteria und Vena cruralis. Centralblatt für Chirurgie. 1880. Nr. 43.

3) Verhandlungen der Deutschen Gesellschaft für Chirurgie. 1882. Bd. XI.

4) Maximen der Kriegsheilkunst. 2. Aufl. S. 132.

5) l. c. S. 24.

dehnung von einigen Linien eingerissen, war an der Stelle der Venenwunde sitzen geblieben und hatte, diese verlegend, nur geringen Blutaustritt zugelassen. Es erfolgte später Jauchung der Wunde und Pyämie mit tödtlichem Ausgang. Die Section ergab einen völlig verklebten und geheilten Riss der äusseren Wand der Vene, deren Lumen, wenn auch verkleinert, doch erhalten war. An der Narbe war die äussere Venenhaut durch plastisches Exsudat verdickt, auf der inneren Haut war eine Lage plastischen, halborganisirten Exsudates vorhanden, welches sich von derselben nur schwer ablösen liess. Im Uebrigen war die Jugularis gesund.

Was aber früher unter besonders günstigen Bedingungen ausnahmsweise eintrat, ist unter dem Schutze der Antisepsis zur Regel geworden. Der lange hin- und herwogende Streit, ob unmittelbare Verwachsung der inneren Venenhäute im Bereiche der Ligatur zu Stande kommt, und wie weit dazu die „selbständige Organisation des Thrombus" (Th. Kocher[1]) oder Wucherung der Gefässwand selbst beitrage, ist durch die schon erwähnten Arbeiten von Raab, Eberth und Schimmelbusch u. s. w. entschieden. Wir wissen demgemäss, dass die Heilung durch Endothelwucherung zu Stande kommt, und dass auch derartige Venenverletzungen durch directes Zusammenwachsen geschlossen werden.

Bezüglich des zweiten Einwurfes: besondere Begünstigung der Thrombose infolge der entstehenden Faltungen der Venenwand und dadurch gesteigerter Gefahr für Embolien, kann ich mich wohl auf meine früheren Auseinandersetzungen beziehen, so dass auch dieser als hinfällig geworden anzusehen ist.

Nach alledem haben wir bei völlig aseptischem Verlauf Erhaltung der Gefässlichtung zu erwarten. Die von H. Braun[2]) an der Vena jugul. ext. einer Reihe von Kaninchen unter Beachtung strenger antiseptischer Maassnahmen angestellten Versuche bestätigen dies: Braun konnte niemals auch nur das geringste Coagulum an der Ligaturstelle beobachten, selbst dann nicht, wenn durch die Seitenligatur das Lumen auf ein Minimum beschränkt war; die Intima zeigte nur geringe, oft kaum sichtbare Faltungen, radiär auf den Knotenpunkt der Ligatur zulaufend, niemals erfolgten Embolie oder metastatische Abscesse an einem Organe. Braun fand noch nach 9 Monaten die Ligaturstelle durchgängig, jedoch dieselbe um so hochgradiger verengert, je grösser die ursprüngliche Oeffnung gewesen war.

1) Ueber die feineren Vorgänge bei der Blutstillung. Archiv f. klin. Chirurgie. Bd. XI. S. 661 ff.

2) l. c. S. 666.

Fehlt es auch gerade bezüglich des Hauptvortheils der seitlichen Ligatur, der Erhaltung des Gefässlumens nämlich, an klinischen Belegen, indem Autopsien über solche Personen, an denen früher dieselbe ausgeführt worden war, meines Wissens nicht vorliegen, so können wir doch im Hinblick auf die bei der Vena femoralis commun. in Betracht kommenden eigenartigen Verhältnisse mit einiger Sicherheit schliessen, dass auch beim Menschen die Vene für die Circulation offen bleibt. Käme es hier bei den schwachen Anastomosen mit den Beckenvenen und bei den dem Blutrückfluss entgegenstehenden Klappen[1]) zu einer wirklichen Verlegung der Lichtung, so würden wir bei der horizontalen Lage des Gliedes, welche wir aus noch zu erörternden Gründen einnehmen lassen müssen, doch gewiss irgend welche Circulationsstörungen, wie Stauungserscheinungen, Oedeme u. s. w., eintreten sehen. In keinem Falle jedoch, in welchem seitliche Ligaturen an die Vena femoralis communis angelegt worden sind, ist irgend etwas darüber bemerkt (Jemoli[2]), A. Köhler[3]), Billroth[4])). An anderen grossen Venenstämmen dürfte aus dem Ausbleiben von Circulationsstörungen ein Schluss, dass die Vene durchgängig geblieben sei, weniger gerechtfertigt sein, da einmal bekannt ist, wie schnell sich ein collateraler Kreislauf herstellen und die Function einer undurchgängig gewordenen Vene übernehmen kann, so dass es nicht zu sichtbaren Stauungserscheinungen u. s. w. kommt, andererseits kann aber auch ein wirklich auftretender Gefässverschluss ein sehr allmählicher sein, mithin erst zu Stande kommen, wenn sich genügend Collateralbahnen gebildet haben, so dass wir also auch in diesem Falle keine bemerkbaren Circulationsstörungen haben würden.

Den Einwurf secundärer Hämorrhagien beim „Fallen des Fadens" können wir auch als beseitigt ansehen: da Eiterung verhütet wird, kommt es nicht mehr zum Zerfall des zarten, neuen Gefässgewebes. Zum Fallen des Fadens kommt es überhaupt nicht mehr, da die antiseptische Ligatur eingekapselt und entweder resorbirt wird, oder moleculärem Zerfall unterliegt. In keinem der Braun'schen Experimente kam es zu einer Nachblutung.

Es bleibt uns nun noch der vierte Punkt: primäre Blutung infolge Abgleitens des Fadens. Hierin liegt die schwache Seite der lateralen

1) W. Braune, Die Oberschenkelvene des Menschen in klinischer Beziehung. 2. Auflage. Leipzig 1873.

2) Sarcoma recidiv. Gaz. Lombard. No. 19. Virchow-Hirsch's Jahresbericht. XXV. Jahrg. 1890. Bd. II. 2. Abtheil.

3) Charité-Annalen. XVI. Jahrg. 1890. S. 705.

4) Braun, l. c. S. 669.

Ligatur. Wenn auch die Venenwand viel dünner und schlaffer als die der Arterien ist und infolgedessen sich viel leichter eine Falte an derselben aufheben lässt, der elastische Zug auch, der die in die Ligatur hineingezwängten Wandtheile wieder herauszuziehen sucht, viel geringer ist, so werden dieselben immerhin durch das gewaltsame Heranziehen in den abgeschnürten Wandkegel doch in einer unnatürlich gespannten und ungewohnten Lage erhalten, besonders da das Venenrohr auch in seiner Länge verkürzt wird. Es kommt also ein ständiger Zug zur Wirkung, der natürlich um so effectvoller wird, je grösser die Venenöffnung ist, und je mehr Wandmaterial zur Ermöglichung einer wandständigen Ligatur herangezogen werden muss. Die selbst festgeschnürte Ligatur wird an der an und für sich glatten Venenwand um so weniger Garantie für dauernden Halt und Widerstand gegen den anhaltenden Zug bieten, als sie einen Kegel umschnürt, an dessen Basis sie liegt. Sie wird also zum Abgleiten besonders geeignet gemacht, da der Umfang des Kegels nach der Spitze zu stetig abnimmt. Man kann sich von der Möglichkeit eines überaus leichten Abgleitens einer so angelegten Umschnürung durch ein einfaches Experiment überzeugen. Nimmt man ein Taschentuch oder ein Band, dessen Gewebe doch sicher mehr Unebenheiten bietet, als eine glatte, geschmeidige Venenwand, und bindet man mit guter chirurgischer Seide so fest, wie nur möglich, einen kleinen Kegel ab, so bedarf es nur eines ganz geringen Zuges in der Längsrichtung an den Enden des Tuches oder Bandes, um den mit aller Kraft geschürzten Knoten zum Abfall zu bringen. Haben wir noch dazu ein mit Blut gefülltes Gefässrohr, so wird namentlich bei respiratorischer Rückstauung des Blutes, z. B. an der Vena jugular. int. subclav. etc., der auf die Gefässwand ausgeübte Seitendruck ein neues, das Abgleiten der Ligatur begünstigendes Moment mit sich bringen, und sind wir daher bei Hustenstössen des Patienten, Erbrechen nach der Operation vor der Gefahr des Abstreifens des Fadens ganz gewiss nicht sicher, indem unter dem erhöhten Blutdruck das zusammengezogene Gefäss sich streckt und sich an der unliebsamen Umschnürung zu befreien suchen wird. Selbst bei totaler Ligatur kurzer Venenenden kann man unter dem Einfluss der respiratorischen Rückstauung dieses Ereigniss eintreten sehen, wie viel mehr also bei der seitlichen Ligatur! H. Braun hat zwar in seiner schon vielfach berührten Schrift bei Leichenversuchen gefunden, dass die Seidenligatur 4—5 Tage lang einen mit dem Manometer gemessenen Drucke von 70—180 Mm. Quecksilber — ungefähr also dem mittleren Arteriendruck[1]) — Stand hielt, ohne abzugehen. Sollte die

1) Ranke, Grundriss der Physiologie des Menschen. Leipzig 1872. 2. Aufl.

aber so direct auf die lebende Gefässwand übertragbar sein? Als Ligaturmaterial würde gute Seide zu wählen sein, weil diese sich fester zuschnüren lässt, als das weniger geschmeidige und unnachgiebige, daher zum Abgleiten mehr geneigte Catgut. Einen derartigen Fall beobachtete C. Hoppe[1]), in welchem die seitliche Unterbindung der Vena poplitea nach mehrfachem Abgleiten von Catgutligaturen erst nach Anlegung einer Seidenligatur möglich wurde.

Thatsächlich bleibt die primäre Blutung infolge Abgleitens des Fadens noch der einzige gefürchtete Zufall. Mögen auch die sonst der seitlichen Ligatur gemachten Vorwürfe unter dem Einflusse der Antiseptik gefallen sein, von diesem hat sie sich auch nach Einführung derselben nicht frei machen können. Trotzdem hat aber die seitliche Ligatur eine Reihe von Erfolgen zu verzeichnen, indem sie definitive Blutstillung ohne unangenehme Zwischenfälle erreicht hat; selbst v. Langenbeck, der sie früher verwarf, empfahl sie auf dem XI. Chirurgencongress, da sie in einer ganzen Anzahl von Fällen von ihm mit gutem Erfolg angewandt worden sei; sie hat jedoch auch versagt, weil die Ligatur sich abstreifte und Blutung eintrat. Eine Methode aber, die nicht stete Aussicht auf gleichmässig guten Erfolg bietet, und bei welcher unangenehme bedrohliche Zwischenfälle eintreten können, kann wohl eine allgemeine, rückhaltlose Empfehlung nicht verdienen. Dies ist wohl auch der Grund, warum sie auch heute noch eine stattliche Anzahl von Gegnern zählt: v. Bardeleben[2]) erklärt sie auf Grund „vorliegender Erfahrungen und aus theoretischen Gründen als ein unsicheres und gefährliches Unternehmen". H. Fischer[3]) sagt, „ihr wäre nicht zu trauen"; Heineke[4]) erklärt sie für „ein sehr unzuverlässiges Mittel, das man besser durch die quere Unterbindung ersetzt". Nach Tillmanns[5]) hat sie sich „als unzuverlässig erwiesen". J. Boeckel[6]) erachtet sie „nicht frei von Gefahren"; Ashhurst[7]) meint, sie sollte nicht angewandt werden „wegen der Gefahr der secundären Blutung, die ihre Anwendung begleitet" (not be employed from the risk of secundary hemorrhage). Diese Stimmen könnten leicht vermehrt werden.

---

1) Ueber Behandlung der Aneurysmen u. s. w. Inaug.-Diss. Greifswald 1885.

2) Lehrbuch der Chirurgie u. s. w. 8. Ausgabe (1879—1882). Bd. II. S. 234 ff.

3) Lehrbuch der allgemeinen Chirurgie. 1887.

4) l. c. S. 99.

5) Ueber Gefässverletzung u. s. w. Berliner klin. Wochenschr. 1881. Nr. 3.

6) Ligature et résection des grosses veines dans la continuité. Extrait de la Revue de chirurgie. T. I. No. 2.

7) The international Encyclop. of Surgery. Vol. III. 1883.'

Günstiger gestalten sich schon die Verhältnisse, wenn ein kleiner Seitenast nahe am Stamm einer grossen Vene verletzt oder abgeschnitten ist, so jedoch, dass ein kleiner Stumpf stehen geblieben ist. Da sich oft der kleine Gefässstummel in das Lumen des grossen Venenstammes zurückzieht und bei Unterbindung ein Theil der Wand des letzteren mit in die Ligatur genommen werden muss, so kommt dies einer seitlichen Unterbindung gewiss gleich. Trotzdem kann es aber doch noch seine grossen Schwierigkeiten haben, die Ligatur anzulegen. Bartels[1]) berichtete auf dem XI. Congress der Deutschen Gesellschaft für Chirurgie über einen solchen Fall: Von einem Halsdrüsentumor ging eine kurze Vene in die Vena jugul. interna. Dieselbe wurde unterbunden und dann mit der Scheere abgeschnitten. Die Ligatur sprang ab, und zwar erst nachdem die Wunde beinahe geschlossen. Grosse Blutung aus der Wunde. Nach Eröffnung der Wunde wurde versucht, eine seitliche Ligatur um die blutende Stelle der Vena jugul. zu legen. Es war nämlich bei der Operation die kleine Vene ungefähr auf die Länge eines Centimeters ausgezerrt worden und hatte sich in diese Vene hinein zurückgezogen, so dass sie nur wenig über die Wand der Vena jugul. vorsprang und gleichsam als wandständiges Loch der Vena jugul. angesehen werden konnte. Der Effect war natürlich derselbe, als ob die Vena jugul. int. selbst angeschnitten worden wäre. Bartels versuchte mit der Luer'schen Pincette das Gefäss zu fassen, indessen wie er die Ligatur anlegte, schnitt dieselbe durch, das Loch wurde grösser. Es wurden mehrere Pincetten genommen und erneut Ligaturen versucht, doch jedesmal nur mit dem Erfolge, dass das Loch grösser und grösser wurde, so dass überhaupt von einer wandständigen Ligatur Abstand genommen und die Blutung durch eine Reihe circulärer Ligaturen gestillt werden musste. Jedoch auch wenn sich der kleine Gefässstumpf nicht in die Lichtung der Hauptvene zurückzieht, kann doch Anlegung einer seitlichen Ligatur geradezu unmöglich werden, weil der Stumpf zu kurz ist und die Unterbindungsfäden immerfort abspringen, wie es Küster — vergl. Fall 2 der angeführten Casuistik über die seitliche Abklemmung — bei der Vena saphena magna passirte, die dicht an ihrer Einmündungsstelle in die Vena femoralis abgeschnitten war.

Da ferner die seitliche Ligatur exacte Freilegung der betreffenden Venenstrecke nothwendig macht, so sind wir gezwungen, sobald diese tief im Grunde einer schmalen Wunde oder infolge ihres anatomischen Verlaufs überhaupt in der Tiefe liegen, wie z. B. Vena sub-

1) XI. Congress der Deutschen Gesellschaft für Chirurgie. Bd. XI. 1882.

clavia oder Vena axillaris in der Nähe des Schlüsselbeins, die Operationswunde verhältnissmässig gross anzulegen, um die Ligatur überhaupt ausführen zu können. Aber selbst dann kann es noch mühsam und schwierig sein, sie auszuführen, wie es z. B. in Fall 7, 10, 16, 21 und 26 der eben erwähnten Casuistik über seitliche Abklemmung der Fall war. Es wäre dies ja immerhin der gänzliche Umgehung erfordernden circulären Ligatur gegenüber gewiss ein grosser Vortheil, allein wir müssten andere Methoden, welche etwa den Schluss der Venenwunde trotz derartiger Tieflage ohne vorhergehende Erweiterung der Hautwunde zulassen, der seitlichen Ligatur vorziehen.

Ausserdem sind die Grenzen, innerhalb welcher diese Methode Anwendung finden kann, einigermaassen eng gesteckt. Die Verletzungen dürfen wenige Millimeter, höchstens 4—5, nicht überschreiten, wenn das Lumen erhalten bleiben soll. Bei zu starker Beeinträchtigung der Lichtung könnte auch das Haften der Ligatur infolge hervorgerufener Circulationserschwerungen nebst entstehender Erhöhung des Seitendruckes auf die Ligaturstelle selbst gefährdet werden. H. Braun giebt an, dass quere Verletzungen nicht über den dritten Theil der Circumferenz des Gefässes hinausgehen dürfen. Marquardt[1]) legte bei einer Verletzung der Vena jugul. int., bei welcher ein circa 4 bis 5 Mm. langer und 2 Mm. breiter Ausschnitt der Venenwand entstanden war, noch die seitliche Ligatur mit Erfolg an. Erreicht aber die Grösse einer quer oder längs gerichteten Venenwunde ungefähr einen halben Centimeter, oder klaffen ihre Ränder stark, so wird man gut thun, von der seitlichen Ligatur abzusehen.

Erfolgreicher Verschluss eines Wanddefectes von der Grösse, dass der Operateur seinen Ringfinger einführen konnte, durch seitliche Ligatur dürfte denn doch wohl zu den Ausnahmen gehören. Uebrigens ist es in diesem, weitere Aufklärung nicht gebenden Falle, den M Clellan berichtet, immer noch möglich, dass es sich um einen mehr oder weniger grossen Stumpf einer vielleicht erweiterten Vena saphena gehandelt haben kann, da die genannte Vene „gerade da, wo sie in den Hauptstamm geht", durchtrennt wurde.[2])

Grundbedingung für Gelingen der seitlichen Ligatur ist völlig aseptischer Verlauf. In allen den Fällen, wo derselbe nach Art der Wunde infolge von Eiterung und Jauchung in derselben oder in ihrer unmittelbaren Nähe nicht zu erwarten ist, hat dieselbe keine Aussicht auf Erfolg, zumal derartige Zustände gleichzeitig Brüchigkeit der Wand

1) Ueber seitliche Venenligatur. Deutsche militärärztliche Zeitschrift. 1879. 8. Jahrgang.

2) J. Ashhurst, l. c.

herbeiführen, die ja an und für sich Anlegung seitlicher Ligatur unmöglich macht, da dieselbe die morsche Wandung nur durchschneiden würde.

Ob bei der im Ganzen seltenen Venensklerose die seitliche Ligatur Erfolg verspricht, darüber konnte ich in der Literatur keine Angaben finden; erreicht sie an denselben auch nicht die Ausdehnung, wie an den Arterien, und wird im Speciellen das Venenrohr niemals in toto befallen und so starr, wie das der Arterien, so würde man doch aus theoretischen Gründen von derselben Abstand nehmen müssen.

An der Technik hat sich seit v. Wattmann's im Jahre 1843 gemachten ausführlichen Vorschlägen im Ganzen nichts geändert: auch heute noch machen wir die Operation mittelst Anlegung — je nach der Grösse der Venenwunde — von ein oder zwei Unterbindungspincetten, mit welchen wir dieselbe unter möglichst genauer wechselseitiger Aneinanderlegung der inneren Fläche der Gefässwand in Form einer Falte emporheben, und unterbinden hinter denselben möglichst fest mit guter Seide.

Da wir wissen, dass bei normalen Circulationsverhältnissen das Venenrohr niemals vom Blut stark ausgedehnt wird, und demgemäss auch der Seitendruck auf die Wandungen nicht stark ist, so würden wir nach Anlegung der seitlichen Ligatur an die grossen Extremitätenvenen möglichst eine horizontale Lagerung des betreffenden Gliedes einnehmen lassen müssen, da bei starker Erhebung des Gliedes, zumal doch eine gewisse Verengerung der Gefässlichtung an der Ligaturstelle immer entsteht, leicht ein erhöhter Druck der Blutsäule auf die Venenwandung eintreten möchte, welcher dann ungünstig auf die Seitenligatur wirken könnte.

Bezüglich der seitlichen Ligatur ergiebt sich demnach:

1. Bei der seitlichen Ligatur findet Verheilung der Venenwunde mit Erhaltung der Gefässlichtung statt; wenn auch zweifellose klinische Belege dafür noch fehlen, so können wir dies doch als bestimmt annehmen.
2. An der Ligaturstelle tritt stets eine Verengerung des Lumens ein, die um so bedeutender ist, je mehr Wandmaterial für die Ligatur gebraucht wird.
3. Hat auch infolge der Antiseptik die seitliche Ligatur sich um vieles günstiger gestaltet, und hat sie auch eine Reihe von guten Erfolgen erzielt, so kann ihr doch volle, rückhaltlose Empfehlung nicht zu Theil werden, da sie nicht ganz frei ist von der Gefahr primärer Blutung infolge Abgleitens des Fadens, das

dadurch besonders mit begünstigt wird, dass die Vene auch in ihrer Länge beim Legen der Ligatur verkürzt wird.

4. Geeigneter erscheint sie, sobald Seitengefässe an ihrer Einmündung in einen grossen Hauptvenenstamm verletzt sind, vorausgesetzt dass der Stumpf nicht zu kurz ist; ist dies der Fall, so kann sie wegen steten Abspringens bisweilen nicht angelegt werden.
5. Sie kann nur bei sehr kleinen Verletzungen in Anwendung gezogen werden, da sie sonst noch unzuverlässiger wirkt, auch Erhaltung ihres Hauptvortheils, Erhaltung der Lichtung, fraglich wird.
6. Unbedingtes Erforderniss für Gelingen derselben ist völlig aseptischer Verlauf.
7. Bei Brüchigkeit oder sonstiger Alteration der Gefässwand ist sie nicht verwendbar, da der scharfe Faden die Wand durchschneidet.
8. Ein Uebelstand bei derselben ist es, dass bei tief liegenden Venen, um sie exact anlegen zu können, die Wunde unter Umständen erweitert werden muss.

3. Die Venennaht.

Dieselbe theilt mit manchen anderen Operationsmethoden das gleiche Schicksal: infolge der schlechten Erfolge in vorantiseptischer Zeit kam sie in Vergessenheit und wurde erst wieder aufgenommen, nachdem man die Vortheile der Antisepsis kennen gelernt hatte. Nach Broca — Traité sur les anévrysmes — soll ein französischer Arzt gegen Ende des vorigen Jahrhunderts eine Längswunde der Art. brachialis mit Erfolg genäht haben. Von da ab dürfte über die Gefässnaht am Menschen kaum eine Veröffentlichung erfolgt sein. 1833 machte Gensoul nach H. Braun[1]) 2 mal bei Pferden die Venennaht — Vena jugularis —, bekam aber Entzündung, die zu Abscessen und Obliterationen der Gefässe führte. Agnew[2]) meint, dass von mehreren Chirurgen die Naht ausgeführt worden, aber als zu gefährlich wieder verworfen worden sei. In neuerer Zeit (1883) stellte Gluck[3]) Versuche über die Arteriennaht an der Art. iliac. communis kräftiger Hunde und der Aorta grosser Kaninchen an. Dieselben hatten jedoch keine günstigen Erfolge; die Naht misslang meistentheils. Beim Zuschnüren der Su-

1) Archiv für klin. Chirurgie. Bd. XXVIII. S. 671.

2) Siehe in H. Braun, l. c. S. 671.

3) Ueber 2 Fälle von Aortenaneurysmen nebst Bemerkungen über die Naht der Blutgefässe. Archiv für klin. Chirurgie. Bd. XXVIII. S. 548.

turen entstanden Gefässrisse in der Umgebung, aus denen continuirlich Blut aussickerte. Eingehend über die Gefässnaht hat Dr. Cajetan Baron v. Horoch[1]) experimentirt. Derselbe machte seine Versuche unter antiseptischen Cautelen an Arterien und Venen grosser, kräftiger Fleischerhunde. Sowohl bei gänzlicher, als theilweiser Durchschneidung der Gefässe, sowie bei Längswunden derselben wurde die Naht mit gutem Erfolge angewandt. Bei den Arterien konnte er zwar keine Permeabilität infolge bedeutender Wandverdickung und Thrombosirung des Rohres erzielen, wie die später vorgenommenen Autopsien ergaben, so dass also der Effect der Naht der totalen Ligatur der Arterie gleich kam[2]), mit dem Unterschiede jedoch, dass bei der Naht wohl der völlige Verschluss allmählich zu Stande kam, das Blut also eine Zeit lang noch durch das Lumen fliesst, wodurch die Collateralen Zeit haben, sich zu erweitern, während bei der gänzlichen Ligatur eine plötzliche Absperrung erfolgt. Viel günstiger fielen die Versuche an den Venen aus: Es wurden 3 Versuche gemacht, 1 mal Vena jugularis interna, 2 mal Vena femoralis. Ein kräftiger Fleischerhund ging, nachdem er 3 Wochen hindurch vollkommen gesund gewesen, in der 4. Woche aus unbekannter Ursache zu Grunde, bei den anderen beiden Thieren hatte die Operation keine üblen Folgen. In dem ersten Falle wurde die Vena jugul. int. quer durchschnitten, die beiden Enden wurden mit 5 Seidennähten wieder aneinandergenäht. Geringe, bald stehende Blutung aus den Stichkanälen. Darauf wurde die Wunde vollständig vernäht und mit antiseptischem Verband bedeckt. Während der nächsten 4 Wochen keine Störung im Befinden

---

1) Die Gefässnaht. Allgemeine Wiener med. Zeitung. XXXIII. Jahrg. 1888. Nr. 22 u. 23.

2) Demgegenüber hat Jasinowsky (Die Arteriennaht. Eine experimentell-chirurgische Studie. Inaug.-Diss. Dorpat 1889) gefunden, dass Längs- und Querwunden der ganzen Arterienwand, ebenso Risse der Intima allein ohne Obliteration heilen können, und dass Thrombose nur eintritt, wenn gleichzeitig Circulationsstörungen entstehen. Die Versuche (26) wurden unter sorgfältiger Antisepsis gemacht. Mit Ausnahme weniger Versuche der Aortennaht gelang in allen Fällen die Sutur, und das Arterienlumen wurde durchgängig gefunden. Als Bedingung für Gelingen der Arteriennaht ist nach Jasinowsky anzusehen: nur partielle Verletzung der Arterienwand, welche höchstens die halbe Circumferenz betreffen darf, ferner glatte Ränder der Wunde, sichere Antisepsis, sowie nicht zu tiefe Lage des Gefässes.

Auch Wunden des Herzens hat man versucht durch die Naht zur Heilung zu bringen. Block hat die Ausführbarkeit der Herznaht durch Thierversuche zu ermitteln versucht. Es gelang in einigen Fällen, an dem hervorgezogenen Herzen eine Naht anzulegen und durch dieselbe die Wunde zur Verheilung zu bringen (Heineke, Blutung u. s. w. Deutsche Chirurgie. Lief. 18. S. 99 ff.).

des Hundes. Das Gefässstück, an welchem die Naht gemacht worden war, wurde herausgeschnitten. An der Nahtstelle etwa 3/4 des Querdurchschnitts einnehmende Verdickung; die Vene jedoch vollkommen für eine starke Hohlsonde durchgängig. Von den Nähten war nur eine einzige innerhalb der Narbe aufzufinden. Bei dem zweiten Versuche wurde zuerst die eine Hälfte der Vena femoralis quer durchschnitten und vernäht, später die andere, so dass also schliesslich das ganze quer durchschnittene Venenlumen circulär vernäht wurde. 11 Nähte. Als das Thier in der 5. Woche zu Grunde ging, zeigte das herausgenommene Gefässstück entsprechend der Nahtstelle sowohl aussen, wie innen eine Verdickung. Das Lumen war circulär durch eine Wucherung bedeutend verengt, eine ziemlich starke Sonde konnte jedoch durch die Verengerung hindurchgeführt werden. In der Narbe konnte man fast alle Nähte unverändert erblicken. In dem dritten Falle wurde die Vena femoralis einen Centimeter lang aufgeschlitzt. Die zusammengefallenen Venenränder wurden mit einer Pincette aufgehoben, die Venenwand wurde in Form einer Falte fixirt und 7 Seidennähte dicht aneinandergelegt. Die anfangs geringe Blutung aus den zwischen den einzelnen Nähten liegenden Zwischenräumen stand bald von selbst. Die Vene erschien auf ein Drittel verschmälert. Darauf folgte vollständige Naht der Wunde. Jodoformcollodium. 4 Wochen später wurde die Vene bei dem bis dahin völlig munteren Thier herausgenommen. Das Gefässlumen zeigte sich völlig durchgängig, so dass man bis auf eine geringe seitliche Verdickung der Wand, entsprechend der Nahtstelle, an der Vene keine Veränderungen wahrnehmen konnte. Von den Nähten selbst war nichts in der Narbe zu sehen, zwei derselben lagen ausserhalb der Wunde frei im umliegenden Gewebe.

Es blieb somit nicht nur die Continuität des Gefässes erhalten, sondern auch die Lichtung für die Circulation frei, und in denjenigen Fällen, wo nur eine seitliche, nicht eine circuläre Naht gemacht worden war, war nur eine ganz unwesentliche Verengerung eingetreten.

Die Naht wurde ausgeführt mit kleinen geraden und gebogenen runden Nadeln, als Nähmaterial wurde aseptische, feinste Seide benutzt. Catgut erwies sich nicht praktisch, da in einem Falle ein Thier bei einem Versuche der Art. femoralis am 3. Tage durch plötzlichen Tod zu Grunde ging. Wenn hier auch die Wunde vollkommen reactionslos gefunden wurde, so zeigte sich doch das Gefäss wieder durchrissen und die beiden Enden auseinandergewichen. Die Catgutnähte lagen in der Wunde. Die mehrfach erwähnte Blutung aus den Stichkanälen stand durchgängig schon nach wenigen Minuten, wohl

wahrscheinlich infolge eingetretener Aufquellung des Ligaturmaterials und Bildung rascher Coagulation in den Stichkanälen.

Um die Venennaht anlegen zu können, ist es zunächst nöthig, das Gefäss vorläufig geschlossen zu halten, theils zur Erleichterung der Operation selbst, um überhaupt nähen zu können, theils aber auch zur Vermeidung unnöthigen Blutverlustes und Lufteintritts, zumal die Venenwandungen angespannt werden müssen, wodurch Lufteintritt begünstigt werden könnte. Man würde daher Digitalcompression am peripheren und centralen Ende anbringen müssen, könnte auch nach Heineke[1]) provisorische Unterbindung derselben machen, die Venenwände dann nähen und die temporären Ligaturen wieder lösen. In dem zweiten Falle der beigefügten Casuistik über Venennaht wandte Schede das Aortencompressorium an. Wie schon Horoch gethan, sind zur Venennaht runde — nicht scharfkantig zugeschliffene —, gerade oder gekrümmte Nadeln zu wählen, weil die dadurch entstandenen runden Stichöffnungen gleichmässig vom Faden ausgefüllt werden und nach Aufquellung des Ligaturmaterials besser schliessen. Catgut würde ganz entschieden vor der Seide den Vorzug verdienen, zumal die Spannung der Venenwunde keine bedeutende ist und selbst dünner Catgut ausreichen würde; ausserdem wird dasselbe schnell vollkommen resorbirt. In der That ist es auch als Nähmaterial in einer Reihe von Fällen benutzt worden, und habe ich dies in der Casuistik, soweit ich Notizen bei der Beschreibung der einzelnen Fälle gefunden, auch angegeben — z. B. Fall 2, 5, 9 —, ohne dass irgend welche unangenehme Zwischenfälle, wie z. B. Ausschlitzen der Fäden, allzu frühzeitige Resorption mit folgender Blutung u. s. w., eingetreten wären. Derartige wandständige, völlig aseptische Suturen scheinen ganz gut vertragen zu werden, da wohl auch hinter der Naht die Endothelschicht so fest aneinandergepresst wird, dass eine eigentliche Endothelverletzung, mit der das Blut in Berührung kommen könnte, überhaupt nicht erzeugt wird. Darum würde es auch nicht nöthig sein, die Lembert'sche Naht zu machen, zumal es fraglich sein würde, ob dieselbe bei der Zartheit ihrer Wandungen nicht ausschlitzte. Wie bei der seitlichen Ligatur, hebt man mittelst Pincette die Wundränder auf, bringt dann unter leichter Anspannung der Wundlefzen die inneren Flächen so auf einander, dass Intima auf Intima zu liegen kommt, und legt die Naht dann dicht hinter den knapp fassenden Pincetten an.

---

1) Eine Unterbindung der Vena anonyma. Münchener med. Wochenschrift. 1888. Nr. 10.

Da der Nahtverschluss aber so dicht sein muss, dass zwischen den einzelnen Suturen kein Blut mehr durchdringt, so muss eine Methode derselben gewählt werden, welche diese Anforderungen erfüllt. In dieser Beziehung liegen von A. Mayer[1]) Versuche vor, die an grossen Venenstämmen (Vena brachialis und femoralis) bei Leichen angestellt wurden. Es wurden Längswunden angelegt und dieselben dann durch Naht wieder vereinigt. Zur Anwendung kamen dabei zunächst die einfache Knopfnaht, dann die Kürschnernaht — doppelte nach v. Esmarch —, die fortlaufende Naht und eine Zapfennaht mit kleinen Stäbchen. Wurde sodann das die Vene umgebende Gewebe leicht über die Nahtstelle gehalten, so kam in allen Fällen das Wasser an einer nach oben von der Venennaht angelegten Beobachtungsstelle zum grössten Theil wieder zum Vorschein. Wurde die Vene jedoch isolirt wieder herausgenommen und Wasser unter ziemlich hohem Drucke hindurchgeleitet, so erwies sich zunächst die Knopfnaht als unzulänglich, da zwischen den einzelnen Nähten viel Wasser hervordrang, bei stärkerem Druck der Wassersäule auch die Kürschnernaht; am widerstandsfähigsten zeigte sich die Zapfennaht und die fortlaufende Naht. Mayer kommt in Würdigung der Umständlichkeit und Schwierigkeit, die den übrigen genannten Nahtmethoden anhängen, zu dem Schlusse, dass als Venennaht die fortlaufende besonders zu empfehlen sei, da sie einen sicheren Verschluss garantirt, ohne dabei das Lumen sehr zu verengern; auch bringe sie gerade in erhöhtem Maasse den Vortheil, dass die inneren Schichten des Gefässrohres derart an einander zu liegen kämen, dass das Catgut kaum in Berührung mit der Blutbahn träte, und endlich sei ihre Anlegung leicht; auch H. Tillmanns[2]) empfiehlt sie gerade für Stichverletzungen grosser Venen an Stelle der seitlichen Ligatur; er zieht sie, „als zuverlässigeren Schutz für die Wunde bewirkend", der Knopfnaht vor, obwohl diese, eng angelegt, vollkommen genüge.

Im ersten der aufgeführten Fälle — vergl. Casuistik — trat Nachblutung ein, doch kann diese wohl bei Beurtheilung des Werthes der Venennaht füglich nicht in Anrechnung kommen, da bereits in einer eiternden Wunde und bei arrodirtem Gefäss — also unter den denkbar ungünstigsten Verhältnissen — die Venennaht gemacht wurde. Entschieden unterstützt wird die Venennaht durch gleichzeitige Vernähung der Gefässscheide — vgl. Fall 2 —, da dadurch eine gewisse Compression an der verletzten Stelle der Vene herbeigeführt wird.

1) Ueber die seitliche Venennaht. Inaug.-Dissert. Erlangen 1890.

2) Die fortlaufende Naht als Wundnaht. Centralblatt für Chirurgie. 1882. Nr. 37. S. 603.

Ich glaube übrigens, dass man bei den geringen Druckverhältnissen in den Venen in Anbetracht der sicher wirkenden Venennaht gar nicht so ängstlich zu sein braucht.

Wir dürfen wohl auf Grund der Horoch'schen Thierversuche und der aus der Casuistik sich ergebenden Thatsachen annehmen, dass bei aseptischem Wundverlaufe die Lichtung des Venenrohrs erhalten bleibt, sowie dass auch hier schnelle Verklebung der Wundflächen durch Endothelwucherungen zu Stande kommt. Bei der sparsamen Casuistik stehen natürlich klinische Belege bezüglich dieses Punktes noch aus. Doch selbst — was aber bei aseptischem Wundverlaufe durchaus unwahrscheinlich ist — wenn allmähliche Thrombose eintreten sollte, so würde damit sicher nichts geschadet: bei der successive eintretenden Verlegung würden die Collateralen vollauf Zeit haben, sich zu entfalten, und würden wir ja nur auf diese Weise die Natur nachahmen, welche bei langsam wachsenden Geschwülsten z. B. auf dieselbe Weise verfährt. Zweifellos aber haben wir einen sicheren Verschluss der Wunde erreicht. Eine zurückbleibende, ceteris paribus bei der Venennaht aber unbedeutende Verengerung des Gefässes, wie bei der seitlichen Ligatur, würde sicher keine Nachtheile bieten.

Natürlich würde die Venennaht in allen denjenigen Fällen in Anwendung gezogen werden können, wo auch die seitliche Ligatur angelegt zu werden pflegt, bei grossen Venenstämmen also, bei welchen aus irgend welchen Gründen die plötzliche gänzliche Verlegung des Blutstroms nicht rathsam erscheint; sie hat aber dieser gegenüber den Vortheil, dass der Axe parallel oder quer über das Gefäss ziehende Wunden unter viel geringerer Beiziehung benachbarter Wandtheile geschlossen werden können. Namentlich für Längswunden eignet sich dieselbe ganz besonders, zumal bei ihrer Anwendung eine Verkürzung des Venenrohrs der Länge nach nicht eintritt; bei queren Gefässwunden würde sich allerdings, wie bei der seitlichen Ligatur, eine Verkürzung in der Längsrichtung des Venenrohrs ebenfalls nicht vermeiden lassen, jedoch bringt dieselbe lange nicht die Bedenken mit sich, wie bei der Ligatur, weil die Naht in der Substanz der Gefässwand liegt und daher dem elastischen Zug besser Widerstand leisten kann, bei ersterer aber nur aussen an derselben ein Beutel abgebunden wird. Die erwähnten Horoch'schen Versuche haben bewiesen, wie wenig gerade bei Längswunden das Gefässlumen durch die Naht verengt wird. Es füllt die Naht daher in sehr vollkommener Weise eine von der seitlichen Ligatur gelassene Lücke aus, da wir dieselbe als für Längswunden, die über einen halben Centimeter hinausgehen, un-

geeignet bezeichnen mussten. Wir können 1 Cm. lange und noch grössere Längswunden vernähen, ohne die Circulation zu behindern. Nach Horoch's Versuchen würde man sogar völlig durchtrennte Gefässe wieder zusammennähen können; doch dürfte dies wohl in Anbetracht der technischen Schwierigkeiten kaum zur Ausführung kommen. Man würde in solchen Fällen von vornherein die doppelte totale Unterbindung machen.

Der Hauptvorzug der Venennaht der seitlichen Ligatur gegenüber liegt aber in der dauernden Sicherheit, den dieselbe bezüglich des Wundverschlusses bietet.

Ein Haupterforderniss für dieselbe ist es, dass intacte Intima auf Intima kommt; zerquetschte, vielfach zerrissene, in ihrer Ernährung geschädigte, infolge Eiterung in der Nachbarschaft veränderte Wandtheile, durch Arrosion bedingte Eröffnungen — vergl. Fall 1 der Casuistik — würden sich zur Vernähung nicht eignen. Glatte Schnitt- und Stichwunden hingegen, wie sie bei zufälligen Verletzungen gelegentlich Operationen oder durch Unglücksfälle vorkommen, würden bei aseptischem Verlaufe sicher glatte Heilung versprechen.

Unter Anwendung der fortlaufenden Naht ist die Vernähung entschieden nicht viel schwieriger und mühevoller als die seitliche Ligatur; sie hat jedoch mit dieser den Uebelstand gemeinsam, dass bei tief gelegenen Venenstämmen, wie z. B. am Eintritt der Vena femoralis in den Adductorenschlitz oder Vena subclavia, eine Erweiterung der darüber liegenden Weichtheile vorausgehen muss behufs genauer Freilegung der verletzten Stelle, wodurch nicht immer neue Blutungen zu umgehen sein werden.

Was die Lagerung nach Application der Venennaht betrifft, so kann man, da dieselbe bedeutend günstigere Verhältnisse bezüglich ihrer Haftbarkeit bietet, ohne Gefahr eine etwas erhöhte Lage der Extremität einnehmen lassen. Die Circulation wird dadurch ganz wesentlich unterstützt werden und kann kaum einen Nachtheil verursachen.

Bezüglich der Venennaht würden wir demnach zu folgenden Schlüssen berechtigt sein:

1. Die Venennaht ist entschieden zu empfehlen und verdient öfters als bislang angewendet zu werden.
2. Fehlen auch bei der sparsamen Casuistik klinische Belege, dass das Venenlumen durchgängig bleibt, so ist dies doch auf Grund der Experimente u. s. w. anzunehmen.
3. Sie eignet sich besonders für glatte Längs- und Querwunden des Venenrohrs; es können über einen halben Centimeter grosse

Wunden ohne wesentliche Verengerung des Gefässrohres durch sie vereint werden; sie kann deshalb da noch angewandt werden, wo die seitliche Ligatur nicht mehr rathsam ist.

4. Vor der seitlichen Ligatur hat sie den Vorzug sicheren Verschlusses voraus und ist daher frei von der Gefahr primärer Blutungen.
5. Die Bedingungen für Erhaltung der Gefässlichtung sind bei der Venennaht entschieden günstiger als bei der seitlichen Ligatur, da bei derselben weniger Wandmaterial gebraucht wird.
6. Mit der seitlichen Ligatur hat die Venennaht den Uebelstand gemeinsam, dass bei tiefliegenden Venen ihre Anwendung erschwert ist, auch eine Erweiterung der Wunde vorausgehen muss; sie eignet sich daher mehr für oberflächlich gelegene Venen.
7. Sie verspricht nur bei streng aseptischem Wundverlauf sicheren Erfolg; auch darf die Venenwand in ihrer Ernährung durch Quetschung, Erkrankungen u. s. w. nicht verändert sein; auch bei der Venensklerose ist sie nicht in Anwendung zu ziehen.

10 Fälle von Venennaht.

1. Mann. Fremdkörper in der Speiseröhre. Oesophagotomia ext. 1881. — Operation. Vena jugularis commun. war durch die schlechte Eiterung, die sich in der Mundhöhle innerhalb der ersten 8 Tage post operat. entwickelte, arrodirt worden. Naht derselben. Verlauf. Zwei Tage später wiederholte sich die Blutung, die nun durch Umstechung des Gefässes in Verbindung mit seitlicher Ligatur und Compression gestillt werden konnte. Wenige Tage darauf erfolgte der Tod unter pyämischen Erscheinungen. (Braun, Archiv für klin. Chirurgie. Bd. XXVIII. S. 671. Operateur Prof. Czerny.)

2. M. K., 57 Jahre alt. Secundäres, beiderseitiges Inguinaldrüsencarcinom. Starkes Oedem beider Beine, so dass Gehen nicht mehr möglich ist. — Operation. Exstirpation am 29. April 1882. Rechterseits wurde durch einen Scheerenschnitt die Vena femoralis dicht unterhalb der Einmündungsstelle der Vena saphena magna verletzt. Seitliche Ligatur war nicht zu machen, auch schien es nicht gerathen, die Vena femoralis zu unterbinden. Anlegung eines Aortencompressoriums. Naht der Vene mit feinem Catgut. Die Ränder eines Defectes in der Gefässscheide wurden ebenfalls über der Venenwunde durch eine feine Naht vereinigt. Antiseptischer Verband. Verlauf. Vollkommen fieberfreier und reactionsloser Verlauf; keine Circulationsstörungen. Abnahme des früheren Oedems. Völlige prima intentio, so dass am 11. Mai 1882 der Verband fortgelassen werden konnte. Pat. wurde später mit nur leichtem Oedem am Fusse entlassen. (Braun, l. c. S. 672 und XI. Congress der Deutschen Gesellschaft für Chirurgie. Operateur: Schede.)

3. Exstirpation eines Tumors in der Schenkelbeuge. — Operation. Vena femoralis wurde an der Einmündungsstelle der Vena saphena ver-

letzt. Die Gefässwunde wurde durch Naht verschlossen. Vollkommen erfolgreicher Verlauf. (Münchener med. Wochenschrift. Operateur: Heineke. Anselm Mayer, „Die Venennaht". Inaugural-Dissertation. Erlangen 1890.)

4. Frau K., 58 Jahre alt. Doppelseitiges Carcinom der Inguinaldrüsen von Mannsfaustgrösse. — Operation. Exstirpation beiderseits am 29. April 1883. Freipräpariren der grossen Gefässe. Rechterseits wurde die Vena femoralis verletzt. Seitliche Naht. Glasdrains. Aschekissen. Vollkommen fieberloser Verlauf; keine Circulationsstörungen. Geheilt entlassen am 1. Juni 1883. (H. Kümmel, Archiv für klin. Chir. Bd. XXVIII. S. 709. Vortrag auf dem XI. Chirurgencongress 1882.)

5. Aeltere Frau. Exstirpation eines Mammacarcinoms. — Operation. Bei Ausschälung wird die Vena axillaris verletzt. 1 Cm. langer, der Gefässaxe ziemlich paralleler Schlitz. 3 Nähte mit feinem Catgut — runde Nadeln. — Die Vene konnte ohne Mühe zum Verschluss gebracht werden. Verlauf. Die Blutung stand nach der Naht definitiv. Die Faden wurden abgeschnitten. Jodoformgazetamponade. Glatter Wundheilungsverlauf; keine Circulationsstörungen in der Extremität. (Anselm Mayer, l. c.)

6. Techniker, 56 Jahre alt. Früher acute Osteomyelitis mit regionärer Synovitis des Kniegelenks. Entfernung eines 3 Cm. langen Sequesters aus der Kniekehle. — Operation. Gelegentlich einer späteren neuen Sequestrirung erfolgte Secretverhaltung. Incision, wobei die Vena saphena minor an der Eintrittsstelle in die Vena poplitea verletzt wurde. Der Schlitz war 8 Mm. lang. Anlegung von 3 Knopfnähten von feinster Seide. Jodoformgazetamponade. Günstiger Verlauf; keine Spur von Circulationsstörungen, wiewohl Patient mehrere Stunden des Tages über bald nach der Operation auf den Beinen war. (Anselm Mayer, l. c.)

7. Bäuerin, 47 Jahre alt. Colossales Sarkom — über dreifache Mannskopfgrösse — im rechten Scarpa'schen Dreieck. — Operation. Das Herauspräpariren gelang ohne sonderlichen Blutverlust, dann aber wurde die Vena cruralis im letzten Augenblick beim Herauswälzen des Tumors schlitzartig verletzt. Naht der Vene. Verlauf. Heilung erfolgte mit Drainage innerhalb eines Monats. Gewicht der Geschwulst betrug 6½ Kilo. (Tansini, Estirpazione di colossale sarcoma della radice della coscia; ligatura laterale della Vena fem. Gazz. med. ital. lombard. No. 49. 1886. Virchow-Hirsch's Jahresbericht. Bd. XXI. II. S. 316.)

8. Wunde der Vena femoralis. — Operation. Naht der Vena femoralis. Verlauf. Bester Erfolg. (Postempski, VII. Ital. Chirurgencongress. Charité-Annalen. XVI. Jahrg. 1890. S. 705.

9. Mann, 24 Jahre alt. Doppelseitiger Bubo. — Operation. Vielfache Verwachsungen. Bei dem vorsichtigen Anziehen des letzten Drüsenzapfens in der Fossa oval. starke venöse Blutung aus einem Längsriss von circa 4 Mm. Länge in der Vena saphena, unmittelbar an ihrer Einmündung in die Vena femoralis. Die Ränder der Venenwunde wurden durch zwei knapp fassende Sperrpincetten aneinandergedrückt, und unmittelbar dahinter wurde eine fortlaufende („Stepp-") Naht mit feinstem Catgut angelegt. Verlauf. Naht hielt dicht; Pincetten konnten abge-

nommen werden. Blutung kehrte nicht wieder. Zu keiner Zeit Circulationsstörungen. (Charité-Annalen. XIII. Jahrg. 1888. S. 564 ff.)

10. Bösartiger Tumor der Leistendrüsen. — Operation. Die Vena femoralis wird bei Entfernung desselben verletzt. Naht der Venenwunde in der Nähe des Lig. Poupartii. Verlauf. Es erfolgte Heilung. (F. Lange, New-York Surg. Soc. 22. Nov. 1886. Maubrac, Plaies et ligature de la veine fémorale. Archives générales de médecine. 163. VII. p. 21. 1889.)

4. Die seitliche und totale Abklemmung durch Instrumente unter Liegenlassen derselben.

Wenn auch eine frühere Zeit der Chirurgie (15. u. 16. Jahrhundert) zur Vermeidung der gefürchteten Ligaturblutungen versucht hatte, durch besondere, theils durch Schrauben-, theils durch Federdruck wirkende Klemminstrumente, die Tage lang in der Wunde liegen blieben, Blutungen aus grossen Gefässen durch totale Abklemmung zu stillen, so musste doch bald wieder davon Abstand genommen werden, da die schwerfälligen, massigen Instrumente infolge ihrer bedeutenden Reizung sich als unbrauchbar erwiesen. Erst Anfang der dreissiger Jahre dieses Jahrhunderts wurde von v. Wattmann[1]) gelegentlich der von ihm im Jahre 1823 bereits ausgeführten und warm empfohlenen seitlichen Ligatur diese Idee erneut wieder angeregt, und zwar gerade für die Venen. Dieselbe scheint jedoch wenig Anklang gefunden zu haben, da in seiner schon mehrfach erwähnten, im Jahre 1843 erschienenen Schrift: Sicheres Heilverfahren u. s. w. v. Wattmann darüber Klage führt, dass Niemand die diesbezügliche Beobachtung beachtet habe. S. 120 der oben erwähnten Schrift sagt v. Wattmann: „Wenn die Anlegung einer gewöhnlichen Unterbindung wegen Hemmung des Blutfortlaufes nicht räthlich ist, so soll die Vereinigung zunächst an den Wundrändern bewirkt werden; dieses kann bei kleiner Oeffnung durch die seitliche Ligatur geschehen; bei einer grösseren Oeffnung könnte sie durch Anlegung einer Sperrpincette mit breiten Blättern und abgerundeten Endrändern (Kern'sche Pincette) bewirkt werden, welche die inneren Flächen dieses Gefässes zunächst an den Wundrändern wechselweise an einander andrückt und so lange liegen bleibt, bis sie bei ruhiger Lage des Kranken nach mehreren Tagen — wenigstens nach vollendetem 3. Tage — von selbst abfällt, damit sie durch ihren Druck Anlass gäbe zur Entwicklung einer Lymphe ausschwitzenden Entzündung und Verwachsung der sich berührenden Gefässflächen.

1) Von der Verletzung der inneren Drosselader bei chirurgischen Operationen und Verhütung ihrer schnell tödtlichen Folgen. Medic. Jahrbücher des k. k. österreichischen Staates (XI. neueste Folge. Bd. II. S. 241). Wien 1832.

Diesen Erfolg darf man noch sicherer bei den Venen, als bei den Arterien nach Unterbindung erwarten, weil die Strömung des Blutes in den Venen nicht mit solcher Gewalt, wie in den Arterien, vor sich geht und an denselben auch Verknöcherungen selten vorkommen. Diese Methode der seitlichen Abklemmung mit Liegenlassen der Klemmvorrichtung empfiehlt v. Wattmann hauptsächlich in solchen Fällen, wo die Nähe von Knochen und die tiefe Lage des verwundeten Gefässes die Anlegung einer seitlichen Ligatur erschweren, z. B. an der Vena subclavia. Er benutzte dann seine zwei aus Holz geschnittenen Pincettenplättchen, mit welchen nach vorheriger Compression die Venenwunde gegeneinandergedrückt und in dieser Lage durch feste Umschnürung mit einem Faden derart erhalten wurde, dass sie die gefassten Theile der Venenwand nicht mehr ausliessen. v. Wattmann gab dieser Vorrichtung oder seiner Pincette aus Palmenholz des geringeren Gewichtes wegen den Vorzug vor stählernen Pincetten; „ausserdem könne man auch die Kern'sche Pincette, sobald sie die Ränder der Venenwände vollkommen vereinigt, an denselben liegen lassen, bis Eiterung in der Wunde eingetreten ist; dann wird sie von selbst lose werden." Nach S. W. Gross (l. c.) stillte Porter eine Blutung aus der Vena femoralis mittelst Compression durch eine kleine Arterienpincette (Dublin. Journal. Nov. 1863. p. 268). Auch Pirogoff (l. c.) empfiehlt, an Stelle der seitlichen Ligatur bei Venenverletzungen lieber zwei kleine federnde Arterienpincetten oder eine Torsionspincette zu nehmen, damit die Ränder der Venenwunde in eine Falte zu fassen und sie in der Wunde hängen zu lassen; nachher, nach 12—24 Stunden, je nach der Grösse der Vene, kann sie wieder abgenommen werden. Von diesen Vorgängen scheint J. Aron (l. c.) keine Kenntniss gehabt zu haben, da er bei Beschreibung des von Raeis in Nancy (1867) (vgl. Fall Mr. 48 der Casuistik) operirten Falles, bei welchem wegen Verletzung der Vena femoralis die seitliche Abklemmung durch eine Pincette unter gleichzeitigem Liegenlassen gemacht wurde, behauptet, dass es ein „procédé, qui n'avait pas encore été employé et qui est dû en partie au hasard" gewesen sei. Eine kurze Empfehlung findet dies Verfahren durch v. Linhart[1]), der dasselbe „als das vollkommenste" hält. Es sind jedoch nur ganz vereinzelte Stimmen, die für dieses Verfahren eintreten, dieselben haben sich auch bis heute noch nicht vermehrt, obgleich auf Küster's Veranlassung im Jahre 1887 H. Schmid[2]) in einer em-

1) Compendium der chirurgischen Operationslehre. 4. Aufl. 1871.

2) Ueber den seitlichen Verschluss von Venenwunden und Abklemmen und Liegenlassen. Berliner klin. Wochenschrift. 1887. Nr. 79. S. 339 ff.

pfehlenden und mit einer kleinen Casuistik von 7 Fällen versehenen Arbeit auf diese Methode hinwies. So kommt es, dass man selbst in einer Anzahl der neuesten und recht gangbaren Werke über specielle oder allgemeine Chirurgie diese Methode entweder gar nicht aufgeführt findet, oder nur mit wenigen dürren Worten abgefertigt; auch bei gelegentlicher Erwähnung in Berichten aus Krankenhäusern u. s. w. kommt man der seitlichen Abklemmung mit Misstrauen entgegen; man kennt dieselbe wohl, spricht auch von ihr als von etwas Möglichem, weist sogar auf die Schmid'sche Arbeit hin, ein eigentliches Bürgerrecht aber erwarb sie sich nicht, wie eine ziemlich genaue Durchmusterung der Literatur ergiebt, weil man immer Blutung bei Abnahme der Klemmen infolge einer gewissen dabei entstehenden Zerrung der Gefässwand fürchtete; auch in der ausländischen Literatur findet sie wenig Würdigung. Das schon öfter erwähnte Ashhurst'sche Sammelwerk gedenkt ihrer überhaupt nicht, oder sie wird, wie es z. B. Maubrac thut, den sonstigen Methoden nachgestellt; ja auch an geradezu abfälligen Urtheilen fehlt es nicht. So findet sich in Eulenburg's Encyklopädie 2. Aufl. (1885) Bd. 4. S. 407: Man kann die Unterbindungspincetten in grösseren Wunden sehr wohl so lange liegen lassen, bis das gefasste Gefäss zur Unterbindung an die Reihe kommt; dieselben aber bis zur festen Thrombose liegen zu lassen, wie es Einige gethan, ist im Allgemeinen zu verwerfen.

E. Küster's grosses Verdienst bleibt es daher, dass er diese Methode, übrigens ohne Kenntniss seiner Vorgänger, wieder zu Ehren gebracht hat und durch Wort [1]) und That für sie eingetreten ist. Er schuf dadurch im Laufe der Jahre ein umfangreiches Material (siehe Casuistik), welches wohl geeignet ist, die völlige Zuverlässigkeit der seitlichen Abklemmung zu beweisen und ihr diejenige Stellung einzuräumen, die ihr in Wirklichkeit jetzt gebührt.

Was zunächst den Heilungsprocess an den Venenwunden betrifft, so wird derselbe ebenso, wie bei der seitlichen Ligatur und Venennaht, zunächst eingeleitet durch Aneinanderlegen und Verklebung von Intima auf Intima, vermittelst Compression eines klemmenden Instruments. Während jedoch bei den beiden genannten Methoden das Ligaturmaterial in der Wunde liegen bleibt und demnach noch auf längere Zeit hinaus, d. h. bis zu seiner schliesslichen Resorption, bezw. moleculärem Zerfall den Verschluss bis zu eingetretener festerer

1) Verhandlungen der Deutschen Gesellschaft für Chirurgie. Bd. X und XI. 1881. 1882.

Verwachsung mindestens unterstützen und mit sichern kann, müssen die Klemmen schon nach einer verhältnissmässig kurzen Zeit — wie wir noch sehen werden — abgenommen werden, so dass von diesem Zeitpunkt ab der Wundverschluss lediglich durch die mehr oder weniger fest verklebten Intimaflächen allein gebildet wird. Diese Ueberlegung mag es wohl auch gewesen sein, welche die Gemüther im Banne gehalten hat und so Manchem die Anlegung der Klemmen als nicht genügend sicher gegen die Nachblutung erscheinen liess. Und doch ist diese Idee keine neue in der Chirurgie! Hatte nicht schon vor Einführung der Antisepsis Simpson gelehrt, dass man selbst aus grossen Blutgefässen mit Hülfe eines kurz anhaltenden Nadeldrucks auf das blutende Gefäss Blutungen stillen könnte? Die Nadel blieb stecken, wurde nach 24—48 Stunden herausgezogen, und die Blutung war dauernd und solid gestillt. In 12 Fällen wurde nach Simpson selbst die Art. femoral. durch Acupressur geschlossen, was übrigens auch Billroth [1]) bestätigt; in den meisten Fällen wurde die Nadel nach 48 Stunden wieder entfernt. Was suchte diese Methode anders zu erreichen, als Verschluss der Gefässe einfach durch Aneinanderpressen ihrer Wandungen bis zur organischen Verklebung bezw. Verwachsung? Hat nicht Péan ebenfalls schon vor der antiseptischen Aera fast alle seine Operationen lediglich durch Anlegen von klemmenden Instrumenten, die verschieden lange Zeit liegen blieben, unter principieller Vermeidung der Ligatur jede Blutung definitiv sicher gestillt? Deny und Exchaquet [2]) heben ganz besonders hervor, dass sie mehr als 150 Operationen beigewohnt hätten, wo dieses Verfahren Anwendung fand, und dass sie nur in einem einzigen Falle — wohl infolge zu früher Abnahme der klemmenden Pincette — Blutung gesehen hätten. Gelingt diese Methode aber selbst an einer der grösstkalibrigen Arterien des menschlichen Körpers, trotz des hohen in ihr herrschenden Druckes, trotz der fortwährend andringenden Pulswelle, trotz der grösseren Elasticität der Gefässwand, so bieten die Venen bei ihren gleichmässigen Circulationsverhältnissen, bei dem geringen Druck, unter welchen in ihnen das Blut fliesst, bei der Schlaffheit ihrer Wandungen für die Abklemmung gewiss äusserst günstige Verhältnisse und dürfen wir gerade hier sicheren Erfolg erwarten, besonders wenn der Schutz der Antiseptik uns zur Seite steht, unter welcher keine Eiterung die junge Verklebung wieder zu nichte machen wird. Mit dieser An-

1) Wiener med. Wochenschrift. 1868. Nr. 1—4.

2) De la forcipressure ou de l'application des pinces à l'hémostasie d'après les leçons professées pendant l'année 1874 par M. le docteur Péan.

nahme stimmen überein sowohl die von H. Schmid (l. c.) an Kaninchen angestellten Experimente, die bei Einhaltung strenger Antisepsis in keinem Falle eine Nachblutung ergaben, als auch die beigegebene Casuistik. In derselben habe ich, theils aus der Literatur, die jedoch nur sparsame Ausbeute bot, theils aus dem reichen Material des Augusta-Hospitals zu Berlin, sowie aus Krankengeschichten der Marburger chirurgischen Universitätsklinik, welche letztere Herr Geheimrath Küster[1]) die Güte hatte, mir zur Verfügung zu stellen, 53 Fälle gesammelt, in welchen mindestens 108 Klemmen zur Anlegung gekommen sind (darunter 100 seitliche, 8 totale). Ich sage „mindestens", weil diejenigen Fälle, wo ich angegeben fand, dass „mehrere Klemmen" angelegt wurden, nur mit je 2 Klemmen in Anrechnung gekommen sind. Unter diesen 53 Fällen finden sich 8, in welchen der Ausgang ein tödtlicher war. Inwieweit hängt derselbe mit der Operation zusammen, bezw. ist er die Folge derselben? Im Fall 14 trat der Tod ein infolge einer Pneumonie am 3. Tage post oper. Patient fieberte gleich am Tage nach derselben. Diesen Ausgang dürfen wir wohl als Folge der Operation nicht bezeichnen, besonders da bei der Autopsie keinerlei Anzeichen einer etwa stattgehabten septischen Infection gefunden wurden. Dasselbe gilt bezüglich des Falles 35, wo der Tod später infolge einer anderweitigen Operation eintrat, und bezüglich des Falls 36, in welchem der Patient nach der Operation nicht wieder recht zum Bewusstsein kam und 2 Tage darauf starb, ebenso auch beim Fall 49, in welchem das infolge langer Kniegelenkseiterung in „unglaublicher Weise ohne ärztliche Hülfe auf dem Lande verwahrloste und in ihrem Kräftebefunde auf Aeusserste reducirte" Mädchen mehrere Tage nach der Operation an Erschöpfung erlag. Ausserdem war in diesen 4 Fällen betreffs Stillung der Blutung die Operation erfolgreich, da nach Abnahme der Klemmen dieselbe definitiv stand. Wir dürfen sie also, was den Effect der Stillungsmethode anbelangt, mit zu den Heilungen rechnen. Es bleiben noch die 4 Fälle, die an Pyämie, bezw. unter „septischen Erscheinungen" zu Grunde gegangen sind (siehe Fall 2). Es dürfte aber wohl sehr fraglich sein, ob hier das Anlegen der Unterbindungspincetten geschadet, oder ob nicht vielmehr der antiseptische Verband nicht genügend gewirkt hat, zumal der Operateur, E. Küster, selbst sagt, dass bei den „damals nicht sicheren Erfahrungen der Verband wohl ungenügend angelegt war". Im Fall

1) Ich möchte an dieser Stelle nicht unterlassen, Herrn Geh. Rath Küster für die Anregung zu dieser Arbeit, sowie für Ueberlassung des casuistischen Materials meinen Dank auszusprechen.

Nr. 48 dürfen wir dasselbe annehmen, da die Operation noch im Jahre 1867, wo von einer Antisepsis überhaupt noch nicht die Rede war, gemacht wurde. Im Fall Nr. 3 trat der Tod ein infolge von rasch fortschreitender Gangrän nach Unterbindung der Art. femoral., die behufs Stillung einer Blutung aus der Vena femoral. gemacht wurde. Es bleibt noch Fall Nr. 13, wo unter septischen Erscheinungen der Tod erfolgte. Jedoch auch hier dürfen wir im Hinblick auf die grosse Zahl der übrigen glatten Heilungen, wo das Anlegen der Klemmen absolut keinen schädlichen Einfluss ausübte, wohl annehmen, dass ganz besonders ungünstige Umstände das Misslingen der Antisepsis begünstigt haben dürften. Uebrigens trat bei 3 dieser Fälle nach Abnahme der Klemmen trotzdem keine Blutung ein. Wir können also auch diese bezüglich des Blutstillungseffectes als erfolgreich bezeichnen. Nur in Fall Nr. 3 versagte der Erfolg, aber hier zeigte sich nach Abnahme des Verbandes am anderen Tage bereits starke Sepsis in der Wunde. Während aber bei den ersten 4 Fällen die vorgenommene Operation weder direct, noch indirect die Ursache zum tödtlichen Ausgang war und wir sie mit vollem Recht als durchaus gelungen bezeichnen dürfen, könnte man in den letzten 4 Fällen die ausgesprochene Pyämie, bezw. die eingetretenen septischen Erscheinungen als eine indirecte Folge der Klemmenanlegung bezeichnen. Das mag sein! Es muss jedoch darauf hingewiesen werden, dass die älteren Beobachtungen, die aus der vorantiseptischen Zeit oder aus einer noch nicht genügend antiseptisch geschulten Zeit stammen, mit den heutigen Erfolgen überhaupt nicht verglichen werden können und absolut nicht maassgebend sind, da eben unsere jetzigen Verbandmethoden beinahe sicher derartige Complicationen ausschliessen und wir mit ganz anderen Verhältnissen jetzt rechnen müssen.

In 45 Fällen unserer Casuistik trat völlig glatter, reactionsloser, aseptischer Verlauf ohne jeden Zwischenfall ein; rechnen wir dazu die 4 Fälle, in welchen die Operation weder direct, noch indirect Ursache für den tödtlichen Ausgang abgab, so haben wir 92,45 Proc. Heilungen. Da wir jedoch auch von den anderen 4 Fällen, die infolge von Pyämie zu Grunde gingen, noch 3, in welchen die Abklemmung bezüglich der Blutstillung trotz der erschwerenden Momente effectvoll war, ebenfalls in Anrechnung bringen dürfen, so erhöht sich dieser Procentsatz auf 98,01 Proc. Wir haben also, ebenso wie bei der seitlichen Ligatur und bei der Venennaht, auch bei der seitlichen Abklemmung mit temporärem Liegenlassen der Klemmvorrichtung beim Gelingen der Antisepsis völligen Erfolg ohne jeden

unangenehmen Zwischenfall zu erwarten und können diese Methode den übrigen zunächst mindestens als vollkommen ebenbürtig zur Seite stellen.

Bezüglich der wichtigen Frage, ob bei Anwendung derselben eine Heilung der Venenwunde mit Erhaltung der Gefässlichtung zu Stande kommt, liegen ebenfalls Versuche vor: Schmid hat zu diesem Zweck an der Vena jugul. communis und femoralis von Kaninchen Experimente angestellt. Es wurden bei denselben durch Scheere oder Messer schlitzförmige Oeffnungen angelegt und dieselben mit 1—4 modificirten Serres fines knapp gefasst. Nachdem mehrere Seidenfäden durch die Haut gelegt, aber nicht geschnürt waren, wurde ein antiseptischer Verband von Jodoformmull und Watte übergelegt. Nach 24 Stunden wurde derselbe wieder entfernt, die Serres fines möglichst vorsichtig abgenommen, die Wunde durch die vorher gelegten Nähte geschlossen und mit Collodium bepinselt. Nach 6—14 Tagen wurde das Gefäss blossgelegt, nach oben und unten auf grössere Strecke unterbunden und excidirt.

In den meisten Fällen wurde das Lumen des Gefässes — was bei den kleinen Dimensionen der Kaninchenvenen gewiss besonders zu beachten ist — erhalten gefunden, in ihm kein Thrombus, sondern flüssiges Blut. Der Durchmesser des Gefässes war überall der gleiche, eine verengernde Einziehung, wie bei der seitlichen Ligatur, an der Stelle, wo die Serres fines gelegen, wurde nicht bemerkt. In den meisten Fällen fand man die Stelle der Abklemmung überhaupt nicht wieder, und wo sie zu finden war, war sie nur durch eine kleine punktförmige weisse Narbe angedeutet. Am geeignetsten erschien es, die Klemmen nach 24 Stunden abzunehmen; nur in einem einzigen Falle, in welchem die Wunde nach 24 Stunden nicht ganz aseptisch war, drohte bei dem vorsichtigem Versuch, dieselben abzunehmen, eine Nachblutung. Man liess sie noch weitere 24 Stunden liegen, dann erfolgte ihre Abnahme ohne Blutung. Das Lumen blieb erhalten. Bezüglich des Erfolges machte es absolut keinen Unterschied, ob es sich um parallel zur Axe des Gefässes gestellte Wunden, oder um quer verlaufende handelte.

Dürfen wir nun, analog diesen Thierexperimenten, auch für die grossen Venenstämme des menschlichen Körpers nach Ablauf von 24 Stunden eine sichere endotheliale Verklebung erwarten, so dass wir die Klemmen zurückziehen können, ohne Nachblutung befürchten zu müssen? Leider fehlte es bislang an einer präcisen Bestimmung der Zeit, zu welcher gefahrlose Entfernung der Klemmen vorgenommen werden könnte. Deny und Exchaquet's Angaben (l. c.), dass

sie nach Péan an grossen Arterien 2—4 Tage lang, an den grossen Venen aber im Allgemeinen „kürzere Zeit" liegen bleiben müssten, als an den Arterien gleichen Kalibers, dass es jedoch noch eine Menge anderer Momente gäbe, die man in Rechnung ziehen müsse, und dass man überhaupt keine absoluten Regeln aufstellen könne, vermochten wegen ihrer Unbestimmtheit gewiss nicht neue Anhänger zu gewinnen; ebensowenig die Pirogoff'sche Ansicht, die (vgl. S. 573) die Länge des Verweilens von der Grösse der Vene abhängig macht und auf 12—24 Stunden abkommt. Die 7 von Schmid (l. c.) mitgetheilten Fälle scheinen aber leider allgemein zur Lösung der Frage als nicht genügend angesehen worden zu sein. In den 53 Fällen der Casuistik wurden die Klemmen entfernt nach:

4	Stunden . . .	1 mal	(es drohte Nachblutung; die Klemme blieb noch 24 Stunden liegen, worauf die Blutung beim Abnehmen stand)
6	= . . .	1 =	
mehrere	= . . .	1 =	
16	= . . .	3 =	
20	= . . .	1 =	
24	= . . .	41 =	(einschliesslich der Fälle, wo Abnahme „am anderen Tage" erfolgte)
51	= . . .	1 =	
2	Tagen . . .	1 =	
5	= . . .	1 =	
10	= . . .	1 =	
14	= . . .	1 =	

Sehen wir von dem tage- ja wochenlangen Liegenbleiben der Klemmen ab, was zweifellos die Gefahr der Gangrän und Nachblutung mit sich bringt, ausserdem aber schon deshalb nicht praktisch ist, weil die Wunde, solange die Klemmen liegen, nicht definitiv geschlossen werden kann, so ergiebt sich, dass eine Zeit von 24 Stunden vollauf genügt, um Blutungen sicher auszuschliessen; und zwar gilt dies generell für sämmtliche grossen Venenstämme; denn es wurden die Klemmen angelegt:

1 mal	am Sinus longitudinalis.
23 =	an der Vena jugularis interna.
10 = = =	Vena subclavia.
6 = = =	Vena axillaris.
1 = = =	Vena brachialis.
5 = = =	Vena femoralis.
3 = = =	Vena saphena magna, dicht an ihrer Einmündung in die Vena femoralis.
4 =	an den grossen Venen an anderern Körpertheilen (V. thyreoidea und grosse Venen der Achselhöhle).

Kann ich auch für das Offenbleiben des Gefässlumens aus dem beigefügten Material klinische Belege nicht beibringen, da der grösste Theil der Kranken geheilt ist, und die infolge von Sepsis oder Gangrän eingetretenen Todesfälle für Beantwortung dieser Frage nicht verwerthbar sind, auch in den sonst mit Tod abgegangenen 4 Fällen Obductionen nicht gemacht werden konnten, oder mir nicht zur Verfügung stehen, so müssen wir dies doch gerade für diese Methode, bei welcher entschieden am wenigsten Wandmaterial gebraucht wird, und im Hinblick auf die Ergebnisse der Thierexperimente — wo eine verengernde Einziehung an der Stelle, wo die Klemmen gelegen, überhaupt nicht bewirkt wurde — ganz vorzugsweise annehmen. Circulationsstörungen irgend welcher Art wurden in keinem Falle bemerkt.

Da es sich nach Anlegung der Klemmen zunächst nur um eine Verklebung der Intimaflächen handelt, so muss man natürlich bei Abnahme derselben vorsichtig zu Werke gehen, obgleich man dabei nicht übertrieben ängstlich zu sein braucht, da die Verlöthung schon nach 24 Stunden eine relativ feste geworden ist. Vor 14 Tagen darf man nach Schmid's Untersuchungen auf eine feste Verwachsung nicht rechnen. Schmid excidirte bei denselben die abgeklemmt gewesenen Venenstücke und spritzte unter mässigem Druck Flüssigkeit in das Lumen ein; er fand dabei, dass die alte Wunde, da sie noch nicht völlig vernarbt, nach 5, 8 und 10 Tagen wieder aufplatzte, nie aber nach 14 Tagen.

Zum Abklemmen der Venenwände schlug J. Aron an Stelle der Pincetten (vgl. S. 573) Serres fines nach Vidal de Cassis mit glatten Mundstücken vor, da er von der Ansicht ausging, dass in dem von ihm beschriebenen Falle (Nr. 48 der Casuistik) die schwerfällige „pince à coulisse" an der resultirenden Phlebitis infolge von Zerrung der Venenwand mit Schuld habe; auch Péan bediente sich früher viel der Serres fines, kam aber davon zurück, da sie, wenn er namentlich an tief gelegenen Venen operirte, bei ihrer Kleinheit nicht gut verwendbar waren und mit Fäden umschlungen werden mussten, damit sie nicht in die Tiefe der Wunde verschwanden und später nur schwer wieder aufzufinden waren. In unseren Fällen ist die Abklemmung durchweg mit Péan'schen Klemmen gemacht worden, die sich wegen ihrer Leichtigkeit und wegen ihrer federnden Branchen, wodurch eine ziemlich starke, elastische Compression auf das umfasste Stück der Gefässwand bewirkt wird, ganz besonders zu diesem Zwecke eignen; ausserdem sind sie bequem auseinanderzunehmen und können leicht gereinigt und aseptisch erhalten werden. Niemals

hat Küster Serres fines dazu angewandt. Es ist darum nicht richtig, wenn Mosetig-Moorhof[1]) behauptet, „Küster wolle die Ligatur durch Anlegen von kleinen Klemmen (Serres fines) ersetzen, welche, in genügender Anzahl angebracht, die Venenwundränder in genauesten Contact zu einander bringen sollen." Selbst bei den ersten Fällen, wie sie von Küster in seiner Schrift: „5 Jahre im Augusta-Hospital", bezw. in seinem „chirurgischen Triennium" beschrieben sind, ist ganz deutlich von wandständig angelegten Sperr- und Unterbindungspincetten die Rede.

Das Verfahren ist sehr einfach: man umfasst mit der Péan'schen Klemme möglichst knapp die Lippen der Wunde und lässt sie unter dem antiseptischen Verband 24 Stunden liegen. Nach Ablauf dieser Zeit wird der Patient wieder auf den Operationstisch gebracht, die Verbandstücke entfernt und vorsichtig, die Klemme, oder wenn man bei grösseren Oeffnungen zwei oder mehrere anlegen muss, die Klemmen abgenommen. Darauf wird die Wunde genäht, auf dieselbe wird ein leichter antiseptischer Compressionsverband angelegt, nach dessen Abnahme meist schon Heilung erfolgt ist, so dass in einer ganzen Reihe von Fällen überhaupt nur ein Verband nöthig war. Meist geniren die Klemmen die Kranken gar nicht, sie merken sie kaum. Irgend welche Uebelstände hat das Liegenlassen derselben in keinem Falle mit sich gebracht; nach ihrer Abnahme trat fast durchweg glatte Heilung per prim., ohne Fieber oder sonstige Nebenerscheinungen, ein. Fürchtet man, dass die Klemmen irgend welche Nachbartheile durch Druck gefährden und Decubitus erzeugen könnten, so kann man sie ja mit Jodoformmull umhüllen (vgl. Fall Nr. 22).

Die seitliche Abklemmung mit Liegenlassen der Klemmen ist aber nicht nur ein ganz vortreffliches Mittel bei seitlichen Verletzungen grosser Venenstämme, sondern sie hat auch den übrigen Methoden gegenüber ganz Wesentliches voraus. Abgesehen von der kaum merklichen beengenden Einziehung der Venenwand an der Klemmstelle und der dadurch bestehenden Garantie für Erhaltung des Lumens, deren ich schon gedacht habe, bietet dieses Verfahren den Vortheil, dass eine exacte, zeitraubende Freilegung der verletzten Vene, wie sie zur Anlegung der seitlichen Ligatur und Venennaht doch meist wohl unter Erweiterung der darüberliegenden Weichtheilwunde — vorausgesetzt, dass die Vene nicht ganz oberflächlich liegt — erforderlich ist, nicht nothwendig wird. Handelt es sich um tief gelegene Venen, wie z. B. die Vena subclavia am Schlüsselbein, die

1) Vorlesungen über Kriegschirurgie. Wien und Leipzig 1887. S. 74.

Vena jugular. commun. und der Schädelbasis, die Vena axillaris in der Tiefe der Achselhöhle u. s. w., wo Anbringung der Venennaht oder seitliche Ligatur recht schwierig, wenn nicht gar unmöglich sein, bezw. mindestens nicht mit genügender Sicherheit bei ungünstigen Raumverhältnissen bewirkt werden kann, so bietet sich in der seitlichen Abklemmung ein durchaus bequemes und dabei auch, wie wir gesehen haben vollkommen sicheres Verfahren. Ferner bürgt die Klemmpincette für einen durchaus zuverlässigen Verschluss, ein vorzeitiges Abfallen oder Abgestreiftwerden ist in keinem unserer Fälle beobachtet worden. Wie wir oben gesehen haben, würde die seitliche Ligatur für Längrisse der Venenwand über eine gewisse Grösse hinaus aus den erörterten Gründen nicht mehr verwendbar sein, auch von der Venennaht müsste unter Umständen — Tiefe der Wunde u. s. w. — ganz gewiss Abstand genommen werden müssen, während die Compression höchstens bei ganz kleinen Wunden nur Erfolg verspricht. Gerade für derartige Fälle würde die seitliche Abklemmung eine gewiss oft recht unangenehm empfundene Lücke ausfüllen, da uns, hätten wir dieselbe nicht, nichts Anderes übrig bleibt, als die totale Ligatur ober- und unterhalb der Venenwunde, die unter Umständen recht schwierig, mindestens aber sehr zeitraubend ist. Während ferner bei nicht ganz gesunden Venenwänden der Faden, sowohl bei der seitlichen Ligatur, wie auch bei der Venennaht, die Wandung durchschneidet und es dadurch zur Unmöglichkeit wird, dieselbe anzuwenden, gelingt trotz Veränderungen in den Ernährungsverhältnissen der Gefässwand doch die seitliche Abklemmung. In dem unter Nr. 49 der Casuistik aufgenommenen Fall legte Lindner eine Klemme noch mit Erfolg an die Vena femoralis an, obgleich die Nachbarschaft der Gefässwunde missfarbig aussah und die Ränder der Arrosionsöffnung des Gefässes fetzig waren. Bei der Venensklerose würde sie daher voraussichtlich guten Erfolg erzielen, analog der totalen Abklemmung bei Arteriosklerose, wo doch die Bedingungen wegen der viel bedeutenderen Ex- und Intensität des Processes viel ungünstiger sind.

Ich glaube ganz bestimmt, dass, wer einmal diese so überaus einfache Methode angewandt, sich nicht wieder von derselben trennen wird, da sie bequem, schnell und sicher zum Ziele führt. Küster hat wiederholt erklärt, „dass er seit Anwendung der Klemmen keine Verletzung der Venen mehr fürchte", ein Ausspruch, dem Jeder im Hinblick auf unsere Casuistik wohl zustimmen wird.

Zum Schlusse möchte ich noch ganz besonders darauf hinweisen, dass auch bei gänzlicher Durchschneidung von Venenstämmen an Stellen, wo sie in der Nähe von Knochen liegen, wie z. B. der Vena

jugularis int. an der Schädelbasis — vergl. Fall 17 und 18 der Casuistik —, der Vena subclavia am Schlüsselbein, die Abklemmung oft die einzige sichere Methode bleibt, um die Blutung, Gefahr von Lufteintritt u. s. w. sofort zu beseitigen, da namentlich bei fast im Niveau des Knochens liegenden Venenstümpfen weder für die totale Ligatur, noch für eine andere Methode ein geeignetes Feld vorhanden ist.

Es ergeben sich daher folgende Schlussfolgerungen:

1. Die seitliche Abklemmung vermittelst Instrumenten nebst Liegenlassen derselben in der Wunde ist eine durchaus zuverlässige Methode.
2. Beim Gelingen der Antisepsis sind Blutungen ausgeschlossen; auch treten solche bei vorsichtiger Abnahme der Klemmen nicht ein.
3. Es bleibt hier auch das Venenlumen erhalten, wenn auch dafür klinische Belege zur Zeit nicht gebracht werden können.
4. Der geeignetste Zeitpunkt für Abnehmen der Klemmen ist nach dem Ablauf von 24 Stunden.
5. Als Klemmvorrichtung empfiehlt sich am meisten die Péan'sche Pincette wegen ihrer Leichtigkeit und der durch sie bewirkten ziemlich starken elastischen Compression.
6. Zunächst findet nur eine Verklebung der Intimaflächen statt, die spätestens nach 14 Tagen in feste Vernarbung übergeht. Diese Verklebung bietet aber schon nach 24 Stunden eine relativ grosse Festigkeit.

Der seitlichen Ligatur und Venennaht gegenüber hat die seitliche Abklemmung durch Instrumente folgende Vortheile:

a) Grössere Garantie für Erhaltung des Venenlumens, indem bei dieser Methode am wenigsten Wandmaterial gebraucht wird Bei den Thierexperimenten wurde eine verengende Einziehung überhaupt nicht gefunden.

b) Grössere Leichtigkeit in ihrer Anwendung, indem die bei der seitlichen Ligatur und Venennaht nicht zu umgehende exacte Freilegung der verletzten Vene nicht nothwendig wird.

c) Grössere Ausgiebigkeit für ihre Anwendung, indem sie selbst bei tief gelegenen Venenstämmen, wo seitliche Ligatur und Naht nicht mehr ausführbar, die totale Ligatur mindestens schwierig, bequem und doch sicher angelegt werden kann; für Längsrisse der Venen, wo wegen der Grösse derselben die seitliche Ligatur überhaupt nicht anzuwenden, Naht bei der tiefen Lage nicht möglich ist, ist sie besonders geeignet; auch kann sie bei pa-

thologischen Veränderungen der Gefässwand mit Erfolg noch Anwendung finden.

Demnach bietet die seitliche Abklemmung vermittelst Instrumenten mit 24stündigem Liegenlassen derselben vor der seitlichen Ligatur und Venennaht ganz wesentliche Vortheile. Sie ist sämmtlichen Methoden, die für Blutstillung bei seitlichen Verletzungen grosser Venenstämme in Betracht kommen, vorzuziehen.

---

53 Fälle von Verletzungen grosser Venenstämme, behandelt mittelst seitlicher, bezw. gänzlicher Abklemmung und Liegenlassen der Klemmen.

1. B. N., 18 Jahre alt. Seit ungefähr 1½ Jahren eine Geschwulst (tiefes Atherom) der linken Halsseite mit anschliessender langer Eiterung. — Operation am 28. März 1873. Infolge langer Eiterung war die Verwachsung mit der Scheide der grossen Gefässe ungewöhnlich fest und wurde daher die Vena jugularis int. verletzt. Bei Compression der Vene konnte man erkennen, dass zwei kleine rundliche Oeffnungen dicht neben einander in die Wand geschnitten waren. Anlegung zweier wandständiger Sperrpincetten. Druckverband. Verlauf. Abnahme der Klemmen nach etwa 6 Stunden; keine Blutung. Heilung ohne Zwischenfall. Entlassung am 26. April 1873 mit schmaler Narbe. (Küster, 5 Jahre im Augusta-Hospital. S. 110.)

2. A. R., 57 Jahre alt. Hautcarcinom in der Inguinalgegend. — Operation. Exstirpation am 4. November 1875. Die Geschwulst lässt sich leicht von der Unterlage ablösen, hat aber die Vena saphena so umwachsen, dass diese dicht an ihrer Einmündungsstelle in die Vena cruralis abgeschnitten werden musste. Der Stumpf der Vena saphena war zu kurz, so dass die Unterbindungsfäden abglitten. Anlegung einer Unterbindungspincette. Antiseptischer Verband, der aber wohl bei den damals noch nicht sicheren Erfahrungen ungenügend angelegt war. Verlauf. Verbandwechsel, nach mehreren Stunden Pincette entfernt. Tamponade der Wunde mit Salicylwatte. Vom 10. November ab wird die Wunde unrein; es entwickelt sich jauchige Eiterung, Blutung kehrte jedoch nicht wieder. Gestorben an Septicämie. Gefässscheide bis zur Kniekehle hinab von Jauche umspült. Vene von hier aus bis zum Lig. Poup. mit jauchig infiltrirter Wand. In der Kniekehle ist die Vene mit missfarbigem Eiter gefüllt. Keine Metastasen. (E. Küster, 5 Jahre im Augusta-Hospital. S. 305.)

3. G. M., 43 Jahre alt. Kindskopfgrosses Lymphosarkom der Inguinalgegend, seit 6 Monaten als eine ohne Beschwerden zunehmende Geschwulst bemerkt. — Operation am 23. December 1880. Schwierige Auslösung. Dabei wird die Vena femoral. seitlich angeschnitten. Drei seitliche Klemmen, die liegen bleiben. Lister'scher Verband. Verlauf. Am 24. December 1880, bei dem Versuche, die Klemmen fortzunehmen, blutet es wieder. Wunde riecht stark. Gänzliche Eröffnung der Wunde. Chlorzinkausspülung. Unterbindung der Art. fem. Blutung steht. Unter rasch fort-

schreitender Gangrän des Beines tritt am 25. December 1880 der Tod ein. (Augusta-Hospital 1880, Krankengeschichte 741.)

4. W. P., 52 Jahre alt. Carcinoma linguae. — Operation. Nach Unterbindung der Art. lingual. anhaltende Blutung aus dem Bereiche der Venen des rechten Halsschnittes. Es werden mehrere Klemmen seitlich angelegt. Verlauf. Am nächsten Morgen Abnahme der Klemmen, keine Blutung. Geheilt entlassen. (Augusta-Hospital 1882, Krankengesch. 38.)

5. H. G., 51 Jahre alt. Carcinoma mammae recid. — Operation. Exstirpation (18. April 1882) eines handtellergrossen Hautstückes, welches die frühere Narbe und einen Knoten enthält. Bei Ausräumung der Achselhöhle ist eine entartete Lymphdrüse fest mit den Gefässen verwachsen. Dabei wird die Vena axillaris angerissen. Drei Klemmen seitlich angelegt, die unter Lister'schem Verband liegen bleiben. Verlauf. Am 19. April 1882 Verbandwechsel. Abnahme der Klemmen. Keine Blutung. Neuer Lister'scher Verband. Wundverlauf glatt und aseptisch. Geheilt entlassen. (Augusta-Hospital 1882, Krankengesch. 152.)

6. A. M., 32 Jahre alt. Carcinoma mammae sin. — Operation am 9. October 1882. Amput. mammae mit Ausräumung der Achselhöhle und der Fossa supraclav. Die Drüsen reichen weit in die Tiefe. Die Vena subclavia wird dabei eingerissen. Zwei Klemmen seitlich angelegt, die liegen bleiben. Theilweise Naht; resorbirbare Drainage. Lister'scher Verband. Verlauf. Am 10. October 1882 Entfernung der Klemmen; keine Blutung. Fieberloser Verlauf. Heilung per prim. Geheilt entlassen. (Augusta-Hospital 1882, Krankengesch. 806.)

7. F. K., 76 Jahre alt. Lymphome am Halse. — Operation am 27. Juni 1883. Exstirpation, die schwierig, da die Geschwulst sehr weich. Dabei wird die Vena jugul. int. seitlich angerissen. Da die seitliche Unterbindung nicht gelingt, bleiben zwei Klemmen seitlich liegen. Theilweise Naht. Jodoformgazeverband. Verlauf. Am 28. Juni 1883 Herausnahme der Klemmen; keine Blutung. Heilung per primam. Geheilt entlassen. (Augusta-Hospital 1883, Krankengesch. 584.)

8. H. M., 58 Jahre alt. Lymphomata maligna colli dextr. (früher schon wegen Lymphom am Halse operirt). — Operation am 19. Febr. 1886. Drüsen wegen der alten Narben schwer herauszuschälen; sind mit der Gefässscheide verwachsen. Vena jug. int. wird angerissen und gefasst. Bei dem Versuche, sie mit der Aneurysmanadel zu umgehen, wird weiter unten die Vena subclavia angestochen, und da es nicht gelingt, sie zu umgehen und zu unterbinden, werden zwei Klemmen seitlich angelegt, die liegen bleiben. Theilweise Naht. Tamponade mit Jodoformmull. Moos. Verlauf. Am anderen Tage Abnahme der Klemmen; keine Blutung. Reactionsloser Verlauf. Geheilt entlassen. (Augusta-Hospital 1885, Krankengesch. 269.)

9. H. W., 27 Jahre alt. Bubo inguinalis dextr. — Operation am 22. Mai 1884. Exstirpation tief liegender erweiterter Drüsen, die mit den Gefässen verwachsen sind. Dabei wird die Vena femoralis angerissen. Drei Klemmen seitlich angelegt, die liegen bleiben. Jodoformgazetamponade. Verlauf. Nach 4 Stunden Versuch zur Abnahme der Klemmen;

es droht noch Blutung; nach weiteren 24 Stunden Abnahme; Blutung steht definitiv. Ungestörter weiterer Verlauf. Heilung per primam. (Augusta-Hospital 1885, Krankengesch. 565.)

10. M. v. K., 48 Jahre alt. Carcinomatöse Drüsen in der Fossa supraclavic. — Operation am 11. November 1885. Ausräumung der Fossa supraclavic. Dieselbe ist äusserst schwierig; die Vena subclavia wird angerissen. Vier seitliche Klemmen bleiben liegen. Theilweise Naht. Jodoformmull. Verlauf. Am anderen Tage Entfernung der Klemmen; keine Blutung. Naht. Reactionsloser, fieberfreier Verlauf. Geheilt entlassen. (Augusta-Hospital 1885.)

11. M. K., 59 Jahre alt. Carcinom. recid. in früherer Amputationsnarbe der linken Mamma. Schwellung der Supraclaviculardrüsen. — Operation. Bei Entfernung der tiefe Fortsätze in die Fossa supraclavicularis treibenden Drüsen wird die Vena subclavia angerissen. Sie wird mit vier Klemmen seitlich gefasst, die, da man nur mühsam und unsicher die Unterbindung hätte anlegen können, liegen bleiben. Tamponade mit Jodoformmull. Verlauf. Klemmen bleiben 24 Stunden liegen. Abnahme derselben; keine Blutung. Geheilt entlassen. (Augusta-Hospital 1885, Krankengesch. 1183.)

12. A. Sch., 51 Jahre alt. Carcinoma mammae. — Operation am 22. Februar 1886. Ausräumung der Achselhöhle; daselbst sind die Drüsen fest mit der Umgebung verwachsen und schwer von den Gefässen zu trennen. Vena brachialis wird dabei angerissen; seitliche Unterbindung gelingt nicht. Zwei Klemmen seitlich angelegt, die liegen bleiben. Verlauf. Am 23. Februar 1886 Abnahme der Klemmen. Glatter Verlauf; geheilt entlassen. (Augusta-Hospital 1886, Krankengesch. 286.)

13. J. K., 50 Jahre alt. Carcinom. recid. der Halsdrüsen (beiderseits). — Operation am 15. April 1886. Exstirpation der Drüsen; bei Entfernung derselben auf der linken Halsseite kommt man auf ein sehr grosses Cavernom, das weich und zerfallen, keine Grenzen finden lässt und weit unter die Clavicula reicht. Vena jugul. int. wird angerissen. Drei seitliche Klemmen bleiben liegen. Jodoformmullverband. Verlauf. Am 16. April 1886 Abnahme der Klemmen; keine Blutung. Gestorben am 17. April 1886 unter septischen Erscheinungen. (Augusta-Hospital 1886, Krankengesch. 468.)

14. W. B., 67 Jahre alt. Carcinom des Mundbodens mit carcinomatösen Drüsen unterhalb des Unterkiefers. — Operation am 12. Mai 1886. Tracheotomie. Bei derselben werden mehrere grosse Venen angeschnitten. Seitliche Anlegung von Klemmen, die liegen bleiben. Verlauf. Fieber gleich am Tage nach der Operation. Klemmen am anderen Tage entfernt; keine Blutung. Gestorben an Pneumonie 3 Tage später. (Augusta-Hospital 1886, Krankengesch. 551.)

15. Cl. Kr., 40 Jahre alt. Carcinoma mammae sin. recid. Reichliche Drüsen in der Fossa supraclavicularis. — Operation. Bei Ausräumung der Fossa supraclavic. wird die Vena subclavia angerissen. Zwei seitliche Klemmen bleiben liegen. Verlauf. Am anderen Tage Abnahme der Klemmen. Keine Blutung. Ungestörte Heilung. (Augusta-Hospital 1886, Krankengesch. 822.)

16. L. H., 66 Jahre alt. Carcinoma mammae sin. — Operation. Amput. mammae mit Ausräumung der Achselhöhle. In derselben zahlreiche Drüsenpackete, welche von den Gefässen schwer zu lösen sind. Dabei wird ein Ast der Vena axillaris nahe am Abgange vom Stamm eingerissen. Unterbindung gelingt nicht; deshalb bleiben Klemmen liegen. Verlauf. Am anderen Tage Fortnahme der Klemmen; keine Blutung. Geheilt entlassen. (Augusta-Hospital 1886, Krankengesch. 844.)

17. R. W., 52 Jahre alt. Malignes Lymphom am Halse unterhalb des linken Ohres und hinten. — Operation. Geschwulst mit der Musculatur verwachsen. V. jug. int. wird, soweit sie mit der Geschwulst verwachsen ist, excidirt. Die Geschwulst reicht bis hart an die Wirbelsäule. An der Schädelbasis wird die Vena jugul. so knapp abgetragen, dass sie nicht zu unterbinden ist; mehrere Klemmen werden angelegt und bleiben liegen. Resorbirbare Drainage. Verlauf. Am anderen Tage Abnahme der Klemmen. Blutung steht. Heilung per primam unter einem Verbande. (Augusta-Hospital 1887, Krankengesch. 324.)

18. D. W., 56 Jahre alt. Carcinoma mammae dextr. recidiv. mit Ausräumung der Achselhöhle. — Operation. Geschwulst muss an der Clavicula mit dem Elevatorium gelöst werden und senkt sich in die Mohrenheim'sche Grube hinein; ist auch mit den grossen Gefässen und Nerven verwachsen. Es werden daher zur radicalen Entfernung 5 Cm. lange Stücke der Art. und Vena subclavia resecirt. Das centrale Ende der Vena subclav. ist schlecht zu unterbinden; es bleibt daselbst eine Klemme liegen. Drainage. Jodoformmullverband. Verlauf. Am anderen Tage Entfernung der Klemmen. Blutung steht. Geheilt entlassen. Am Arme keine Schwellung, nur geringes Gefühl von Taubheit. Radialpuls zu fühlen. Beweglichkeit des Armes etwas beschränkt. (Augusta-Hospital 1887, Krankengesch. 446.)

19. A. H., 62 Jahre alt. Maligne Lymphome am Halse. — Operation. Die Vena jugul. int. wird auf 5 Cm. resecirt, da die Exstirpation der Geschwulst sehr schwierig. Das centrale Ende lässt sich nicht gut unterbinden. Es wird eine Klemme angelegt, die liegen bleibt. Jodoformmullverband. Verlauf. Tags darauf Abnahme der Klemme. Keine Blutung. Glatter, ungestörter Verlauf. Geheilt entlassen. (Augusta-Hospital 1887, Krankengesch. 621.)

20. E. M., 36 Jahre alt. Faustgrosses Drüsenpacket in der linken Leistenbeuge (Bubo sinister). — Operation. Exstirpation der Drüsen, die in die Tiefe hinter die grossen Gefässe gehen; Vena saphena wird hart an der Einmündung in die Vena femoralis angeschnitten. Starke Blutung. Drei seitliche Klemmen, die unter dem Verbande liegen bleiben. Tamponade mit Jodoformmull. Verlauf. Am anderen Tage Abnahme der Klemmen. Blutung steht. Kein Oedem an den Beinen. Geheilt entlassen. (Augusta-Hospital 1887, Krankengesch. 669.)

21. E. F., 47 Jahre alt. Carcinoma mammae. — Operation. Amput. mammae mit Ausräumung der Achselhöhle. In derselben sind die Drüsen mit der Vena axillaris verwachsen und wird dieselbe beim Lospräpariren verletzt. Da eine seitliche Unterbindung nicht gelingt, werden zwei Klemmen seitlich angelegt, die liegen bleiben. Verlauf. Abnahme der

Klemmen am anderen Tage. Die Blutung steht. Am Arme keinerlei Circulationsstörungen. Geheilt entlassen. (Augusta-Hospital 1887, Krankengesch. 1140.)

22. W. H., 2½ Jahre alt. Malignes Lymphom am Halse. — Operation. Die hart am hinteren Rande eines grossen Lymphoms verlaufende Vena jugul. commun. wird durch einen Schlag mit der Cooper'schen Scheere schlitzförmig eröffnet. Die starke Blutung wird durch zwei seitlich angelegte Klemmen gestillt; fortlaufende Seidennaht bis auf einen etwa 3 Cm. langen Schlitz, durch den die beiden Klemmen herausgeleitet werden. Jodoformmulltamponade. Die Klemmen werden zur Verhütung von Decubitus mit Jodoformmull umhüllt. Verband. Verlauf. 16 Stunden nach dem Anlegen werden beide Klemmen vorsichtig fortgenommen. Blutung steht vollkommen. Neuer Verband. Vollkommen aseptischer Verlauf. Geheilt entlassen. (Augusta-Hospital 1888, Krankengesch. 133.)

23. M. E., 17 Jahre alt. Struma. — Operation. 3 Stunden nach der Kropfexstirpation sehr starke Nachblutung. Abnahme des Verbandes und vorläufige Digitalcompression. Die ganze Wunde wird eröffnet, und unter enormen Blutströmen gelingt es, die blutende Stelle zunächst mit den Fingern zu comprimiren, dann mit einer Klemme seitlich zu fassen. Blutung stammt aus der Vena thyreoidea sup. Verlauf. Am anderen Tage wird die Klemme entfernt. Keine Blutung. Glatter Heilungsverlauf. Geheilt entlassen. (Augusta-Hospital 1888, Krankengesch. 210.)

24. R. Ch., 60 Jahre alt. Carcinoma mammae recid. — Operation. Die Drüsen in der Achselhöhle sind nicht nur mit dem Musc. pectoral. min., sondern auch mit der Vena axillaris verwachsen. Es wird daher ein 2 Cm. langes Stück derselben resecirt. Zwei Klemmen an die Oeffnungen der Vene. Verband. Einwicklung der Arme. Hochlagerung. Verlauf. Am anderen Tage werden die Klemmen fortgenommen. Die Blutung steht völlig. Keine Stauungserscheinungen. Aseptischer Verlauf. Geheilt entlassen. (Augusta-Hospital 1888, Krankengesch. 567.)

25. L. M., 52 Jahre alt. Carcinoma linguae mit carcinomatösen Drüsen am Halse. — Operation. An der rechten Halsseite ist die Drüsenexstirpation ungeheuer schwierig. Es sind nicht nur die Claviculardrüsen, sondern auch die Jugulardrüsen bis hoch hinauf in das Foramen jugulare zu entfernen. Dabei wird die Vena jugular. int. angeschnitten. Der 1 Cm. lange Schlitz wird mit Klemmen seitlich geschlossen, die liegen bleiben. Tamponade der Wunde. Verlauf. Am anderen Tage werden die Klemmen entfernt. Die Blutung steht. Später nach Hause entlassen. (Augusta-Hospital 1888, Krankengesch. 613.)

26. M. S., 41 Jahre alt. Carcinoma mammae sin. — Operation. Ausräumung der Achselhöhle. Ein harter Lymphstrang geht hinauf bis zur Clavicula; beim Loslösen wird ein Ast der Vena axillaris hart am Stamme angerissen. Der längliche Schlitz lässt sich nicht unterbinden; zwei seitlich angelegte Klemmen bleiben liegen. Verlauf. Am anderen Tage Abnahme der Klemmen. Keine Blutung. Später geheilt entlassen. (Augusta-Hospital 1888, Krankengesch. 697.)

27. O. St., 21 Jahre alt. Tuberculöse Lymphome am Halse. — Operation. Exstirpation der Halsdrüsen mit 15 Cm. langem Schnitt am lin-

teren Rande des Sternocleidomastoideus. Die verkästen Lymphdrüsen lassen sich zwischen den grossen Gefässen stumpf ablösen; hoch oben an der Schädelbasis wird die Vena jugularis angeschnitten. Zwei Klemmen seitlich angelegt, die liegen bleiben. Verlauf. Klemmen am anderen Tage entfernt. Keine Blutung. Wunde heilte per prim. ohne jede Störung unter einem Verband. (Augusta-Hospital 1888, Krankengesch. 716.)

28. A. D., 57 Jahre alt. Carcinoma mammae. — Operation. Bei Ausräumung der mit zahlreichen carcinomatösen Drüsen gefüllten Fossa supraclavicularis wird die Vena jugularis int. verletzt. Schlitz wird mit Klemmen seitlich gefasst. Verband. Verlauf. Abnahme der Klemmen am anderen Tage. Keine Blutung. Geheilt entlassen. (Augusta-Hospital 1888, Krankengesch. 851.)

29. C. S., 39 Jahre alt. Carcinoma recid. mammae sin. — Operation. Ausräumung der Achselhöhle. Starke venöse Blutung. Mehrere Klemmen an grosse Venen seitlich angelegt. Verlauf. Nach 16 Stunden Abnahme der Klemmen. Blutung. Geheilt entlassen. (Augusta-Hospital 1888, Krankengesch. 965.)

30. W. H., 26 Jahre alt. Malignes Lymphom am Halse. — Operation. Ganz zuletzt wird die Vena jugul. int. durch einen Scheerenschlag schlitzartig verletzt. Es werden drei Klemmen seitlich angelegt, dieselben bleiben liegen. Die Klemmen werden aus einer unvernäht bleibenden Oeffnung des Verbandes herausgeleitet. Verlauf. Nach 16 Stunden werden die Klemmen entfernt. Blutung steht definitiv. Glatter Heilungsverlauf; geheilt entlassen. (Augusta-Hospital 1888.)

31. S. Kl., 41 Jahre alt. Carcinoma recidiv. der Brust. — Operation. Bei Ausräumung der Fossa supraclavicularis wird die Vena jugul. int. durch einen Längsschlitz verletzt. Derselbe wird durch drei seitlich angelegte Klemmen geschlossen. Verlauf. Klemmen bleiben 24 Stunden liegen. Entfernung derselben. Blutung steht. Geheilt entlassen. (Augusta-Hospital 1889, Krankengesch. 42.)

32. B. H., 59 Jahre alt. Carcinoma recidiv. der Brust und Fossa supraclavicular. — Operation. Fossa supraclavic. wird freigelegt behufs Entfernung eines wallnussgrossen, sehr fest sitzenden Knotens. Dabei wird die Vena jugul. int. verletzt. Seitliche Anlegung zweier Klemmen, die liegen bleiben. Theilweise Naht. Verband. Verlauf. Am anderen Morgen Abnahme der Klemmen; keine Blutung. Völlig aseptischer Verlauf; nur ein Verband. Geheilt entlassen. (Augusta-Hospital 1888, Krankengesch. 1027.)

33. S. H., 41 Jahre alt. Carcinoma recid. mammae sin. — Operation. Bei Ausräumung der Fossa supraclavicularis wird die Vena jugularis int. durch einen Längsschlitz verletzt. Derselbe wird durch seitliche Anlegung von drei Klemmen geschlossen. Verlauf. Die Klemmen bleiben 24 Stunden liegen; dann Abnahme. Blutung steht. Völlig glatter Verlauf unter einem Verband. Geheilt entlassen. (Augusta-Hospital 1889, Krankengesch. 165.)

34. A. G., 56 Jahre alt. Carcinomatöse Drüsen am Halse. — Operation. Art. carotis lässt sich von der Geschwulst abheben, nicht aber

die Vena jugularis int. Resection derselben von der Theilungsstelle der Art. carotis bis zum Foramen jugulare. Zwei Klemmen an die Vena jugularis und eine an die Vena facialis. Verlauf. Am anderen Tage Abnahme der Klemmen. Keine Blutung. Ungestörter Heilungsverlauf unter einem Verbande. Geheilt entlassen. (Augusta-Hospital 1889, Krankengesch. 384.)

35. D. D., 54 Jahre alt. Carcinoma recidiv. nach Mammaamputation. Carcinomatöse Drüsen in der Fossa supraclavicularis. — Operation. Resection eines 3 Cm. langen Stückes der Art. subclavia, weil auf der Adventitia Carcinomtheilchen zurückblieben. Die Vena subclavia wird angerissen, beim Abpräpariren verdächtige Stellen. Eine Klemme seitlich angelegt, die liegen bleibt. Der Arm sieht danach cyanotisch aus. Puls an der Art. radial. verschwunden. Tamponade. Verlauf. Abnahme der Klemmen am folgenden Tage. Nach einer später vorgenommenen ausgedehnten Operation gestorben. (Augusta-Hospital 1889, Krankengesch. 604.)

36. Fr. Str., 68 Jahre alt. Carcinoma linguae. — Operation wegen gleichzeitiger Kropfknoten sehr schwierig. Carotis und Vena jugularis müssen freigelegt werden. Dabei wird letztere verletzt. Seitliche Anlegung einer Klemme. Verlauf. Entfernung am anderen Tage; keine Blutung. Der schwache Patient kam nach der Operation nicht recht wieder zu sich und starb 2 Tage nach derselben. (Augusta-Hospital 1889, Krankengesch. 710.)

37. A. H., 64 Jahre alt. Carcinoma laryngis. — Operation. Nach Exstirpation der rechten Kehlkopfhälfte mit dem kranken Theile der Epiglottis folgt die Herausnahme der rechtsseitig erkrankten Drüsen. Die Vena jugul. int. wird hoch oben verletzt, seitlich mit Klemmen gefasst. Tamponade. Verlauf. Am anderen Tage Entfernung der Klemmen; keine Blutung. Glatter, reactionsloser Heilungsverlauf. (Augusta-Hospital 1889, Krankengesch. 769.)

38. P. Sch. Carcinoma mammae sin. recid. (Bohnengrosse, harte, infiltrirte Drüsen in der Fossa supraclavic.) — Operation. Freilegung der Fossa supraclav. Die Vena jugul. comm. wird nahe ihrer Einmündungsstelle in den Bulbus jugul. angeschnitten. Seitliche Anlegung einer Klemme. Verlauf. Am anderen Tage Abnahme der Klemme; keine Blutung. Vollkommen aseptischer Verlauf. Geheilt entlassen nach 14 Tagen. (Augusta-Hospital 1889, Krankengesch. 802.)

39. W. F., 37 Jahre alt. Carcinoma mammae sin. — Operation. Amp. mammae. Freilegung der Achselhöhle. Ein Carcinomknoten lässt sich nur schwer von der Vena subclavic. trennen. Derselbe wird angeschnitten. Seitliche Anlegung zweier Klemmen. Dieselben bleiben liegen. Tamponade. Verlauf. Am anderen Tage Abnahme der Klemmen. Blutung steht. Geheilt entlassen. (Augusta-Hospital 1889, Krankengesch. 1190.)

40. E. S., 48 Jahre alt. Carinoma mamm. sin. — Operation. Ausräumung der Achselhöhle. Vena subclavia, die an einer Stelle eingerissen ist, wird durch seitliches Anlegen mit zwei Klemmen gefasst, die liegen bleiben. Verlauf. Am anderen Tage Abnahme der Klemmen; keine

Blutung. Reactionsloser Verlauf. Geheilt entlassen. (Augusta-Hospital 1890, Krankengesch. 473.)

41. E. Th., 23 Jahre alt. Tuberculöse Drüsen am Halse. — Operation. Exstirpation der Drüsen, wobei die Vena jugularis int. verletzt wird. Zwei Klemmen seitlich angelegt, die liegen bleiben. Verlauf. Abnahme der Klemmen am anderen Tage; keine Blutung. Glatter Verlauf. Geheilt entlassen. (Augusta-Hospital 1890, Krankengesch. 507.)

42. K. W., 28 Jahre alt. Maligne Lymphome am Halse. — Operation. Die Drüsen lassen sich nicht überall stumpf herausschälen, sind vielfach mit den grossen Gefässen verwachsen. Vena jugul. int. wird tief unten angerissen. Dieselbe wird mit Klemmen seitlich gefasst, welche liegen bleiben. Tamponade. Verlauf. Bei Abnahme der Klemmen am nächsten Tage keine Blutung. Secundärnaht. Reactionsloser ungestörter Verlauf unter einem Verband. Geheilt entlassen. (Augusta-Hospital 1890, Krankengesch. 719.)

43. E. B., 24 Jahre alt. Tuberculöse Drüsen am Halse. — Operation. Bei Exstirpation derselben wird die Vena jugularis int. verletzt. Seitliches Anlegen einer Klemme, die liegen bleibt. Verlauf. Nach 24 Stunden Abnahme der Klemmen; keine Blutung. Secundärnaht. Ungestörter Heilungsverlauf. Geheilt entlassen. (Augusta-Hospital 1890, Krankengesch. 724.)

44. E. J., 31 Jahre alt. Tuberculöse Drüsen am Halse. — Operation. Die Drüsen reichen bis in den Winkel zwischen Vena subclavia und Vena jugul. und bis an den Plexus brachialis. Es wird die Vena jugularis verletzt; an dieselbe zwei Klemmen, die liegen bleiben. Verband. Verlauf. Abnahme der Klemmen am anderen Tage; keine Blutung. Geheilt entlassen. (Augusta-Hospital 1890, Krankengesch. 959.)

45. Carcinoma recid. — Operation. Während der Operation wird die Vena subclavia verletzt. Das Venenloch wurde mittelst Péan'scher Pincetten verschlossen. Verlauf. Keine drohenden Symptome. Am 10. Tage Abnahme der Pincetten. Heilung. (Södermark, Luft inträde in Vena subclavia. Virchow-Hirsch's Jahresbericht 1889. II. S. 412.)

46. 23jähriger Bursche. Stichverletzung der Vena axillaris. — Operation. 2 Cm. lange Stichwunde in der Achselhöhle; in der Vena axillaris eine 5 Mm. lange, longitudinale Wunde. Dieselbe wurde mit Péan'schen Pincetten lateral gefasst, so dass zwei Drittel des Venenlumens durchgängig blieben. Verlauf. Unter antiseptischem Verband glatter Verlauf. 54 Stunden nach der Anlegung wurde die Pincette entfernt; keine Blutung. Nie Fieber, geheilt entlassen. (Corraza-Padova, Tre casi diferita di grosse vene. Gazz. med. ital. Prov. Ven. 1881. No. 17 u. 18. Centralblatt für Chirurgie. 1881. S. 638.)

47. 28jähriger Schlosser. Hiebwunde auf den Schädel mit einem Bierglase. Verletzung des Sin. longitud. sup. durch ein Knochenstück. — Operation. Nach Lösung des Knochenstückes starke Blutung aus einem Längsriss des Sinus. Versuch der Blutstillung durch Compression vergeblich. Die Sinuswand an der Stelle des Längsrisses wird mit 4 Schieberpincetten gefasst und festgeklemmt. Verlauf. Die 4 Pincetten bleiben

14 Tage liegen. Geheilt entlassen. (Reinhold, Deutsche Zeitschrift für Chirurgie. 1883. Bd. XIX.)

48. K., (?) Jahre alt. Amput. penis wegen Carcinoms. Nach 2 Jahren Leistendrüsencarcinom. (Operateur: Raeis-Nancy 1867.) — Operation. Bei Exstirpation der Drüsen wird die Vena femoralis verletzt. Längsschlitz ungefähr 8 Mm. lang, oberhalb der Vena saphena. Die beiden Lippen der Venenwunde werden durch eine Pincette zusammengeklemmt. Verlauf. Abnahme der Pincetten nach 5 Tagen; keine Blutung. Verlässt nach 9 Tagen das Krankenhaus mit beginnender Phlebitis. Gestorben 2 Tage später in der Heimath an „infection purulente". (J. Aron, Etudes sur le traitement des plaies veineuses. Thèse de Strassbourg 1865.)

49. Mädchen in den 20er Jahren. Abscess im unteren Drittel des Oberschenkels. — Operation. Nach vorsichtig präparirender Eröffnung des Abscesses starke Blutung aus der Wunde. Es fand sich ein kleines, rundes Loch in der freiliegenden Wand der Vena femoralis, aus welchem die Blutung in strohhalmdickem Strahle hervordrang. Anlegung einer Koeberle'schen Klemme, die die Venenöffnung verschloss. Verlauf. Die bis zum 2. Tage liegen gebliebene Klemme stillte die Blutung definitiv. Die vorher sehr heruntergekommene Patientin starb an Erschöpfung. (H. Lindner, Ueber Abscessblutungen grosser Gefässstämme. Deutsche med. Wochenschrift. 1887. S. 522.)

50. I. W., 49 Jahre alt. Carcinoma penis. Infiltration der Leistendrüsen beiderseits. — Operation. Bei Exstirpation der linksseitigen Leistendrüsen entsteht eine starke venöse Blutung, von der ungewiss ist, ob sie aus der Vena saphena oder femoralis stammt. An dem Gefäss besteht ein seitlicher Schlitz. Seitliche Anlegung von drei Klemmen. Naht, Drainage. Verlauf. Am anderen Tage Abnahme der Klemmen. Geringe Blutung, jedoch nicht aus dem venösen Gefäss, die auf Tamponade vollkommen steht. Später geheilt entlassen. (Marburger chirurg. Klinik. Jahrgang 1892.)

51. M. B., 28 Jahre alt. Tuberculöse Lymphome am Halse. — Operation. Gelegentlich eines Schnittes am hinteren Rande des Musc. sternocleidomastoid. behufs Entfernung der Cervicaldrüsen wird die Vena jugularis int. verletzt. Wegen sehr unbequemer Blutstillung seitliches Anlegen von zwei Klemmen, die liegen bleiben. Tamponade. Verlauf. Am folgenden Tage Abnahme der Klemmen, Blutung steht definitiv. Heilung. (Marburger chirurg. Klinik. Jahrgang 1892.)

52. C. O., 29 Jahre alt. Zweites Carcinomrecidiv nach primärem Clitoriscarcinom in der rechten Leistengegend. — Operation. Art. femoralis wird auf ungefähr 10 Cm. feigelegt, kann aber erhalten werden. Vena femoralis geht mitten durch das Recidiv und muss infolgedessen resecirt werden. Nach Durchschneidung dieser Vene wird der Rest des Tumors aus der Tiefe herauspräparirt, wobei heftige venöse Blutung; es zeigt sich zunächst, dass die Vena profunda längs angeschnitten ist. Dieselbe wird mit einer Klemme, die liegen bleibt, seitlich geschlossen. Trotzdem steht die Blutung nicht, sondern es blutet aus einer unter der ersten Vena femoralis gelegenen zweiten Femoralvene weiter, die eben-

falls längs angeschnitten ist. Zwei seitliche Klemmen angelegt, die liegen bleiben. Verlauf. Beim Verbandwechsel am anderen Tage werden die Klemmen abgenommen. Blutung steht vollkommen. Keine Circulationsstörungen. Heilung. (Marburger chirurg. Klinik. Jahrgang 1892.)

53. C. B., 32 Jahre alt. Maligner Tumor der Parotis (Recidiv). — Operation. Auslösung des Recidivs sehr schwierig wegen ausgedehnter Verwachsungen mit den grossen Halsgefässen. Die Carotis muss in einer Ausdehnung von 2 Cm. resecirt werden. Vena jugul. interna wird seitlich angerissen. Seitliche Anlegung einer Klemme, die liegen bleibt. Verlauf. Am anderen Tage wird die Klemme entfernt. Blutung steht vollkommen. Später geheilt entlassen. (Marburger chirurg. Klinik. Jahrgang 1892.)

XXIII.

Zwei Fälle von spontaner Luxation des Hüftgelenkes nach acutem Gelenkrheumatismus.

Von

Dr. G. Ruch.

Die spontanen Luxationen des Hüftgelenkes haben zur Erkenntniss ihres Mechanismus weit mehr Schwierigkeiten dargeboten, als die traumatischen, die ein abgeschlossenes Kapitel der Chirurgie darstellen. Sie kommen viel seltener zur Beobachtung, als letztere, und die in der Literatur beschriebenen Fälle sind nicht zahlreich. Schon die Verschiedenheit der Benennung, über die heute noch gestritten wird, zeigt, wie wenig geklärt das Gebiet dieser Affection ist. Während man in Frankreich, der Autorität Malgaigne's folgend, noch vielfach die Bezeichnung „Luxation pathologique", „Luxation consécutive" anwendet, und auch Verneuil in seinem Berichte in den „Bulletins et mémoires de la société de chirurgie" (Paris 1883) die Benennung „Luxation pathologique" für zutreffender hält, spricht man in Deutschland ziemlich allgemein von „spontaner Luxation". Der Bezeichnung „pathologische Luxation" kann man entgegenhalten, dass ein luxirtes Gelenk jedenfalls keinen normalen Zustand darstellt; aber sie hat insofern Berechtigung, als anatomischerseits eine Veränderung im Gelenk vorhergegangen sein muss, die pathologisch ist und das Zustandekommen der Luxation bedingt. Die Bezeichnung „spontane Luxation" betont mehr das klinische Bild des Verrenkungsmechanismus, ohne Rücksicht auf den Zustand, in dem sich das Gelenk vorher befand.

In der vorliegenden Arbeit sollen 2 Fälle von spontaner Luxation veröffentlicht werden, die im Verlaufe eines Jahres, von 1891 auf 1892, in der chirurgischen Klinik zu Strassburg zur Beobachtung kamen und die in zwei Hinsichten interessant sind: 1. in der Art und Weise des Zustandekommens, 2. in der Art der Heilung.

Schon von Hippokrates beobachtet und nach ihm von

verschiedensten Autoren erwähnt, sind die spontanen Luxationen erst von J. L. Petit eines eingehenderen Studiums gewürdigt worden. Seine im Jahre 1722 erschienenen „Observations anatomiques et pathologiques sur les chutes qui causent une luxation dont les auteurs n'ont point écrit" wurden zum Ausgangspunkt einer zahlreichen Literatur und vieler Controversen. Wie schon aus dem Titel des Werkes hervorgeht, werden darin nur solche Luxationen berücksichtigt, bei denen ein Trauma vorhergegangen war, und zwar speciell ein Fall oder Stoss auf den Trochanter maior. Die Art und Weise, auf welche die spontane Luxation zu Stande kommt, erklärt Petit folgendermaassen:

Bei dem Fall oder Stoss auf den Trochanter maior wird der Femurkopf mit Heftigkeit gegen die Wände der Cavitas glenoidea getrieben, und es findet eine starke Quetschung der das Gelenk auskleidenden Synovialmembran und des Ligamentum teres statt; diese nun reagiren mit Entzündung und Transsudation. Die gesteigerte Ansammlung von Synovia lässt die Kapsel erschlaffen, und der Gelenkkopf wird allmählich nach aussen getrieben. Sobald derselbe das Niveau des Pfannenrandes erreicht hat, fällt er ganz der Wirkung der ihn nach oben ziehenden Muskeln anheim, und das Gelenk bietet schliesslich das Bild einer vollständigen Luxation dar.

Die Erfahrungen und Beobachtungen Petit's wurden von Sabatier in seinen „Mémoires sur les luxations consécutives du fémur" dahin erweitert, dass nicht alle spontanen Luxationen auf accidentelle Ursachen zurückzuführen seien, sondern dass solche auch einzig und allein aus inneren und constitutionellen Anlässen sich entwickeln könnten. Bei diesem Autor finden wir die ersten Beobachtungen über spontane Luxationen als Folgezustand der Caries.

Spätere, wie Desault und Bichat, weisen die Behauptungen Petit's zurück und wollen die spontane Luxation durch Wucherung der Gelenkknorpel, Rust in Wien durch Anschwellung des knöchernen Femurkopfes erklären.

Durch die Autorität dieser Kliniker und Pathologen wurde die Lehre Petit's stark erschüttert; sie kam aber bald wieder zu Ehren und fand ihre Bestätigung durch das Experiment.

J. Parise veröffentlichte im Jahre 1842 in den „Archives générales de médecine. IIIe Série. T. XIV" seine „Recherches historiques, physiologiques, pathologiques sur le mécanisme des luxations spontanées ou symptomatiques du fémur". Dieser Forscher beweist durch Experimente an der Leiche, dass man durch Einspritzen von Flüssigkeit in die Kapsel des Hüftgelenkes dieselbe in einen solchen Zustand der Dehnung bringen kann, dass die Möglichkeit für das Ent-

stehen einer Luxation gegeben ist. Bei diesen Experimenten wurde die Flüssigkeit von oben, oder, um den Einwand zu beseitigen, als würde durch die Gewalt der Einspritzung der Gelenkkof aus der Pfanne getrieben, von den verschiedensten Seiten eingespritzt. Das Resultat war jedesmal Luxation des Femurkopfes nach hinten und oben.

Sehen wir nun, wie Parise auf Grund seiner Experimente den Mechanismus der spontanen Luxation erklärt. Er setzt dabei ein in seinen knöchernen und knorpeligen Theilen intactes Gelenk voraus. Soll nun eine Luxation zu Stande kommen, so muss 1. der Femurkopf so weit aus der Gelenkpfanne gewichen sein, dass sein Scheitel in gleichem Niveau mit dem Pfannenrande sich befindet, 2. muss der so weit vorgetriebene Femurkopf nach oben und hinten gezogen werden.

Das erste und vorbereitende Stadium für die Luxation würde einzig und allein durch den Flüssigkeitsdruck geliefert, der den Gelenkkopf nach aussen und unten treibe. Das zweite, die Luxation schon vollziehende Stadium, wo der Femurkopf nach oben und hinten gezogen würde, wäre ganz dem Muskelzuge zuzuschreiben.

Damit das erste Stadium erreicht wird, müssen verschiedene Widerstände überwunden werden. Was dem normalen Gelenke diese Lageveränderung hauptsächlich verbietet, ist der Luftdruck. Derselbe ist aber bei dem Auftreten von Flüssigkeit von vornherein gleich Null. Die Hauptwiderstände bestehen nun in der Festigkeit der Kapsel und der dieselbe verstärkenden Bänder.

In dieselbe Zeit fallen auch die Versuche Bonnet's in Lyon über die Veränderungen im Hüftgelenk bei den verschiedenen Stadien der Coxitis. Sobald im Hüftgelenk Flüssigkeit sich ansammelt, nimmt das Gelenk, wie Bonnet nachgewiesen hat, eine typische Stellung an, und zwar die, in welcher die grösste Capacität der Synovialhöhle möglich ist: das ist die Beugestellung. Obwohl nun Bonnet dieses durch seine Injectionsversuche an der Leiche bewiesen hat, so kommt doch beim kranken Beine der Umstand nicht minder in Betracht, dass bei jedem Gelenkleiden auffallend schnell eine Atrophie der das Gelenk umgebenden Muskeln sich einstellt, wobei dann das bekannte Ueberwiegen der Flexoren die Beugestellung veranlasst.

Mit der Dehnung der Kapsel durch den Flüssigkeitsdruck geht nun Hand in Hand eine Verlängerung des Ligamentum teres, welche 1½—2 Cm. erreichen kann. Diese Dehnung der Kapsel und Bänder konnte Parise an allen seinen Präparaten deutlich demonstriren.

Für das fast regelmässige Auftreten der Luxatio iliaca giebt Parise drei Gründe an:

1. die Art der Kapselerweiterung;
2. die Action der Becken-Oberschenkelmuskeln;
3. die Lage des Kranken im Bette.

Die Flüssigkeit übt wohl auf alle Theile der Gelenkkapsel einen gleich hohen Druck aus; aber da auf der Innen- und Vorderseite der Kapsel der Widerstand, den der Flüssigkeit sowohl die Festigkeit des Ligamentum Bertini, als auch die dicker vorhandene Muskellage entgegensetzen, weit stärker ist, als an den übrigen Theilen, so muss die Kapselausdehnung nach hinten und aussen viel schneller und nachhaltiger vor sich gehen. In dieser Richtung wird also der Femurkopf am besten dem Flüssigkeitsdrucke ausweichen können.

Was die Becken-Oberschenkelmuskeln anbelangt, so besteht ihre Hauptwirkung darin, den Trochanter major dem Os ilei zu nähern und den Femur parallel zu seiner Axe nach oben zu ziehen. Letztere Wirkung ist es, die das Ligamentum teres dehnt und den Oberschenkel nach oben und aussen luxirt.

Die Lage des Kranken schliesslich wirkt auf diesen Umstand begünstigend ein, dass demselben der Druck auf den grossen Trochanter schmerzhaft ist, er sich also auf die gesunde Seite lagert und das kranke Bein in Beuge- und Adductionsstellung bringt, damit er auf dem gesunden eine Unterlage und Stütze hat.

Dann bringt Parise noch drei Sectionsbefunde, einen Fall von Brodie, einen von Lesauvage und einen eigenen.

Der Fall von Brodie ist eigentlich nicht streng beweisend für die Behauptungen von Parise und passt nicht recht in den Rahmen seiner Beobachtungen, da die Gelenkflächen cariös und die Kapsel mit Eiter erfüllt gefunden wurden; es sprechen aber an dem spontan luxirten Gelenk die abnorme Ausdehnung der Kapsel und des Ligamentum teres für das Resultat seiner Untersuchungen.

Bei den zwei anderen Fällen bot das luxirte Gelenk in der stark gedehnten Kapsel ein seröses Exsudat, wobei aber nicht ausgeschlossen ist, dass die Flüssigkeit sich vielleicht erst nach der Luxation angesammelt hat.

Stromeyer in seinem „Lehrbuch der Chirurgie“ (1844. S. 570) spricht sich über die spontanen Luxationen des Hüftgelenkes folgendermaassen aus: „Das Wesen dieser traumatisch-rheumatisch-chronischen Hüftgelenkentzündung scheint eine Synovialhautentzündung zu sein mit vermehrter Erzeugung der Synovia und Ausdehnung des Kapselbandes, wie bei den sogenannten Wassersuchten des Kniegelenkes. Die bei diesem Zustande vorkommenden Luxationen beruhen nicht auf Ulceration, sondern auf Verlängerung der Bänder.“

Stromeyer scheint aber diese Luxationen nur nach Typhus zu kennen.

Grössere Klarheit in das Gebiet der spontanen Luxationen brachten Roser und Volkmann.

Ersterer giebt in seiner „Lehre von den spontanen Verrenkungen des Oberschenkels" in Schmidt's Jahrbuch der Medicin (1857) eine kritische Sichtung dieses Kapitels. Als Ursache der spontanen Luxation nimmt er an die eiterige Zerstörung der Knochentheile bei Caries, dann die acute Zerstörung der Kapsel und der Bänder bei Pyämie. Hier lasse sich der Mechanismus der Luxation leicht erklären, da das Gelenk allen Halts entbehre. In den Fällen aber, wo weder Caries, noch eiterige Zerstörung der Kapsel im Spiele ist, stimmt Roser der Ansicht Petit's bei, dass als erste Bedingung dieser spontanen Luxation wohl eine wässerige Exsudation im Gelenk vorauszusetzen sei, da man sich keine andere Ursache der Kapselerschlaffung denken könne. Er glaubt, dass auch bei den spontanen Luxationen, die nach Lähmung der das Hüftgelenk umgebenden Muskeln beschrieben sind, der Mechanismus der Kapselerschlaffung durch Hydrops anzunehmen sei; doch lässt er Ausnahmefälle gelten.

Volkmann unterscheidet drei Arten von Spontanluxationen:

1. Distentions-,
2. Destructions-,
3. Deformationsluxationen.

Unter den Distentionsluxationen begreift er, wie schon der Name sagt, die Verrenkungen, welche durch acuten oder, was aber seltener ist, chronischen Hydarthros und dadurch erzeugte bedeutende Dehnung des gesammten Bandapparates herbeigeführt werden.

Als Destructionsluxationen bezeichnet Volkmann die Dislocationen, die nach cariöser Zerstörung der Epiphysen zu Stande kommen.

Die dritte Gruppe bilden die Deformationsluxationen; sie treten ein infolge von Knochenschwund bei den vorgeschrittenen Stadien der Arthritis deformans.

Das einzige Gemeinsame, was diese von Volkmann aufgestellten drei Klassen darbieten, ist das klinische Bild der Luxation. Praktische Wichtigkeit haben aber die Destructions- und Deformationsluxationen nicht; denn abgesehen davon, dass man bei so weitgehender Zerstörung der Gelenkflächen von eigentlicher Luxation kaum mehr sprechen kann, ist die Verschiebung der Knochenenden bei der durch die Grundkrankheit so ausser Function gekommenen Extremität kein Ereigniss von grösserer Tragweite. Billroth charakterisirt sie in seinem Lehrbuche folgendermaassen: „Sie kommen dadurch zu Stande,

dass sich infolge von allmählicher Usur oder ulceröser Zerstörung der Gelenkenden und Gelenkbänder Verschiebungen ausbilden, weil die Gelenkenden dem Muskelzuge keinen genügenden Widerstand mehr leisten; im eigentlichsten Sinne des Wortes sind diese Verschiebungen keine Luxationen, denn die normalen Gelenkflächen existiren eben nicht mehr, und daher kann auch nicht mehr von einer normalen Gelenkmechanik und deren Störung die Rede sein."

Wir werden auch in unserer weiteren Betrachtung dieselben ausser Acht lassen und nur den spontanen Luxationen unsere Aufmerksamkeit zuwenden, die bei voller Integrität des knöchernen und knorpeligen Gelenkapparates zu Stande kommen.

So weit die Ansichten der Autoren über den Mechanismus der spontanen Luxationen; bei welchen Leiden dieselben beobachtet worden sind, werden wir im Folgenden betrachten.

Es mag auffällig erscheinen, dass bei allen erwähnten Autoren einzig und allein vom Hüftgelenk die Rede ist. In der That aber sind die Fälle, wo andere Gelenke von spontaner Luxation betroffen worden sind, sehr selten. Gueterbock erwähnt einen Fall von spontaner Luxation der Schulter bei Ileotyphus und Verneuil 2 Fälle am Kniegelenk nach acutem Rheumatismus. Aber auch unter den das Hüftgelenk befallenden Affectionen stellen die spontanen Luxationen nur einen sehr kleinen Bruchtheil dar.

In den letzten Jahrzehnten haben sich die Erfahrungen über die spontanen Luxationen gemehrt, und man hat dieselben als Secundäraffectionen nach den verschiedensten Leiden constatiren können. Ein nicht geringes Contingent scheint die spinale Kinderlähmung zu stellen. Früher wurden alle im Kindesalter vorkommenden Luxationen, wenn eine andere Ursache nicht zu eruiren war, als congenitale bezeichnet. Besonders Dupuytren und seine Schüler hielten an dieser Lehre fest. Als aber Fälle bekannt wurden, wo Kinder, die Monate oder gar Jahre ohne Beschwerden laufen konnten, nach einem kürzeren oder längeren Krankenlager an spinaler Paralyse die Symptome einer Oberschenkelluxation boten, da wurden Stimmen laut, dass man in der Auffassung der congenitalen Luxationen wohl zu weit gegangen wäre.

Die Ersten, die Fälle von spontanen Luxationen nach spinaler Kinderlähmung beobachteten und dieselben von den congenitalen unterschieden, waren Verneuil, Dally und Reclus.

Nach diesen Autoren kommen solche Luxationen dadurch zu Stande, dass nach spinaler Paralyse in der einen oder anderen Muskelgruppe die Lähmung dauernd bleibt; dann atrophiren diese Muskeln, das Gelenk verliert auf der betreffenden Seite seinen Halt, und durch

Antagonistenwirkung wird der Femurkopf bei den Gehversuchen luxirt. Bleiben dagegen alle Becken-Oberschenkelmuskeln gelähmt, so kommt es bei erfolgter Atrophie nicht zur Luxation, sondern zur Bildung eines Schlottergelenkes.

Von den drei von Verneuil[1]) veröffentlichten Fällen ist besonders einer interessant. Es handelt sich um einen Knaben von 11 Jahren, der im Alter von 3 Jahren an spinaler Paralyse erkrankt war, und bei dem eine ausgedehnte Lähmung der Muskeln des linken Oberschenkels zurückgeblieben war. Verneuil konnte mit Leichtigkeit durch Flexion, Adduction und Rotation nach innen eine vollständige Luxatio iliaca erzeugen und ebenso leicht dieselbe wieder reponiren.

Reclus[2]) beschreibt neben zwei Fällen von Schlottergelenk zwei wohlcharakterisirte Fälle von spontaner Luxatio iliaca. Der erste betrifft einen Menschen von 50 Jahren, der im Alter von 6 Monaten von spinaler Kinderparalyse befallen worden war; dieselbe hinterliess eine Lähmung des rechten Beines, und eine Verkürzung machte sich bald bemerkbar. Der Patient lernte gehen, hinkte aber. Als er zur Beobachtung kam, betrug die Verkürzung des rechten Beines 9 Cm.; der Trochanter major stand höher und erreichte mit seinem oberen Rande die Crista iliaca. Der Femurkopf selbst war unter den atrophischen Glutäalmuskeln deutlich fühlbar. Adduction und Innenrotation waren möglich, Abduction aber und Aussenrotation konnte der Kranke nicht ausführen.

Der zweite Fall handelt von einem jungen Menschen von 25 Jahren. Derselbe war bis zum 7. Jahre gesund und konnte gerade gehen, als er von spinaler Paralyse befallen wurde. Die Hüftmuskeln blieben gelähmt und wurden atrophisch, nur die Adductoren zeigten sich intact. Die Folge davon war eine Luxatio iliaca mit einer wirklichen Verkürzung von 7 Cm. Dann beschreibt Reclus noch einen Fall von spontaner Verrenkung nach vorn infolge von Paralyse der Adductoren und des Ileopsoas ohne Alteration der Gesässmuskeln.

Karewski[3]) führt zwei Fälle von Luxatio infrapubica an, bei denen offenbar spinale Kinderparalyse das ursächliche Moment war, und einen Fall von Luxatio iliaca.

Bei diesen „paralytischen" oder, wie man sie auch genannt hat, „atrophischen Luxationen" liegt die Ursache der Dislocation nicht im Gelenk selbst, sondern in einer Veränderung der das Gelenk umgebenden Muskeln, und der Mechanismus der Luxation ist hier wohl am leichtesten zu begreifen.

1) Gazette hebdomadaire. 1866.

2) Revue mensuelle de médecine et de chirurgie. 1878.

3) Langenbeck's Archiv über klin. Chirurgie. 37. XVI, 3.

Ein weiteres Contingent zu den spontanen Luxationen stellen aber die Krankheiten, die im Gelenk selbst angreifen, und das sind die verschiedensten acuten Infectionskrankheiten.

Gelenkaffectionen im Verlauf und Gefolge derselben sind schon seit langer Zeit beobachtet worden. Früher war man geneigt, in solchen Fällen eine zufällige locale, die erste Krankheit begleitende Affection oder einen complicirenden Rheumatismus anzunehmen, oder man führte sie zurück auf zu rasche Unterdrückung oder auch eine unvollkommene Entwicklung des ursprünglichen Infectionsprocesses. Bei unserer heutigen Auffassung der acuten Infectionskrankheiten wird es uns nicht Wunder nehmen, wenn das Gelenk, das als seröse Höhle physiologischer Weise im Stoffaustausch steht mit dem übrigen Körper, bei Allgemeinerkrankungen hin und wieder einmal in Mitleidenschaft gezogen wird. Nichtsdestoweniger sind diese Fälle im Verhältniss zu der ungemeinen Häufigkeit der Infectionskrankheiten recht selten; und unter diesen seltenen Fällen wieder stehen die, wo spontane Luxation eintritt, ganz vereinzelt da.

Witzel in seiner Schrift „Ueber Gelenkentzündungen nach Infectionskrankheiten" (Bonn 1890) betont, dass das „Gelenkrheumatoid", wie er die complicirende Gelenkaffection nennt, grosse Neigung zur Spontanheilung hat, dass, wenn es je bis zum Ergusse kommt, die Resorption schnell vor sich geht, und also eine bedeutendere Alteration des Gelenkapparates selten statt hat. Zur Verzögerung der Resorption kommt es nach Witzel nur dann, wenn das Gelenk nicht die nöthige Rücksicht und Schonung gefunden hat. „Nur bei zu frühem Wiedergebrauch der betreffenden Körperabschnitte, bei andauernd ganz unzweckmässiger Lagerung entsteht der Hydrops und in seinem Gefolge wohl auch durch die starke Kapselerschlaffung eine Spontanverrenkung."

Die meisten Fälle von spontanen Luxationen als Folgezustände nach acuten Infectionskrankheiten sind wohl bei Typhus beobachtet und beschrieben worden. Zu den Ersten, die über solche typhöse Hüftgelenksluxationen Mittheilungen machten, gehören Lorinser und Schotten. Bei dem Falle von Lorinser[1]) kam die Luxation ganz allmählich zu Stande, indem der 12jährige Patient wegen Decubitus am linken Trochanter 4 Monate lang auf die rechte Seite gelagert war. Bei dem Falle von Schotten ereignete sich die Luxation ganz plötzlich und unvermuthet, als die Wärterin das 2 Jahre alte Kind beim Aufheben mit einem Arm unter dem Nacken, mit dem anderen unter beiden Oberschenkeln fasste.

1) Medic. Wochenschrift. Wien 1853.

Dieses unvermuthete Auftreten von spontaner Luxation bei Typhus ist wohl mit dem schweren, typhösen Allgemeinzustande solcher Patienten in Zusammenhang zu bringen.

Capelle[1]) hat 3 Fälle von Luxatio iliaca im Verlaufe des Typhus veröffentlicht. Dieselben hatten sich während einer Typhusepidemie in den Jahren 1859 und 1860 ereignet. Dieser Arzt nimmt an, dass die Spontanluxation bei Typhus die Folge mechanischen Insultes sei, indem bei den durch die schwere Krankheit entkräfteten Patienten der Körper alle Widerstandsfähigkeit eingebüsst habe, und dass bei der Schlaffheit von Muskeln, Kapsel und Bändern durch einfache Anstrengung, wie Umbetten oder Heben in das Bad, eine solche Luxation zu Stande kommen könne. Doch fügt er seiner Hypothese bei: „In dubiis libertas".

William Keen in Washington (1877) hat 43 Fälle von Gelenkaffectionen bei Typhus zusammengestellt. Von denselben nahmen 27 den Ausgang in spontane Luxation des Hüftgelenkes.

Karl Weil[2]) hat einen Fall von Spontanluxation nach Typhus veröffentlicht, bei dem das Exsudat, das zur Kapselerschlaffung und zur Dislocation führte, eiterig war und also im Widerspruch stände zu dem von Petit und Roser beschriebenen Luxationsmechanismus. Es waren aber die Gelenkenden infolge einer vom Knochen ausgegangenen Entzündung nicht mehr intact, und so ist der Fall wohl eher zu den Destructionsluxationen zu rechnen, wie sie nach Caries oder acuten Geelenkvereiterungen beobachtet werden. Aus neuerer Zeit seien dann noch 2 Fälle erwähnt, die Friedheim in seiner Inauguraldissertation „Ueber die Spontanluxationen des Hüftgelenkes nach Typhus und ihre Behandlung", Berlin 1885, veröffentlicht hat.

Andere acute Infectionskrankheiten haben in selteneren Fällen Anlass zu spontanen Luxationen gegeben, wie Variola, Scharlach, Puerperalfieber u. s. w., obwohl bei denselben Gelenkaffectionen relativ noch häufiger sind, als beim Ileotyphus. Das mag seinen Grund darin haben, dass bei diesen Infectionskrankheiten die Gelenkentzündung stürmischere Escheinungen macht, meist mit Eiterung verläuft und letal wird. Treten Spontanluxationen auf, so sind sie zu den Destructionsluxationen Volkmann's zu rechnen.

Eine Infectionskrankheit aber interessirt uns besonders: es ist der acute Gelenkrheumatismus. Obwohl bei demselben das Auftreten von Spontanluxation verständlicher ist, als bei allen anderen acuten

1) Journal de Médecine. Bruxelles 1861.

2) Prager medic. Wochenschrift. 1878.

Infectionskrankheiten, ist es doch ungleich seltener. Der in der Literatur verzeichneten Fälle sind wenige. Der erste ist beschrieben worden von Gibert.[1]) Es handelt sich um ein Mädchen von 11 Jahren, das plötzlich von Schmerzen in der rechten Hüfte befallen wurde; dieselben liessen nach einigen Tagen nach; dann traten sie mit derselben Heftigkeit in der linken Hüfte auf. Als die Patientin das Bett verlassen konnte, unternahm sie einen längeren Spaziergang; inmitten desselben fühlte sie einen ausserordentlich heftigen Schmerz in der linken Hüfte, sie konnte keinen Schritt mehr weiter und musste ins Spital gebracht werden. Dort wurde eine Luxation constatirt. Bei der grossen Empfindlichkeit des Gelenkes musste die Reposition in Narkose geschehen; gleich beim ersten Einrichtungsversuche vernahm man ein deutliches Knacken, das Bein war wieder in die normale Stellung zurückgekehrt, und man konnte dasselbe alle Bewegungen ausführen lassen. Nach einigen Wochen war die Patientin völlig wiederhergestellt.

Nächstdem verdanken wir die einzigen Mittheilungen, die über diesen Gegenstand gemacht worden sind, Verneuil. Derselbe berichtet in den „Bulletins et Mémoires de la Société de Chirurgie de Paris, 1883" über 6 Fälle von spontaner Luxation nach acutem Gelenkrheumatismus. Doch fehlen bei zweien die genaueren Krankengeschichten, und zwei andere können ebenso gut metastatischen Gelenkaffectionen zugerechnet werden; denn bei dem einen traten die Gelenkschmerzen während der Reconvalescenz von Typhus auf, bei dem anderen war ein acutes Exanthem unmittelbar vorausgegangen. So bleiben uns nur 2 Fälle übrig, die allerdings so charakteristisch sind, dass wir sie einer wörtlichen Wiedergabe würdig halten.

Fall I. Une femme jeune et de bonne constitution se présenta à la consultation. Elle boîtait fort et se plaignait de douleurs articulaires particulièrement violentes au niveau de la hauche droite. Je lui fis une prescription. Mais comme la patiente avait beaucoup souffert pour venir de son domicile à l'hôpital, elle me pria de la soigner chez-elle. Elle demeurait tout près de la Pitié, rue Poliveau, dans un logement fort modeste, mais cependant convenablement éclairé et aéré. La malade était femme d'un petit horticulteur, elle travaillait constamment au grand air, et c'était à la suite d'un refroidissement qu'avait éclaté l'attaque de rhumatisme articulaire aigu qui avait amené cette femme à réclamer nos soins.

Cette attaque fut intense; mais, comme je l'ai déjà dit, les douleurs se fixèrent surtout à l'articulation coxo-fémorale droite. Indépendamment du traitement général par les boissons délayantes, les applications narcotiques locales et les saignées, je fis appliquer deux fois des sangsues

1) Thèse de Paris. 1859.

au pourtour de la jointure en question. Tout cela resta sans effet, et nous étions au 15e jour de la maladie, quand tout à coup les douleurs de la hauche cessèrent presque complètement. C'est pourquoi nous crûmes à la guérison prochaine. Au bout de quelques jours, en effet, la malade se leva; mais elle boîtait plus que jamais et pouvait à peine faire quelques pas. Je conseillai l'usage de béquilles. A leur aide la marche fut possible. Un jour assez longtemps après la cessation du rhumatisme, j'examinai la hauche, et ne fus pas peu surpris de constater une déformation considérable de la région et de tout le membre avec déplacement de la tête fémorale.

J'ai revu pendant bien des années ma malade de la rue Poliveau, qui vendait des fleurs au marché du Palais-de-Justice. Elle avait fini par quitter les béquilles et pouvait rester debout longtemps sans fatigue et sans douleur, mais elle boîtait toujours, et dans un dernier examen que je fis, dix ans au moins après la luxation, je reconnus plus distinctement que jamais la tête fémorale dans la fosse iliaque externe, recouverte par les muscles fessiers notablement amincis et atrophiés.

Fall 2. Un homme d'une trentaine d'années, grand, d'apparence très robuste, entra dans mes salles pendant la convalescence d'une attaque de rhumatisme articulaire aigu, qui avait été soigné en ville.

La fièvre, les accidents aigus avaient disparu peu à peu, mais l'articulation coxo-fémorale gauche était restée seule très-douloureuse, jusqu'au jour où la sensibilité avait cessé brusquement, en même temps que le membre inférieur se déformait et devenait impotent.

Le sujet m'avait été envoyé comme atteint de coxalgie rhumatismale.

Non seulement je reconnus sans peine une luxation de la tête du fémur dans la fosse iliaque externe, avec la déformation correspondante du membre, mais encore je déduisis du rhumatisme antérieur et de la production récente du déplacement (quelques jours à peine) qu'il s'agissait d'une pure lésion des parties molles sans dégradation osseuse ni suppuration, et finalement je conclus à la possibilité d'une réduction.

Le chloroforme étant administré, il fut possible sans grande peine de remettre la tête osseuse dans sa cavité et de rétablir instantanément la symmétrie des membres. Le malade fut placé dans une gouttière de Bonnet, où l'immobilisation suffisamment prolongée complèta la cure.

Wir kommen nun zur Mittheilung unseres ersten Falles.

Fall 1. Jacob Engel, 17 Jahre alt, Bäckerlehrling aus D., stammt aus gesunder Familie. Er war als Kind nie krank. Im Spätherbst 1890 hatte Patient Schmerzen im linken Knie; der Arzt constatirte Gelenkrheumatismus. Er wurde bald wieder besser. Im Januar 1891 lag er nochmals an Gelenkrheumatismus darnieder, wobei die Schmerzen wiederum im linken Knie und diesmal auch in der Hüfte derselben Seite *localisirt* waren. Eines Tages, als der Patient schon einige Zeit das Bett verlassen hatte, schob er an einem Wagen; beim Anstemmen knackte er plötzlich in der linken Hüfte um, fiel zu Boden und vermochte nicht mehr allein sich zu erheben. Er hatte im ganzen linken Oberschenkel reissende Schmerzen. Der am folgenden Tage herbeigerufene Arzt fand das linke

Bein im Knie stark gebeugt, das Knie selbst etwas angeschwollen, auf Druck nicht schmerzhaft, sehr schmerzhaft aber beim geringsten Versuche, es zu beugen. Er verordnete Bettruhe und liess etwas einreiben. Die Schmerzen liessen nach. 4 Wochen später, als der Patient zum ersten Mal wieder aufstand, fiel den Eltern der sonderbare Gang ihres Sohnes auf. Sie schickten zum Arzte, und dieser constatirte sofort eine Luxation des linken Beines und zwar nach vorn und unten, indem das Bein auswärts rotirt war und eine Verlängerung von 4 Cm. darbot.

Tags darauf — es war am 8. April — richtete der Arzt in Narkose ohne jegliche besondere Mühe das Bein ein. Die Messung des Beines nach der Reposition und die Prüfung der Beweglichkeit im Hüftgelenk ergab normale Verhältnisse. Während der Nachbehandlung aber befolgte der Patient die Anordnungen des Arztes nicht, welcher strenge Bettruhe anbefohlen hatte, sondern warf sich beständig im Bett hin und her und machte am 8. Tage nach der Einrichtung schon einen Versuch, aufzustehen. Und da fand sich, dass das Bein nicht in Ordnung war; der Patient hinkte, und das linke Bein, das vorher zu lang gewesen war, war nun zu kurz.

Der Patient liess sich auf Anrathen seines Arztes am 25. April 1891 in die chirurgische Klinik zu Strassburg aufnehmen.

Bei der Aufnahme musste auf eine genauere Untersuchung des Patienten verzichtet werden, indem die Hüftgegend angeschwollen und äusserst schmerzhaft war. Das linke Bein wurde nach innen rotirt und leicht flectirt befunden.

Am 3. Mai wurde ein Extensionsverband angelegt. Bis zum 20. Mai hatte sich die Sachlage so weit geändert, dass Geschwulst und Schmerzhaftigkeit im Hüftgelenk bedeutend nachgelassen hatten. Bei der Untersuchung fühlte man den Kopf des Femur deutlich nach hinten ausgewichen, die Gegend der Pfanne leer, den Gelenkkopf konnte man genau unter der etwas atrophischen Glutäalmusculatur abtasten. Das Knie war noch geschwollen; Flexionsbewegung verursachte hier selbst keine Schmerzen, wurde aber schmerzhaft empfunden im Hüftgelenk.

Am 29. Mai wurde der Patient in der Klinik vorgestellt; der oben erwähnte Befund zeigte sich unverändert. Es wurde nun in Narkose die Reposition versucht, und ohne grosse Mühe gelang es, durch starke Beugung und Abduction den Gelenkkopf in die Nähe der Pfanne zu bringen. Aber ebenso schnell glitt der Schenkelkopf wieder in seine alte abnorme Stellung zurück. Dieser Repositionsversuch wurde einige Male wiederholt, aber mit demselben Misserfolge.

Es war dem Kranken vor der Narkose mitgetheilt worden, dass es bei Misslingen des Repositionsversuches für ihn am besten wäre, wenn man gleich den dann nothwendigen operativen Eingriff anschlösse, da er in dem Falle nur durch einen solchen wieder ein brauchbares Bein erhalten könnte. Er hatte seine Zustimmung gegeben, und so wurde denn zur Operation geschritten. Ein circa 10 Cm. langer Resectionsschnitt parallel zur Axe des Beines machte die kranken Theile zugängig. Der Femurkopf wurde aus der Wunde hervorgeholt und schräg dicht am Halse abgesägt. Dann wurde die Pfanne aufgesucht; es fand sich darin eine geringe Menge seröser Flüssigkeit, die normale Höhlung derselben aber

war mit gewucherten Kapselresten und Granulationen ausgefüllt; dieselben wurden entfernt. Von der Kapsel wurde sonst nichts erhalten gefunden; die Bänder zeigten sich in gedehntem Zustande. An den knöchernen Theilen war keine Veränderung nachweisbar, nur fühlte man nach hinten und oben von der Gelenkpfanne eine rauhe Stelle, eine Abschleifung des Os ilei, offenbar dem nun seit Wochen bestehenden Drucke des abgewichenen Gelenkkopfes zuzuschreiben. Der Gelenkkopf selbst zeigte sich theilweise von Knorpel entblösst, war aber sonst in seiner Gestalt und Beschaffenheit unverändert.

Der Schenkelhals wurde nun, so gut es ging, in die Pfanne eingestellt, die Höhlung ausgestopft und eine offene Naht angelegt. Darüber kam der aseptische Verband.

Das Befinden des Patienten nach der Operation war ein gutes. Abendliche Temperatursteigerungen von 37,8—38,0° waren nur in den ersten Tagen zu verzeichnen.

Nach 2 Tagen musste wegen Nachblutung die Ausstopfung herausgenommen werden. 4 Tage nach der Operation konnten die Nähte geschlossen werden; nach weiteren 7 Tagen wurden dieselben entfernt.

Während dieser Zeit lag das Bein in leichter Abduction und wurde durch die zu Gebote stehenden Mittel in ruhiger und sicherer Lage gehalten.

Nachdem die Fäden herausgenommen waren, wurde das Bein in stärkere Abductionsstellung gebracht und ein Extensionsverband mit einem Gewichte von 5 Kgrm. angelegt, bei elastischer Contraextension am anderen Beine. Diese Extension liess man während 5 Wochen wirken; in der 6. Woche konnte dann mit den passiven Bewegungen begonnen werden, und das Bein, zuerst nur wenig beweglich, wurde es von Tag zu Tag mehr.

Anfang Juli liess man den Patienten die ersten Gehversuche machen und zwar zunächst am Stock. In der ersten Zeit ging es nicht ohne auffallendes Nachschleppen des linken Beines in Abductions- und Aussenrotationsstellung; auch trat in den lange unthätig gewesenen und sichtlich atrophirten Muskeln rasch Ermüdung ein. Bald aber bei energischer Fortsetzung der Gehübungen wurde der Gang ein leidlicher, und auch ohne Stock vermochte Patient eine kleine Strecke weiter zu kommen. So konnte man denn den Patienten zur weiteren Herstellung in die Heimath entlassen. Vor der Abreise wurde er noch einer genaueren Untersuchung unterzogen, und es ergab sich folgender Befund:

Das linke Bein steht in geringgradiger Abduction.

Entfernung der Spina iliaca bis zum unteren Rande des Malleolus:

links . . . . . 89 Cm.
rechts . . . . 94 „

Eine Beugung des linken Beines im Hüftgelenk ist bis zu einem Winkel von 70° ohne Schmerz möglich.

Die Streckung ist vollständig und ohne Lordose der Lendenwirbelsäule.

Eine Abduction bis zu 20° ist leicht möglich. Die Aussenrotation kann Patient vollkommen frei ausführen; Innenrotation ebenfalls. Nur

bei gebeugtem Knie ist eine forcirte Innenrotation mit Schmerzen im Kniegelenk verbunden.

Das Knie erhebt sich activ handbreit über das Bett; zur weiteren Erhebung muss der Rumpf mithelfen. Eine Erhebung des steif gemachten Beines im Hüftgelenk ist noch nicht möglich.

Beim Stehen ergiebt sich die Länge:

links . . . . . 86 Cm.
rechts . . . . 91 =

Der Beinumfang beträgt 15 Cm. oberhalb der Patella:

links . . . . . 41 Cm.
rechts . . . . 44 =

15 Cm. unterhalb der Patella:

links . . . . . 32 Cm.
rechts . . . . 33 =

Am 1. August hatte sich der Patient in die Heimath begeben mit dem Versprechen, bald wieder zu erscheinen. Anfang December stellte er sich wiederum in der Klinik ein. Während dieser 4 Monate hatte er unverdrossen sein Bein geübt. Seine Bemühungen waren von Erfolg begleitet, die Besserung war immer vorgeschritten, und die Gebrauchsfähigkeit des Beines hatte sichtlich zugenommen, das konnte man schon der zufriedenen, ja freudigen Miene des jungen Mannes entnehmen. Seit 14 Tagen schon ging er ohne Stock und zwar ganz beträchtliche Strecken mühelos. Auch ist ihm beim Gange kaum etwas von dem überstandenen Leiden anzusehen; einem Unbefangenen würde er nicht auffallen, obwohl die Verkürzung nunmehr 6 Cm. beträgt. Dieselbe ist durch die erreichte Beckensenkung und eine um 2 Cm. dickere Sohle am linken Stiefel so weit ausgeglichen, dass der Gang als ein kaum hinkender bezeichnet werden kann.

Bei der genaueren Untersuchung ergab sich, dass das linke Bein noch etwas in Aussenrotation steht. Die Atrophie des Oberschenkels ist noch nicht vollständig verschwunden. Aussen- und Innenrotation ist bis 30° möglich. Die Abduction lässt noch zu wünschen übrig. Dagegen ist die active Beugung frei, indem das Bein bis zur Senkrechten ohne sichtliche Anstrengung erhoben wird.

Unterziehen wir nun unseren Fall einer genaueren Kritik! Nach der Aufnahme der Anamnese war kein Zweifel möglich, dass es sich um eine spontane Luxation handelte. Das Trauma, das der Patient erlitten hatte, konnte ein normales Hüftgelenk nicht zur Verrenkung gebracht haben. Es mussten vorher Veränderungen in dem Gelenke vor sich gegangen sein. Welcher Art dieselben waren, konnte zunächst nicht mit Sicherheit entschieden werden. Der Kranke hatte schon 2 mal an Gelenkrheumatismus gelitten; da die Beschwerden aber jedesmal in der Hüft- und Kniegegend des linken Beines localisirt waren, so war von vornherein die Möglichkeit nicht ausgeschlossen, dass es sich um einen osteomyelitischen Herd im Femur-

kopfe oder im Becken handeln könnte, — mit einem Worte: um das Anfangsstadium der Coxitis mit den charakteristischen Schmerzen im Knie. Neigte man dieser Annahme zu, so konnte man das Vorkommniss als eine im späteren Stadium einer atypisch verlaufenen Coxitis aufgetretene Destructionsluxation ansehen. Sodann musste man an einen localen Entzündungsvorgang denken, der, durch einen Herd in irgend einem der knöchernen Theile des Gelenkes hervorgerufen, eine Exsudation in die Kapsel mit den früher beschriebenen Folgezuständen erzeugt und zu der spontanen Luxation geführt hätte, ohne weitere Zerstörung im Gelenke selbst.

Gegen die Annahme der Tuberculose aber sprach vor Allem das Aussehen und der Habitus des Patienten, ferner die Thatsache, dass er aus gesunder Familie stammte.

Am ungezwungensten schien die Diagnose auf spontane Luxation als Folge des acuten Gelenkrheumatismus. Die durch die mehrmalige Erkrankung gedehnten Bänder und die schlaffe Kapsel liessen bei der forcirten Stellung des Beines zum Schieben des Wagens — wohl starkes Anstemmen des Rumpfes mit gleichzeitiger Aussenrotation des Beines — den Schenkelkopf über den Pfannenrand nach vorn und unten treten und so die Luxatio infrapubica zu Stande kommen. Diese wurde dann einige Wochen später, nachdem der Patient das Bett verlassen hatte, vom Arzte constatirt. Dass dieselbe leicht einzurichten war, lässt sich beim gedehnten Zustande von Kapsel und Bändern wohl erklären, ebenso leicht auch, dass das Bein nicht in der Lage blieb und beim Versuche, es zu gebrauchen, in eine andere Art von Luxation überging, die dann bis zur Operation bestand.

Eine solche war indicirt, als wiederholte Versuche, das Bein zu reponiren, misslungen waren. Was nun die Art des operativen Eingriffs betrifft, so hatte man zu wählen zwischen Resection mit Bildung eines neuen beweglichen Gelenkes und Osteotomia subtrochanterica mit nachfolgender Ankylose.

Volkmann[1]) spricht sich folgendermaassen aus: „Durch die Osteotomia subtrochanterica wird die fehlerhafte Stellung sofort und mit völliger Sicherheit beseitigt, und das gewonnene Resultat ist ein dauerhaftes. Rückfälle in die alte, fehlerhafte Stellung sind unmöglich. Das Glied wird durch den Operationseingriff nicht verkürzt, sondern kann, wenn es verkürzt war, dadurch sehr erheblich verlängert werden (bis zu 5 Zoll), dass man den Femur sich in abducirter Stellung consolidiren lässt (Beckensenkung)."

1) Centralblatt für Chirurgie. 1885. Nr. 15.

„Bei der Resection sind Rückfälle in die alte viciöse Stellung nicht immer mit Sicherheit zu vermeiden. Die durch die Operation in die richtige Stellung zum Becken zurückgeführte und dadurch verlängerte Extremität verkürzt sich dann später wieder. Zuweilen ist überhaupt eine vollständige Beseitigung der Deformität gar nicht zu erreichen, weil die geschrumpfte vordere Kapselwand, Narbenstränge und veraltete Muskelcontracturen der auf die Operation folgenden orthopädischen Behandlung (Gewichtsextension) einen solchen Widerstand entgegensetzen können, dass man mit einem partiellen Erfolge abschliessen muss."

In unserem Falle entschied man sich für die Resection, von der man bei der Jugend und der sonst gesunden Constitution des Patienten ein gutes Resultat zu erwarten berechtigt war.

Die Heilung ist zu Stande gekommen, indem der in die Pfanne eingestellte Schenkelhals sich dort befestigte. Das wurde durch die dauernde Extension des Beines erreicht; die zugleich angeordnete Abduction hat in demselben Sinne gewirkt, aber auch zu einer Beckensenkung der betreffenden Seite beigetragen, welche die zu erwartende Verkürzung in ihren Folgen abschwächen sollte.

Die in der Zeit begonnenen passiven Bewegungen lockerten die fibröse Verbindung der Knochentheile und verhinderten die sonst unfehlbar eingetretene Ankylose. Weiterhin konnte man erwarten, dass das beim Gehen fortwährende Hin- und Hergleiten des Schenkelhalses in der Gelenkpfanne zu einer Abschleifung führen würde und somit nach und nach zur Bildung einer Nearthrose.

Der Reiz des in der Pfanne schleifenden Schenkelhalsstumpfes hat auch wohl zu einer Knochenneubildung beigetragen. Hätte jener seine ganze Veränderung blos in der Form einer Abschleifung erfahren, so wäre der restirende Theil nicht im Stande, die Function einer horizontalen Axe zu übernehmen.

Nun hat aber die letzte Besichtigung des Operirten ergeben, dass bei Rotationsbewegungen des Femur der grosse Trochanter in derselben Ebene sich bewegt, wie es bei einem normalen Beine geschieht, d. h. in der Axe des Schenkelhalses. Es ist also die Annahme einer Knochenneubildung am Schenkelhalse gerechtfertigt.

Was die Verkürzung anbetrifft, so ist sie darauf zurückzuführen, dass zunächst der Femur um die Länge des Kopfes verkleinert wurde; dann hat sich noch durch die Vernarbung, den Muskelzug und den Gebrauch des Beines beim Gehen der Schenkelhals in die oberste Partie der Pfanne eingeschliffen.

Der noch nicht überall gleichmässig gelockerten fibrösen Ver-

bindung ist es vielleicht zuzuschreiben, dass die Abduction nicht im gewünschten Umfange möglich ist.

Oder ist der obere Theil des Schenkelhalses noch nicht genügend abgeschliffen in der kurzen Zeit, da das Bein in voller Gebrauchsfähigkeit sich befindet?

Es steht zu erwarten, dass die Besserung bei fortgesetzter Uebung noch weitere Fortschritte machen wird. Jedenfalls darf man das bis jetzt erlangte Resultat als ein günstiges bezeichnen.

Fall 2. Karoline Kempf, 24 Jahre alt, aus D. Anamnese: Vater starb an der Auszehrung, Mutter und Geschwister sind gesund. Patientin hat einige Kinderkrankheiten durchgemacht; sie ist menstruirt seit ihrem 15. Jahre; in der Periode sollen häufig Unregelmässigkeiten aufgetreten sein. In der Nacht vom 14. zum 15. September 1891 erkrankte Patientin plötzlich mit Schmerzen in den Gliedern und Fieber. — 6 Tage zuvor war sie beim Tanzvergnügen auf das linke Knie gefallen und zur Seite auf die linke Hüfte, sie konnte aber sofort wieder aufstehen und weiter tanzen und versichert, bis zum Tage ihrer Erkrankung ganz normal gewesen zu sein. Die Patientin wurde gleich am 15. September ins Spital zu Kehl aufgenommen mit der Diagnose eines acuten Gelenkrheumatismus. Es bestand Schmerzhaftigkeit in den Gelenken der oberen und unteren Extremität, besonders ergriffen zeigte sich aber das linke Hüftgelenk. Der Verlauf dieser Krankheit gestaltete sich nun als ein sehr langwieriger. Mitte October wurde eine im linken Knie aufgetretene abnorme Beugestellung gewaltsam in Narkose beseitigt; nun stellte sich aber eine bedeutende Verkürzung des linken Beines heraus, die 4 Wochen lang mit Extension vergeblich behandelt wurde. Nach Mittheilung des Arztes wurde Ende December in Narkose die Reposition versucht, doch ohne Erfolg.

Am 11. Januar 1892 wurde die Patientin in die Klinik aufgenommen.

Status praesens: Mässig kräftiges Mädchen. Lungenbefund ergiebt links vorn oben kleinblasiges Rasseln und verschärftes vesiculäres Athmen. Herztöne rein.

Das linke Bein ist adducirt, nach innen rotirt, flectirt und verkürzt, und zwar überragt der Trochanter major die Roser-Néloton'sche Linie um 7. Cm. Auf der Hinterfläche des Os ilei findet man den Kopf des Femur. Bei passiver Rotation des Beines bewegt sich derselbe, wobei Crepitation wahrgenommen wird. Bei Bewegungen des Beines nur geringe Schmerzhaftigkeit vorhanden.

Operation am 29. Januar.

Vor der Chloroformnarkose bekommt die Patientin ½ Spritze Morphin-Atropin. Repositionsversuche sind ohne Erfolg. Bei Seitenlagerung wird ein Schnitt geführt vom Trochanter major über den Femurkopf. Letzterer wird freigelegt und am Collum mit der Stichsäge abgetragen. Der Kopf zeigt an seiner Knorpelfläche zahlreiche Defecte in Form von Usuren des knorpeligen Ueberzuges. Die Pfanne ist mit bindegewebigen Massen ausgefüllt, und an einzelnen Stellen sind kleine Knorpelleisten zu

fühlen. Dann wird die Wunde ausgestopft, eine Naht angelegt, und darüber kommt der aseptische Verband.

Am selben Nachmittage bekommt die Patientin einen Extensionsverband.

30. Januar. Patientin, welche Tags zuvor Urin spontan gelassen, muss katheterisirt werden.

31. Januar. Katheter noch erforderlich.

1. Februar. Es wird ein Verbandwechsel vorgenommen, die Ausstopfung wird herausgenommen. Von dem Tage ab ist das Befinden der Operirten ein vorzügliches.

8. Februar. Entfernung der Nähte.

15. Februar. Die Heftpflasterextension wird durch eine Extension mit Manchette ersetzt. Beginn der passiven Bewegungen.

20. Februar. Eine genauere Untersuchung der Patientin lässt eine Verkürzung des linken Beines kaum nachweisen. Die passiven Bewegungen verursachen nur bei stärkerer Gewaltanwendung Schmerzen im Hüftgelenk. Bei Fixation des Beckens ist die Beugung, Adduction, Innen- und Aussenrotation in erfreulichem Umfange möglich, die Abduction jedoch weniger.

Während Massage und passive Bewegungen des operirten Beines fortgesetzt werden, beginnt Patientin Mitte März die Gehübungen, und zwar an der Krücke. Da aber das ohnehin schwächlich beanlagte Mädchen während des 5monatlichen Krankenlagers alle Kraft und Energie verloren hat und immer wieder sich sträubt, die Rumpflast auf das operirte Bein zu übertragen, so ist selbst 2 Monate nach den ersten Gehübungen ein Fortschritt in der Function kaum zu constatiren. Nur sichtlich das nunmehr um 4 Cm. kürzere linke Bein über den Bettrand zu erheben, kostet der Patientin die grösste Mühe. Passiv dagegen sind in dem Beine alle Bewegungen in genügendem Umfange möglich.

Da eine weitere Besserung vielleicht draussen schneller zu erreichen ist, so wird die Patientin mit einem leichten Gypsverbande in die Heimath entlassen, mit der Einschärfung, das linke Bein bei der Ruhe immer in Abductionlage zu bringen.

Am Schlusse dieser Abhandlung ist es mir eine angenehme Pflicht, meinem hochverehrten Lehrer, Herrn Prof. Dr. Lücke, für die Anregung zu dieser Arbeit, sowie für die bei Anfertigung derselben gütigst ertheilten Rathschläge meinen aufrichtigsten Dank auszusprechen.

XXIV.

Ein Fall von symmetrischem Auftreten von Bindegewebsgeschwülsten.

Von

Dr. Jentzsch.

In einer Zeit, welche die Zeit der ätiologischen Begründung der Medicin genannt worden ist, fällt die Lücke unseres Wissens in der Aetiologie der Geschwülste recht unangenehm auf, besonders dem Chirurgen, der so häufig sich mit diesen Dingen zu befassen hat. Diese Lücke auszufüllen, möchte ich folgendes Scherflein beitragen für den späteren Forscher, um auf inductivem Wege von genügend grossem Material aus zu einem festen Schluss zu gelangen, in Gestalt eines Falles, den ich seiner Zeit in der indischen See operirt habe.

Dieser Fall ist folgender:

v. R., 32 Jahre alt, geboren in St. Martin (Westindien), wie er angiebt von weissen Eltern, macht den Eindruck eines half east und wird von Damen dieser Abstammung als solcher behandelt; er hat 18 Jahre auf der See in den verschiedensten Breiten, meistens aber zwischen den Wendekreisen zugebracht und in jeder Beziehung, auch geschlechtlich, ein recht bewegtes Leben geführt. Wegen erheblicher körperlicher Gebrechen hat er die Laufbahn als Seeofficier aufgeben und einen Verwalterposten an Bord annehmen müssen.

Von allgemeinen Erkrankungen giebt er Fieber (Malaria) in schwerer Form, mit mehrtägiger Bewusstlosigkeit, an; Lues ist bei ihm von einem Arzt, in Anfangserscheinungen, festgestellt, von einem anderen später bestritten worden; irgend welche, darauf unzweifelhaft hinweisende Abweichungen von der Norm habe ich nicht feststellen können, auch nicht an den äusseren Bedeckungen und der Mundhöhle. Im Laufe meiner Beobachtung (ungefähr 4 Monate) bot er die ausgesprochenen Zeichen der Beri-Beri, mit Ausnahme des bei ihm wegen des schlecht geheilten Oberschenkelbruches schwer zu beobachtenden, sonst aber ungemein charakteristischen Ganges der Beri-Berikranken. Ich bin infolgedessen nicht recht aus dem Schwanken in der Annahme von Malariakachexie und

Beri-Beri hinausgekommen — ein Schwanken, das auf das ärztliche Handeln doch auch nur geringen Einfluss hat.

Von örtlichen Erkrankungen erlitt er, 15 Jahre alt, einen Oberschenkelbruch infolge eines Sturzes von der Raa und wurde lange, ein Jahr ungefähr, in Paramaribo (niederländisch Guayana) behandelt und geheilt, was aber zu wünschen übrig liess; ferner den üblichen langdauernden Tripper, der jetzt mit einer tiefsitzenden, mit 6 engl. schwer passirbaren Verengerung ziemlich abgeschlossen ist. Die unten zu beschreibenden Geschwülste besitzt er einige Jahre; dieselben sind ungefähr gleichzeitig aufgetreten, die oberen zuerst, ohne Schmerzen; eine besondere Veranlassung ist ihm nicht dafür bekannt. Irgend welche Entzündungserscheinungen haben sie nie gezeigt. Mit Klagen über Herzleiden, dessentwegen er nach Nauheim geschickt worden war, kam er in meine Behandlung.

Patient fällt auf durch leidenden Gesichtsausdruck und weniger gute Gesichtsfarbe; Körperhaltung schlaff, Bewegungen wenig kräftig, allgemeiner Ernährungszustand mässig, kaum hervortretende Abmagerung, keine Oedeme. Gesichtshaut schmutzig-graubraun, mit Schiesspulvereinsprengungen, bläulich-braune Lippen, sichtbare Schleimhäute blass, schwarzes, straffes, dichtes Haar, einige cariöse Zähne. Starker Foetor ex ore, Zahnfleisch leicht blutend, Zunge, trotz sorgfältiger Reinigung, stets dick grau belegt. Im Uebrigen an der Mundhöhle nichts Abnormes.

Körperhaut mattweiss, ziemlich dehnbar, leicht in Falten abzuheben, keine Farbstoffablagerungen. Appetit schlecht, Morgens Brechneigung, Stuhlgang 3 mal täglich, etwas dünn, nicht zu reichlich, Urin hochgestellt, kein Eiweiss, Tripperfäden in mittlerer Menge, keine Blut- oder Eiterkörperchen.

Kein Fieber.

Puls unregelmässig, aussetzend, nach drei Schlägen einen überspringend, 95, ziemlich voll.

Im Blut mikroskopisch keine Veränderung des Verhältnisses der rothen Blutkörperchen zu den weissen, Malariaplasmodien nicht nachzuweisen, bei mangelhaften Hülfsmitteln.

An der Streckseite des Vorderarms rechts, ungefähr dem Ansatz des Olekranon entsprechend, eine ziemlich zweimarkstückgrosse, undeutlich höckerig-rundliche Anschwellung, dicht unter der Haut gelegen, bedeckt von normaler, nicht verschieblicher Haut; Geschwulst im Ganzen kaum auf der Unterlage verschieblich, knorpelartig hart. Ebensolche hatte sich auf dem linken Vorderarm in genau derselben Gegend befunden und war allmählich ziemlich ganz verschwunden, zwei gleiche befanden sich zur Zeit der Untersuchung in der Höhe des grossen Trochanters links und rechts in ebenfalls genau symmetrischer Lage und waren diese deutlich kleinknollig. Sie waren sämmtlich nicht schmerzhaft, auch auf Druck nicht, seit einigen Jahren stationär, und wurde die am rechten Vorderarme aus kosmetischen Rücksichten (Patient wollte heirathen!!) entfernt.

Bei der Ausschälung unter Blutleere, nach Cocaïneinspritzung in ziemlich verdünnter Lösung, zeigte sich diese Neubildung der Vorderarm-

fascie dicht anliegend und war nur scharf von ihr zu trennen, während sie sonst stumpf bequem entfernt werden konnte. Als ich mich in Genz von dem Kranken trennte, war der Vorderarm sicher geheilt.

Ein Schnitt durch die frische Geschwulst zeigte ein gleichmässiges Gefüge, keine Hohlräume, weisse, sehnenglänzende Oberfläche. In Alkohol und Aether zu gleichen Theilen gehärtet, zeigten Schnitte, ungefärbt untersucht, bindegewebigen Bau, mit Eosin und Methylenblau (faute de mieux) reichliches welliges Bindegewebe mit sehr spärlichen Kernen, gelegentlich Kernanhäufungen.

Ich glaube also die ausgeschälte Geschwulst und mit ihr die drei anderen als Fibrome, resp. Fibrosarkome, jedenfalls aber Bindegewebsgeschwülste bezeichnen zu dürfen.

Zur Erklärung des symmetrischen Auftretens dürfte man, abgesehen von der Annahme eines höchst wunderbaren Zufalls oder einer geradezu künstlichen Erzeugung, die auch medicinisch wohl nur schwer zu erklären wäre, seine Zuflucht zur Annahme einer Allgemeininfection irgend welcher Art oder einer den ganzen Körper betreffenden, wahrscheinlich im Blute kreisenden Schädlichkeit im Verband mit entwicklungsgeschichtlichen Verhältnissen zu nehmen gezwungen sein.

Dr. Adolfo Lutz theilt in einem Briefe aus Honolulu an den Herausgeber der Monatshefte für praktische Dermatologie, 1892, Nr. 1 eine Reihe ähnlicher Beobachtungen und eine Photographie mit; auch hat er eine solche Fasergeschwulst nach längerer Jodkalibehandlung und dadurch erzielter Schrumpfung derselben ausgeschält und ebenfalls „weisses sehniges Bindegewebe“ gefunden. Der Sitz dieser Geschwulst in der Nähe der Gelenkenden, ihre Anordnung und Eigenschaften sind so kennzeichnend, dass ich nicht umhin kann, anzunehmen, dass wir beide Fälle der gleichen Erkrankung gesehen haben.

Er erklärte sämmtliche Fälle für der Syphilis mehr oder minder verdächtig. Ich muss gestehen, dass ich trotz eifrigsten und genauesten Suchens nach syphilisverdächtigen oder solches beweisenden Erscheinungen an meinem Patienten nichts dergleichen habe finden können, ebenso wenig etwas, das für Lepra sprach. Lutz scheint seine Beobachtungen meistens an Farbigen gemacht zu haben, und da dürfte die Untersuchung auf vorhandene oder abgelaufene Hautsyphiliden und selbst Lepra nicht ganz so leicht und bequem sein, als bei meinem Falle, der ja auch wohl etwas „blauwes“ Blut in seinen Adern führte.

Ich habe aus ähnlichen und anderen Erwägungen meinen Patienten ebenfalls Jodkalium nehmen lassen, ohne damals (p. p. October 1891) von dem Brief Lutze's, der im September 1891 von Honolulu abgeschickt ist, eine Ahnung zu haben, aber irgend welchen Einfluss auf die Bindegewebsneubildungen am allerwenigsten feststellen können, obgleich sein Allgemeinbefinden dabei sich zeitweilig zu bessern schien. Ich kann also die Annahme ex juvantibus, dass es sich in den vorliegenden Fällen um Syphilis handelt, nicht bestätigen. Ob daran Unterschiede in der Rasse, des Klimas, der Nahrung u. s. w. schuld sind, weiss ich nicht. Der Bau und die Entwicklungsweise der Neubildungen scheinen mir auch mehr gegen als für Syphilis zu sprechen. Auch die gleichmässige (symmetrische) Anordnung der betreffenden Neubildungen, die ja etwas ungemein Bestechendes für Annahme der Syphilis hat, ist bei anderen Neubildungen, Lipomen z. B., von Dr. Sieber[1]) und von Lascarides[2]) für dieselbe Geschwulstart gesehen und beschrieben worden. Auch hat man sonst wohl schon bei den verschiedensten Geschwülsten Rückbildungen mit und ohne antisyphilitische Behandlung gesehen.

Kurz, ich kann keine einzige der vorstehenden Erscheinungen und Erwägungen als beweisend für Syphilis ansehen, und auch Lutz scheint im Grunde auf demselben Standpunkte zu stehen, da er eben seine Fälle nur als „mehr oder minder der Syphilis verdächtig" hinstellt.

Auch Lepra zieht Lutz nicht ernstlich in Betracht, trotzdem der Fall, den er abbildet, einen, wie er meint, unzweifelhaften Leprafleck am Leibe hatte. Was ich in Surabaya, Batavia, Paramaribo und Port af Spain (Trinidad) gesehen und in eigener Behandlung gehabt habe, entspricht ebenfalls nicht dem oben angeführten Falle. Auch die Erwägung, dass alle die Spaltpilzeinflüsse schliesslich einen gewebszerstörenden, nicht so umschriebenen gewebsumbildenden Einfluss ausüben, spricht dagegen. Das Gleiche gilt von der Beri-Beri, soweit sie überhaupt in Betracht kommen kann.

Welches ist nun also der Reiz, die Schädlichkeit, welcher diese, um mit Cohnheim zu reden, aus der Entwicklung zurückgebliebenen Keime zum Wachsthum gebracht hat, so dass unsere Geschwülste entstanden?

---

1) Fälle von multiplen symmetrischen Lipomen. Deutsche Zeitschrift für Chir. Bd. XIV. S. 361.

2) Inaugural-Dissertation. Strassburg 1878.

Ich glaube nicht, dass er unter den uns bis jetzt bekannten n finden ist, wenn auch sonst der eben angeführte Cohnheim'sch Erklärungsversuch gerade mit Rücksicht auf die (symmetrische) Entwicklung des menschlichen Körpers durch unsere Fälle infolge des symmetrischen Auftretens der Geschwülste gut gestützt zu werden scheint.

XXV.

Besprechungen.

1.

Ayräpää, Martin, Docent der Zahnheilkunde an der Universität Helsingfors, Die orthopädische Behandlung der Sattelnase. Knopio, bei O. W. Backmann. 1892.

Die Aufrichtung der Sattelnase, irgend welcher Herkunft, auf operativem Wege ist von den Chirurgen seit langer Zeit versucht und mit mehr oder weniger Glück ausgeführt worden. Immerhin waren es eingreifende und stets mehrere aufeinanderfolgende Operationen, welche man zu diesem Zweck erdachte, und deren Erfolg leider sehr oft hinter den Erwartungen zurückblieb, besonders in den Fällen, wo das knöcherne Nasengerüst ausgedehnt zerstört war. Von manchen Operateuren ist deshalb der Weg der Osteoplastik beschritten worden, und in dem letzten Jahrzehnt haben auch namhafte Chirurgen sich zu diesem Zwecke der prothetischen Apparate bedient. Der Verfasser schliesst sein Verfahren gewissermaassen an die in der Zahnheilkunde gebräuchlichen Methoden an. Der Apparat, welcher die Sattelnase heben und stützen soll, wird an einer Gaumenplatte befestigt; er wird durch ein vorhandenes oder künstlich hergestelltes Loch im harten Gaumen gegen die zu hebende Nase hin geführt und wird an seinem Ende mit den nach Modellen des Naseninnern gefertigten Kautschuk- oder Metallstücken armirt. Die eingesunkene Nase wird vorher mit stumpfen Instrumenten mobil gemacht. Durch die Verstärkungen, welche die der gehobenen Nase innen anliegenden, von dem quasi Stachel der Gaumenplatte getragenen Stücke erhalten, wird die Nase mehr und mehr gehoben, bis dann der definitive Apparat gefertigt wird, der selbstverständlich liegen bleibt. Verfasser hat bereits in 20 Fällen Erfolg gehabt und einen Fall schon 1885 auf dem Congress in Kopenhagen gezeigt. Instructive Abbildungen erläutern das Verfahren. Eine historische Einleitung über die Chirurgie und Pathologie der Sattelnase geht voraus.

Das Verfahren erscheint dem Berichterstatter durchaus zweckmässig und rationell. Lücke.

2.

Anatomie der Mundhöhle, mit besonderer Berücksichtigung der Zähne. Von Prof. Dr. E. Zuckerkandl. Mit 84 Originalholzschnitten. 208 Stn. 8. Wien 1891, bei Alfred Hölder.

Die vorliegende Arbeit des literarisch bereits rühmlichst bekannten Autors bietet dem Leser bei Weitem mehr, als ihr Titel vermuthen lässt,

nicht nur an Fülle des Stoffes, sondern auch an Reichhaltigkeit interessanter Einzelheiten; neben einer sehr sorgfältigen Zusammenstellung alles des bisher über die Mundhöhle anatomisch bekannt Gewordenen bringt Verfasser eigene neue Untersuchungen und macht das ganze Werk durch gebührende Hervorhebung der entwicklungsgeschichtlichen Seite, deren Verständniss durch zahlreiche Abbildungen vortrefflicher Präparate erleichtert wird, sowie durch viele hier und da eingestreute praktische Bemerkungen anziehend und lesenswerth.

Zwei Drittel der 208 Druckseiten umfassenden Arbeit sind den Zähnen gewidmet, die, wenn auch nicht den wichtigsten, so doch interessantesten Bestandtheil der Mundhöhle bilden.

Einer allgemeinen Beschreibung des Baues und der Stellung der Zähne folgen mehrere Kapitel über den Unterschied der einzelnen Zahnformen, deren jede bis ins kleinste Detail beschrieben wird; über das „homodonte und heterodonte Gebiss", über „das Gebiss als Ganzes", „Homologie der Zähne", „Abnutzung der Zähne", „Reduction des Gebisses", in denen hauptsächlich für die Theorie der menschlichen Zahnformen wichtige, entwicklungsgeschichtlich interessante Daten sich finden.

Als praktische Schlussfolgerung ziehen wir aus diesen Kapiteln den hohen Werth einer genauen Kenntniss der Zahnindividualitäten behufs Anlegung der passenden Zange bei der Extraction, den Mechanismus der letzteren, wie er durch die Form der Wurzeln bestimmt wird und in Rotations- resp. Hebelbewegungen sich äussert, die Bedeutung der Kaufurchen an der Zahnkrone für die Verbreitung der Caries.

Eingehend geschildert werden dann, um zunächst bei den Zähnen zu bleiben, die Befestigung der Zähne im Alveolarfortsatz, die Zahnnerven und -gefässe; vortreffliche Abbildungen geben ein Bild von den verschiedenen Verhältnissen der Alveolen und der Zahnwurzeln in ihnen, von der Befestigung des Zahnes in der Alveole durch die Wurzelhaut, die zugleich das Alveolarperiost darstellt und den Stoffwechsel im Cement vermittelt; hervorzuheben ist die Verbindung der Zahnpulpa mit dem Alveolarfortsatz der Kiefer, direct mit dem Gewebe der Zahnfortsätze, indirect durch die Gefässe mit dem Knochenmark, wodurch „die im Gefolge von Pulpaerkrankungen auftretenden Wurzelhautentzündungen und deren Uebergang auf die Alveolarfortsätze genügend erklärt wird".

Bei der Schilderung der Blutgefässe der Zähne erwähnt Verfasser auch die Blutung nach Zahnextraction, deren Stärke sich je nach dem Umfange der von der Alveolenwand abgerissenen Wurzelhaut richtet und wohl kaum jenen foudroyanten Hämorrhagien gleichkommt, wie sie bei Verletzung der starken Interalveolararterien oder gar der Art. alveolar. inf. nach Extraction des 1., häufiger noch des 2. und 3. Mahlzahnes beobachtet sind; für die Verletzung des letzteren Gefässes macht Verfasser die tiefe, bis unmittelbar an den Mandibularkanal herabreichende, zuweilen mit ihm communicirende Alveole des 2. und 3. Molarzahnes verantwortlich. Die Einrichtung, dass die Kiefervenen die Arterien in den Knochenkanälen geflechtartig umgeben, ermöglicht eine bessere Entleerung der ersteren durch die diastolisch sich ausdehnende Arterie, umgekehrt ein Vollsaugen der ersteren bei der Systole der Arterien.

Bei der Beschreibung der Zahnnerven hält sich Verfasser haupt-

sächlich an die auch heute noch als maassgebend anzusehenden Untersuchungen von Bochdalek (1855) und Schuhmacher (1859).

Ausgiebig erschöpft ist das Kapitel über die Dentition, die Entwicklung, Wachsthum und Durchschneiden der Zähne; Verfasser folgt hierbei den Untersuchungen von Kölliker, Hertwig und Baume und giebt an der Hand einer Reihe vorzüglicher Präparate anschauliche Bilder der einzelnen Dentitionsperioden, jedesmal die Alveolarfortsätze, die Alveolen, Wurzeln und Kronen der Zähne für sich betrachtend.

Bezüglich des Mechanismus des Zahndurchbruches kommen nach Verfasser mehrere Momente in Betracht, hinsichtlich deren er speciell folgende Punkte hervorhebt: Während der Bildung von Hals und Krone wachsen Zahn und Alveole in den Kiefer hinein; der Zahndurchbruch beginnt, wenn die Wurzel eine gewisse Länge erreicht hat, und wird von einer Resorption der Alveole begleitet; die Wurzel betheiligt sich insofern, als durch vermehrte Zellbildung des unteren die Zahnwurzel überragenden Pulpatheiles (Pulpawulst nach Verfasser) eine „vis a tergo" geschaffen wird, welche die Krone in der oben ausgeweiteten Alveole vorschiebt.

Der Durchbruch der Zähne ist nach Verfasser in folgender Reihe angeordnet: Von den Milchzähnen brechen die Schneidezähne im 7.—9. Monat, die Eckzähne nach dem 12. Monat, der 1. Milchmolar gegen den 18. Monat und der 2. Milchmolar gegen das 2. Jahr durch; eine genaue Bestimmung lässt sich nicht geben, da bald fördernde, bald hemmende Momente einwirken.

Schliesslich geht Verfasser noch auf den Rückbildungsprocess der Zähne in der Säugethierwelt, für welche die typische Zahnformel des heterodonten Gebisses i. $\frac{3}{3}$ c. $\frac{1}{1}$ prm. $\frac{4}{4}$ m. $\frac{3}{3} = 44$ lautet, ein, schildert die Reduction einzelner Zahnindividualitäten durch vergleichend anatomische Untersuchungen von Schädeln anthropoider Affen, aussereuropäischen Völkern und Europäern, und giebt zum Schluss eine interessante Darstellung über die künstliche Deformation der Zähne bei den verschiedensten Naturvölkern.

Die den Anfang des Werkes einnehmende Darstellung der Anatomie der Mundhöhle, d. h. des Kiefergerüstes, Kiefergelenkes, der Kau- und Zungenmusculatur, der Schleimhaut u. s. w., ist sehr ausführlich und übersichtlich, ohne Neues zu bringen; dadurch dass Verfasser die entwicklungsgeschichtliche Seite betont, wie schon oben gesagt, weiss er der anatomischen Beschreibung viele interessante Seiten abzugewinnen; so stellt er z. B. das Kiefergerüst des Neugeborenen dem des Erwachsenen gegenüber und erläutert die allmählich eintretende Differenzirung beider an trefflichen Präparaten; wie an der Entwicklung des Unterkiefers, an der Veränderung seiner Form hauptsächlich die Basis betheiligt ist — es misst beim Neugeborenen die Höhe des Alveolarfortsatzes 8—8,5 Mm., beim Erwachsenen an derselben Stelle 11,5 Mm., dagegen die Höhe der subalveolaren Partie 3—4 Mm., resp. 18 Mm. —, so kommt für die Ausbildung des Oberkiefers hauptsächlich die Ausbreitung der Highmorshöhle in Betracht; während beim Neugeborenen einzelne Alveolen in directer Berührung mit dem Orbitalboden sind — speciell das Foramen infraorbi-

tale liegt unmittelbar auf der Alveole des vorderen Milchmolars —, schiebt sich beim Erwachsenen die ganze grosse Kieferhöhle dazwischen.

Im Anschluss an die geschilderten Wachsthumsverhältnisse kommt Verfasser auch noch auf die Bedeutung des Kiefergerüstes mit dem Zahnapparat für die Gesichtsbildung zu sprechen; ohne näher darauf einzugehen, wenden wir uns zu den Kapiteln über die Kieferhöhle, die Verfasser ausführlicher behandelt hat, um das praktische Bedürfniss möglichst zu befriedigen.

Von bemerkenswerthen Einzelheiten nenne ich folgende: Den vielfach anzutreffenden Formvariationen der Kieferhöhle ist um so mehr Aufmerksamkeit zuzuwenden, als ein und derselbe pathologische Process je nach der morphologischen Structur der Höhle verschiedene Erscheinungen hervorruft; hierbei ist besonders die nasale Wandfläche zu berücksichtigen, da hier zwischen der unteren Muschel und dem Proc. uncinatus des Siebbeines, andererseits zwischen Letzterem und dem Gaumenbein nur durch die über ihnen hinwegreichende Nasen-, resp. Kieferhöhlenschleimhaut verschlossene Spalten bleiben (vordere und hintere Nasenfontanelle nach Verfasser), die den schwächsten Theil der Kieferhöhlenwandung repräsentiren. Die Annahme, dass bei Empyem der Highmorshöhle die faciale Sinuswand ausgedehnt werde, glaubt Verfasser auf Verwechslung mit Kiefercysten zurückführen zu müssen, da er sich anatomisch überzeugen konnte, dass bei Empyem mit Verschluss des Ostium maxillare die nasale Wand allein (?!) sich ausbuchtete.

Nicht weniger Beachtung als die nasale verdient die untere über den Alveolen gelegene Wandung (Bodenlamelle), in deren Bereich hauptsächlich die Wurzeln des 2. Prämolar- und der 2 Molarzähne des Oberkiefers fallen, ein Verhalten, welches das Uebergreifen krankhafter Processe dieser Zähne auf die Kieferhöhle genügend erklärt.

Für die ungewöhnliche Ausweitung der Kieferhöhle kommen in Betracht: 1. tiefes Herabreichen in den Zahnfortsatz hinein, wobei die Alveolen der hinteren Zähne in die Höhle vorspringen und oft, mit Lücken versehen, Wurzelperiost und Schleimhaut der Kieferhöhle in Berührung bringen; 2. Aushöhlung des Nasenbodens; 3. starke Aushöhlung des Proc. zygomat. des Oberkieferbeines u. a.

Die Stenose der Kieferhöhle wird dagegen durch: 1. mangelhafte Resorption, resp. Verdickung der Kieferwände, 2. tiefe Einsenkung der Fossa canina, 3. Annäherung der facialen Kieferwand an die nasale, 4. mächtige Ausbauchung der äusseren Nasenwand gegen die Kieferhöhle, 5. retinirte Zähne hervorgerufen.

Die Frage, ob der Arzt in gewissen Fällen eine Verkümmerung der Highmorshöhle zu diagnosticiren vermöge, glaubt Verfasser dahin beantworten zu dürfen, dass die Ausbauchung der Nasenwand gegen die Kieferhöhle oder bei einseitiger hochgradiger Stenose die Asymmetrie des Obergesichtes für den einigermaassen Geübten nicht schwer zu erkennen sei, und empfiehlt den Zahnärzten, sich auch in der Rhinologie etwas umzusehen.

Die Schilderung der Communication zwischen Kiefer- und Nasenhöhle, die für den Abfluss von Exsudaten der Oberkieferhöhle ungünstige Lage des Ostium maxillare giebt Verfasser Veranlassung, Einiges über die

operative Eröffnung der Kieferhöhle zu sagen, hinsichtlich deren folgende Stellen in Betracht kommen: der mittlere Nasengang (besonders die vordere Fontanelle), der untere Nasengang (Mikulicz'sche Methode), der Alveolarfortsatz, die faciale Wand und der Gaumenfortsatz. Jede dieser Stellen kann für einen bestimmten Fall passen. —

Die Ausstattung des Buches ist seinem Inhalte entsprechend eine vorzügliche; besondere Anerkennung verdienen die trefflich gelungenen Holzschnitte; das Werk ist für den praktischen Arzt geschrieben und wird viele Leser finden. Dr. Curt Hagen.

3.

Sanitätsbericht über die königl. preussische Armee, das XII. (königl. sächs.) und das XIII. (königl. württemberg.) Armeecorps für das Berichtsjahr vom 1. April 1888 bis 31. März 1889. Bearbeitet von der Medicinalabtheilung des königl. preuss. Kriegsministeriums. Berlin 1891. 4. 239 Stn. und 5 Kart. 2 Tafeln Tabellen. 139 Stn. E. S. Mittler u. Sohn.

Die vorliegende Bearbeitung des Krankenmaterials der Armee bietet eine treffliche und übersichtliche Darstellung der während des Berichtsjahres 1888/1889 in der Armee beobachteten und behandelten Erkrankungen und enthält zahlreiche, für den Chirurgen besonders interessante Fälle äusserer und innerer Verletzungen.

Eine von Jahr zu Jahr fortschreitende Abnahme der Krankenzahl in der Armee hat sich auch für das Berichtsjahr geltend gemacht; bei einer Kopfstärke der Armee von 420320 Mann gingen im vorliegenden Jahre 318978 Kranke zu, d. i. 758,9 von Tausend der Kopfstärke, während z. B. 1878/1879 1160,9 pro mille der Kopfstärke Kranke zu verzeichnen waren; mit der Verminderung des Krankenzuganges ging eine Verringerung der Sterblichkeitsziffer Hand in Hand: an Krankheiten starben 2,3 pro mille, infolge von Verunglückung 0,34 pro mille, und infolge von Selbstmord 0,56 pro mille der Kopfstärke.

Aus den einzelnen Krankheitsgruppen greife ich zunächst die „mechanischen Verletzungen" heraus, unter welcher Rubrik Wundlaufen und -reiten, Zerreissungen, Quetschungen, Brüche, Verbrennungen, Erfrierungen, Schuss-, Hieb-, Stich- und andere Wunden aufgeführt sind.

Von Quetschungen sind die des Unterleibes meist mit glücklichem Ausgang zu verzeichnen, Hufschlag oder Sturz mit dem Pferde ihre Ursache; als Folgen der schweren Verletzung ergaben sich Ruptur des grossen Netzes (1 Fall), Nierenriss (3 Fälle?), theilweise Abreissung der Haltebänder der Leber mit daraus resultirender Wanderleber; letzterer Fall verdient eine nähere Betrachtung: nach Quetschung der rechten Rippen- und Oberbauchgegend durch Ueberfahren fand sich eine vergrösserte Leberdämpfung, Lebergegend sehr schmerzhaft, Stuhlverstopfung; nach circa 3 Monaten, in denen Athemnoth, Meteorismus, abendliche Delirien ohne Fieber das Krankheitsbild beherrschten, war erst eine genaue Untersuchung der Lebergegend möglich; es wurde eine Verschiebung der

Leberdämpfung nach unten beim Aufsitzen des Patienten constatirt, wobei die obere Lebergrenze in der Mittellinie des Bauches dieselbe blieb, in der Magenlinie zwei Querfinger, in der Achsellinie mehr als drei Querfinger nach abwärts rückte; die Leber war unter dem Rippenbogen zu fühlen, schob sich bei linker Seitenlage nach links. Patient hatte das Gefühl, „als müsste er bei jedem Schritt zusammenbrechen, weil etwas Schweres im Leib herunterfiel und ihm den Athem benahm"; drängte man die Leber nach oben, so verspürte Patient bedeutende Erleichterung; nach Anlegung eines Leberstützapparates vermochte Patient ohne Stock zu gehen (S. 132).

Eine Quetschung der Brust mit Einknickung des Brustbeines an der Grenze zwischen Corpus und Manubrium gab Veranlassung zur Entstehung eines Aneurysma der Aorta, nach Annahme des Beobachters durch Zerreissung und spätere Ablösung der Intima.

Eine starke Zerrung der Bauchmusculatur bewirkte eine Rissfractur des Schwertfortsatzes vom Brustbein. —

Von Knochenbrüchen sind verhältnissmässig häufig die Schädelbrüche in einer Gesammtzahl von 168, von denen 9 tödtlich endeten; bei letzteren wurde der ungünstige Ausgang zum Theil durch die innere Blutung und den zunehmenden Hirndruck, zum Theil durch Zertrümmerung des Hirns bedingt; in einem Falle lief der Knochensprung in Gestalt eines 2 Mm. breiten und 21 Cm. langen Spaltes von der linken Schläfenkante beginnend durch die ganze Breite des Stirnbeines (wagerecht durch beide Stirnhöcker) nach hinten noch 7 Cm. über die Kranznaht hinaus in das Scheitelbein, von dem Stirnbeinsprung weiter in die rechte vordere Schädelgrube durch das Siebbein bis ins Keilbein.

Beckenbrüche sind nur 9 zu verzeichnen und betrafen meist den horizontalen Schambeinast; in einem Falle heilte der Bruch mit so reichlicher Knochenneubildung, dass die bei dem Unfall stark gequetschten Aeste des Nerv. crural. einen dauernden Druck erlitten, so dass die von ihm versorgten Muskeln dauernd gelähmt blieben (S. 143).

Mehrere complicirte Splitterbrüche des Unterschenkels wurden conservativ mit Schienen- und Zugverbänden behandelt und geheilt; in einem Falle wurde Fettembolie in die Lunge mit allgemeiner Cyanose, Athemnoth und Beklemmungserscheinungen beobachtet; ein Theil des Fettes hat die Lungen passirt und erscheint im Urin, eine dicke, klare Fettschicht bildend; ein anderer Theil verursachte Blutaustritt in der Haut (S. 144).

Zahlreiche interessante Einzelheiten bringt der Bericht über Schussverletzungen, die sehr übersichtlich nach Art des Geschosses und Ort der Verletzung eingetheilt sind.

Bei tödtlichen Kopfschüssen mittelst des Dienstgewehres — Einschuss von der Mundhöhle aus — fand sich in der Mehrzahl ein noch deutlicher Ausschuss im Schädeldach, in anderen Fällen eine vollständige Zertrümmerung der betreffenden Schädelabschnitte, so besonders da, wo der Einschuss an der Schädelwölbung selbst stattgefunden hatte; in einem Falle mit Einschuss hinter dem rechten Ohr und Richtung des Schusskanales nach vorn war die ganze Schädelkapsel abgesprengt und sammt dem Gehirn umhergeschleudert. Schwere, ausgedehnte Zerstörungen der Weich-

theile und Knochen der Schädelgrundfläche, des Gehirns und der Schädelwölbung finden sich bei Kopfschüssen mit Platzpatronen. Ein Fall von Selbstmordversuch mittelst eines gegen den Schädel gerichteten Platzpatronenschusses verdient besondere Erwähnung wegen der Störungen, welche durch die nach einer Spätblutung erforderliche Unterbindung der linken Carotis commun. hervorgerufen wurden und in Lähmung der rechten Extremitäten, Verlust der Sprache, stark behindertem Schlucken, Pupillendifferenz, später auch in unwillkürlicher Harn- und Stuhlentleerung bestanden; Patient wurde bis auf bestehen bleibende Unbeweglichkeit der rechten Hand und Finger und infolge eines Gaumendefectes näselnde Sprache geheilt (S. 151 u. 152).

Von Brustschüssen mit tödtlichem Verlauf ist die Hälfte mit Verletzung des Herzens aufgeführt, und zwar einmal mit völliger Zertrümmerung des Herzens und Herzbeutels, sonst nur mit Durchlöcherung bestimmter Herzabschnitte. In einem Falle mit Einschuss am Brustbeinansatz des 4. Rippenknorpels fand sich eine doppelte Durchbohrung der Aorta (kreisförmige, glattrandige Wunde von $^1/_2$ Cm. Durchmesser) in der Höhe des 5. Brustwirbels, der ebenfalls durchbohrt war; Herz blutleer, unverletzt (S. 162, Fall 118).

In einem anderen Falle mit Einschuss in der Magengrube fand sich der Schwertfortsatz des Brustbeines abgerissen, Herzbeutel und Zwerchfell durchbohrt und die Leber in zwei nur durch Fetzen zusammenhängende Theile getrennt, ferner Durchbohrung des 11. Brustwirbels.

Bei einem Bauchschuss mittelst Schrot aus einem Jagdgewehr — Einschuss 3 Finger breit links oben vom Nabel, Ausschuss 2 Finger breit oberhalb des linken Darmbeines in der linken hinteren Achselhöhlenlinie — fand sich an der grossen Curvatur des Magens ein 5 Cm. langer, 4 Cm. breiter Substanzverlust, ein Defect des Colon transversum von 13 Cm. Länge, völlige Durchtrennung des Duodenum vom Jejunum und eine ebensolche des Dickdarmes oberhalb des Wurmfortsatzes; doppeltes Loch der linken Art. iliac. commun. Dr. Curt Hagen.

4.

Wilhelm Roser, Ein Beitrag zur Geschichte der Chirurgie von Karl Roser. Wiesbaden. 8. Bergmann 1892. 373 Stn. nebst einem Bilde.

Zur Erinnerung an Wilhelm Roser und seine Wirksamkeit hat der Sohn die drei Nekrologe von Krönlein über Roser, Roser über Wunderlich und Wunderlich über Griesinger zusammengestellt, einige weniger bekannte Aufsätze von W. Roser wieder abgedruckt, eine Reihe Aphorismen und Excerpte aus allen kleineren Schriften mit historisch-kritischen Bemerkungen hinzugefügt.

Den Verehrern und Freunden des Verblichenen wird diese Gabe einen erwünschten Rückblick auf eine so thätige Forscherlaufbahn geben, den Freunden historischer Erkenntniss wird sie ein angenehmes Denkmal des von W. Roser Errungenen sein. Edm. Rose.

5.

Spasmodic wry-neck and other spasmodic movements of the head, face and neck. By Noble Smith, Surgeon to All-Saints-Children's Hospital. London 1891.

Verfasser unterzieht die verschiedenen Behandlungsmethoden, die gegen Krämpfe der Kopfnicker und anderer Halsmuskelgruppen angegeben worden sind, einer ausführlichen Kritik, indem er die Veröffentlichungen englischer Autoren über derartige Fälle in extenso aufführt. Er zieht aus diesen Erfahrungen den Schluss, dass weder Medicamente, innerliche oder äusserliche, noch Bäderbehandlung irgend welchen Einfluss auf das Leiden ausüben, dass Elektricität höchstens in solchen Fällen günstig gewirkt hat, wo die Krämpfe als Theilerscheinung von Hysterie zu betrachten waren.

In allen Fällen von richtiger chronischer Torticollis liegt die Krankheitsursache im motorischen Nerven oder in dessen centralem Wurzelgebiet, eine rationelle Behandlungsweise muss also diese Einflüsse auszuschalten suchen.

Durch Nervendehnung glaubt Verfasser dieser Forderung nicht genügen zu können; er führt auch Fälle an, wo Nervendehnung zwar für einige Zeit die Muskeln zur Ruhe brachte, jedoch der alte Zustand wieder eintrat, nachdem sich der Nerv von dem Insult erholt hatte.

Die richtige und nach Verfassers Ansicht „absolut sichere" Therapie ist die Neurektomie, die zuerst 1866 von Campbell de Morgan in England ausgeführt worden ist. Im Ganzen sind in dieser Arbeit 9 Fälle von Heilung der Krämpfe durch Trennung des motorischen Nerven aufgeführt, die in der englischen Literatur zerstreut waren. Ein Fall, den Verfasser selbst operirte, kam ebenfalls zur völligen Heilung. Die folgende Atrophie der Muskeln bringt keine ernstlichen Störungen mit sich.

Um die Wiedervereinigung der getrennten Nervenenden zu verhindern, soll man ein $^1/_3$ engl. Zoll langes Stück excidiren.

Bei Krampf des Sternocleidomastoideus geht man in der Mitte seines hinteren Randes ein, um den Muskel herum und resecirt den N. accessorius vor seinem Eintritt in denselben.

In seinem Falle hat Verfasser nachträglich noch wegen Krampfes anderer Halsmuskeln mehrere spinale Nervenäste durchtrennt, gleichfalls mit bleibendem Erfolg. Dr. G. Meyer.

65. Versammlung der Gesellschaft deutscher Naturforscher und Aerzte.

Nürnberg, 12. bis 16. September 1892.

PROGRAMM.

Dem Beschluss der vorjährigen Versammlung in Halle gemäss wird die 65. Versammlung heuer in Nürnberg tagen und ist vom Vorstand die Zeit derselben auf die Woche vom 12.—16. Sept. festgesetzt.

Zweck dieser Mittheilung ist, alle Naturforscher, Aerzte und Freunde der Naturwissenschaften zum Besuch der Versammlung einzuladen. In der Anlage beehren sich die unterzeichneten Geschäftsführer die Tagesordnung der allgemeinen Sitzungen und die Namen derjenigen Herren, welche über die beigesetzten Themata in den 32 Abtheilungen sprechen werden, bekannt zu geben. Wenn auch nach den Statuten sich die Gesellschaft auf deutsche Naturforscher und Aerzte beschränkt, so ist doch die Betheiligung fremder Gelehrter erwünscht und hochwillkommen. Wir laden dieselben hiermit zum Besuch der Versammlung freundlichst ein.

Wer an der Versammlung Theil nimmt, entrichtet einen Beitrag von 12 Mk., wofür er Festkarte, Abzeichen und die für die Versammlung bestimmten Drucksachen erhält. Mit der Lösung der Festkarte erhält der Theilnehmer Anspruch auf Lösung von Damenkarten zum Preise von je 6 Mk. Zum Zweck der Legitimation ist es nothwendig, die Karte stets bei sich zu tragen.

An den Berathungen und Beschlussfassungen über Gesellschaftsangelegenheiten können sich nur Gesellschaftsmitglieder betheiligen, welche ausser dem Theilnehmerbeitrag noch einen Jahresbeitrag von 5 Mk. zu entrichten haben. Als Ausweis dient die Mitgliederkarte.

Die drei allgemeinen Sitzungen werden in der Turnhalle des Turnvereins (Obere Turnstrasse 8) abgehalten, die Abtheilungssitzungen in den Räumen der Industrieschule, des Realgymnasiums, der Kreisrealschule und der Baugewerkschule, sämmtlich im Bauhofe (Seitenstrasse der Königsstrasse unweit des Frauenthors).

Die Abtheilungen werden durch die einführenden Vorsitzenden eröffnet, wählen sich aber alsdann ihre Vorsitzenden selbst. Als Schriftführer fungirt der von der Geschäftsführung aufgestellte Herr und je nach Wunsch der Abtheilung auch andere besonders zu ernennende Herren. Eine Ausstellung wissenschaftlicher Apparate, Instrumente und Präparate veranstaltet im eigenen Ausstellungsgebäude (Marienthorgraben 8) das bayerische Gewerbemuseum. Alles Nähere hierüber wird im ersten Tageblatt mitgetheilt werden. Als Legitimation für freien Eintritt dient Theilnehmerkarte und Festabzeichen, wie die Damenkarte. Die städtischen Behörden haben die Freundlichkeit gehabt, die Versammlung auf Montag den 12. September Abends 8 Uhr zu einer geselligen Vereinigung in den Stadtpark bei Musik, Illumination und Feuerwerk einzuladen. Als Legitimation zum Eintritt dient die Theilnehmer- resp. Damenkarte, ebenso zu der geselligen Vereinigung, welche Freitag den 16. September Abends 8 Uhr im festlich beleuchteten Park der Rosenau-Gesellschaft stattfindet. Das Festessen, zu welchem Eintrittskarten im Empfangsbureau zu lösen sind, wird am Mittwoch, den 14. Sep-

tember im Gasthof zum Strauss, der Festball Donnerstag, den 15. September ebendaselbst stattfinden. Die Ballkarten werden im Empfangsbureau derart ausgegeben, dass auf jede Theilnehmer- und jede Damenkarte zwei Gäste eingeführt werden können.

Ein Damen-Ausschuss wird es sich zur Aufgabe machen, die fremden Damen zu den Sehenswürdigkeiten der Stadt zu führen und für deren Unterhaltung während der Abtheilungssitzungen Sorge zu tragen. Die fremden Damen werden jetzt schon gebeten, sich rechtzeitig in die auf dem Empfangsbureau aufliegende Damenliste einzuzeichnen, wobei ein Prospekt über die beabsichtigten Veranstaltungen abgegeben werden wird.

Das Empfangs-, Auskunfts- und Wohnungsbureau wird im Prüfungssaal der Kreisrealschule (Bauhof) vom Samstag, den 10. Sept. ab, an noch näher im Tageblatt zu bezeichnenden Stunden geöffnet sein.

Die Generaldirection der K. bayer. Verkehrsanstalten hat in dankenswerthester Weise sich bereit erklärt, in der Kreisrealschule gegenüber dem Empfangsbureau während der Dauer der Versammlung ein Post-, Telegraphen- und Telephonbureau zu errichten, welches den geehrten Gästen während der Versammlungstage offen stehen wird.

In einem vom Oberbahnamt Nürnberg zur Verfügung gestellten Local auf dem Centralbahnhof werden bei Ankunft der Bahnzüge junge Leute anwesend sein, welche bereit sind, den ankommenden Gästen als Führer zu dienen.

Vorausbestellungen von Wohnungen in Gasthöfen, sowie von Privatwohnungen — ohne oder gegen Bezahlung — nimmt der Vorsitzende des Wohnungs-Ausschusses, Herr Kaufmann J. Gallinger (Burgstrasse 8), von jetzt an entgegen. Es wird dringend gebeten, diese Anmeldungen unter genauer Angabe der Bettenzahl etc. möglichst frühzeitig hierher gelangen zu lassen, da der Wohnungsausschuss keine Garantie dafür übernehmen kann, dass nach dem 31. August eingelangten Wünschen noch wird Rechnung getragen werden können! Das Tageblatt, welches jeden Morgen im Empfangsbureau ausgegeben wird, wird die Liste der Theilnehmer mit Wohnungsangabe in Nürnberg, die geschäftlichen Mittheilungen der Geschäftsführer und des Vorstandes, die Tagesordnung der Abtheilungssitzungen etc. etc. enthalten.

Im Hörsaal des bayerischen Gewerbemuseums wird während der ganzen Dauer der Versammlung ein grosser elektrischer Projections-Apparat der Firma S. Plössl & Co. in Wien aufgestellt sein und zu Demonstrationen sämmtlichen Herren Vortragenden zur Verfügung stehen.

Ueber die Ausstellung der „Deutschen Mathematiker-Vereinigung", welche unter Mithülfe der Kgl. bayer. Staatsregierung während der Versammlung im Bauhof stattfindet, wolle man die Mittheilung unten bei dem Bericht über Abtheilung I für Mathematik und Astronomie nachlesen. Die Berichte über die gehaltenen Vorträge werden in den Verhandlungen der Gesellschaft deutscher Naturforscher und Aerzte veröffentlicht. Die Herren Vortragenden, sowie die an der Discussion Betheiligten werden ersucht, ihre Manuscripte deutlich mit Tinte und nur auf eine Seite der Blätter zu schreiben und dieselben vor Schluss der betreffenden Sitzung dem Schriftführer der Abtheilung zu übergeben. Berichte, welche dem Redactionsausschuss nach dem 16. September zugehen, haben kein Recht auf Veröffentlichung.

Die „Verhandlungen" können nur solche Mitglieder erhalten, welche mit ihrem Jahresbeitrag von 5 Mk. noch 6 Mk. besonders eingesandt haben. Diese 6 Mk. werden denselben bei Bezahlung der 12 Mk. für die Theilnehmerkarte abgerechnet.

Mitgliederkarten können gegen Einsendung von 5 Mk. 5 Pf. vom Schatzmeister der Gesellschaft, Herrn Dr. Carl Lampe-Vischer zu Leipzig (F. C. W. Vogel), jederzeit, Theilnehmerkarten gegen Einsendung von 12 Mk. 25 Pf. von dem I. Geschäftsführer der Versammlung in der Zeit vom 24. August bis 7. Sept. bezogen werden.

Alle Mitglieder und Theilnehmer (auch solche, welche schon im Besitze von Legitimationskarten sich befinden) werden dringenst ersucht, im Empfangsbureau ihre Namen in die aufliegenden Listen einzutragen und gleichzeitig ihre Karte mit Name, Titel und Heimathsort zu übergeben. Ueber die Ausflüge, welche vorgeschlagen werden, ist Folgendes zu bemerken:

Für die Gesammtheit ist auf Samstag den 17. September ein Ausflug nach Rothenburg a. d. Tauber beabsichtigt, woselbst unter Mitwirkung der Gesammt-Einwohnerschaft das Volksschauspiel „Der Meistertrunk" zur Aufführung gelangen wird. Die Fahrt nach Rothenburg geschieht in einem Extrazuge, der früh am Morgen Nürnberg verlässt und in ca. 3 Stunden Rothenburg erreicht. Es wird dafür gesorgt werden, dass in den verschiedenen Gasthöfen und Wirthschaften dortselbst Mittagsessen bereit ist. Die Rückfahrt nach Nürnberg, wie die directe Weiterreise nach Nord und Süd ist am selben Tage von Rothenburg aus möglich. Die Bedingungen der Theilnahme an diesem Ausflug, die genaue Zeit — Stunde — der Abfahrt und alles andere in Bezug darauf Wissenswerthe wird im 1. Tageblatt bekannt gegeben werden.

Zu einem Ausflug nach Erlangen ladet eine Anzahl Herren im Namen der Vertreter der naturwissenschaftlichen und medicinischen Wissenschaften dortselbst auf Dienstag, den 13. September Nachmittags ein.

Die einführenden Vorsitzenden der Abtheilungen für Botanik, Mineralogie und Geologie, Ethnologie und Anthropologie schlagen für denselben Tag Nachmittags Ausflüge vor a) nach der Krottenseer Tropfsteinhöhle bei Neuhaus, b) nach der Hubirg bei Pommelsbrunn zur Besichtigung des prähistorischen Ringwalles. Das Nähere über diesen und den Erlanger Ausflug soll in den ersten Abtheilungssitzungen beschlossen werden.

Alle auf die Versammlung oder die allgemeinen Sitzungen bezüglichen Briefe (excl. Wohnungsbestellungen) bitten wir an den ersten Geschäftsführer Medicinialrath Merkel, Nürnberg, Josephplatz 3, alle auf die Abtheilungen und die in denselben zu haltenden Vorträge Bezug habenden Briefe an die einführenden Vorsitzenden der einzelnen Abtheilungen zu richten.

Alle noch nothwendig werdenden Mittheilungen über die Geschäftssitzungen der Gesellschaft werden im Tageblatt (No. 1) veröffentlicht.

Nürnberg, im Juli 1892.

Die Geschäftsführer
der 65. Versammlung deutscher Naturforscher und Aerzte.

Dr. **G. Merkel**, Medicinalrath. — **G. Füchtbauer**, kgl. Rector.

Allgemeine Tagesordnung.

Sonntag, den 11. September.

Abends 8 Uhr: Begrüssung in den oberen Räumen der „Gesellschaft Museum" (mit Damen).

Montag, den 12. September.

Morgens 9 Uhr: I. Allgemeine Sitzung in der Turnhalle des Turnvereins.

1. Eröffnung der Versammlung; Begrüssungen und Ansprachen; Mittheilungen zur Geschäftsordnung.
2. Vortrag des Herrn Geh. Rath Prof. Dr. His (Leipzig): Ueber den Aufbau unseres Nervensystems.
3. Vortrag des Herrn Geh. Rath Prof. Dr. Pfeffer (Leipzig): Ueber Sensibilität der Pflanzen.
4. Vortrag des Herrn Geh. Rath Prof. Dr. Hensen (Kiel): Mittheilung einiger Ergebnisse der Plankton-Expedition der Humboldtstiftung.

Nachmittags 3 Uhr: Bildung und Eröffnung der Abtheilungen.
Abends 8 Uhr: Gesellige Vereinigung in der „Restauration des Stadtparkes" (Einladung der Stadt Nürnberg).

Dienstag, den 13. September.

Sitzungen der Abtheilungen.
Nachmittags 2 Uhr: Ausflüge der verschiedenen Abtheilungen: a) nach Erlangen. b) nach der Krottenseer Höhle. c) nach der Hubirg bei Pommelsbrunn.
Abends 8 Uhr: Zusammenkunft in den Räumen der „Gesellschaft Museum".

Mittwoch, den 14. September.

Morgens 9 Uhr: II. Allgemeine Sitzung in der Turnhalle.

1. Vortrag des Herrn Geh. Rath Prof. Dr. von Helmholtz, Excellenz: Ueber dauernde Bewegungsformen und scheinbare Substanzen.
2. Vortrag des Herrn Prof. Dr. Strümpell (Erlangen): Ueber die Alkoholfrage.
3. Vortrag des Herrn Prof. Dr. Ziegler (Freiburg): Ueber das Wesen und die Bedeutung der Entzündung.
4. Geschäftssitzung der Gesellschaft.

Nachmittags 5 Uhr: Festmahl im „Gasthof zum Strauss".

Donnerstag, den 15. September.

Sitzungen der Abtheilungen.
Abends 8 Uhr: Festball im „Gasthof zum Strauss".

Freitag, den 16. September.

Morgens 9 Uhr: III. Allgemeine Sitzung.

1. Vortrag des Herrn Prof. Dr. Günther (München): Die vulkanischen Erscheinungen nach der physikalischen und geographischen Seite betrachtet.
2. Vortrag des Herrn Prof. Dr. Hüppe (Prag): Ueber die Aetiologie der Infectionskrankheiten und ihre Beziehungen zur Entwicklung des Causalproblems.
3. Schluss der Versammlung.

Nachmittags 3 Uhr: Besichtigung hervorragender Etablissements der specifischen Nürnberg-Fürther Industrie.
Abends 8 Uhr: Gesellige Vereinigung im festlich beleuchteten Park der „Rosenaugesellschaft".

Sonnabend, den 17. September.

Morgens: Ausflug nach Rothenburg zum „Festspiel" daselbst.

Druck von J. B. Hirschfeld in Leipzig.

117/8
1 - 1903

1gal
84

3 2044 103 049